75. évfolyam - **2024/4. szám**

Gyermekgyógyászat

tudományos és továbbképzési szaklap

A MAGYAR GYERMEKORVOSOK TÁRSASÁGÁNAK ORSZÁGOS FOLYÓIRATA

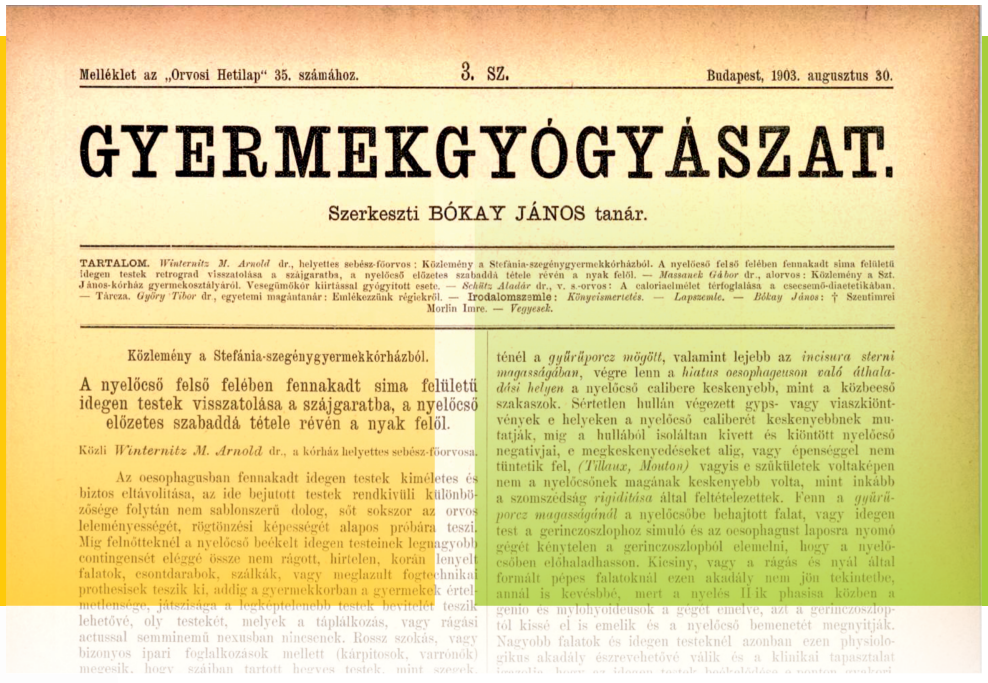

Melléklet az „Orvosi Hetilap" 35. számához. 3. SZ. Budapest, 1903. augusztus 30.

GYERMEKGYÓGYÁSZAT.

Szerkeszti BÓKAY JÁNOS tanár.

TARTALOM. *Winternitz M. Arnold* dr., helyettes sebész-főorvos: Közlemény a Stefánia-szegénygyermekkórházból. A nyelőcső felső felében fennakadt sima felületű idegen testek retrograd visszatolása a szájgaratba, a nyelőcső előzetes szabaddá tétele révén a nyak felől. — *Massanek Gábor* dr., alorvos: Közlemény a Szt. János-kórház gyermekosztályáról. Vesegümőkór kiürtással gyógyított esete. — *Schütz Aladár* dr., v. s.-orvos: A caloriaelmélet térfoglalása a csecsemő-diaetetikában. — Tárcza. *Györy Tibor* dr., egyetemi magántanár: Emlékezzünk régiekről. — Irodalomszemle: *Könyvismertetés.* — *Lapszemle.* — *Bókay János*: † Szentimrei Mor[illegible]n Imre. — *Vegyesek.*

Közlemény a Stefánia-szegénygyermekkórházból.

A nyelőcső felső felében fennakadt sima felületű idegen testek visszatolása a szájgaratba, a nyelőcső előzetes szabaddá tétele révén a nyak felől.

Közli *Winternitz M. Arnold* dr., a kórház helyettes sebész-főorvosa.

Az oesophagusban fennakadt idegen testek kiméletes és biztos eltávolítása, az ide bejutott testek rendkivüli különbözősége folytán nem sablonszerü dolog, sőt sokszor az orvos leleményességét, rögtönzési képességét alapos próbára teszi. Mig felnőtteknél a nyelőcső beékelt idegen testeinek legnagyobb contingensét eléggé össze nem rágott, hirtelen, korán lenyelt falatok, csontdarabok, szálkák, vagy meglazult fogtechnikai prothesisek teszik ki, addig a gyermekkorban a gyermekek értelmetlensége, játszisága a legképtelenebb testek bevitelét teszik lehetővé, oly testekét, melyek a táplálkozás, vagy rágási actussal semminemü nexusban nincsenek. Rossz szokás, vagy bizonyos ipari foglalkozások mellett (kárpitosok, varrónők) megesik, hogy szájban tartott hegyes testek, mint szegek,

ténél a *gyűrűporcz mögött*, valamint lejebb az *incisura sterni magasságában*, végre lenn a *hiatus oesophageuson való áthaladási helyen* a nyelőcső calibere keskenyebb, mint a közbecső szakaszok. Sértetlen hullán végezett gyps- vagy viaszkiöntvények e helyeken a nyelőcső caliberét keskenyebbnek mutatják, mig a hullából isoláltan kivett és kiöntött nyelőcső negativjai, e megkeskenyedéseket alig, vagy épenséggel nem tüntetik fel, *(Tillaux, Mouton)* vagyis e szükületek voltaképen nem a nyelőcsőnek magának keskenyebb volta, mint inkább a szomszédság *rigiditása* által feltételezettek. Fenn a *gyűrűporcz magasságánál* a nyelőcsőbe behajtott falat, vagy idegen test a gerinczoszlophoz simuló és az oesophagust laposra nyomó gégét kénytelen a gerinczoszlophól elemelni, hogy a nyelőcsőben előhaladhasson. Kicsiny, vagy a rágás és nyál által formált pépes falatoknál ezen akadály nem jön tekintetbe, annál is kevésbbé, mert a nyelés II ik phasisa közben a genio és mylohyoideusok a gégét emelve, azt a gerinczoszloptól kissé el is emelik és a nyelőcső bemenetét megnyitják. Nagyobb falatok és idegen testeknél azonban ezen physiologikus akadály észrevehetővé válik és a klinikai tapasztalat

8 kreditpont

Magyar Gyermekneurológiai Társaság ünnepi száma

50 ÉVES

a Magyar Gyermekneurológiai Társaság

www.gyermekorvostarsasag.hu

Gyermekgyógyászat

TUDOMÁNYOS ÉS TOVÁBBKÉPZÉSI SZAKLAP

A MAGYAR GYERMEKORVOSOK TÁRSASÁGA KÉTHAVONTA MEGJELENŐ ORSZÁGOS FOLYÓIRATA

Amikor beszélsz, csupán azt ismétled, amit már tudsz.
Viszont, ha hallgatsz, tanulhatsz valami újat.
Dalai Láma

FŐSZERKESZTŐ
Kovács Gábor

FELELŐS SZERKESZTŐ
Havasi Katalin az MGYT főtitkára

SZERKESZTŐBIZOTTSÁG ELNÖKE
Nagy Anikó az MGYT elnöke

Az idén 50 éves Magyar Gyermekneurológiai Társaság ünnepi számát szerkesztette: **Hollódy Katalin**

A SZERKESZTŐBIZOTTSÁG TANÁCSADÓ TESTÜLETE

Arató András
Balla György
Cserháti Endre
Decsi Tamás
Ertl Tibor
Fekete György
Füzesi Kristóf
Gyurkovits Kálmán
Ilyés István
Kajtár Pál
Kálmán Mihály
Kovács Julianna
Kovács Zoltán
Kovács Tamás
Machay Tamás
Madácsy László
Maródi László
Mészner Zsófia
Nagy Kálmán
Oroszlán György
Orvos Hajnalka
Péter Ferenc
Pintér Sándor
Reusz György
Simon Gábor
Soltész Gyula
Sólyom Enikő
Sólyom János
Sulyok Endre
Szabó András
Szabó Attila
Szabó László
Sztriha László
Tímár László
Tulassay Tivadar
Vekerdy-Nagy Zsuzsa
Velkey György
Verebély Tibor

ROVATVEZETŐK

Ablonczy László	ablonczyl@gmail.com
Balajthy András	balajthy.andras@med.unideb.hu
Cseh Áron	cseh.aron@med.semmelweis-univ.hu
Dezsőfi-GottlAntal	dezsofi.antal@med.semmelweis-univ.hu
Erhardt Éva	erhardt.eva@pte.hu
Fogarasi András	fog.andras@gmail.com
Halász Zita	halaszzita@gmail.com
Harangi Ferenc	harangi.ferenc@tmkorhaz.hu
Hollódy Katalin	hollody.katalin@pte.hu
Kálmán Attila	kalman.attila@med.semmelweis-univ.hu
Katona Gábor	katonagbor@gmail.com
Katona Márta	katona.marta@med.u-szeged.hu
Kiss Csongor	kisscs@med.unideb.hu
Kovács Ákos	akos.kovacs@gmail.com
Kovács Lajos	kovacs.lajos@med.semmelweis-univ.hu
Kovács Márta	kovacsm1011@gmail.com
Kovács Tamás	kovacst@med.unideb.hu
Kriván Gergely	krivang@hu.inter.net
Laki István	gyermektudo@gmail.com
Mikos Borbála	borbala.mikos@gmail.com
Mogyorósy Gábor	mogyoros@dote.hu
Nemes Éva	enemes@dote.hu
Nyul Zoltán	nyul.zoltan@pte.hu
Pászthy Bea	drpaszthybea@gmail.com
Szabó Miklós	szabo.miklos@med.semmelweis-univ.hu
Szabó Tamás	szabotamas@med.unideb.hu
Tajti Zsanett	tajti.zsanett@med.u-szeged.hu
Tálosi Gyula	talosigy@gmail.hu
Tory Kálmán	tory.kalman@med.semmelweis-univ.hu
Ujhelyi Enikő	eni_ujhelyi@dpckorhaz.hu

A LAPOT ALAPÍTOTTA:
GEGESI KISS PÁL (1950)

Kiadó: Semmelweis Kiadó Kft.
Igazgató: Szabó György

1086 Budapest, Nagyvárad tér 4.
Postacím: 1445 Budapest, Pf. 370

Telefon: 210-4403

E-posta:
info@semmelweiskiado.hu

www. semmelweiskiado.hu

Semmelweis Kiadó
www.semmelweiskiado.hu

Szerkesztő: Vincze Judit dr.
Telefon: 06-20-221-4185
E-posta: vincze.judit@ext.semmelweis-univ.hu

Grafika: Ángyán Gergő
www.angyangergely.hu
E-posta: angyan.gergely.01@gmail.com

Hirdetésszervező: Kovács Veronika
Telefon: 210-4403, 06-20-221-5265
E-posta: kovacs.veronika@ext.semmelweis.hu
A szerkesztőség a hirdetések tartalmáért nem vállal felelősséget.

Nyomta és kötötte: Érdi Rózsa Nyomda Kft.

EBSCO Kiadványunk megtalálható az EBSCO adatbázisában.

Megjelenés: évente 6 alkalommal, 3000 példányban.

Terjesztés: A lapot a Magyar Gyermekorvosok Társasága tagjai a társasági tagdíj fejében (10 000 Ft, nyugdíjasoknak 3000 Ft) ingyenesen, címlista alapján, postai úton megkapják. Előfizetési díj másoknak: 20 000 Ft/év. Megrendelhető az MGYT-nél.

© Semmelweis Kiadó, 2014-2024
Minden jog fenntartva.

HU-ISSN 0017-5900

CÍMLAPKÉP: HARMAT GYÖRGY DR.: A GYERMEKGYÓGYÁSZAT FOLYÓIRAT ELŐZMÉNYEI C. CIKK (311. OLDAL) GYERMEKGYÓGYÁSZAT AZ ORVOSI HETILAP 1903-BAN MEGJELENŐ 35. SZÁMÁBAN

NECROLOG

In memoriam Prof. Dr. Cholnoky Péter (1932–2024) 219

In memoriam dr. György Ilona 221

In memoriam dr. Varga Levente 223

TÁMOGATOTT KÖZLEMÉNY

A HMO szerepe az életkezdet védelmében
Nádor Csaba dr. 226

GYERMEKNEUROLÓGIA

Rovatvezetői köszöntő
Hollódy Katalin dr., Fogarasi András 227

50 éves a Magyar Gyermekneurológiai Társaság
Prof. Dr. Hollódy Katalin 228

ÖSSZEFOGLALÓ KÖZLEMÉNY

Juvenilis myasthenia gravis – új kezelési lehetőségek a láthatáron
Rosdy Beáta dr. 231
Juvenile Myasthenia Gravis-new treatment options on the horizon

GAMT-deficiencia – egy kezelhető neurológiai kórkép
Zsidegh Petra dr. 237
GAMT deficiency – a treatable neurometabolic disorder

Paroxysmalis neurológiai eredetű mozgászavarok
Salamon András dr., Jakab Zsófia, Szpisjak László dr., Zádori Dénes dr., Klivényi Péter dr. 242
Paroxysmal movement disorders

EREDETI KÖZLEMÉNYEK

A gyermekkori Guillain–Barré-szindróma diagnosztikája és prognosztikai faktorai
Kovács Dorka dr., Dobner Sára dr., Szabó Léna dr., Liptai Zoltán dr. 245
Diagnosis and prognostic factors of Guillain–Barré syndrome in children

A tubulinok szerepe az agyfejlődésben. Tubulinopathiák
Máté Adrienn dr., Nagy Nikoletta dr., Pál Margit dr., Kalmár Tibor dr., Maróti Zoltán dr., Sztriha László dr. 251
The roles of tubulins in brain development. Tubulinopathies

Purulens és serosus meningitisek összehasonlítása – retrospektív vizsgálat
Kiss Péter Gábor dr., Szabó Léna dr., Liptai Zoltán dr., Dobner Sarolta dr. 256
Comparing septic and aseptic meningitis – a retrospective analysis

ESETISMERTETÉS

Sydenham chorea – esetismertetés
Kádas Zsófia dr., Rosdy Beáta dr., Móser Judit dr., Mellár Mónika dr., Cserháti Helga dr., Orbók Anna dr., Solymár Natália dr. Hadas Veronika dr., Dávid Máté dr., Heilmann Ágnes, Kovács Éva dr. 263
Vitus dance inspired by molecular mimikry, or in captivity of unwillingness

A cerebralis foláthiányról egy neurodegeneratív betegséget okozó folátreceptor génhiba kapcsán
Patócs Barbara dr., Jakus Rita dr., Fogarasi András dr. 267
On cerebral folate deficiency in the context of a folate receptor gene defect causing a neurodegenerative disease

Biotin-tiamin-reszponzív basalis ganglion betegség, avagy ritka, de potenciálisan kezelhető kórkép az akut progrediáló encephalopathia hátterében
Szkiba Zsófia dr., Rosdy Beáta dr., Mellár Mónika dr., Móser Judit dr., Cserháti Helga dr., Orbók Anna dr., Solymár Natália dr., Dávid Máté dr., Hadas Veronika dr., Kádas Zsófia dr., Balázs György dr., Márai Katalin dr. Schnur János dr. 271
Biotin-thiamine-responsive basal ganglia disease, a rare but potentially treatable disease behind acute progressive encephalopathy

MECP2 mutáció fiúgyermekben
Szegner Laura Mária dr., Benedek Noémi dr., Till Ágnes dr., Hollódy Katalin dr. 277
MECP2 mutation in a male child

Az Aicardi-szindrómáról öt betegünk kapcsán
Siegler Zsuzsa dr., Maka Erika dr., Kormos Eszter dr., Hegyi Márta dr., Ambrus Bence dr., Cservenyák Judit dr., Patócs Barbara dr., Bodó Tímea dr., Lőrincz-Molnár Tímea dr., Biró István dr., Barsi Péter dr., Fogarasi András dr. 282
About Aicardi syndrome in 5 of our patients

Az idiopathiás intracranialis hypertensio egy ritka esete – amikor már invazív beavatkozás szükséges
Zsiborás Csaba dr., Péter István dr., Szegner Laura dr., Gaál Valéria dr., Kolumbán Bálint dr., Herbert Zsuzsanna dr., Hollódy Katalin dr. 290
A rare case of idiopathic intracranial hypertension – when invasive intervention is needed

Többszörös spontán intracerebralis vérzés akut lymphoblastos leukaemiás betegben
Bodnár Flóra dr., Lakatos Erzsébet Ilona dr., Szikszay Erzsébet dr., Varga Petra dr., Szegedi István dr., Kiss Csongor dr., Bessenyei Mónika dr. 295
Repeated spontaneous intracerebral hemorrhage of a patient suffering from acute lymphoblastic leukaemia

Gyermekkori primer progresszív cerebralis vasculitis, egy eset diagnosztikus és terápiás kihívásai
Szkiba Zsófia dr., Rosdy Beáta dr., Dancsó Orsolya, Balázs György dr., Vértesi Gabriella dr. 302
Progressive primary angiitis of the central nervous system, diagnostic and therapeutic challenges of a case

KONGRESSZUSI BESZÁMOLÓ

Beszámoló a 11. Európai Gyermekgyógyász Kongresszusról
Mészner Zsófia dr. 307

Vargha Edit dr. 308

GYERMEKGYÓGYÁSZAT 75 ÉVE

A gyermekgyógyászat folyóirat előzményei
Harmat György dr. 309

In memoriam Prof. Dr. Cholnoky Péter (1932–2024)

Dr. Cholnoky Péter 1932. szeptember 8-án született Pécsett. Édesapja vegyész volt, a Pécsi Erzsébet Tudományegyetem, későbbi nevén a Pécsi Orvostudományi Egyetem tanára, édesanyja fog- és laboratóriumi szakorvos volt. Az elemi iskola elvégzése (1938–42) után az iskolák államosításáig a pécsi jezsuiták Pius gimnáziumába járt (1942–1948), ennek utódiskolájából, a Janus Pannonius Gimnáziumból, és egyúttal az ország összes gimnáziumából 1948. novemberében, hetedik osztályos korában politikai okokból kizárták, ezért ezt az osztályt Kaposváron magántanulóként, a gimnázium utolsó évét pedig a budapesti Trefort utcai Gyakorló Gimnáziumban végezte el, itt tette le az érettségi vizsgát is 1950-ben. 1950-56 között elvégezte Pécsett az orvosi egyetemet. Egy gazdag és tartalmas szakmai életút kezdődött, amikor 1956-ban átvette általános orvosi diplomáját, és 13 évig a pécsi gyermekklinikán, tanítómestere és példaképe – aki miatt a gyermekgyógyászatot választotta – Kerpel-Fronius Ödön professzor mellett sajátíthatta el a gyógyítás művészetét. 1960-ban csecsemő- és gyermekgyógyászatból, majd 1968-ban laboratóriumi vizsgálatokból tett szakvizsgát. Fiatalon, 37 évesen nyerte el az akkor már Frank Kálmán professzor – a másik gyermekgyógyász, akire felnézett, és meghatározó volt pályájára – által országos hírnévre szert tett szombathelyi Markusovszky Lajos Kórház Csecsemő- és Gyermekgyógyászati osztályának vezetését. Iskolateremtő tevékenységével tovább emelkedett a Vas megyei gyermekellátás színvonala, az országban az elsők között hozta létre a koraszülött intenzív osztályt, és egyedülálló maradt évtizedeken keresztül a vidéki megyei kórházakban működő gyermekonkológiai centrum is. Talán nem véletlen, hogy a legnagyobb szakmai katarzisai között említette azt, amikor testközelben tapasztalhatta meg a gyermekbénulás járványának oltások általi megszűnését, valamint az addig halálra ítélt leukémiás gyermekek 90%-os túlélését.

A Magyar Gyermekorvosok Társaságának az országban elsőként megalakított területi szervezetében, az Északnyugat Magyarországi Területi Szervezetben barátjával és sok tekintetben sorstársával, Méhes Károly professzorral alakították ki azt a példamutató szakmai közösséget, amely szellemiségével a mai napig jellemzi a nyugat-dunántúli gyermekorvosokat. Az ő vezetésük mellett ez a tekintélyt és kivagyiságot mellőző, egyenrangú társak által működő szakmai szervezet meghatározta a nyugat-dunántúli gyermekgyógyászok lelkületét és közösségi érzését.

1971-ben lett az orvostudományok kandidátusa az értelmi fogyatékos gyermekek α- és β-aminosavürítésének vizsgálatából készült eredmények alapján. 1972-1994 között a legtekintélyesebb szakmai grémium, a Gyermekgyógyászati Szakmai Kollégium tagja volt, az elnöki tisztet 1991-1993 között töltötte be. Sok éven át a humángenetikai szakmai kollégium tagja is volt. Tizennégy évig volt a Vas megyei Orvosetikai Bizottság tagja, illetve elnöke (1985-1993).

1964/65-ben egy évet töltött el a hollandiai Groningen gyermekklinikáján ösztöndíjasként, 1974–77 között az Egészségügyi Világszervezet anyatejes táplálással foglalkozó genfi székhelyű bizottságában működött. A Magyar Védőnők Egyesületének tiszteletbeli tagja.

Példás szakmai tevékenységét számos kitüntetéssel ismerték el, többek között az Orvosi Hetilap Markusovszky Lajos díjával 1968-ban, majd 1978-ban Bókay János Emlékéremmel, 1993-ban a Magyar Köztársaság Tisztikeresztjével, illetve Schöpf Merei Ágost Emlékéremmel, majd Kerpel-Fronius Emlékéremmel, Batthyány Lajos Vas megyéért életműdíjjal, Frank Kálmán, illetve Semmelweis díjjal tüntették ki. 2023-ban megkapta a Kórházszövetség Svébis Mihály Életműdíját.

1990–2002-ig a pécsi egyetemhez tartozó szombathelyi védőnői szak vezetője volt. 70 éves kora után professor emeritusként orvosi latint és a cse-

csemő és kisgyermek mozgásfejlődését oktatta. 1980-ban a POTE címzetes egyetemi tanára lett. Felsőfokú nyelvvizsgája volt angol, német, holland, francia és spanyol nyelvből, értett olaszul, lengyelül, oroszul és horvátul. Jelentős fordítói tevékenységet végzett, és 65 tudományos közleményt írt meg egyedül vagy szerzőtársakkal.

Lakóhelyének szellemi életében is aktívan részt vett, 2013-ban Szombathely város díszpolgára lett. 1961-ben lépett házasságra dr. László Zsófia szemész szakorvossal. Három leányuk, öt unokájuk és egy dédunokájuk van.

De mi az, ami mindezen szakmai életút mellett kiemeli a sok kiváló gyermekorvos, professzor és tudós közül, akik az elmúlt 5 évtizedben hazánkban működtek?
És most nem arra kell gondolnunk, hogy tíz nyelven beszélt, a matematikától, történelmen, zenén keresztül a művészetek szinte minden ágában óriási tudással és műveltséggel rendelkezett, és passzióból az ország több neves műveltségi vetélkedőjét megnyerte.
Ami kiemelte őt pályatársai közül, azok a kivételes emberi kvalitások, amelyek az ő idejében is, de napjainkban is nagyon ritkák, kiveszőben levők, és csak a legkiválóbbak sajátjai:
– Bátran, retorzióktól sem elrettentve vállalta meggyőződését, hitét – 1948-ban, a koncepciós perek idején fiatal gimnazistaként nyilvános felszólításra sem volt hajlandó elítélni Mindszenty bíborost, így kizárták az ország összes gimnáziumából, megakadályozva ezzel tanulmányainak a folytatását.
– Példát mutatott emberségből – amikor a fővárosból Szombathelyre lejövő frissen végzett orvosnak a kórház nem biztosította a korábban megígért szállást, a saját kórházi szobáját ajánlotta fel, és hónapokig egy kezdő orvos lakott a főorvosi szobában.
– Példát mutatott szerénységből, hűségből – miközben évtizedeken keresztül „öldöklő harc" folyt egy-egy professzori székért, Cholnoky professzort többször is hívták a fővárosi klinikára tanszékvezetőnek, de ismételten sem tudták elcsábítani, ő hűen szolgálta a nyugat-magyarországi gyermekellátást egy vidéki kórházban.
– Reneszánsz személyiség volt – egyedülálló műveltsége, a művészetek és a tudomány szinte minden ágában való jártassága kiemelte kortársai, pályatársai közül.
– Egyenrangú tanítómester, humanista oktató volt – a pályakezdő orvosokat is teljesen egyenrangú félként kezelte, a kongresszusokon nem sajnálta az időt, hogy tanácsaival, biztatásával sokszor egy életre való munníciót adjon a szárnyukat bontogató fiataloknak.

Egy mély gyökerekkel rendelkező, hitéhez és meggyőződéséhez hű embertől, egy nagytudású polihisztor gyermekgyógyász professzortól, és egy reneszánsz, tetteiben is humanista hazafitól búcsúzunk.

Tisztelt Professzor Úr, kedves Péter! Az örök világosság fényeskedjen Neked! Nyugodj békében, emléked megőrizzük!

Gárdos László
MGYT
tanácsadó elnök

In memoriam dr. György Ilona

Még nagyon él bennem 2024. április 26. emléke, amikor György Ilona Tanárnőt utoljára hallottam szakmai közönség előtt beszélni. A Magyar Gyermekneurológiai Társaság jubileumi konferenciáján a „Csak ülök és mesélek" szekcióban óriási lelkesedéssel, energiával, élénkséggel mesélt a Társaság megalakulásáról, elődökről és arról, hogyan lett gyermekneurológus. Ittuk a szavait, büszkék voltunk Rá.
Akkor nem gondoltuk, hogy utoljára halljuk.

Dr. György Ilona csecsemő- és gyermekgyógyász, neurológus, gyermekneurológus szakorvos 2024. július 9-én, életének 87. évében elhunyt.

Verpeléten született a Mátra keleti lábánál, Heves megyében. Középfokú tanulmányait Egerben végezte. Mindig nagy szeretettel beszélt szüleiről, magas életkort megért Édesanyjáról, az egri családi házról.

Általános orvosi tanulmányait a Debreceni Tudományegyetem Orvosi Fakultásán végezte, diplomáját summa cum laude fokozattal vehette kézbe. 1966-ben szerzett csecsemő- és gyermekgyógyász szakvizsgát. Intézetvezető professzorának javaslatára neurológiát kezdett el tanulni, hogy később gyermekneurológus lehessen. *„Az új szakma egyre inkább tetszett, de a felnőttek között sok volt a szomorú, magányos beteg, a gyermekek meg mindig vidámak, ha kicsit is javulnak, és visszasugározzák a szeretetünket"* – indokolta pályaválasztását. Négy év múlva a neurológiai szakvizsga sikeres teljesítése után visszakerült a Debreceni Gyermekklinikára, ahol 57 éven át dolgozott és tanított. A gyermekneurológusi szakvizsgát 1984-ban szerezte meg. Észak-Kelet Magyarország első gyermekneurológusa lett.

Gyermekek ezreit gyógyította hosszú élete során. Nem nyugodott, amíg nem találta meg a betegség pontos okát, felkutatta a legmodernebb, leghatékonyabb kezelési módokat.

Hazai konferenciák rendszeres előadója és hozzászólója volt. A gyermekneurológiai témájú nemzetközi kongresszusokon is rendszeresen részt vett, reggeltől késő estig szorgalmasan jegyzetelt. Kollegiális és baráti kapcsolatokat alakított ki, számos neves gyermekneurológust hívott meg Magyarországra továbbképzéseket tartani.
Kandidatúráját 1982-ben az újszülöttek idegrendszeri kórképeiből írta, mely terület mindig is nagyon közel állt a szívéhez.

A Magyar Orvosi Bibliográfia 35 közleményét sorolja fel, de számos kézirata jelent meg idegen nyelven is. Több gyermekgyógyászati könyv neurológiai témájú fejezetének szerzője.
Szívesen foglalkozott az epilepsziás gyermekek gyógyításával. *„A gyermekkori epilepsziáról szülőknek"* című könyve 1992-ben jelent meg.

Az 1974-ben megalakult Magyar Gyermekneurológiai, Idegsebészeti, Gyermek-és Ifjúságpszichiátriai Társaság alapító tagja volt. A Társaság munkájában élete végéig aktívan részt vett, éveken át irányította annak működését.
Hajdú-Bihar és Szabolcs-Szatmár-Bereg megye gyermekneurológus szakfőorvosa volt.
Több cikluson keresztül volt tagja a Gyermekgyógyászati Szakmai Kollégiumnak.
A Magyar Epilepszia Liga munkájában is aktív szerepet játszott, több éven át vezetőségi tagként is. Részt vett az epilepsziáról szóló módszertani levél, irányelv elkészítésében, a szakmai minimumfeltételek meghatározásában.

Több kongresszus fő szervezőjeként is tevékenykedett, a nevével fémjelzett tudományos ülések mindig kiemelkedően emlékezetesek maradtak.

Számos gyermekneurológus őrzi aláírását a szakvizsgalapján, ahol a bizottság elnökeként vagy tagjaként szerepelt.

Több PhD fokozati eljárásban szerepelt opponensként vagy vizsgabizottsági elnökként, tagként.

Megtisztelő volt, hogy elvállalta a Medicina Könyvkiadó gondozásában 2019-ben megjelent *„Gyermekneurológia”* könyv lektori munkáját.

Örömmel oktatott, medikusok ezreinek adta át tapasztalatait. Volt tanítványainak, betegeinek és szüleiknek szeretete és tisztelete mindig örömmel töltötte el.

Felismerte a világhálón keresztüli információáramlásban rejlő lehetőségeket, büszke volt, hogy a gyermekideggyógyászok honlapjának megalakítása az Ő ötlete volt. Éveken át gondozta a honlapot.

A Magyar Gyermekorvosok Társasága 2003-ban Schöpf-Merei díjjal tüntette ki több évtizedes kiemelkedő munkássága elismeréséül.

2015-ben a Bécsben megrendezett Európai Gyermekneurológiai Kongresszuson az EPNS (European Paediatric Neurology Society) tiszteletbeli tagjává fogadta a Magyar Gyermekneurológiai Társaság javaslatára.

Az általa írt sorok mutatják meg a leghűebben a gyógyításról-oktatásról szóló hitvallását:

„Félévszázados munka után ma is a gyermekideggyógyászatot tartom a legszebb foglalkozásnak. Látunk ugyan sok tragédiát is, de ha gyógyítani nem is tudunk mindig, javítani betegeink helyzetén igen. Felnőtt szakvizsgám is lévén, a hozzám fordulókat évtizedekig kezelhettem. Mindig arra törekedtem, ne csak a betegséggel, de a beteg és a család életminőségével is foglalkozzam. Évekig szakvizsgáztattam és talán néhányan még őrzik az „Emléklapot”, a friss szakorvosoknak írt tanácsaimat. Lényegük, hogy betegeikért olyan felelősséget érezzenek, mint a családjukért. Hogy ennek megfeleljenek, folyamatosan képezzék magukat. Ne sajnálják az időt a szülők felvilágosítására. Hallgassák meg panaszaikat és lássák el őket nemcsak orvosi, hanem életvezetési tanácsokkal is. Szeressék a gyerekeket és örüljenek a gyógyításban az apró sikereknek is.”

82 éves koráig dolgozott aktívan, betegeket 2019 decemberében fogadott utoljára.

A Klinika mindig fontos volt számára. Nyugdíjazása után is folyamatosan tevékenykedett, mindig hangsúlyozta, hogy a Klinikán szerető közeg veszi körül, és a betegek adta feladatok mindig energiával töltik fel.

Elmondhatatlanul kíváncsi volt a világra, az emberekre, ezért sokat is utazott. Talán nincs is olyan ország, ahol ne járt volna. Utazásairól videófelvételeket, albumokat készített, amelyeket a hosszú téli estéken szívesen nézegetett.
Híresen jó háziasszony is volt, nagyszerűen főzött. A kerti munkában sok örömét lelte. Nagymamaként is aktívan részt vett unokái életében. Vendégszeretetét többen élvezhették a debreceni házban.
Nagyon jó közösségteremtő képessége nemcsak a szakmai életben, hanem a közvetlen környezetében is megmutatkozott.
41 évig élt boldog házasságban dr. Várhelyi Imre sebészorvossal, 26 évig élt drága társa emlékével.
Építészmérnök lánya és orvos-egészségügyi közgazdász fia, gyermekorvos menye és veje, három felnőtt unokája gyászolja.

György Ilona vezérelve Batthyány-Strattmann László mondása volt:
„Mindig arra törekedtem, hogy a betegek (és szüleik) jobbak, bizakodóbbak és kicsit tökéletesebbek legyenek, amikor elmentek tőlem, mint amikor hozzám jöttek”.

Dr. György Ilona a magyar újszülött- és gyermekneurológia egyik megteremtője volt. Munkássága példaértékű mindannyiunk számára.

Tiszteltük és szerettük.
Emlékét megőrizzük.

A „Gyermekgyógyászat” folyóirat jelen számát tisztelettel ajánljuk Tanárnő emlékére.

Prof. Dr. Hollódy Katalin
a Magyar Gyermekneurológiai Társaság
elnöke

In memoriam Varga Levente

https://www.jpm.hu/hirek/2024-05-30-in-memoriam-dr-varga-levente

Varga Levente a volt Kerpel-Fronius Ödön Gyermekkórház gyermekinfektológiai osztályának korábbi osztályvezető főorvosa életének 84 évében tragikus hirtelenséggel elhunyt.

1964-ben szerzett diplomát és azóta dolgozott a pécsi Gyermekkórházban. A Szigetvári Kórház megépültekor 2 évig megbízott főorvosként segítette az indulás nehéz éveit. Az infektológia mellett érdeklődése hamar a lisztérzékenységben szenvedő gyermekek ellátása irányába fordult, melynek elismert szakemberévé vált. Elkötelezettségére jellemző volt, hogy abban az időben, amikor gluténmentes élelmiszerek kereskedelmi forgalomban még nem voltak hozzáférhetők, segítette az érintettek diétájának tervezését és megszervezte a cöliákiás gyermeket nevelő családok számára a gluténmentes liszthez, termékekhez való hozzájutást.

Nyugdíjba vonulása után Szigetváron iskolaorvosként folytatta hivatását, ahol különös figyelmet fordított a túlsúlyos gyermekek gondozására, iskolai ivókutak telepítését szervezte, népszerűsítette és rendszeresen bonyolította az influenza védőoltásokat.

Munkáját mindig a precizitás, segítőkészség és lelkiismeretesség jellemezte. Aktívan sportolt, úszott, túrázott. Barátai, ismerősei elkötelezett lokálpatriótaként, a komolyzene, a képzőművészetek értő rajongójaként tisztelték és szerették. Nagy műértő, lokálpatrióta volt és jelentős műgyűjteménnyel rendelkezett, amelyet Pécs városára hagyományozott

Emlékét kegyelettel megőrizzük!

Dr. Nyul Zoltán
egyetemi adjunktus

FERTŐZÉSBEN

yermekek nyár utáni közösségbe kerülése különösen sérülék
dőszak lehet a bélflóra számára. Fiatal gyermekeknél az aku
gastroenteritis leggyakoribb oka rotavírus fertőzés.[1]

A NORMAFLORE® 4 BACILLUS CLAUSII TÖRZS KOMBINÁCIÓJA A ROTAVÍRUS–FERTŐZÉS IN VITRO MODELLJÉBEN PROTEKTÍV HATÁST MUTAT:

IMMUNOLÓGIAI ÉS NEM-IMMUNOLÓGIAI HATÁSOK RÉVÉN.[1]

- Intesztinális barrier-funkció támogatása
- Immunmoduláns hatás
- Antimikrobális hatás

A NORMAFLORE® JAVÍTJA AZ AKUT GASTROENTERITIS TÜNETEIT GYERMEKEKNÉL.[2–4]

- érsékli a tünetek intenzitását
- Lerövidíti a hasmenés időtartamát
- Csökkenti a kórházl töltött időt

A Normaflore® belsőleges szuszpenzió gyógyszerként törzskönyvezett.

Spóraformájának köszönhetően ellenáll az emésztőrendszer hatásainak.[1]

4 óra alatt 1000x-ére sokszorozódik a bélben.[2]

Tartós védelem, mert akár 12 napon át életképe marad a bélben.[1]

N

Magy
első
prob

ORMENTES LAKTÓZMENTES GLUTÉNMENTES ADALÉKANYAG-

NFORMÁCIÓÉRT OLVASSA EL A NORMAFLORE® NORMAFLORE®

A HMO szerepe az életkezdet védelmében

A közlemény megjelenését a Nestlé Hungária Kft. támogatta.

Nádor Csaba dr.
Semmelweis Egyetem Szülészeti Klinika Üllői úti részleg - PIC
E-posta: nador.csaba@semmelweis.hu

Az anyatej életeket ment. Szoptatással évente több mint 800 000 gyermek halálát lehetne elkerülni Földünkön.Melyik is az az egyik fontos összetevő, ami munícióként szolgálhat az anyatej fegyvertárában? Ez a szárazanyagtartalom szempontjából a harmadik legjelentősebb mennyiségben, az anyatej oligoszacharida (HMO). Az anyatej személyre szabott, speciális HMO összetétellel rendelkezik, ami segíti az antimikrobiális és immunsejt moduláló hatás érvényre jutását (1). A HMO összetételét befolyásolja a genetika, az egészségi állapot, a táplálkozás, az életmód és az idő (paritás, életkor, laktációs szakasz).

Az anyatej oligoszacharidái közül a 2'-O-fukozillaktóz (2'FL) és a lakto-N-neotetraóz (LNnT) jelentős szerepet játszanak a csecsemőkori és kora gyermekkori növekedésben (2,3).

A koraszülöttek is profitálhatnak a fent említett 2 HMO-ból. Egy francia multicentrikus, randomizált kontrollált tanulmány bizonyította, hogy azok a 33. terhességi hét előtt született koraszülöttek, akik születésüktől 2'FL és LNnT szubsztitúcióban részesültek, korábban érték el a kizárólagos enterális táplálást, és fejkörfogatuk is gyorsabban nőtt, mint a kontroll csoportban (4).

A koraszülötteknél – különösen az 1500 grammnál alacsonyabb születési súlyú csecsemőknél (VLBW) – leggyakrabban előforduló szövődmény az idegrendszer károsodása. A koraszülött intenzív osztályokon az ellátó csapat és a szülők egyik legfőbb feladata, hogy minél teljesebb legyen a neuroprotekció, az idegrendszer védelme. Az MRI-vel diagnosztizálható agyi dysmaturatio elkerülésében nagyon fontos szerepe van a fejlődést támogató módszereknek (bőr-bőr kontaktus, helyes fektetés, környezeti traumák kerülése stb.) és az anyatejes táplálásnak (5). Megfigyeléses tanulmányok azt támasztották alá, hogy a fukozilált és szializált HMO tartalom az anyatejben pozitív asszociációt mutat a kognitív, beszéd és mozgásfejlődéssel az érett újszülött csoportokban. A koraszülötteknél is találtak ilyen tendenciát, de a különbség nem bizonyult szignifikánsnak (6).

Az anyatej az újszülöttek immunvédekezését is segíti. A HMO-k gátolják a leukocyta rollingot és adhéziót (7), aktiválják az NK-sejteket (8), down-reguláljá a Th1-választ (9) és stimulálják a perifériás mononukleáris sejtekben az IL10-termelést (10).

Magyarországon a 26. gesztációs hét előtt született koraszülöttek 15–25%-a nekrotizáló enterocolitisben (NEC) szenved *(Nemzeti in vitro fertilizációs, szülészeti és perinatális regiszter, 2019–2020*). A NEC kialakulásának kedvez, hogy a koraszülöttek bélrendszerében jelentős mennyiségben találhatók patogén baktériumok, és jóval kisebb arányban bifidogén flóra. Az anyatejben jelen lévő oligoszacharidák a bifidogén baktériumok prebiotikus szubsztrátjai. A HMO-k elősegítik a rövid szénláncú zsírsavak (SCFA) termelődését. Az oligoszacharidák kötődnek a bél epitheliumához, megváltoztatják a glikánreceptorok szerkezetét, ezzel indirekt módon gátolják a patogén kórokozók adhézióját (11). A HMO-k potenciális NEC prevenciós hatása miatt nagy figyelem kíséri az ebben a témában született tanulmányokat. Az *in vivo* hatékonyságot vizsgálva újszülött patkánymodellen azt találták, hogy az HMO-k csökkentik a NEC előfordulását és növelik a túlélés valószínűségét (12). A diszialillakto-N-tetraóz (DSLNT) csökkentette leghatékonyabban a NEC arányt patkány koraszülött modellen (13). Egy multicentrikus klinikai kohorsz vizsgálat (200 édesanya – VLBW koraszülöttek) pedig azt találta, hogy azoknál az 1500 grammnál kisebb súllyal született koraszülötteknél alakult ki NEC, akiknek az édesanya tejmintáiban alacsony DSLNT-szintet mértek, mely potenciális neminvazív markerként felhívhatja a figyelmet a NEC rizikójára (14).

Az anyatej makro- és mikronutriens tartalma egyedi, utánozhatatlan és reprodukálhatatlan. Az HMO-k fontos szerepet játszanak már az élet kezdetén az idegrendszer védelmében, az immunvédekezésben, a megfelelő növekedésben, és csökkenthetik a NEC kialakulásának veszélyét a koraszülött populációban.

Irodalom

1. Azad MB, Robertson B, Atakora F, Becker AB, Subbarao P, Moraes TJ, Mandhane PJ, Turvey SE, Lefebvre DL, Sears MR, Bode L. Human Milk Oligosaccharide Concentrations Are Associated with Multiple Fixed and Modifiable Maternal Characteristics, Environmental Factors, and Feeding Practices. J Nutr. 2018 Nov 1; 148(11): 1733-1742. doi: 10.1093/jn/nxy175. PMID: 30247646.
2. Alderete TL, Autran C, Brekke BE, Knight R, Bode L, Goran MI, Fields DA. Associations between human milk oligosaccharides and infant body composition in the first 6 mo of life. Am J Clin Nutr. 2015 Dec; 102(6):1381-8. doi: 10.3945/ajcn.115.115451. Epub 2015 Oct 28. PMID: 26511224; PMCID: PMC6546222.
3. Larsson MW, Lind MV, Laursen RP, Yonemitsu C, Larnkjćr A, Mřlgaard C, Michaelsen KF, Bode L. Human Milk Oligosaccharide Composition Is Associated With Excessive Weight Gain During Exclusive Breastfeeding-An Explorative Study. Front Pediatr. 2019 Jul 18; 7:297. doi: 10.3389/fped.2019.00297. Erratum in: Front Pediatr. 2020 Jan 22;7:521. doi: 10.3389/fped.2019.00521. PMID: 31380329; PMCID: PMC6657391.
4. Hascoët JM, Chevallier M, Gire C, Brat R, Rozé JC, Norbert K, Chen Y, Hartweg M, Billeaud C. Use of a Liquid Supplement Containing 2 Human Milk Oligosaccharides: The First Double-Blind, Randomized, Controlled Trial in Pre-term Infants. Front Pediatr. 2022 Apr 25; 10:858380. doi: 10.3389/fped.2022.858380. PMID: 35601412; PMCID: PMC9119431.
5. Inder TE, Volpe JJ, Anderson PJ. Defining the Neurologic Consequences of Preterm Birth. N Engl J Med. 2023 Aug 3; 389(5):441-453. doi: 10.1056/NEJMra2303347. PMID: 37530825.
6. Berger PK, Ong ML, Bode L, Belfort MB. Human Milk Oligosaccharides and Infant Neurodevelopment: A Narrative Review. Nutrients. 2023 Jan 31; 15(3):719. doi: 10.3390/nu15030719. PMID: 36771425; PMCID: PMC9918893.
7. Bode L, Rudloff S, Kunz C, Strobel S, Klein N. Human milk oligosaccharides reduce platelet-neutrophil complex formation leading to a decrease in neutrophil beta 2 integrin expression. J Leukoc Biol. 2004 Oct; 76(4):820-6. doi: 10.1189/jlb.0304198. Epub 2004 Jul 7. PMID: 15240751.
8. Atochina O, Harn D. LNFPIII/LeX-stimulated macrophages activate natural killer cells via CD40-CD40L interaction. Clin Diagn Lab Immunol. 2005 Sep; 12(9):1041-9. doi: 10.1128/CDLI.12.9.1041-1049.2005. PMID: 16148169; PMCID: PMC1235802.
9. Velupillai P, Harn DA. Oligosaccharide-specific induction of interleukin 10 production by B220+ cells from schistosome-infected mice: a mechanism for regulation of CD4+ T-cell subsets. Proc Natl Acad Sci U S A. 1994 Jan 4;91(1):18-22. doi: 10.1073/pnas.91.1.18. PMID: 7904066; PMCID: PMC42877.
10. Comstock SS, Wang M, Hester SN, Li M, Donovan SM. Select human milk oligosaccharides directly modulate peripheral blood mononuclear cells isolated from 10-d-old pigs. Br J Nutr. 2014 Mar 14; 111(5):819-28. doi: 10.1017/S0007114513003267. Epub 2013 Oct 17. PMID: 24131853.
11. Bering SB. Human Milk Oligosaccharides to Prevent Gut Dysfunction and Necrotizing Enterocolitis in Preterm Neonates. Nutrients. 2018 Oct 8; 10(10):1461. doi: 10.3390/nu10101461. PMID: 30297668; PMCID: PMC6213229.
12. Yu H, Lau K, Thon V, Autran CA, Jantscher-Krenn E, Xue M, Li Y, Sugiarto G, Qu J, Mu S, Ding L, Bode L, Chen X. Synthetic disialyl hexasaccharides protect neonatal rats from necrotizing enterocolitis. Angew Chem Int Ed Engl. 2014 Jun 23;53(26):6687-91. doi: 10.1002/anie.201403588. Epub 2014 May 21. PMID: 24848971; PMCID: PMC4147952.
13. Jantscher-Krenn E, Zherebtsov M, Nissan C, Goth K, Guner YS, Naidu N, Choudhury B, Grishin AV, Ford HR, Bode L. The human milk oligosaccharide disialyllacto-N-tetraose prevents necrotising enterocolitis in neonatal rats. Gut. 2012 Oct; 61(10):1417-25. doi: 10.1136/gutjnl-2011-301404. Epub 2011 Dec 3. PMID: 22138535; PMCID: PMC3909680.
14. Autran CA, Kellman BP, Kim JH, Asztalos E, Blood AB, Spence ECH, Patel AL, Hou J, Lewis NE, Bode L. Human milk oligosaccharide composition predicts risk of necrotising enterocolitis in preterm infants. Gut. 2018 Jun; 67(6):1064-1070. doi: 10.1136/gutjnl-2016-312819. Epub 2017 Apr 5. PMID: 28381523.

Rovatvezetői köszöntő

50 éve alakult meg a magyar gyermekneurológusokat összefogó tudományos társaság. 1974-ben György Ilona, Mättyus Adorján, Paraicz Ervin, Szénásy József és Brunecker Györgyi vezetésével alakult meg a Magyar Gyermekneurológiai, Idegsebészeti, Gyermek- és Ifjúságpszichiátriai Szekció. Az idő múlásával és a tudomány fejlődésével a gyermekneurológia és gyermekpszichiátria önálló diszciplínává vált, ez indokolta 2012-ben a „háromlábú"-nak becézett társaság megszüntetését és a Magyar Gyermekneurológiai Társaság megalapítását.

A fél évszázados jubileumot a Székesfehérváron megrendezett tudományos ülésünkön ünnepeltük 2024 áprilisában. Konferenciánk szlogenje az *„Elődök útján járni"* idézet volt. István király Imre hercegnek intézett intelmeiben *„A fiak kövessék az elődöket"* fejezetben szól arról többek között, hogy *„A legnagyobb királyi ékesség, az én tudásom szerint, a király-elődök útján járni"*. Bár az intelem a király-elődökre vonatkozik, átvéve, szimbolikus értelemben igaz lehet a gyermekneurológus elődökre is. Tisztelettel tartozunk Nekik, akik a Társaságot létrehozták, a szubspecialitás szakmának szakvizsgát szereztek, elindították a szakmai tudományos üléseket. Nemcsak a szakmai-tudományos és szakmapolitikai kérdésekben mutattak mintát, de abban is, hogyan lehet harmonikusan együttműködni. A gyermekneurológusok csapata ma is barátokból áll. Jól ismerjük egymást, számíthatunk egymásra. Egy nyelvet beszélünk.

Van okunk az ünneplésre azért is, mert az elmúlt 50 év alatt mind a diagnosztikai módszerekben, mind a gyermekek számára nyújtható terápiás lehetőségekben igen jelentős pozitív változások történtek.

Az 50 éves évforduló tiszteletére a Gyermekgyógyászat augusztusi számának szerkesztésére való felkérést örömmel és köszönettel fogadtam Prof. Kovács Gábor főszerkesztő Úrtól.

A tizenhárom publikáció betekintést nyújt a gyermekneurológia sokszínűségébe. A többnyire fiatal szerzők a budapesti, pécsi, szegedi és debreceni Gyermekklinika Neurológiai Munkacsoportjának tagjai, valamint a Bethesda Gyermekkórház és a Heim Pál Egészségügyi Intézet munkatársai.

Rosdy Beáta főorvos a Heim Pál Gyermekegészségügyi Intézetből a juvenilis myasthenia gravis láthatáron álló új kezelési lehetőségeit ismerteti.

A Semmelweis Gyermekklinikáról két retrospektív vizsgálat során tett megfigyelésekről számolnak be a szerzők. Kovács Dorka 25 év alatt gyűjtött 40 Guillain–Barré-szindrómás gyermek kórtörténeteinek elemzéséből azt a következtetést vonta le, hogy a n. peroneus elektrofiziológiai vizsgálata a demyelinisatio kimutatására érzékenyebb lehet, mint más idegeké, valamint a trombocyta/lymphocyta arány alkalmas lehet a prognózis becslésére.

Kiss Péter Gábor a serosus és purulens meningitisek prezentációs tüneteinek különbözőségeit ismerteti.

Ritkán előforduló, de kezelhető neurológiai kórképre hívta fel a figyelmet Zsidegh Petra (GAMT deficiencia), Patócs Barbara (cerebrális folát hiány) és Szkiba Zsófia (biotin-reszponzív basalis ganglion betegség).

Kádas Zsófia az A-csoportú Streptococcus infekciók ritkán látott neurológiai szövődményét, a Sydenham-choreát mutatja be.

Salamon András a szegedi munkacsoportból szintén ritkán előforduló mozgászavarokról számol be. A paroxysmusokban jelentkező dyskinesiák egyes típusai jól kezelhetők antiepileptikumokkal, így a felismerésük különösen fontos. Szintén a szegedi munkacsoportból Máté Adrienn az agy fejlődésében szerepet játszó tubulinok szerepét ismerteti.

Siegler Zsuzsa az Aicardi-szindróma korai diagnózisának a lehetőségét hangsúlyozza a rohamszemiológia, az EEG, a jellegzetes szemészeti eltérések és a koponya MR vizsgálat segítségével. A tünetegyüttes névadója Jean Aicardi az európai gyermekneurológia nagy alakja volt (1926–2015), az általa szerkesztett *„Diseases of the Nervous System in Childhood"* a gyermekneurológusok gyakran forgatott kézikönyve.

A pécsi munkacsoportból Szegner Laura az *MECP2* gén patogén variánsát ismerteti fiúgyermekben, míg Zsiborás Csaba az idiopathiás intracranialis hypertensio nem kielégítő farmakoterápiája esetén alkalmazható idegsebészeti beavatkozás lehetőségére hívja fel a figyelmet.

Leukaemiás betegben jelentkező neurológiai szövődményről számol be a debreceni munkacsoportból Bodnár Flóra.

Hollódy Katalin és *Fogarasi András*
gyermekneurológus rovatvezetők

50 éves a Magyar Gyermekneurológiai Társaság

Prof. Dr. Hollódy Katalin
a Magyar Gyermekneurológiai Társaság elnöke

E-posta: hollody.katalin@pte.hu

„Múlt nélkül nincs jövő, s mennél gazdagabb a múltad, annál több fonálon kapaszkodhatsz a jövőbe."
Babits Mihály

Fél évszázados jubileumát ünnepli a Magyar Gyermekneurológiai Társaság. A magyar gyermekneurológusok 1974-ben döntöttek arról, hogy *György Ilona, Máttyus Adorján, Paraicz Ervin, Szénásy József* és a gyermekpszichiáter *Brunecker Györgyi* vezetésével létrehozzák a Magyar Gyermekneurológiai, Idegsebészeti, Gyermek- és Ifjúságpszichiátriai Szekciót, ami 1990-ban alakult Társasággá. A „háromlábúnak" becézett Társaság – felismerve a gyermekneurológia és a gyermek- és ifjúságpszichiátria szakmák önálló térhódítását – 2012-ben elvált egymástól és megalakult az önálló Magyar Gyermekneurológiai Társaság (MGYNT).

2011.11.11. – Gyermekneurológusok Győrben, az önálló MGYNT megalakulásának megszavazásakor

Az ünnep alkalmából a Társaság 50 éves történetét röviden összefoglaló könyvet jelentetett meg az MGYNT **„A magyar gyermekneurológia krónikája történetekben és képekben elbeszélve"** címmel (ISBN 978-615-02-0518-2). A könyv szól a tapasztaltabb generációnak az emlékeik felidézésére és a fiataloknak, hogy megismerjék az elmúlt 50 év történetét, hiszen tudjuk, hogy *„Múlt nélkül nincs jövő, s mennél gazdagabb a múltad, annál több fonálon kapaszkodhatsz a jövőbe."*

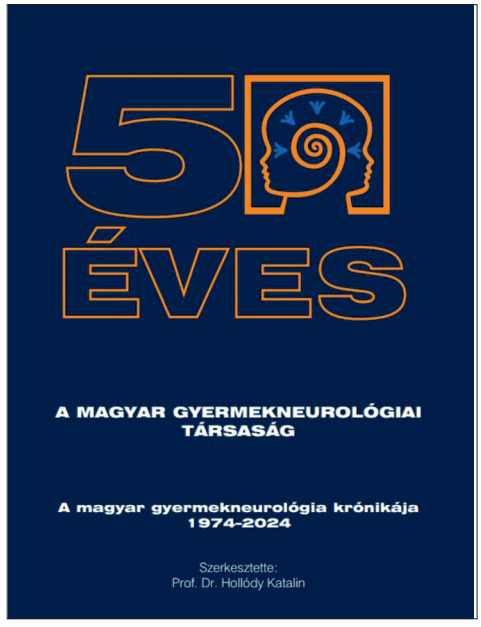

A könyv szerkesztését a Társaság elnökeként végeztem. A magyar gyermekneurológusok történetét a korábban Debrecenben, a Gyermekgyógyászati Klinikán dolgozó *György Ilona* Tanárnőnél jobban talán senki nem ismeri, autentikusabb személyt nem találhattam volna a Társaság korai történetének megírására, hiszen a megalakulás legelső lépéseitől folyamatosan jelen volt.
Az 50 éves jubileumi konferenciánkon vastaps köszöntötte a *„Csak ülök és mesélek"* szekció résztvevőit, akik az elmúlt évtizedek érdekes történeteiből idéztek fel egy csokorra valót.

dr. Dobronyi Ilona, dr. György Ilona, dr. Szever Zsuzsa és dr. Herczegfalvi Ágnes mesél

A Társaságról dióhéjban

Az első gyermekneurológiai szakvizsgák 1984-ben születtek. A gyermekneurológusok száma örvendetesen nő, bár nem elegendő mennyiségben. 2012 óta 42 szakorvos tett sikeres gyermekneurológiai szakvizsgát, többségük csecsemő- és gyermekgyógyászat alapszakmára ráépítve. A legtöbb megyében (kivéve az egyetemi klinikákat és néhány budapesti intézményt) mindösszesen 1-2 gyermekneurológus dolgozik (Tolna megyében például jelenleg egy sem). Vidéken a gyermekneurológiai ellátást többen osztályos gyermekgyógyászati munkájuk mellett végzik. Budapesten a Semmelweis Gyermekklinika, a Heim Pál Országos Gyermekegészségügyi Intézet és a Bethesda Gyermekkórház csapata örvendetesen megerősödött. Pécsett önálló gyermekneurológiai tanszék és osztály működik, Debrecenben és Szegeden mátrix rendszerben történik a fekvőbeteg-ellátás. Mindegyik klinika és kórház neurológiai rendelése élén tudományos minősítéssel rendelkező kollégák dolgoznak.

Az MGYNT jelenlegi tagjai közül huszonhárman szereztek PhD fokozatot, három fő az MTA doktora.

Dr. Szénásy József frissen szakvizsgázó gyermekneurológusokhoz írott levele 1992-ből ma is érvényes útmutatás mindannyiunk számára:

Amikor Rómában az új pápát megválasztják, a választást vezető bíboros a következő szavakkal fordul a Szent Péter téren összesereglett tömeghez: „Annuntio vobis gaudium magnum. Habemus pontificem". Vagyis: Nagy örömet hirdetek nektek, van pápánk. A vizsgabizottság és valamennyi magyar gyermekideggyógyász nevében én most így fordulok Hozzátok: nagy örömet hirdetek, van nyolc új gyermekideggyógyászunk, akik tudásukkal, cselekvő szeretetükkel, emberségükkel sietnek majd az idegrendszerükben beteg csecsemők és gyermekek segítségére.

Engedjék meg, hogy sikeres vizsgájuk után néhány tanácsot adjunk.

1. *Legyenek mindig nyitottak az új iránt. Tudásukat folyamatosan bővítsék, gyarapítsák, szükség szerint szakmai szemléletüket változtassák.*
2. *Ha valamiben bizonytalanok, legyen Önökben annyi alázat, hogy tapasztaltabb kollégáikkal beszélgessenek a kérdésről.*
3. *Igyekezzenek a gyermekideggyógyászat valamelyik területén különleges szaktudást szerezni. A terület kiválasztásánál legyenek tekintettel arra is, hogy abban az országrészben, ahol dolgoznak, miben van leginkább hiány, hogy aztán csoportmunkával minél több problémát meg tudjanak oldani helyben, megkímélve így betegeiket az utazás terhétől.*

Végül ne feledjék, hogy az igazi tudás moralitással párosul. Bízunk benne, hogy így lesz, és akkor a nehéz problémákban is megtalálják a lehető legjobb megoldást.

Ismételten gratulálunk, köszönjük fáradságukat és kívánjuk, hogy munkájukat sok igaz öröm koronázza!

Közel húsz éves szünet után 2019-ben jelent meg a *„Gyermekneurológia"* tankönyv a Medicina Könyvkiadó gondozásában 600 oldalon, közel 30 fejezetben.



A Társaság számos továbbképző fórumot biztosít a tagjainak és a gyermekneurológia iránt érdeklődő kollégáknak. Az évi rendszerességű tudományos üléseken kívül a COVID pandémia során bevezetett (és azóta is tovább élő) online továbbképzési fórum igen népszerű. A tavaszi félév minden hónapjának első hétfőjén 90 perces folyóiratreferálót és tanulságos esetek fórumát szervezünk 2022 óta a gyermekneurológusok és a gyermekneurológia iránt érdeklődők számára. Általában 50-60 fő vesz

részt (egy-egy munkacsoport közösen jelentkezik be). A referátumokat senior gyermekneurológus szervezi *(Bessenyei Mónika, Fogarasi András, Herczegfalvi Ágnes, Hollódy Katalin, Liptai Zoltán, Rosdy Beáta).* Lehetőséget kapnak az egyes munkacsoportok fiatal szakorvosai vagy a gyermekneurológia iránt érdeklődő rezidensei érdekes témák referálására, esetek bemutatására.
A Semmelweis Egyetem Gyermekgyógyászati Klinikájának neurológusai havonta szerveznek szakmai töltetű teadélutánokat személyes jelenléttel, de online is lehet csatlakozni.
A gyermekneurológusok rendszeresen publikálnak a hazai és nemzetközi szaklapokban (Ideggyógyászati Szemle, Orvosi Hetilap, Gyermekgyógyászat, Gyermekorvos Továbbképzés, Gyermekgyógyászati Továbbképző Szemle, European Journal of Paediatric Neurology, Journal of Child Neurology, Epileptic Disorders, Neuropediatrics).
A Társaság igen aktív szerepet vállalt abban, hogy minél inkább bekerüljön a nemzetközi gyermekneurológiai életbe. Az Európai Gyermekneurológiai Társasággal való kapcsolatunk dinamikus. 2015-ben, 2016-ban és 2017-ben pályázat útján elnyert jogon rendezhettük meg Budapesten az európai társaság edukációs tréningjét elsősorban fiatal gyermekneurológusok számára nemzetközi részvétellel. Évente tíz fiatal magyar kolléga részvételét biztosította az európai társaság. Ezek a továbbképzések nem csak azt tették lehetővé, hogy a fiatal magyar orvosok szakmai tudásukat gyarapítsák, de lehetőséget biztosítottak baráti kapcsolatok kialakítására is más országok gyermekneurológusaival.

Szénásy József professzor az alapítók egyike volt. 2007-ben bekövetkezett halála után a Társaság úgy döntött, hogy tisztelegve kiemelkedő szakmai és emberi személyisége előtt róla elnevezett díjat alapít.
A **Szénásy-emlékérmet** minden évben olyan kollégának ítéli a Társaság vezetősége, aki a gyermekek neurológiai betegségeinek ellátásában vagy a Társaság szervezésében kiemelkedő eredményeket ért el. 2009 óta tizenöt alkalommal került a díj átadásra.

2009	György Ilona	Debrecen
2010	Veres Éva	Budapest
2011	Neuwirth Magda	Budapest
2012	Szever Zsuzsa	Budapest
2013	Princzinger Ágota	Nyíregyháza
2014	Dobronyi Ilona	Budapest
2015	Gyarmati Éva	Budapest
2016	Svékus András	Gyula
2017	Herczegfalvi Ágnes	Budapest
2018	Kollár Katalin	Budapest
2019	Balogh Erzsébet	Budapest
2020	Hollódy Katalin	Pécs
2021	Rada Éva	Nagykanizsa
2022	Beke Ágnes	Győr
2023	Gyorsok Zsuzsa	Budapest
2024	Siegler Zsuzsa	Budapest

A Magyar Gyermekneurológiai Társaság a 2020 decemberében elhunyt *dr. Veres Éva* főorvos emlékére, az általa képviselt szakmai és emberi tulajdonságok megőrzése és továbbadása érdekében, elfogadva a családja javaslatát és vállalását, **Veres Éva-díjat** alapított. A díj célja olyan fiatal gyermekneurológus elismerése, aki a pályájának korai szakaszában már jelentős eredményeket ért el a gyermekneurológia területén. 2021-ben *dr. Mellár Mónika,* a Heim Pál Országos Gyermekgyógyászati Intézet gyermekneurológusa, 2023-ban *dr. Pauleczky Annamária* a Miskolci Gyermekegészségügyi Központ gyermekneurológusa részesült a kitüntetésben.

Az MGYNT a folyamatos szakmai-tudományos képzéseken túl szerepet vállal a szakmapolitikai kérdések gondozásában. A képalkotó vizsgálatok, a video-EEG és a molekuláris genetikai vizsgálatok elérhetősége, egyes szűrő vizsgálatok bevezetése óriási segítséget nyújt a gyermekneurológusoknak az egyre pontosabb diagnosztikában és ezáltal a személyre szabott kezelések megtervezésében.

A mai modern neurológiai kifejezéssel élve az MGYNT elnökeként kívánom, hogy az elkövetkező években - évtizedekben is maradjon ilyen összetartó és baráti az országos gyermekneurológusi „hálózat". Kívánom, hogy a mai fiatal kollégáink ugyanolyan nagy lelkesedéssel vegyenek részt a Társaság munkájában és érezzék az egymást segítő szakmai, baráti hátteret, mint annak idején az első, második, harmadik generáció.

Juvenilis myasthenia gravis – új kezelési lehetőségek a láthatáron

Rosdy Beáta dr.
Heim Pál Országos Gyermekgyógyászati Intézet Neurológiai osztály, Budapest
(Igazgató: Nagy Anikó dr.)

LEVELEZÉSI CÍM:
Rosdy Beáta dr.
1089 Budapest, Üllői út. 86.
E-posta: rosdybea@gmail.com

ÖSSZEFOGLALÁS A juvenilis myasthenia gravis 18 éves életkor alatt jelentkező ritka autoimmun megbetegedés. A terápia kapcsán felnőtt kezelési útmutatókra, illetve retrospektív kohort elemzésekre támaszkodunk. Tüneti terápiával a neuromuscularis transzmissziót segítjük kolinészteráz-gátlókkal. A generalizált formákban a kóros immunválaszt gátló, de mellékhatással bíró kezelést is alkalmaznunk kell. Az acetilkolin receptor ellenes ellenanyag pozitív betegeknek oki terápiát nyújt a thymectomia. Ennek hatásosságát és biztonságosságát placebo kontrollált vizsgálatokkal gyermekkorban még nem igazolták. A felnőttkori myasthenia gravis gyógyításában már célzott kezelési lehetőségek is megjelentek. Ezek ismerete fontos, mert egyes készítményekkel már gyermekkori vizsgálatok is lezárultak, illetve folyamatban vannak.

KULCSSZAVAK juvenilis myasthenia gravis, acetilkolin receptor ellenes ellenanyag, thymectomia, szteroid kezelés, célzott immunterápia

A juvenilis myasthenia gravis (JMG) 18 éves életkor alatt jelentkező ritka autoimmun megbetegedés. A prepubertásban (12 éves életkor alatt) nagyon ritka. Ekkor a fiúk és lányok egyenlő arányban érintettek. Postpubertásban lányoknál 4-szer gyakoribb. Az össz esetszám 10–15%-át az európai, illetve észak-amerikai lakosság körében észlelik. A 15 éves életkor alatti esetek 50%-a ázsiai származású, köztük gyakoribb az izolált ocularis előfordulás. Ezek a különbözőségek rávilágítottak a későbbiekben ki is mutatott genetikus prediszpozíciókra. Bizonyos HLA típusok gyakrabban fordulnak elő a különböző kontinenseken, illetve alcsoportokban. A kórkép társulhat más autoimmun betegségekkel, leginkább hyper- vagy hypothyreosissal, rheumatoid arthritisszel vagy lupus erythematosussal. A pontos prevalenciáról nincsenek hazai adatok.

Patomechanizmus

A betegség patomechanizmusa teljességgel nem ismert. Autoantitestek jelennek meg, amelyek a neuromuscularis junctio fehérjéi ellen irányulnak. Az esetek 85%-ában az acetilkolin-receptor- (AChR) ellenes, míg 5–8%-ában az izomspecifikus tirozin-kináz-receptor- (MuSK) ellenes ellenanyagok mutathatók ki. A prebubertásban lévő betegek 30–50%-ában nem sikerül ellenanyagot azonosítani. Ezen esetekben gyakoribb a spontán remisszió. A posztpubertásos szeronegatív eseteknél már hazánkban is lehetőség mutatkozik az LRP-4 (low density lipoprotein receptor-related protein 4) ellenes ellenanyag vizsgálatára.

Az AChR ellenes ellenanyag (EA) az IgG1 alosztályba tartozik, komplementet aktivál. A korábbi elképzelés szerint kompetitíven gátolja az ACh-receptorhoz való kötődését, de ez inkább teoretikus. Az újabb kutatások a receptorok komplement mediált posztszinaptikus károsodását mutatták ki. A MuSK ellenanyag IgG4 alosztályba tartozik, hatására szekunder módon következik be a receptor működészavara. Ezen ismeretek vezettek el az új terápiás próbálkozásokhoz, amelyek felnőtt betegek esetében már teret kapnak és a 18 évesnél fiatalabb betegekben is elindultak a vizsgálatok. Az AChR-ellenes antitestek képződésében a thymusnak biztosan szerepe van, de a patomechanizmus minden részletét még nem tárták fel.

A klinikai megjelenés életkorfüggő változásokat mutat. Kezdődhet fokozatosan, remissziókkal tarkítva. A pubertás utáni esetekben olykor hiperakut kezdet is előfordul, bár ilyenkor a pontos anamnézis felvételekor általában fény derül helytelenül értelmezett, már korábban meglévő tünetekre. A kórképpel gyakran társuló krónikus fáradékonyságot

időnként szomatoform tünetképzésként interpretálják.
Prepubertásban gyakori az izolált ocularis forma megjelenése. Jellemző a fáradásra kialakuló ptosis és kettőslátás, ritkán ophthalmoplegia. Nehezen értelmezhető, de ez kezdetben gyakorta csak féloldali. A korábban leírtakkal ellentétben nem minden esetben jellemző a napszaki ingadozás. Amennyiben a tünetek 2 éven belül nem mutatnak generalizációt, nagyobb a spontán remisszió lehetősége. Gyakorta társul az arcizmok gyengesége, ami jellegzetes mimika szegénységet eredményez. A generalizáció kapcsán bulbaris tüneteket is észlelhetünk: fogyáshoz vezető dysphagiát, dysarthriát, a hosszabb beszéd esetén a hangképzés nasalissá válását, a beszédhang elhalkulását. A légzőizmok érintettsége esetén folyamatos beszéd kapcsán gyakori légvételt és fáradást, olykor légszomjat tapasztalunk. Máskor nehézzé válik a rágás. Gyakori a nyakizmok gyengeségének a társulása is, mely a fej megtartásának nehézségéhez vezet. A vázizmok esetében jellemzőbb a proximalis gyengeség.
A betegség stádiumbeosztására a klinikai gyakorlatban a Myasthenia Gravis Foundation of America által javasolt klasszifikációt használjuk (1).

Kórlefolyás

Kezelés nélkül a JMG lassú progressziót mutat, fluktuáló romlással. Myastheniás krízis az esetek 10–15%-ában alakul ki generalizált gyengeséggel, amely a légzőizmokat is érinti és gyakori a bulbaris érintettség társulása is. Ezt stressz, komoly fizikai megterhelés, illetve légúti betegség is kiválthatja, de spontán is jelentkezhet. Egyes esetekben a helytelenül értelmezett fáradékonyság és vélelmezett depresszió (ami egyébként társulhat a betegséggel) miatt bevezetett gyógyszeres kezelés, máskor a légúti fertőzések kapcsán alkalmazott antibiotikumok hatására kerül a beteg myastheniás krízisbe. Ezért nagyon fontos azon gyógyszerek ismerete, amelyek ronthatják a klinikai tüneteket. A *https://myasthenia.hu/* weboldalon megtalálható és évente frissül az autoimmun myasthenia gravisban ellenjavallt, illetve potenciálisan tünetsúlyosbító, Magyarországon törzskönyvezett gyógyszerek listája.

A diagnózis az anamnézis és a klinikai vizsgálat alapján általában felállítható. A betegség súlyosságának numerikus értékelésére és a későbbi terápiás hatás objektív követésére vezették be a kvantitatív myasthenia gravis tesztet. A klinikai gyakorlatban ezt használjuk (2).
A szérumból AChR-ellenes EA-meghatározást végzünk, amely a klinikai diagnózist megerősíti, pozitivitása kiváltja a gyermekek számára nehezen elviselhető EMG-vizsgálatot. A titer nagysága nincs összefüggésben a betegség súlyosságával és nem alkalmas a betegség aktivitásának követésére. Negativitása esetén MuSK-ellenes ellenanyag meghatározását javasolják. Ma már kombinált immunszerológiai vizsgálatok egyidejű elvégzésére is lehetőség van. Szeronegatív esetekben még immunterápia mellett is érdemes 5 éven át fél évente ismételni a meghatározásokat, mivel vannak későn szerokonvertáló betegek. A betegség kezdetén fontos a pajzsmirigy betegségeinek kizárása, illetve más autoimmunitás irányában is szűrővizsgálatokat végezni. Az esetleges IVIg (intravénás immunglobulin) alkalmazása miatt immunglobulin szintek meghatározása is indokolt. Rá kell kérdezni az oltottságra is.
Kérdéses esetekben az EMG (electromyographia) vizsgálat segíthet. Ezt az érintett izomcsoportban ajánlott elvégezni. 3 Hz-s repetitív ingerlésre a vizsgált izom akciós potenciáljának 10%-ot meghaladó decrementje alakul ki. Oculobulbaris tünetek esetén a skeletalis izmokat vizsgálva ez sokszor negatív. Gyermekeknél az arc, illetve szem körüli izmok ingerlése sokszor kivitelezhetetlen. A jobb szenzitivitású és specificitású egyes rost EMG 10 éves kor alatt általában nem végeztethető el. Elérhetősége még nagyobb gyermekek esetében is limitált.
Korábban használtuk az intravénás edrophonium (Tensilon) tesztet. Ez számos nehézsége miatt jelenleg nem része hazánkban a JMG diagnosztikájának.
Serdülők ocularis tüneteinek javulását a felnőtteknél bevált ún. „ice pack" teszttel is vizsgálhatjuk. A szemhéjra jégkockát téve 2 percig, a ptosis átmeneti javulását látjuk és a kettőslátás is az esetek zömében rövid időre elmúlik. A hideg blokkolja a kolineszteráz működését.
A mellkas MR-vizsgálatát minden esetben el kell végezni. Csak 2%-ban talál thymomát, más esetekben hyperplasiás thymust lehet látni, máskor erre csak thymectomiát követő szövettani vizsgálat világít rá. A későbbi esetleges thymectomia miatt az ectopiás thymus szövet megtalálása is fontos.

Terápia

A JMG kezelése akkor optimális, ha centrumokban történik. A terápia finom hangolása klinikai tapasztalatot és gyakorlatot igényel, amelyre csak kellő számú beteg kezelése kapcsán lehet szert tenni. Döntően a felnőtt kezelési útmutatókra, illetve retrospektív kohort vizsgálatokra támaszkodhatunk. A kezelés kétirányú. Tüneti terápiával a neuromuscularis transzmissziót segítjük kolinészterázgátlók alkamazásával. Másfelől a kóros immunvá-

laszt gátló, moduláló kezelést is alkalmaznunk kell a legtöbb esetben.
A szeronegatív, döntően prepubertásban jelentkező betegekben, illetve a pusztán ocularis formákban magas a spontán remisszió aránya. Így ezen esetekben szoros kontrollok mellett megengedhető a kizárólagos kolinészteráz-gátló kezelés. Pyridostigmint alkalmazunk, amelynek kezdeti hatása általában nagyon jó, de gyakran hatásvesztéssel, illetve hatáscsökkenéssel szembesülünk. Kezdő adagja 0,5–1 mg/ttkg, 4–6 óránként alkalmazva. A maximális adag 7 mg/ttkg/nap. Hatása 30 perc múlva jelentkezik és a bevételt követően 2 órával a legerősebb. Az adagot lassan, a gyermek terheléséhez, életmódjához illesztve ajánlott emelni. Még nagy testtömegű serdülők esetében sem érdemes a 360 mg napi adagot túllépni, mert az dózis emelésével kolinerg mellékhatások alakulhatnak ki. Erre a beteg és a szülők figyelmét fel kell hívni. Fokozott izzadás, nyálzás, hányinger, hasi göcsök, hasmenés, bradycardia, illetve miosis jelentkezhet. Amennyiben nem csökkentjük az adagot, izomgyengeség is kialakulhat. Fontos tudni, hogy MuSK-pozitivitás esetén a betegek 50%-ának szinte alig segít, szűk a terápiás sáv és könnyen kialakulnak a kolineg mellékhatások.
A generalizálódó eseteknél, illetve a kezdetektől generalizált formával jelentkezőknél az immunterápia bevezetése elengedhetetlen. A rendellenes immunválasz gátlása és annak sikeressége prognosztikai szempontból döntő tényező.
A tartós immunmoduláló kezelés alappillére - az ismert mellékhatások ellenér - még napjainkban is a szteroid. A magas dózis azonnali alkalmazása krízisbe sodorhatja a beteget, ezért kis adaggal érdemes kezdeni. Hazánkban inkább methylprednisolont használunk, 30 ttkg alatt 4 mg, e felett 8 mg a kezdő adag, melyet fokozatosan kell emelni 1–1,5 mg/ttkg/nap dózisig. A kevésbé súlyos eseteknél kezdetben is megpróbálhatjuk a mellékhatások csökkentése érdekében a másnaponta történő adagolást. Amennyiben ez nem segít és a gyermek érzékeli a szteroidmentes napokon a romlást, a köztes napokon esetleg kisebb adag alkalmazása próbálható. Ha ez sem segít, napi adagolásra javasolt áttérni. Amennyiben remissziót érünk el, 2–3 hónap után a dózis kéthetente 4 mg-mal csökkenthető a klinikum függvényében. A szteroid leépítését követően klinikailag remisszióban lévő gyermeknél a pyridostigmin fokozatos leépítése is javasolt.
A szteroidspórolás érdekében az immunszuppresszió fenntartása miatt, általában 1 hónappal a szteroid kezdése után azathioprin bevezetése szükséges 0,5 mg/ttkg adaggal, mely kéthetente vérkép és májfunkciós vizsgálati kontrollt követően emelhetö napi 2,5– max. 3 mg/ttkg adagig. Hatásának feltételezett kialakulása 6–12 hónap. Mellékhatásai miatt a kezelés szoros laboratóriumi monitorozása elengedhetetlen. Saját tapasztalatunk, hogy a mellékhatások akár több éves kezelés mellett is kialakulhatnak. Ezen esetekben a dózis csökkentése segíthet. Egyes közlések 3 év, míg mások 5 év immunszuppresszív kezelést javasolnak, mely után a pyridostigmint nem szedő betegeknél az azathioprin fokozatos leépítése megpróbálható. Intolerancia esetében mycophenolat-mofetil, methotrexat, ciklosporin, illetve cyclophospamid is alkalmazható.
Myastheniás krízis kapcsán a supportív ellátás mellett testméretektől és a helyzet súlyosságától függően alkalmazunk plsmapheresist vagy intravénás immunglobulin kezelést. A plasmapheresis hatására az AChR-ellenes EA szintje gyorsan csökken és pár hétig alacsony marad. A kezelést 3–5 alkalommal ismételjük, 2–3 naponta. Hatása frappáns, de csak átmeneti. Ezért, ha a betegség krízissel indul (ami nem ritka serdülőkorban), akkor már a lélegeztetés időszaka alatt ajánlott a szteroid kezelés indítása. Ilyenkor nagyobb, 1 mg/ttkg/nap adagban alkalmazhatjuk. Mindig a pheresiseket követően adjuk be.
Az intravénás immunglobulin kezelés a plasmapheresissel megegyező hatékonyságú, a terápia terhe kisebb a gyermekre nézve, de a hatás lassabb, leghamarabb 10–14 nap múlva észlelhető. Fennmaradása 4-6 hét. Adagja 0,4 mg/ttkg/ nap 5 napon át (2 g/ttkg össz dózis).
Thymectomia elvégzése thymoma esetében mindig szükséges. Az AChR-pozitív felnőttkori myasthenia thymectomiás kezelésének kettős vak vizsgálatába nem vontak be 18 év alatti betegeket (3). Gyermekbetegek thymectomiájának értékelésére csak retrospektív kohort elemzések állnak rendelkezésre (4,5). Ezek alapján a thymoma nélküli esetekben a thymectomia javítja a hosszú távú remisszió elérésének lehetőségét, különösen a kezelésre refrakter eseteknél. Közepesen súlyos, vagy súlyos esetben mindenképpen ajánlott. Plasmapheresisre vagy IVIg alkalmazására szükség lehet a műtét előtt és azt követően is. A műtét teljes hatása a beavatkozást követően egy évvel alakul ki. Azok a gyermekek kerülnek inkább tartós remisszióba, akiknek a betegségük kezdete után 1 éven belül megtörténik a thymus eltávolítása. Az AChR-ellenes EA-pozitív betegség alapjául szolgáló immunológiai szabályozási zavar kiinduló pontja a thymus, de a lefolyás kapcsán ez a perifériára tevődik át. Ezért optimális a korai, de már stabil állapotban elvégzett műtét. A video-asszisztált endoszkópos beavatkozásnak gyermekkorban is nagyon jó eredményei vannak. Az elmúlt 4 évben egy serdülő kivételével, már csak ilyen módon történt thymectomia az általunk gondozott betegeknél. 2024 tavaszán pedig már hazánkban is történt robotsebészeti technikával thymectomia serdülőkorú betegnél az Országos Onkológiai Intézet Mell-

kassebészeti Osztályán. Ezen esetekben figyelni kell, hogy minden ectopiás thymusszövet is eltávolításra kerüljön (5, 6).
MuSK-pozitív esetekben nem indikált a műtét.
A posztpubertásos szeronegatív generalizált MG-ben, illetve LRP4-EA-pozitív generalizált MG esetében, amennyiben a betegség az első két évben nagyon aktív, szintén javasolt a thymus eltávolítása (7).
A prepubertásban elvégzett műtétek továbbra is egyedi elbírálást igényelnek. Egy retrospektív klinikai vizsgálat ezen betegcsoportban sem tudta a thymectomia káros hatását kimutatni. Nem nőtt meg a műtétet követően sem a daganatok, sem a súlyos fertőzések előfordulási aránya. Sejtszintű vizsgálatokkal az immunrendszer korábbi öregedését észlelték (8).
A felnőttkori generalizált MG betegek 10–15%-a refrakter a kezelésre. A JMG kezelése sikeresebb, pontos adatok nincsenek a refrakter esetek százalékáról. Az eddig alkalmazott kezelések nem oki terápiát szolgáltattak. A gyermekgyógyászati kezelésben a szteroidok rövid és hosszú távú mellékhatásaival mindennap szembesülünk. Optimális lenne, ha más hatékony, elsőként választható oki, vagy immunmoduláns készítmény is alkalmazható lenne. Felnőttkori MG kezelésében már megtörtént az áttörés. A gyermekkori kis esetszámok miatt viszont nehéz a felnőtteknél igazoltan hatékony készítmények kettős vak multicentrikus vizsgálata (ezek is elsőként rezisztens betegeket keresnek).
Az instabil 18 év alatti betegek számára korábban a kombinált immunterápia hatásának beéréséig a rendszeres plasmapheresist, illetve immunglobulin adását javasolták. Emellett ezen esetekben a felnőtt ajánlásokra támaszkodva már több éve egyedi engedéllyel rituximabot (RTX) alkalmazhatunk. Az RTX egy mesterségesen létrehozott monoklonális antitest, mely a B-lymphocyták felszínén található CD20-molekulákat ismeri fel és ezeket elpusztítja. Hatása 4–9 hónapon át fennáll. Kezdetben csak eseti közlések jelentek meg rezisztens JMG kapcsán észlelt kedvező hatásról, majd 2022-ben már több beteg adatait feldolgozó kohort vizsgálatok is értékelték a hatását (9, 10). Franciaországban az immunterápiát RTX-bal indító betegeknél a konvencionális kezeléssel szemben kedvezőbb hatásról számoltak be. 4,8 éves utánkövetés kapcsán a kezelést RTX-bal indító betegek 75%-a immunterápia nélküli remisszióban volt, míg ez a konvencionális módon kezeltek között csak 25%-ban fordult elő. Szteroid kezelésre a RTX csoportban csak a betegek 42%-ának volt szüksége, szemben a konvencionális terápiát alkalmazók 92%-os arányával. Amennyiben szteroid kezelés mellett alkalmazták, a szteroidot hamarabb el lehetett hagyni. Használatát a francia munkacsoport elsődleges immunmodulánsként ajánlja. A hatás beállását már a terápia kezdete után egy hónappal tapasztalták. A betegek között 83%-ban találtak AChR-ellenes EA-pozitivitást. A gyógyszer pozitív hatását azzal magyarázzák, hogy az mind az éretlen, mind a kiérett, mind a memória B-sejteket és a plasmablastok egy részét is elpusztítja.
A terápia kapcsán a klinikai tünetek mellett a laboratóriumi kontrolloknál érdemes áramlási citometriával monitorozni a lymphocyta szubpopulációkat. Átlagosan 6 hónap múltán kezd a CD 20 + B lymphocyták aránya ismét nőni. Ez esetben előfordulhat klinikai relapszus. Ekkor ismét alkalmazni kell a gyógyszert.

Új terápiás lehetőségek a MG kezelésében

Komplement kaszkád inhibitorok

Az AChR EA+ JMG patomechanizmusában a komplementmediált receptor károsítás kulcsfontosságú. Így a terminális komplement kaszkád gátlása hatással kecsegtetett. A C5 szintjén gátolva a folyamatot a proximalis kaszkád funkciói még érintetlenek maradnak.
Az eculizumab egy rekombináns, monoklonális ellenanyag, mely a C5 terminális komplement fehérjéhez kötődve megakadályozza a C5 hasítását C5a-ra és C5b-re. Ezért a C5b-9 indukálta membrán-attack komplex nem tud kialakulni.
2017-ben felnőtt kettős vak kontrollált multicentrikus vizsgálat és ennek kiterjesztése alapján az eculizumab a második FDA által engedélyezett készítmény lett az AChR EA + generalizált refrakter, felnőttkori myasthenia gravis kezelésére (11, 12).
2023 decemberében lezárult a gyermekkori, fázis III. nyílt vizsgálat refrakter generalizált myasthenia gravisban (13). Az eredményeket még nem publikálták. A gyógyszer hátránya, hogy intravénásan kell kezdetben hetente alkalmazni.
A komplementkaszkád másik inhibitora a zilucoplan. Subcutan alkalmazható makrociklikus peptid, mely szintén a C5 terminális komplementhez kötődik. Hatásosságát felnőtt AChR EA + generalizált MG-os betegeken fázis III. placebo kontrollált RAISE vizsgálat igazolta, kellő biztonságosság és tolerálhatóság mellett (14). A kezelésben a gyógyszert a konvencionális terápia kiegészítéseként használták, de nem csak rezisztens betegeket vontak be. A kiterjesztett vizsgálatok még folynak. Gyermekkori vizsgálat indítását is tervezik.

Neonatalis Fc-receptor-blokkolók

Az AChR-ellenes ellenanyag (EA) IgG1alosztályba tartozik. A neonatalis Fc receptoroknak (FcRn) központi szerepe van az IgG homeostasisban, megvé-

dik az IgG-t a lizoszómális lebontástól, így megnövelik a féléletidejét. Az ún. FcRn-gátlók megakadályozzák az IgG kötődését az FcRn-hez. A nem kötődő IgG gyorsabban lebomlik, így csökken a szérum IgG-szintje. A hatás a plasmapheresis hatásához hasonlít. A vizsgálatok alapján az AchR ellenes antitest szint is jelentősen és tartósan csökken. Több ilyen gyógyszert is fejlesztettek.
Egyikük az efgartigimod-alfa egy humán rekombináns immunglobulin G1-ből származó Fc fragmentum. Felnőtteknél AChR ellenanyag + generalizált MG-ban hatásosnak, biztonságosnak és jól tolerálhatónak bizonyult egy fázis III. placebokontrollált vizsgálatban. Itt is a konvencionális kezelés mellett intravénásan alkalmazták [15]. JMG-ben még nem indult vizsgálat és eseti alkalmazásáról sem jelent meg közlemény. A subcutan kiszerelés fejlesztés alatt áll.

Másik fejlesztés a rozanolixizumab, mely anti-FcRn monoklonális ellenanyag. Ezzel a gyógyszerrel a felnőtt fázis III. placebo kontrollált vizsgálatban szintén jó eredményekről számolnak be. Konvencionális kezelés mellett nem csak rezisztens betegnél heti 1x subcutan adagolták. Érdekes, hogy MuSK-pozitív betegek is részt vettek a vizsgálatban s ebben a csoportban is hatékonynak bizonyult (16). 18 éves életkor alatt még nincs közlés, de vizsgálatot már indítottak.

Egyéb, szupportív kezelés

A gyógyszeres kezelés mellett igen fontos a betegek lelki támogatása, szükség esetén pszichológus bevonása, pszichoterápia bevezetése. Fontos az egészséges táplálkozásra és az állapotnak megfelelő rendszeres fizikai aktivitásra buzdítás. Az immunterápia miatt az élő attenuált kórokozót tartalmazó oltások kivételével fontos a betegségek elleni védőoltások alkalmazása.

Summary

Juvenile Myasthenia Gravis – new treatment options on the horizon
Beáta Rosdy, Heim Pál National Pediatric Institute, Department of Neurology

Juvenile Myasthenia gravis is a rare autoimmune disorder under the age of 18 years. There are no treatment guidelines for paediatric patients. Therapy is lying on adult International Consensus Guidance, and retrospective paediatric cohort studies. Symptomatic therapy with anticholinesterase agents helps the neuromuscular transmission. In generalised forms immunosuppressants must be applied as well, with known side effects. Thymectomy is an established treatment in adult acetylcholine receptor antibody positive Myasthenia Gravis, but existing data in paediatric patients are limited and entirely retrospective. *Many new effective targeted treatments have been developed for adult patients. Some of them have been already studied under 18, some are investigated. To get familiar with them is important for paediatricians as well.*

KEYWORDS juvenile myasthenia gravis, anti-acethylcolin receptor antibody (AChR Ab), streoid therapy, innovative targeted therapy

Irodalom

1. Jaretzki A III, Barohn RJ. Myasthenia gravis: Recommendations for clinical research standards Task Force of the Medical Scientific Advisory Board of the Myasthenia Gravis Foundation of America; Neurology 2000; 55:16-23. https://doi.org/10.1212/WNL.55.1.16
2. Besigner UA, Toyka KV, Homberg M, et al. Myasthenia gravis: long-term correlation of binding and bungarotoxin blocking antibodies against acetylcholine receptors with changes in disease severity. Neurology 1983; 33:1316-21.
3. Wolfe GI, Kaminski HJ, et al. Randomized trial of thymectomy in myasthenia gravis. N Engl J Med. 2016 375:511–22. doi: 10.1056/NEJMc1611704
4. Tracy MM, McRae W, Millichap JG. Graded response to thymectomy in children with myasthenia gravis. J Child Neurol. 2009; 24:454-9. doi:0.1177/0883073808325653
5. Ware TL, Ryan MM, Kornberg AJ Autoimmune myasthenia gravis, immunotherapy and thymectomy in children. Neuromuscul Disord 2012; 22:118–21.
6. Ng WC, Hartley L. Effectiveness of thymectomy in juvenile myasthenia gravis and clinical characteristics associated with better outcomes Neuromuscul Disord. 2021; 31(11):1113-1123. doi: 10.1016/j.nmd.2021.09.013.
7. Guideline for the management of myasthenic syndromes Ther Adv Neurol Disord. 2024 April 30; 17:17562864241246400. doi: 10.1177/17562864231213240
8. Popperud TH, Gul KA Thymectomy in Juvenile Myasthenia Gravis Is Safe Regarding Long Term Immunological Effects. Front Neurol. 2021 Feb 25; 12:596859. doi: 10.3389/fneur.2021.596859. eCollection 2021.
9. Molimard A, Gitiaux C. Rituximab Therapy in the Treatment of Juvenile Myasthenia Gravis: The French Experience Neurology. 2022; 98(23):e2368-e2376. doi: 10.1212/WNL.0000000000200288
10. Ramdas S, Della Marina A. Rituximab in juvenile myasthenia gravis-an international cohort study and literature review. Eur J Paediatr Neurol. 2022; 40:5-10. doi: 10.1016/j.ejpn.2022.06.009.
11. Howard JF, et al. Safety and efficacy of eculizumab in anti-acetylcholine receptor antibody-positive refractory gen¬eralised myasthenia gravis (REGAIN): a phase 3, randomised, double-blind, placebo-controlled, multicentre

study. Lancet Neurol 2017; 16:976–86.
12. Howard JF, et al. Long-term efficacy of eculizumab in refractory generalized myasthenia gravis: responder analyses. Ann Clin Transl Neurol 2021; 8:1398-1407.
13. ClinicalTrials.gov ID NCT03759366
14. Howard JF Jr, Bresch. Safety and efficacy of zilucoplan in patients with generalised myasthenia gravis (RAISE): a randomised, double-blind, placebo-controlled, phase 3 study. Lancet Neurol. 2023; 22(5):395-406. doi: 10.1016/S1474-4422(23)00080-7.
15. Howard JF Jr, Bril V. Safety, efficacy, and tolerability of efgartigimod in patients with generalised myasthenia gravis (ADAPT): a multicentre, randomised, placebo-controlled, phase 3 trial. Lancet Neurol. 2021; 20(7): 526-36. doi: 10.1016/S1474-4422(21)00159-9.
16. Bril V, Drużdż A, Safety and efficacy of rozanolixizumab in patients with generalised myasthenia gravis (MycarinG): a randomised, double-blind, placebo-controlled, adaptive phase 3 study Lancet Neurol. 2023; 22(5):383-394. doi: 10.1016/S1474-4422(23)00077-7.

Útravaló tudnivaló

- A juvenilis myasthenia gravis ellátása gyermekneurológiai központokban optimális.
- A tüneti terápia mellett a generalizált formákban immunmoduláló kezelés is szükséges.
- A myastheniás krízis kezelésére gyermekkorban is plasmapheresist vagy intravénás immunglobulint alkalmazzunk a szupportív ellátás mellett.
- Felnőttkorban már célzott kezelési lehetőségek is megjelentek: monoklonális ellenanyagok, a komplement kaszkád gátlása, neonatalis FC-receptor-gátlás.
- Az acetilkolinreceptor-ellenes ellenanyag pozitív betegeknek oki terápiát nyújt a thymectomia, amelyet gyermekkorban is egyre inkább kevésbé invazív technikákkal végeznek.

Tesztkérdések

1. Az alábbi állítások közül, melyik NEM igaz a juvenilis myasthenia gravis kezelésére

a) A terápiát gyermekneurológiai centrumokban optimális végezni.
b) A neuromuscularis transzmissziót kolineszteráz-gátlókkal segítjük.
c) Generalizált kórformákban immunmoduláló kezelés is szükséges évekig.
d) A myastheniás krízis életveszélyes állapot, kezelésére plasmapheresist vagy intravénás immunglobulint alkalmazunk a szupportív ellátás mellett
e) A thymectomiát minden esetben el kell végezni.

2. Az alábbi állítások közül, melyik NEM igaz a juvenilis myasthenia gravisra

a) 18 éves életkor alatt jelentkező ritka autoimmun megbetegedés.
b) A prepubertasban (12 éves életkor alatt) nagyon ritka.
c) Amennyiben izolált ocularis tünetekkel jelentkezik és két éven belül nem generalizálódik, remény van a spontán remisszióra.
d) Az anamnézis, a klinikai tünetek és a szerológiai vizsgálatok alapján felállítható a diagnózis.
e) Mellkasi MR-vizsgálatot nem kell minden esetben végezni.

Az egyszerű választásos tesztekre a megoldást a társaság honlapján kérjük megjelölni: www.gyermekorvostarsasag.hu.
A legjobb megoldó 100 ezer Ft jutalomban részesül! Kreditpont a teszteket jól megoldóknak!

GAMT-deficiencia – egy kezelhető neurológiai kórkép

Zsidegh Petra dr.
Semmelweis Egyetem Gyermekklinika Bókay részleg (Igazgató: Szabó Attila dr.)

LEVELEZÉSI CÍM:
Zsidegh Petra dr.
1083 Budapest, Bókay J. u. 53.
E-posta: zsidegh.petra@semmelweis.hu

ÖSSZEFOGLALÁS A GAMT-deficiencia egy ritka veleszületett neurometabolikus kórkép, az agyi kreatinhiány szindróma egyik típusa. A súlyos idegrendszeri tünetek és a progresszív károsodás hátterében a kreatinszintézis egyik lépésének zavara következtében fellépő agyi energiahiány és a felhalmozódó toxikus guanidinoacetát szerepe feltételezhető. A jelen közleményben a szerző a korai diagnózis fontosságára hívja fel a figyelmet a rendelkezésre álló ismeretek összefoglalásával, és bemutatja a diagnosztikus és terápiás lehetőségeket.

KULCSSZAVAK kreatin, guanidinoacetát, guanidinoacetát-metiltranszferáz-hiány, arginin-glicin-amidinotranszferáz-hiány, kreatin transzporter hiány, SLC6A8, GAMT, GATM, idegrendszeri károsodás, epilepszia, szárított vércsepp, MR-spektroszkópia

Bevezetés

A kreatint a táplálékkal bevitt mennyiségen felül újonnan is szintetizálja a szervezetünk. A szintézis két lépésben megy végbe, majd a nagy energiaigényű szervek a kreatint egy transzporter segítségével veszik fel. A kreatin az agy egyik fő foszfátraktározó vegyülete, szükség esetén az itt tárolt foszfátcsoport az ATP szintézis forrása lehet (1). Az agyi kreatinhiányban szenvedő betegekben a központi idegrendszeri energiadepléció változatos tünetekkel prezentálódhat, beleértve a megkésett fejlődést, görcsrohamokat, mozgászavarokat, viselkedési problémákat és a kognitív zavart (2). A kreatin metabolizmus zavarok ritka kórképek, közülük a GAMT- (guanidinoacetát-metiltranszferáz) deficiencia egy kezelhető neurológiai kórkép. A korai diagnózis és a megfelelő terápia fontos szerepet játszik a súlyos szövődmények kialakulásának megelőzésében. Diagnózisa az emelkedett guanidinoacetát-koncentráció, valamint az MR-spektroszkópiával detektálható szignifikáns agyi kreatinhiány kimutatásával állítható fel. Genetikai vizsgálatok, például célzott tüneti-panel vagy a teljes exom szekvenálás szintén azonosíthatják ezt a veleszületett kreatinanyagcsere-rendellenességet.
A GAMT-deficiencia gyógyszeresen kezelhető (3).

Epidemiológia

A monogénes eredetű, autoszomális recesszív öröklődésű GAMT-deficiencia (OMIM 601240) pontos gyakoriságát nem ismerjük, eddig ~130 esetet közöltek le világszerte. A betegség incidenciája 1:250.000-1:2.000.000 közé becsülhető (4). Ezzel megegyezőek azoknak az országoknak az adatai, ahol az újszülöttkori szűrőprogramba bevezették a GAMT-deficiencia szűrését (USA, Kanada és Ausztrália egyes részei, Hollandia).

Patogenezis

A kreatint két nem esszenciális aminosavból, az argininből és glicinből állítjuk elő. A de novo szintézisben két enzim, az arginin-glicin-amidinotranszferáz (AGAT) és a guanidinoacetát-metiltranszferáz (GAMT) vesz részt. A nagy energiaigényű szervek a kreatint egy transzporter (CRTR) segítségével veszik fel.
A kreatin egy szerves sav, amely a sejtszintű energiaellátásban nélkülözhetetlen. A nagy energiaigényű szövetekben – mint a vázizomzat, az agy, a szív, valamint a máj- és a vese –, az energia részben kreatin-foszfát formájában raktározódik. A szervezetben megtalálható kreatin egyik fele a

táplálékból, elsősorban a húsból és halból származik, míg a másik fele endogén módon szintetizálódik, főleg a májban, a vesében és a pancreasban.
A kreatinszintézis első, sebességmeghatározó lépését az AGAT enzim katalizálja, melyben az arginin amidino-csoportja a glicinre kerül. A reakció során L-ornitin és guanidinoacetát (GAA) keletkezik. Második lépésben a guanidinoacetátot ezután a GAMT enzim metilálja egy az S-adenozil-metioninból (SAM) származó metilcsoporttal, így keletkezik a kreatin. A szintézis során a kreatin a vérárammal szállítódik. A megfelelő szervekben egy nátrium/ kreatin szimporter (CRTR) felelős a kreatin célsejtekbe történő felvételéért. A citoszolikus, nagyenergiájú foszfát tárolásban a kreatin-kináz enzimnek van központi szerepe, mivel az ATP és a kreatin-foszfát közötti reverzibilis foszfátcsoport transzfert katalizálja. A folyamat végén a kreatin egy spontán, nem enzimatikus reakcióban kreatininné bomlik és a vesén keresztül kiválasztódik *(1. ábra)*.
A GAMT-, az AGAT- és a CRTR-hiányokat primer „agyi kreatinhiányos kórképeknek" (cerebral creatin deficiency disorders – CCDD) nevezik, és ezek a kreatin bioszintézisének és transzportjának veleszületett anyagcsere-rendellenességei.
A *GATM* génben előforduló biallélikus patogén variánsok AGAT-hiányt, a *GAMT* génben pedig GAMT-hiányt eredményeznek. A *GAMT* gén a 19p13.3 kromoszóma lokalizációban helyezkedik el. Az X-kromoszómán elhelyezkedő, *SLC6A8* génben detektált hemizigóta patogén variánsok fiúkban egyértelműen betegséget okoznak, a lányokban előforduló heterozigóta patogén variánsok pedig az X-inaktiváció mértékétől függően vezethetnek klinikai tünetekhez. A CCDD-k rendkívül ritka betegségek, összesen kevesebb mint 500 esetet közöltek a világon.
A CCDD-k közül a legsúlyosabb a GAMT-deficiencia. Ebben a kórképben az energiadepléció okozta agyi fejlődési zavaron és az energiaellátás zavarán túl a guanidinoacetát kóros felhalmozódása következtében fellépő neurotoxicitás is hozzájárul a klinikai tünetekhez. Szemben a többi kórképpel, a GAMT-hiány kezeletlenül progresszív értelmi és neurológiai károsodáshoz vezet.
Másodlagos agyi kreatinhiányt egyéb veleszületett anyagcserebetegségekben is leírtak (pl. ornitin-transzkarbamiláz-hiány, chorioretinalis atrophia, piruvát-karboxiláz-hiány) (5).

Tünetek

A guanidinoacetát metiltranszferáz hiány a kreatin bioszintézis második lépésének zavara, ezért 2-es típusú agyi kreatinhiány szindrómának is nevezik, 1994-ben elsőként ezt a formát írták le.
Az első klinikai tünetek már korán, akár 3-6 hónapos kortól megjelenhetnek, átlagosan az első két életévben. Kezelés nélkül a betegségtünetek krónikus progressziója figyelhető meg.
A megkésett pszichomotoros fejlődés mellett a kognitív diszfunkció vagy az értelmi fejlődés elmaradása minden érintett egyénben jelen van, a súlyosság foka változó. A GAMT-hiányban szenvedő egyének körülbelül 50–75%-ának értelmi fejlődése súlyos elmaradást mutat.
A beszédfejlődés is megkésett és általában nem alakul ki hasznos beszéd, jellemzően pár szavas marad a szókészlet.
Magatartási és viselkedési zavar a betegek kétharmadánál megfigyelhető, hiperaktivitásról, autizmusról, oppozíciós viselkedésről vagy önkárosító viselkedésről számoltak be (6).
A harmadik gyakori tünet az epilepsziás roham, ez is az érintett egyének több mint 70%-ánál megfigyelhető myoclonus, generalizált tónusos-klónusos roham, fokális komplex roham, fejbólogatás és egyéb atoniás rohamtípus formájában. Alkalmi roham és terápiarezisztens forma is előfordulhat.

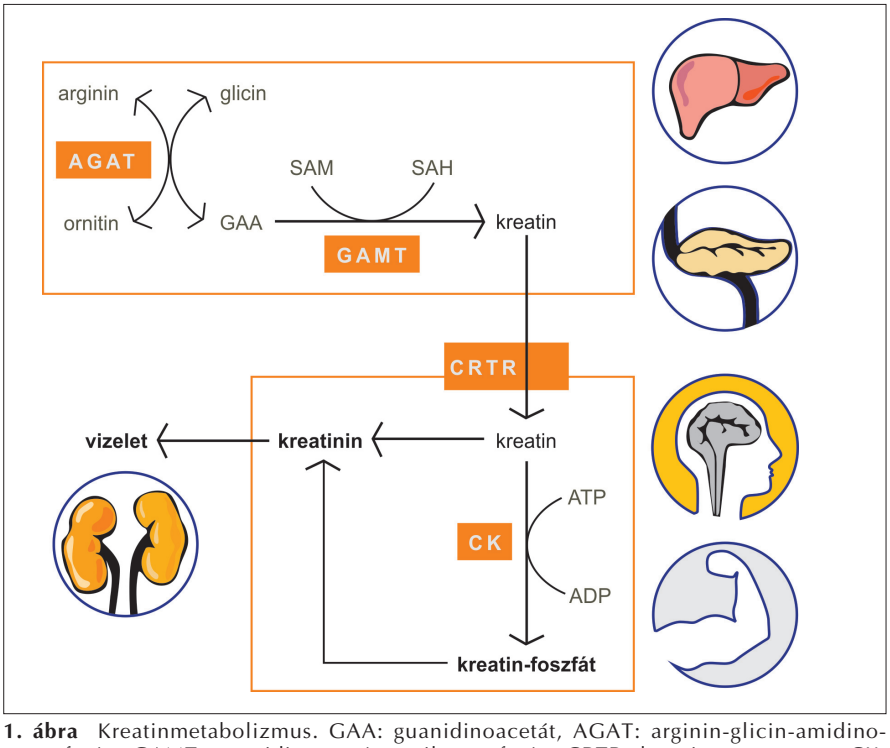

1. ábra Kreatinmetabolizmus. GAA: guanidinoacetát, AGAT: arginin-glicin-amidino-transzferáz; GAMT: guanidinoacetát-metiltranszferáz; CRTR: kreatintranszporter; CK: kreatinkináz; SAM: S-adenozil-metionin; SAH S-adenozil-homocisztein

A betegek harmadánál mozgászavarok alakulhatnak ki: chorea, athetosis, dystonia vagy ataxia és koponya MR (mágneses rezonanciás) vizsgálattal a bazális ganglionok kóros jelintenzitása mutatható ki.
Figyelemfelhívó laboratóriumi eltérés lehet a még nem sarcopeniás gyermekeknél a rutin vérkémiai vizsgálat során konzekvensen észlelt, kórosan alacsony szérumkreatitin-szint.
Az agyi kreatinhiány tünetei nem specifikusak, az energiadeficit különböző súlyosságú és változatos megjelenésű idegrendszeri tüneteket okozhat, ezért akár a kora csecsemőkorban észlelt megkésett pszichomotoros fejlődés esetén is gondolni kell rá. Ha időben diagnosztizáljuk és az irreverzibilis neurológiai károsodás kialakulása előtt kezeljük (<6 hó!), akár normális pszichomotoros fejlődés is elérhető (7, 8).

Diagnózis

Amennyiben a klinikai tünetek alapján felmerül az agyi kreatinhiány szindróma gyanúja, célzott biokémiai és képalkotó vizsgálatokkal igazolhatjuk a kreatinmetabolizmus zavarát. Az agyi metabolitok noninvazív, kvantitatív meghatározására alkalmas 1H-MR spektroszkópiás görbén a kreatin csúcs jelentősen csökkent vagy hiányzik *(2. ábra)*. A strukturális mágneses rezonancia felvételeken GAMT-deficienciában az agy lehet normális, vagy mutatkozhat kortikális atrófia és fokozott T2 jelintenzitás a bazális ganglionokban (9).
Hazánkban a Szegedi Tudományegyetem Anyagcsere-betegségek Szűrővizsgálati Laboratóriumában van lehetőség beszárított vércseppes mintában a plazma guanidinoacetát szintjének meghatározására. A jelentősen emelkedett GAA szint a GAMT deficiencia biomarkere *(1. táblázat)*.
A molekuláris genetikai megerősítés fontos a GAMT-hiány diagnózisához. A patogén variánsok azonosítása diagnosztikai segítséget nyújthat a többi veszélyeztetett családtag számára. A prenatális genetikai vizsgálat annak érdekében alkalmazható, hogy a magzatok érintettek-e GAMT-hiányban, mivel a korai terápiával a betegség természetes lefolyása módosítható. Abban az esetben, ha például epilepszia vagy értelmi fogyatékosság panel vagy teljes exom szekvenálás volt az első vonalbeli diagnosztikai vizsgálat, a variánsok patogenitását szárított vércsepp guanidinoacetát méréssel és agyi 1H-MR spektroszkópiával kell megerősíteni *(3. ábra)*. A GAMT génben több mint 80 különböző variánst azonosítottak ezideig.

Kezelés

A GAMT-hiány kezelése során két manifesztációt célzunk meg.
Az alacsony agyi kreatin szint növelése érdekében orális kreatin-monohidrát pótlást alkalmazunk 400–800 mg/ttkg/nap dózisban, 3-6 részletben.

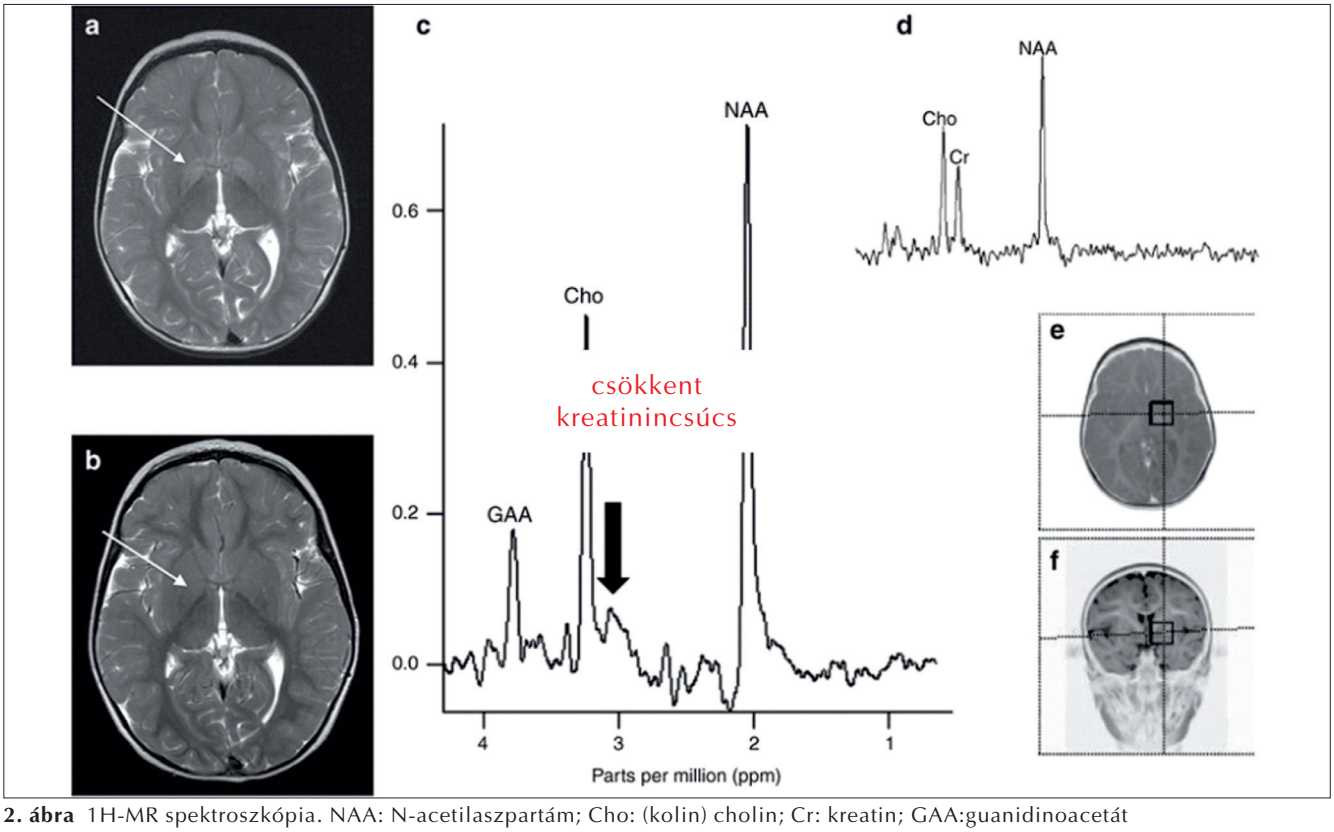

2. ábra 1H-MR spektroszkópia. NAA: N-acetilaszpartám; Cho: (kolin) cholin; Cr: kreatin; GAA:guanidinoacetát

1. táblázat: Célzott anyagcsere-vizsgálatok agyi kreatinhiány gyanúja esetén

Deficiencia	Szárított vércsepp GAA	Vizeletkreatin	Vizelet kreatin/kreatinin arány
GAMT	**emelkedett**	**csökkent/normális**	**normális**
AGAT	alacsony/normális	normális	normális
CRTR	normális	normális/emelkedett	emelkedett

GAA: guanidinoacetát, AGAT: arginin-glicin-amidinotranszferáz, GAMT: guanidinoacetát-metiltranszferáz, CRTR: kreatin-transzporter

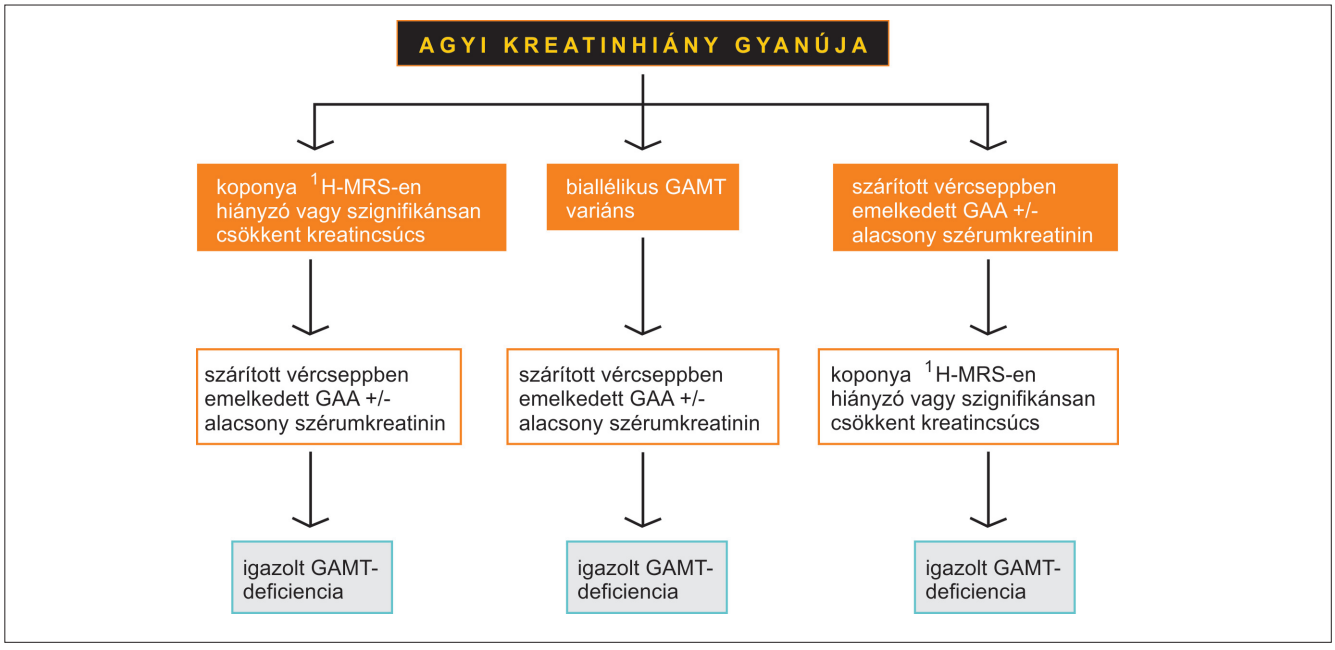

3. ábra A GAMT-deficiencia diagnosztikus algoritmusa. GAA: guanidinoacetát, GAMT: guanidinoacetát-metiltranszferáz

A neurotoxikus GAA akkumuláció nagydózisú ornitin szupplementációval csökkenthető, mivel az ornitin kompetitív módon gátolja az AGAT enzim aktivitását és ezzel visszaszorítja a guanidinoacetát szintézisét.
Az étrendi fehérje- vagy argininmegszorítás és a nátrium-benzoát kezelés (a glicin konjugálásával) tovább csökkentheti a guanidinoacetát szintézisét azáltal, hogy csökkenti a szintéziséhez szükséges arginin és glicin mennyiségét (10).
A fenti kezelés a GAMT-betegek több mint felében rohammentességet és a mozgászavar oldódását eredményezi, a terhelhetőség javulása és a többi betegségtünet stabilitása mellett.
A GAMT-hiány preventív kezelése újszülött vagy korai csecsemőkorban normális idegrendszeri fejlődést eredményezhet (11). A szárított vércseppes diagnosztikai vizsgálat lehetősége és a fenti terápiás eredmény miatt ez a veleszü¨letett anyagcserebetegség megfelel az újszülöttkori szűrés követelményeinek (12-14).

A betegek gondozása

A megfelelő kreatinpótlás mellett az agyi kreatinkoncentráció és a szérumkreatinin-szint is normalizálódik. A toxikus GAA-felhalmozódás ellenes terápia következtében a GAA-szint drasztikusan lecsökken. A terápia bevezetését követően a szérumaminosav-szintek és a vesefunkció rendszeres monitorizálása szükséges, az esszenciális aminosav hiányállapot és a kreatin-asszociált nephropathia elkerülése végett. A nagydózisú kreatinpótlás mellett fontos a megfelelő folyadékforgalom biztosítása.
A betegek szomatikus és pszichomotoros fejlődésének, neurológiai státuszának, szükség esetén epilepsziájának rendszeres követése javasolt.
Az értelmi elmaradás miatt a korai komplex fejlesztés és a gyógypedagógiai speciális nevelés, a motoros diszfunkciók miatt a fizioterápia, az izomtónus zavarok esetén gyógyszeres- vagy ortopédiai kezelések és korrekciók, esetleg gyógyászati segédeszközök biztosítása ajánlott az adott betegnél elérhető legnagyobb mértékű önállóság és a lehető legjobb életminőség érdekében.

Summary

GAMT deficiency – a treatable neurometabolic disorder

Petra Zsideg; Semmelweis University Pediatric Centre, Bókay Street Department

GAMT deficiency is a genetic neurometabolic disease, one of the causes of cerebral creatine deficiency disorders (CCDD). In the background of the severe nervous system symptoms and progressive damage, it can be assumed that the brain's lack of energy and the accumulated toxic guanidinoacetate - which occurs as a result of the disturbance of one of the steps in creatine synthesis - play a role. The author draws attention to the importance of early diagnosis by summarizing the available knowledge and describes the diagnostic and therapeutic options.

KEYWORDS creatine, guanidinoacetate, guanidinoacetate methyltransferase deficiency, L-arginine glycine amidinotransferase deficiency, creatine transporter deficiency, SLC6A8, GAMT, GATM, nervous system damage, epilepsy, dried blood spot, MR spectroscopy

Irodalom

1. Wyss M, Kaddurah-Daouk R. Creatine and creatinine metabolism. Physiol Rev. 2000; 80(3):1107-213.
2. Vojcek E, Baráth Á, Sztriha L, et al. Creatin deficiency – A possible cause of mental retardation. Lege Artis Medicinae. 2011; 21(3): 2007-11.
3. Mercimek-Andrews S, Salomons G, S, Adam MP, et al. Creatine deficiency disorders. In: Adam MP, Everman DB, Mirzaa GM, et al., eds. GeneReviews® [internet]. Seattle,WA: University of Washington; 2009:1993-2023.
4. Mercimek-Mahmutoglu S, Ndika J, Kanhai W, et al. Thirteen new patients with guanidinoacetate methyltransferase deficiency and functional characterization of nineteen novel missense variants in the GAMT gene. Hum Mutat. 2014; 35(4):462-9.
5. Boenzi S, Pastore A, Martinelli D, et al. Creatine metabolism in urea cycle defects. J Inherit Metab Dis. 2012; 35(4):647-53.
6. Khaikin Y, Sidky S, Abdenur J, et al. Treatment outcome of twentytwo patients with guanidinoacetate methyltransferase deficiency: an international retrospective cohort study. Eur J Paediatr Neurol. 2018; 22(3):369-79.
7. O'Rourke DJ, Ryan S, Salomons G, et al. Guanidinoacetate methyltransferase (GAMT) deficiency: late onset of movement disorder and preserved expressive language. Dev Med Child Neurol. 2009; 51(5):404-407.
8. Mercimek-Mahmutoglu S, Stoeckler-Ipsiroglu S, Adami A, et al. GAMT deficiency: features, treatment, and outcome in an inborn error of creatine synthesis. Neurology. 2006; 67(3):480-484.
9. Stockler-Ipsiroglu S, van Karnebeek C, Longo N, et al. Guanidinoacetate methyltransferase (GAMT) deficiency: outcomes in 48 individuals and recommendations for diagnosis, treatment and monitoring. Mol Genet Metab. 2014; 111(1):16-25.
10. Schulze A, Ebinger F, Rating D, et al. Improving treatment of guanidinoacetate methyltransferase deficiency: reduction of guanidinoacetic acid in body fluids by arginine restriction and ornithine supplementation. Mol Genet Metab. 2001; 74(4):413-419.
11. Schulze A, Hoffmann GF, Bachert P, et al. Presymptomatic treatment of neonatal guanidinoacetate methyltransferase deficiency. Neurology. 2006; 67(4):719-21.
12. El-Gharbawy AH, Goldstein JL, Millington DS, et al. Elevation of guanidinoacetate in newborn dried blood spots and impact of early treatment in GAMT deficiency. Mol Genet Metab. 2013; 109(2):215-7.
13. Sinclair GB, van Karnebeek CDM, Ester M, et al. A three-tier algorithm for guanidinoacetate methyltransferase (GAMT) deficiency newborn screening. Mol Genet Metab. 2016; 118(3):173-7.
14. Hart K, Rohrwasser A, Wallis H, et al. Prospective identification by neonatal screening of patients with guanidinoacetate methyltransferase deficiency. Mol Genet Metab. 2021; 134(1-2):60-64.

Útravaló tudnivaló

- A GAMT defektussal összefüggő progresszív értelmi és neurológiai károsodás potenciálisan kezelhető.
- Hazánkban szárított vércseppből azonosítható a karakterisztikus guanidinoacetát-szint emelkedés vagy MR spektroszkópiás vizsgálat során a szignifikáns kreatinhiány detektálható.
- Abban az esetben, ha időben diagnosztizáljuk és az irreverzibilis neurológiai károsodás kialakulása előtt kezeljük (<6 hó), akár normális pszichomotoros fejlődés is elérhető, ezért a korai diagnózis kulcsfontosságú.
- A felsoroltak miatt ez a veleszületett anyagcserebetegség megfelel az újszülöttkori szűrés követelményeinek.

Tesztkérdések

1. Mely tünetek esetén gondoljunk az agyi kreatinhiány lehetőségére?
a) mentális érintettség, megkésett fejlődés
b) epilepsziás rohamok
c) magatartászavar
d) mozgászavar
e) bármelyik fent felsorolt tünet esetén

2. Gyanú esetén hogyan igazolhatjuk a betegséget?
a) MR spektroszkópiával és szárított vércsepp guanidinoacetát méréssel
b) szérum aminosav-vizsgálattal
c) vizelet szervessav-vizsgálattal
d) szárított vércsepp enzimaktivitás méréssel
e) szárított vércsepp aminosav- és acilkarnitin-profillal

Az egyszerű választásos tesztekre a megoldást a társaság honlapján kérjük megjelölni: www.gyermekorvostarsasag.hu.
A legjobb megoldó 100 ezer Ft jutalomban részesül! Kreditpont a teszteket jól megoldóknak!

Paroxysmalis neurológiai eredetű mozgászavarok

Salamon András dr., Jakab Zsófia, Szpisjak László dr., Zádori Dénes dr., Klivényi Péter dr.
Szent-Györgyi Albert Klinikai Központ, Neurológiai Klinika, Szeged
(Igazgató: Klivényi Péter dr.)

LEVELEZÉSI CÍM:
Salamon András dr.
6725 Szeged, Semmelweis utca 6.
E-posta: salamon.andras@med.u-szeged.hu

ÖSSZEFOGLALÁS A paroxysmalis, neurológiai eredetű mozgászavarok epilepszia betegségtől való elkülönítése komoly differenciáldiagnosztikai problémát jelenthet, hiszen a rosszullétek között a betegek tünetmentesek, a rutinszerűen elvégzett vizsgálatok nem segítenek a pontos diagnózis felállításában. A paroxysmalis dyskinesiák definíció szerint olyan, tudatzavarral nem járó, rövid, visszatérő, leggyakrabban choreával, ballismussal, dystoniával vagy ezek kombinációjával járó rosszullétekkel jellemezhető betegségek csoportja, amelyek egyes típusai kiválóan reagálhatnak antiepileptikumokra, így felismerésük különösen fontos. Három fő altípust különítünk el: paroxysmalis kinesogen dyskinesia, paroxysmalis non-kinesogen dyskinesia, paroxysmalis feladat-indukálta dyskinesia. Az egyes altípusok hátterében örökletes tényezők kerültek azonosításra, mely tényezők egy része érdekes módon átfed az örökletes epilepszia formák genetikai hátterével is.

KULCSSZAVAK paroxysmalis; dyskinesia; kinesogen; non-kinesogen; dystonia

Bevezetés

A paroxysmalis, neurológiai eredetű mozgászavarok epilepszia betegségtől való elkülönítése még a tapasztalt klinikus számára is olykor komoly fejtörést okozhat. Mindkét esetben a vizsgálat során a beteg többnyire tünet- és panaszmentes, az anamnesztikus rosszullét(ek)ről értékelhető videó felvétel csak elvétve készül, az elmondott tünetek sokszor pontatlanok, továbbá a rutinszerűen elvégzett diagnosztikai vizsgálatok (koponya MRI, EEG vizsgálat) sem nyújtanak többnyire támpontot a diagnosztika során. Ennek ellenére különösen fontos a paroxysmalis mozgászavar csoportba tartozó betegségek felimerése, hiszen ezek egy része gyógyszeresen, életmódbeli stratégiákkal, valamint diétával jól kezelhető, így a betegek életminőségében jelentős javulás érhető el.

Paroxysmalis neurológiai eredetű mozgászavarok

A neurológia tárgykörébe tartozó paroxysmusban jelentkező tünetek hátterében számos betegség állhat, melyeket a következő fő csoportokba oszthatjuk: (A) izom eredetű – metabolikus myopathiák, izomdystrophiák, izom-chanelopathiák, (B) neuromuscularis junctio eredetű – myasthenia gravis, congenitalis myasthenia szindrómák, (C) centrális eredetű – epilepszia, paroxysmalis dyskinesiák, epizodikus ataxiák, neurometabolikus betegségek (1). Különböző életkorokban más és más paroxysmalis neurológiai kórképek megjelenésére számíthatunk: (a) neonatális korban – benignus neonatális alvási myoclonus, fokozott startle reakció, paroxysmalis szemmozgás zavarok, (b) csecsemőkorban – paroxysmalis tónusos felfelé tekintés, oculogyriás krízis, benignus paroxysmalis cervicalis dystonia, tranziens csecsemőkori dystonia, kora csecsemőkori benignus myoclonus, hemiplegiás rohamok, (c) óvodáskortól a felnőttkorig – paroxysmalis dyskinesiák, epizodikus ataxiák, szerzett paroxysmalis mozgászavarok (2). Jelen cikkben a paroxysmalis dyskinesiákra fókuszálunk.

A paroxysmalis dyskinesiák definíció szerint olyan, tudatzavarral nem járó, rövid, visszatérő, leggyakrabban choreával, ballismussal, dystoniával vagy ezek kombinációjával járó rosszullétekkel jellemezhető betegségek csoportja, amelyek egyes típusai kiválóan reagálhatnak antiepileptikumokra. A paroxysmalis dyskinesia leggyakoribb típusának (PKD) prevalenciája 1:150 000, így ritka kórképekről van szó. Korábban négy (a paroxysmalis hypnogen dyskinesia kikerült), napjainkban már csak három fő altípust különítünk el: (1) *paroxysmalis kinesogén dyskinesia* (PKD), (2) *paroxysmalis non-kinesogen dyskinesia* (PNKD), (3) *paroxysmalis feladat-indukálta dyskinesia* (PED).

Etiológia vonatkozásában két fő csoportot különíthetünk el: idiopathiás (többnyire örökletes) és szekunder kórformák (immunmediált betegségek, vascularis, metabolikus okok, neuroinfekció, neoplasia, neurodegeneratív megbetegedések, gyógyszer mellékhatások) (3).

A paroxysmalis kinesogen dyskinesia (PKD) általában 5–15 éves kor között kezdődik. Fiúkban gyakoribb. Típusos esetben naponta 1–20 alkalommal jelentkezik az általában egy percnél rövidebb, dominálóan dystoniával járó, többnyire a végtagokra lokalizálódó rosszullét. Az esetek kb. 70%-ában aura előzi meg a rosszullétet. Hirtelen mozdulatok, fények, hangok, vestibularis stimulusok, de akár stressz is triggerelhet. Fontos, hogy tudatzavarral a rosszullétek nem járnak. Típusos, hogy a felnőttkorral a rohamok gyakorisága csökken. Antiepileptikus terápiára (carbamazepine, oxcarbamazepine) a tünetek jól reagálnak és egyes esetekben a koponya MRI-n észlelt cerebellaris diffúziógátlás megszűnése is várható (3-7). A betegség hátterében leggyakrabban a *PRRT2* génben azonosított mutációk állnak, azonban számos egyéb génben is leírásra kerültek kóroki eltérések (*MR-1, SCN8A, SLC2A1, DEPDC5, KCNMA1, KCNA1, SLC16A2*) (3).

A paroxysmalis non-kinesogen dyskinesia (PNKD) lényege, hogy a PKD-val szemben a rosszullét nem hirtelen mozdulatok során, hanem leggyakrabban alkohol, koffein vagy tea fogyasztását követően, illetve fokozott érzelmi vagy fizikai stressz (pl. éhezés) hatására jelentkezik. Az átlagos betegségkezdet 8 éves életkor körül van, fiúkban ez is gyakoribb, bár a nemek közötti arány kiegyenlítettebb a PKD-hoz képest. A rosszullétek jóval ritkábban jelentkeznek (általában heti 1 alkalommal), viszont akkor hosszabb ideig, órákig is eltarthatnak. Klinikailag többnyire az arcot, törzset, illetve a végtagokat érintő dystonia és/vagy chorea a jellemző. Az optimális kezelés meghatározása során az elsődleges feladat a kiváltó faktor azonosítása és elkerülése. Gyógyszeresen a benzodiazepinek (clonazepam) jótékony hatására vonatkozóan állnak rendelkezésre irodalmi adatok (3, 8). A PNKD hátterében a következő gének mutációit azonosították: *MR-1, KCNMA1, SLC20A2, PDGFB, ATP1A3, CACNA1A, ADCY5* (3).

A paroxysmalis feladat-indukált dyskinesia (PED) alatt a leggyakrabban tartós fizikai aktivitás hatására (pl. gyaloglás) jelentkező, dominálóan alsó végtagi dystoniás mozgászavar megjelenését értjük. A betegség átlagosan öt éves életkorban indul, lányokat gyakrabban érint. Aura a PKD-val és a PNKD-val szemben nem jellemző. A kóros mozgás megjelenése pár perctől akár órákig is eltarthat, frekvenciája a napitól egészen a havi gyakoriságig terjedhet. Kezelésének alapeleme a hosszan tartó provokáló fizikai aktivitás kerülése. Gyógyszeresen a levodopára, a benzodiazepinre, az acetazolamidra és a ketogén diétára vonatkozóan állnak rendelkezésre pozitív adatok (3, 8). Genetikai háttere kevésbé heterogén, leggyakrabban az *SLC2A1* (GLUT1 deficiencia szindróma), illetve a *GCH1* (dopa-reszponzív dystonia) gén mutációit sikerül azonosítani (3).

Amennyiben a klinikai kép alapján felmerül paroxysmalis dyskinesia lehetősége, az elsődleges feladat a szekunder etiológiák azonosítása. Másodlagos eredetet sejtet, ha a tünetek 18 éves kor után kezdődnek, nincs pozitív családi anamnézis, a rosszullétek nem sztereotip módon zajlanak le, valamint a rosszullétek között a beteg nem tünetmentes és a koponya MRI, illetve a rutin laborvizsgálatok kórjelző eltéréseket mutatnak (3). Különösen nagy jelentősége van a funkcionális (pszichogén) mozgászavar kizárásának is (9). Ha szekunder etiológia nem merül fel, további diagnosztikai eljárásként részletes laborvizsgálatok elvégzése javasolt (pajzsmirigy funkció, kalcium-foszfát metabolizmus, vércukor, májfunkció, szérum cöruloplazmin). A koponya-MR- és az EEG-vizsgálat elvégzése minden esetben elengedhetetlen. Ha primer paroxysmalis dyskinesia merül fel, úgy a *PRRT2* célzott genetikai vizsgálata javasolt. Abban az esetben, ha ezen génben kóroki mutáció nem igazolódik, úgy a genetikai vizsgálat kiterjesztése javasolt (teljes exomszekvenálás) (4). Amennyiben a klinikai gyanú paroxysmalis feladat-indukálta dyskinesiát sejtet és a genetikai diagnosztika elérhetősége korlátozott, akkor a liquorban dopaminanyagcsere-metabolitok mérése és az alacsony liquorglükózszint detektálása jelenthet további diagnosztikai segítséget (10, 11).

Az epilepszia és a paroxysmalis dyskinesiák átfedő genetikai háttere

Habár kellő tapasztalattal a paroxysmalis dyskinesiák az epilepszia betegségtől klinikailag elkülöníthetők, a napjainkban egyre szélesebb körben elérhető molekuláris genetikai vizsgálatok rávilágítottak arra a tényre, hogy ugyanazon gének mutációi okozhatnak epilepsziának és paroxysmalis dyskinesiának is megfeleltethető klinikai képet (pleiotropia) (12). A PKD hátterében leggyakrabban azonosított *PRRT2* gén mutációja például a következő betegségeket okozhatja: (1) benignus familiáris infantilis rohamok (BFIS), (2) infantilis convulsiok és choreoathetosis (ICCA), (3) paroxysmalis kinesogen dyskinesia (PKD), (4) hemiplegiás migrén (HM), (5) epizodikus ataxia (EA). Az *SCL2A1, KCNMA1, PDHA1, DLAT, PDHX, GCH1, ADCY5, ATP1A3, SCN8A, CACNA1A* és az *SLC16A2* gének vonatkozásában hasonló fenotipikus variabilitásról számoltak be (3).

Következtetések

A paroxysmalis dyskinesia csoportba tartozó kórképek ritkák, de többségében jól kezelhetők, így felismerésük különös fontosságú. A gyermekneurológus feladata elsősorban a szekunder kórformák azonosítása, kezelése. Amennyiben a szekunder kórformák kizárásra kerültek és további diagnosztikai nehézség/kérdés merül fel, illetve genetikai vizsgálat megszervezése válik szükségessé, úgy a betegek mielőbbi megfelelő szakmai és laboratóriumi háttérrel rendelkező centrumba történő irányítása javasolt.

Summary

Paroxysmal movement disorders
András Salamon, MD; Albert Szent-Györgyi Health Centre, Department of Neurology

Separating paroxysmal movement disorders from epilepsy can be a difficult differential diagnostic problem, because patients with both disorders between attacks are asymptomatic, and the routinely performed tests do not help to establish an accurate diagnosis. By definition, paroxysmal dyskinesias are characterized by recurrent attacks of involuntary movements (chorea, ballism, dystonia) without loss of consciousness. Some subtypes of paroxysmal dyskinesias may respond well to antiseizure medication, so their recognition is particularly important. We distinguish three main subtypes: paroxysmal kinesogenic dyskinesia, paroxysmal non-kinesogenic dyskinesia and paroxysmal exertion-induced dyskinesia. Hereditary factors have been identified in the background of each subtype, some of which interestingly overlap with the genetic background of hereditary forms of epilepsy.

KEYWORDS paroxysmal; dyskinesia; kinesogenic; non-kinesogenic; dystonia

Irodalom

1. Danti FR, Invernizzi F, Moroni I, et al. Pediatric paroxysmal exercise-induced neurological symptoms: clinical spectrum and diagnostic algorithm. Front Neurol 2021; 12:658178.
2. Garone G, Capuano A, Travaglini L, et al. Clinical and genetic overview of paroxysmal movement disorders and episodic ataxias. IJMS 2020; 21:3603.
3. Manso-Calderón R. The spectrum of paroxysmal dyskinesias. Future Neurology 2019; 14.
4. Cao L, Huang X, Wang N, et al. Recommendations for the diagnosis and treatment of paroxysmal kinesigenic dyskinesia: an expert consensus in China. Transl Neurodegener 2021; 10:7.
5. Sen A, Atakli D, Guresci B, et al. A rare paroxysmal movement disorder: mixed type of paroxysmal dyskinesia. Ideggyogy Sz 2014; 67:426-9.
6. Vadász D, Klivényi P, Vécsei L. Paroxysmalis kinesogenicus dyskinesia. Ideggyogy Sz 2011; 64: 56-60.
7. Rahul S, Bharat H, Sonali S, et al. A novel neuroimaging phenotype in the pediatric paroxysmal kinesigenic dyskinesia. J Ped Epilepsy 2024; 13:011-015.
8. Unterberger I, Trinka E. Diagnosis and treatment of paroxysmal dyskinesias revisited. Ther Adv Neurol Disord 2008; 1:4-11.
9. Harris SR. Psychogenic movement disorders in children and adolescents: an update. Eur J Pediatr. 2019, 178:581-585.
10. Wijemanne S, Jankovic J. Dopa-responsive dystonia—clinical and genetic heterogeneity. Nat Rev Neurol 2015; 11:414–424.
11. Leen WG, Wevers RA, Kamsteeg EJ, et al. Cerebrospinal fluid analysis in the workup of GLUT1 deficiency syndrome: a systematic review. JAMA Neurol 2013; 70:1440-1444.
12. Landolfi A, Barone P, Erro R. The spectrum of PRRT2-associated disorders: update on clinical features and pathophysiology. Front Neurol 2021; 12:629747.

Útravaló tudnivaló

- A paroxysmalis dyskinesiák tudatzavarral nem járó, rövid, visszatérő, leggyakrabban choreával, ballismussal, dystoniával, vagy ezek kombinációjával járó rosszullétekkel jellemezhető betegségek csoportja.
- A paroxysmalis dyskinesiák egyes típusai jól reagálhatnak gyógyszeres (pl. carbamazepin) és nem gyógyszeres (pl. trigger kerülése) terápiákra.
- A paroxysmalis dyskinesiák és az epilepszia molekuláris genetikai háttere átfedést mutat.

Tesztkérdések

1. Melyik nem jellemző a paroxysmalis dyskinesiákra?
a) Tudatzavarral nem jár
b) Visszatérő rosszullétek jellemzik
c) Leggyakrabban choreával, ballismussal, dystoniával vagy ezek kombinációjával jár
d) Antiepileptikumokra reagálhat
e) Minden esetben epilepsziával társul

2. A következő gének közül melyik állhat a paroxysmalis dyskinesiák hátterében?
a) *SLC2A1*
b) *GCH1*
c) *PRRT2*
d) *MR-1*
e) mindegyik

Az egyszerű választásos tesztekre a megoldást a társaság honlapján kérjük megjelölni: www.gyermekorvostarsasag.hu.
A legjobb megoldó 100 ezer Ft jutalomban részesül! Kreditpont a teszteket jól megoldóknak!

A gyermekkori Guillain–Barré-szindróma diagnosztikája és prognosztikai faktorai

Kovács Dorka dr., Dobner Sára dr., Szabó Léna dr., Liptai Zoltán dr.
Semmelweis Egyetem, Gyermekgyógyászati Klinika Tűzoltó utcai részleg, Budapest
(Igazgató: Szabó Attila dr.)

LEVELEZÉSI CÍM:
Liptai Zoltán dr.
1094 Budapest, Tűzoltó u. 7-9.
E-posta: liptai.zoltan@semmelweis.hu

ÖSSZEFOGLALÁS Célkitűzés: A Guillain–Barré-szindrómában (GBS) szenvedő gyermekek klinikai, laboratóriumi és elektrofiziológiai adatainak elemzése, prognosztikai faktorok vizsgálata.
Betegek és módszerek: Retrospektív kutatás 25 év alatt gyűjtött 40 beteg adatainak feldolgozásával. A statisztikai elemzéshez IBM SPSS 26 programot használtunk, p<0,05 szignifikanciaszint mellett.
Eredmények: A sejt-fehérje disszociáció a 0-3. napon 64%-ban volt kimutatható, hiánya nem zárja ki a GBS-t. Az elektrofiziológiai vizsgálat az elsődleges diagnosztikus modalitás, már a 2. napon kimutatta a demielinizációt, az 5. napon pedig az axonalis károsodást. A liquor fehérje és a n. peroneus distalis latencia (DL) között szignifikáns pozitív kapcsolat van. Statisztikailag szignifikáns kapcsolat mutatható még ki a thrombocyta/lymphocyta arány (PRL) és a legrosszabb motoros pontszám között.
Következtetések: Az elektrofiziológiai vizsgálatok lehetővé teszik a korai diagnózist. A PLR alkalmas a prognózis becslésére. A peroneus motoros ideg érzékenyebb lehet a korai demielinizáció kimutatására, mint más idegek.

KULCSSZAVAK Guillain–Barré-szindróma, diagnózis, prognózis, klinikai tünetek, PLR

Bevezetés

A Guillain–Barré-szindróma (GBS) akut immunmediált polyradiculoneuropathia. A poliomyelitis visszaszorulása óta a leggyakoribb akut flaccid paralysis (1). Előfordulása gyermekkorban viszonylag ritka, incidenciája 1-2/100 000. Fiúknál másfélszer gyakoribb, mint lányoknál (2, 3).
Általában a gerincvelői, ritkábban az agyidegek akut progrediáló gyengeségeként jelentkezik, esetenként a légzőizmok halálos kimenetelű érintettségével. Legfőbb jellemzői a hirtelen kezdetű progresszív, aszcendáló, szimmetrikus, hypotoniás paresis és az areflexia. Liquorvizsgálat során emelkedett fehérjeértéket találunk (>0,5 g/l) normális sejtszám mellett (≤50/µl), ez az ún. sejt-fehérje disszociáció. A kórképre specifikus elektrofiziológiai eltérések kimutatása ugyancsak fontos része a diagnosztikának (3).
A prodrómák gyakoriak, és kiválthatják az immunreakciót, ami akut polineuropathiához vezet (4). A patogenezis során az immunrendszer megtámadja a perifériás idegrendszer elemeit. Célszervei az agy- és gerincvelői idegek, illetve ideggyökök. Celluláris és humorális immunmechanizmusok egyaránt részt vesznek az immunválaszban (5).

Rövidítések

AIDP	Acute inflammatory demyelinating polyneuropathy, akut gyulladásos demielinizációs polineuropathia
AMAN	Acute Motor Axonal Neuropathy, akut motoros axonalis neuropathia
AMSAN	Acute Motor and Sensory Axonal Neuropathy, akut motoros és szenzoros axonalis neuropathia
CMV	Citomegalovírus
CRP	C-reaktív protein
DL	Distal latency, distalis latencia
ENG	Elektroneurográfia
GBS	Guillain–Barré-szindróma
HSV	Herpes simplex vírus
IVIG	Intravénás immunglobulin
MFS	Miller–Fisher-szindróma
MRI	Magnetic resonance imaging, mágneses magrezonancia képalkotás
MS	Motoros score, motoros pontszám
NCS	Nerve conduction study, idegvezetés vizsgálata
NLR	Neutrophil lymphocyte ratio, neutrophil-lymphocyta arány
PLR	Platelet lymphocyte ratio, thrombocyta-lymphocyta arány

Magyarországon a leggyakoribb GBS alcsoport az akut gyulladásos demielinizáló polineuropathia (AIDP). Emellett léteznek más alcsoportok is, mint például az akut motoros axonalis neuropathia (AMAN), az akut motoros és szenzoros axonalis neuropathia (AMSAN), illetve a Miller–Fisher-szindróma (MFS) (1). Gyermekkorban gyakori az atípusos klinikai megjelenés, ami megnehezíti a helyes diagnózis felállítását (3).
Annak ellenére, hogy gyermekkorban a betegség halálozása alacsony, a korai felismerés esszenciális a gyógyulási idő csökkentéséhez, valamint a maradványtünetek minimalizálásához (6, 7).

Célkitűzés

Célunk volt, hogy retrospektív vizsgálat keretein belül felmérjük a Magyarországon gyermekkorban előforduló GBS klinikai, laboratóriumi és elektrofiziológiai jellemzőit. Ez hozzájárul a GBS mai napig nem teljeskörűen feltárt patogenezisének, illetve kockázati tényezőinek jobb megértéséhez, ezen felül pedig a diagnózis korai felállításához. További célunk volt a gyermekpopulációban eddig kevéssé kutatott prognosztikus tényezők feltárása, melyek hatékonyak lehetnek a betegséggel kapcsolatos morbiditás és mortalitás meghatározásában, illetve a megfelelő terápiás terv elkészítésében.

Módszerek

Retrospektív vizsgálatunkba a Szent László Kórházban, valamint a Semmelweis Egyetem Gyermekgyógyászati Klinika Tűzoltó utcai Részlegén 1998.01.01. és 2023.09.30. között GBS miatt kezelt gyermekeket vontuk be (N=43). A vizsgálatból kizártuk azokat, akikről nem rendelkeztünk elegendő információval kórházi áthelyezés vagy egyéb okok miatt (N=3). A statisztikai elemzéshez IBM SPSS 26 programot használtuk, $p<0,05$ szignifikanciaszint mellett.

Eredmények

Epidemiológiai adatok

A betegek átlagos életkora a betegség kezdetén 8 év, szélsőértéke 1–17 év, SD: 4,63 év; a fiú/lány arány pedig 1,85 (26/14) volt.
A szezonális eloszlást egyenletesnek találtuk (január-március: 9, április-június: 13, július-szeptember: 12, október-december: 6 beteg).

Kórlefolyás

A betegek átlagosan 17,2 (2–61) napot töltöttek kórházban. 17 gyermek került intenzív osztályra, ahol átlagosan 14,4 (1–48 nap) napot töltöttek. Közülük öten légzéstámogatásra is szorultak, erre átlagosan 14,2 (7–26) napig volt szükség. A neurológiai tünetek megjelenése és a GBS diagnózisának felállítása között átlagosan 8,1 (0–30) nap telt el. A betegség progressziója átlagosan 6,6 (1–14) napig, a plató szakasz átlagosan 11,3 (3–45) napig tartott.
A betegség súlyosságát a Hughes-pontszám alapján határoztuk meg, illetve ezt a score-rendszert használtuk a gyógyulás ütemének követésére is. A Hughes-pontszám (motoros score, MS) a motoros tünetek alapján sorolja csoportba a betegeket (8). A Hughes-skála hét fokozatot tartalmaz:

- 0: egészséges
- 1: enyhe tünetek, melyek a normális aktivitást érdemben nem befolyásolják
- 2: önálló járás 5 méterre, segítség nélkül
- 3: járás 5 méterre segítséggel vagy mankóval
- 4: ágyhoz (kerekesszékhez) kötött
- 5: 4 +a nap legalább egy részében gépi lélegeztetést igényel
- 6: halál

Az *1. ábrán* a Guillain–Barré-szindrómás betegek kórlefolyása látható a Hughes-pontszámmal. A progresszió csúcspontját 2 héten belül minden gyermek elérte egy kivételével, akinek 24 napig tartott a progresszív periódusa. Egy év elteltével adekvát terápia mellett a gyógyulás a legtöbb esetben teljes volt, négy beteg kivételével mindenki nullás Hughes-pontszámmal rendelkezett.

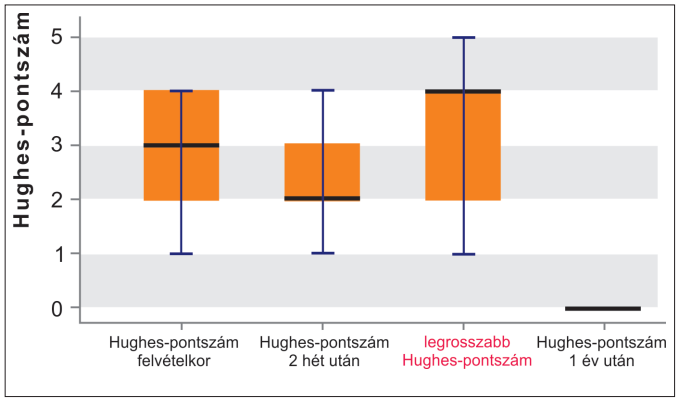

1. ábra A GBS miatt vizsgált gyermekek Hughes- spontszámának változása box-plot diagrammal ábrázolva.

Megelőző infekció és kórokózok

Nyolc kivételével valamennyi esetben szerepelt prodróma az anamnézisben: húsz gyermeknél légúti infekció zajlott, tíznél enteritis, két betegnél mindkettő megelőzte a neurológiai tünetek kialakulását.

A neurológiai tünetek az infekciókat átlagosan 8,75 (0–60) nappal (SD: 10,72 nap) követően jelentek meg. Huszonhárom betegnél infekciós kórokot tudtunk igazolni, egy esetben két kórokozó is kimutatható volt *(1. táblázat)*.

1. táblázat: Megelőző infekciók kórokozói Guillain–Barré-szindrómás betegeinkben

Kórokozó	I
Citomegalovírus	8
Enterovírusok (nem polio)	6
Campylobacter jejuni	4
Adenovírus	2
Varicella-zoster vírus	2
Herpes simplex vírus	1
Rotavírus	1

Panaszok, tünetek

A leggyakoribb panasz a gyengeség volt, mely jellemzően progresszív, aszcendáló és szimmetrikus. Fontos megjegyezni, hogy esetenként aszimmetrikus is lehet. További gyakori panasz volt a bizonytalan járás és a fájdalom. 72,5%-ban alsó végtagi, 25%-ban felső végtagi, 10%-ban hátfájdalom fordult elő. A járás képességének elvesztése esetén mindig gondolni kell GBS-ra, mivel ez lehet az egyetlen panasz. További panasz lehet a zsibbadás, valamint ritkábban a vegetatív diszfunkció.

2. táblázat: Panaszok előfordulása Guillain–Barré-szindrómás betegeinkben

Panaszok	Esetszám	%
Gyengeség	39	97,5
Progresszív	39	97,5
Aszcendáló	38	95
Szimmetrikus	37	92,5
Aszimmetrikus	2	5
Deszcendáló	-	0
Bizonytalan járás	38	95
Fájdalom	36	90
Alsó végtag	29	72,5
Rosszul lokalizált	24	60
Felső végtag	10	25
Hát	4	10
Mellkas	2	5
Járásképtelenség	30	75
Tarkókötöttség	15	37,5
Zsibbadás	14	35
Vegetatív diszfunkció	5	12,5
Kettőslátás	2	5
Anisocoria	1	2,5

Az orvosi vizsgálat során a leggyakoribb tünet az alsó végtagi paresis, de kísérheti a felső végtag érintettsége is. A gyermekek 20%-ában agyidegi érintettség fordult elő. További gyakori tünet az izomhipotónia és az areflexia. Ritkább tünetek közé tartozik az ataxia és a beszéd nehezítettsége. A gyermekek 37,5%-ában tarkókötöttség fordult elő, ami téves meningitisz diagnózist eredményezhet. A kórkép potenciálisan életveszélyes szövődménye a légzőizom-érintettség, a gyermekek 12,5%-a igényelt gépi lélegeztetést *(2., 3. táblázat)*.

3. táblázat: Klinikai tünetek előfordulása Guillain–Barré-szindrómás betegeinkben

Tünet	Esetszám	%
1. Motórium		
Paraparesis	39	97,5
Felső végtagi paresis	33	82,5
Agyideg-érintettség	6	15
2. Hypotonia	33	82,5
3. Reflexek		
Areflexia	32	80
Hiporeflexia	5	12,5
4. Ataxia	7	17,5
5. Beszéd/nyelési nehezítettség	3	7,5
6. Tarkókötöttség	15	37,5
7. Légzési elégtelenség	5	12,5

Diagnosztikai vizsgálatok

Liquorvétel minden esetben történt. Egy gyermeknél csak a sejt-fehérje disszociáció megléte szerepelt a betegdokumentációban, a pontos értékek nem. A liquor fehérje normál értékét ≤0,5 g/l-ben határoztuk meg. A neurológiai tünetek megjelenésétől számítva az első napokban a sejt-fehérje disszociáció gyakran még nem volt kimutatható, így ennek hiányában nem lehet kizárni a GBS-t *(2. ábra)*.

Laboratóriumi vizsgálat során a kórképre jellemző egyéb eltérést nem találtunk.

Minden esetben készült elektrofiziológiai vizsgálat, a kórházi felvételt átlagosan 14 (4–52) nappal követően. Az ENG alapján huszonhét esetben klasszikus (AIDP), háromban axonalis (AMAN), kilenc esetben pedig kevert típusú GBS igazolódott. Egy esetben MFS diagnózisát állítottuk fel.

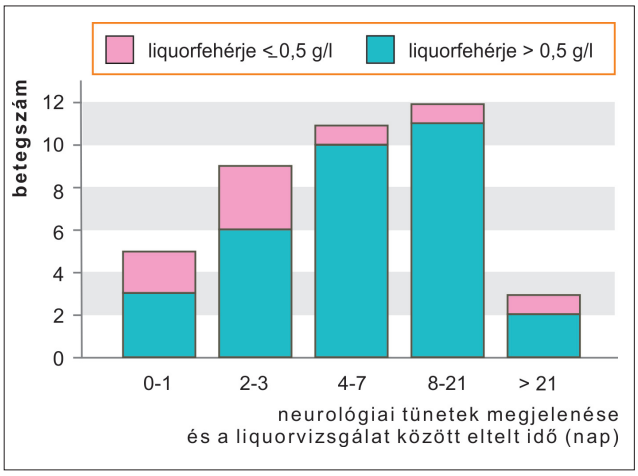

2. ábra: A megnövekedett liquorfehérje-érték gyakorisága GBS-ben szenvedő gyermekeknél az idő függvényében ábrázolva

Gerinc-MR- (mágneses rezonanciás) vizsgálat 13 esetben történt differenciáldiagnosztikai célból, 4 esetben az ideggyökök környékén látott kontrasztanyag-halmozás alátámasztotta a GBS diagnózisát.

Terápia

A járóképességét végig megtartó tíz beteg közül hat kizárólag szupportív terápiában részesült. 34 gyermek kapott immunterápiát, 14 plazmaferezisben részesült, 15 kapott intravénás immunglobulint, 3 pedig mindkettőt. Két beteg kizárólag szteroidot kapott a kórházi átvétel előtt, téves diagnózis miatt.

Prognosztikai faktorok

A GBS prognosztikai faktorait vizsgálva a liquor fehérje korrelációs vizsgálatok eredménye szerint a n. peroneus distalis látenciával (DL) statisztikailag szignifikáns, közepes erősségű pozitív kapcsolatban van, a Spearman-korrelációs együttható 0,419. A CRP és a gépi lélegeztetés között szintén statisztikailag szignifikáns, közepes erősségű kapcsolat mutatható ki, a Spearman-korrelációs együttható 0,413. A thrombocyta/lymphocyta arány (PLR=platelet-thrombocyte ratio) és a legrosszabb Hughes-pontszám között szintén statisztikailag szignifikáns kapcsolat mutatható ki, a korrelációs együttható 0,473 *(3. ábra)*.

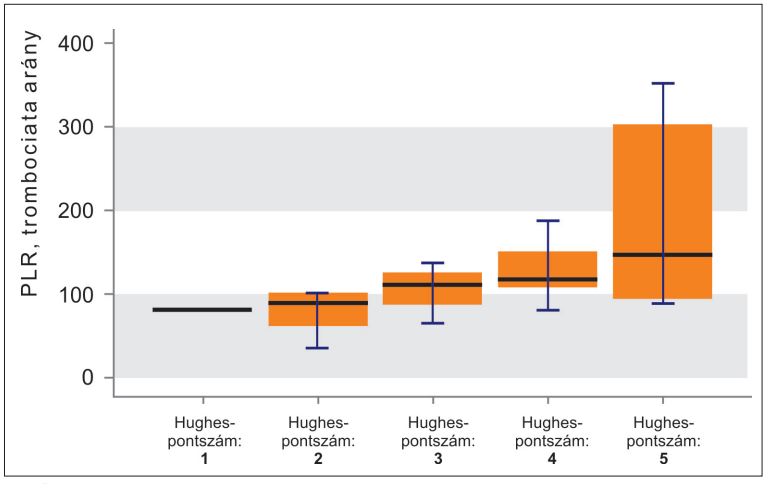

3. ábra: PLR (thrombocyta-lymphocyta arány), mint prognosztikai fakor, a legrosszabb Hughes-pontszám függvényében

Megbeszélés

Kutatásunkban a GBS-ra legjellemzőbb panasz a progresszív, szimmetrikus gyengeség volt, mely minden esetben aszcendáló jellegű volt, caudocranialis irányba haladt. A bizonytalan járás és a fájdalom szintén jellemző panasz volt. Ezen megfigyeléseink korrelálnak a nemzetközi kutatások eredményeivel. A betegség kezdetén a gyermekek 50–79%-ánál jelentkező láb- vagy hátfájdalmat a mi betegeinknél is megfigyeltük (9, 10). A fájdalom különösen fontos faktor diagnosztikus és terápiás szempontból is. Etiológiája valószínűleg multifaktoriális. Korábbi kutatások szerint a betegek egyharmadánál az első tünetek között szerepel a fájdalom és a diagnózis felállításakor a betegek 30%-ának súlyos vagy nagyon súlyos fájdalmai vannak (9, 10). A betegség tetőpontján a fájdalom súlyossága korrelál a motoros érintettség súlyosságával. Következésképpen nemcsak az aszcendáló paresist és a küszöbön álló légzési elégtelenséget kell fontos szempontnak tekinteni a GBS-ben szenvedő gyermek kezelésében, hanem a fájdalmat is figyelembe kell venni (11, 12).

Agyidegi érintettség 20%-ban volt jelen, ami különbözik a nemzetközi kutatások eredményeitől, ahol 30–50% volt (11). Vegetatív diszfunkciót találtunk a gyermekek 12,5%-ában, nemzetközi kutatások eredményei 50% körüli előfordulást írtak le (10, 14).

A gyermekek 80%-a a betegség kezdetét követő 2 héten belül eléri a mélypontot, amit a mi adataink is megerősítenek (14). A MFS jellemzője az ataxia, az ophthalmoplegia és az areflexia. Az anti-GQ1b IgG antitest jelenléte, és a megnövekedett liquorfehérje kimutatása normális sejtszám mellett megerősíti a diagnózist (25). A liquorfehérje-érték emelkedése kb. 80%-ban azonosítható, és értéke a betegség második-harmadik hetében éri el a csúcsot. Az első héten 20%-ban negatív eredményt találunk (1, 3, 15).

A GBS rutinszerű diagnosztikai protokollja nem tartalmazza a képalkotó vizsgálatokat. Többnyire differenciáldiagnosztikai céllal, a GBS felismerését megelőzően készülnek MR- és CT-vizsgálatok (1).

A terápiával kapcsolatban fontos kiemelni, hogy annak ellenére, hogy a GBS spontán, kezelés nélkül is gyógyulhat, adekvát terápia alkalmazása nélkül a betegség lefolyási ideje sokkal hosszabb, az esetleges intenzív kezelés szövődményrátája magasabb lesz, valamint maradványtünetek is nagyobb számban várhatók. Azért is fontos minél hamarabb elkezdeni a kezelést, mert idővel nő a másodlagos axonkárosodás kockázata. Az immunglobulin terápia és a plazmaferézis között nincs hatékonysági különbség. A szteroidok pozitív hatását nem igazolták (16). Felnőttkorban a CRP, a PLR (thrombocyta-lymphocyta arány), valamint az NLR (neutrofil-lymphocyta arány) alkalmas a prognózis meghatározására nemzetközi vizsgálatok szerint (18-24). Eredményeink alapján prognosztikai faktorként használhatjuk a PLR-t, valamint a CRP-t gyermekkorban is, az NLR-t azonban nem. További eredményünk alapján a nervus peroneus érzékenyebb lehet a korai demielinizáció kimutatására, mint más idegek. Eredményeink megerősítésére további betegek bevonása szükséges.

Összefoglalás

Nemzetközi adatokkal összhangban eredményeink is alátámasztották, hogy gyermekkorban gyakori a GBS atípusos klinikai megjelenése, ami megnehezíti a kórkép korai felismerését. Fontos hangsúlyozni, hogy a tünetek jelentkezése után korán, az első héten elvégzett lumbálpunkció esetleg nem lesz diagnosztikus értékű; a sejt-fehérje disszociáció nem igazolható, vagyis a liquorvizsgálat szenzitivitása alacsony. A sejt-fehérje disszociáció hiányában nem zárható ki a GBS. Az ENG az elsődleges diagnosztikus modalitás, 3 nap után már kimutatja a demielinizációt, 5 nap után pedig az axonalis károsodást így, ha felmerül a GBS gyanúja, a liquorvizsgálat eredményétől függetlenül elvégzendő.

Eredményeink alapján a PLR alkalmas a prognózis meghatározására. Azoknál a gyermekeknél, akiknél az első laborvizsgálatok során mért PLR érték magasabb, nagyobb az esélye a lélegeztetési igénynek, így érdemes őket gyermek intenzív osztályos háttérrel rendelkező intézménybe utalni.

Summary

Diagnosis and prognostic factors of Guillain–Barré syndrome in children

Dorka Kovács, Sára Dobner, Léna Szabó, Zoltán Liptai; Semmelweis University, Paediatric Center, Tűzoltó Street Department, Budapest

Objective: Evaluation of clinical, laboratory and electrophysiological data of paediatric patients with Guillain–Barré syndrome (GBS). Delineation of prognostic factors.
Methods: Retrospective study using data from 40 patients treated over 25 years. Statistical analysis was using IBM SPSS 26 software at a significance level of $p<0.05$.
Results: Albumino-cytologic dissociation was detectable in 64% of cases on days 0-3, the absence of it did not exclude GBS. Electrophysiological study is the primary diagnostic modality, identifying demyelination on day 2 and axonal damage on day 5. CSF protein levels showed significant positive association with the distal latency (DL) of the peroneal nerve. In addition, a significant association was found between platelet/lymphocyte ratio (PRL) and the worst motor score.
Conclusions: Electrophysiological studies allow early diagnosis. The results of our study suggest that PLR can be used to determine prognosis. The peroneal motor nerve may be more sensitive to detect early demyelination than other nerves.

KEYWORDS Guillain–Barré syndrome, diagnosis, prognosis, clinical features, PLR

Irodalom

1. Kollár K, Liptai Z, Rosdy B, Móser J. [Guillain-Barré syndrome in childhood]. Ideggyogy Sz 2009; 62(11–12):399–404.
2. Chaweekulrat P, Sanmaneechai O. Prognostic Model for Time to Achieve Independent Walking in Children with Guillain-Barré Syndrome. Pediatr Res 2022; 92(5): 1417-22.
3. Chio A, Cocito D, Leone M, Giordana MT, Mora G, Mutani R and the Piemonte and Valle d'Aosta Register for Guillain Barré syndrome: Guillain-Barré syndrome. A pro- spective population-based incidence and outcome survey. Neurology 2003; 60:1146-50.
4. Davydova A, Kurochkin M, Herasimchuk T, Kapustin S. Guillain–Barré syndrome: Current understanding of the pathology (Review). Collection of scientific papers «SCIENTIA» 2023; Stockholm, Sweden, 122-4.
5. Kaida K. Guillain-Barré Syndrome. Adv Exp Med Biol 2019; 1190:323-31.
6. Roodbol J, Korinthenberg R, Venema E et al. Working Group GBS in Children in Germany; Austria and Switzerland and the Dutch Pediatric GBS Study Group. Predicting Respiratory Failure and Outcome in Pediatric Guillain-Barré Syndrome. Eur J Paediatr Neurol 2023; 44:18-24.
7. Fokke C, van den Berg B, Drenthen J, Walgaard C, van Doorn A. Diagnosis of Guillain-Barré Syndrome and Validation of Brighton Criteria. Brain 2014;137 (Pt 1), 33-43.
8. Lin JJ, Hsia SH, Wang HS et al. Clinical Variants of Guillain-Barré

Syndrome in Children. Pediatr Neurol 2012; 47(2):91–6.
9. Korinthenberg R, Schessl J, Kirschner J. Clinical Presentation and Course of Childhood Guillain-Barré Syndrome: A Prospective Multicentre Study. Neuropediatrics 2007; 38(1):10–7.
10. Bradshaw DY, Jones HR. Guillain-Barré Syndrome in Children: Clinical Course, Electrodiagnosis, and Prognosis.Muscle Nerve 1992; 15(4):500–6.
11. Korinthenberg R, Mönting JS. Natural history and treatment effects in Guillain–Barré syndrome: a multicentre study. Archives of disease in childhood. 1996; 74(4):281-7.
12. Gibbels E, Giebisch U. Natural course of acute and chronic monophasic inflammatory demyelinating polyneuropathies (IDP) A retrospective analysis of 266 cases. Acta neurologica scandinavica. 1992; 85(4):282-91.
13. Kuwabara S, Yuki N. Axonal Guillain–Barré syndrome: concepts and controversies. The Lancet Neurology. 2013; 12(12):1180-8.
14. Hung PL, Chang WN, Huang LT. A clinical and electrophysiologic survey of childhood Guillain–Barré syndrome. Pediatric neurology. 2004; 30(2):86-91.
15. Boltshauser, E. Aicardi's Diseases of the Nervous System in Childhood. Neuropedi- atrics 2019; 50(3):207.
16. Asbury, Cornblath. Assessment of Current Diagnostic Criteria for Guillain-Barré Syndrome. Ann Neurol 1990; 27 Suppl. S21-24.
17. Hahn AF. Guillain–Barré syndrome. The lancet. 1998, 352(9128): 635-41.
18. Chang SH, Tian XB, Wang J. Increased cerebrospinal fluid uric acid levels in Guillain–Barré syndrome. Frontiers in Neurology. 2020, 11:589928.
19. Fokkink WJ, Walgaard C, Kuitwaard K. Association of albumin levels with outcome in intravenous immunoglobulin–treated Guillain–Barré syndrome. Jama Neurology. 2017; 74(2):189-96.
20. Altaweel YA, Abdelaziz S, AbdelBadea S. Correlative study between C-reactive protein, clinical severity, and nerve conduction studies in Guillain–Barré syndrome. The Egyptian Journal of Neurology, Psychiatry and Neurosurgery. 2018; 54:1-7.
21. Ethemoglu O, Calik M. Effect of serum inflammatory markers on the prognosis of adult and pediatric patients with Guillain–Barré syndrome. Neuropsychiatric disease and treatment. 2018; 1255-60.
22. Lubarski, Mania, Małecki. Inflammatory Markers Combined With Metalloproteinase-9, Neopterin, and S100B Concentrations May Indicate the Pathogenesis of Central Nervous System Diseases in Children. Journal of Child Neurology, 2022; 37(8-9)
23. DiCapua, Daniel, Amanda. Relationship between cerebrospinal fluid protein levels and electrophysiologic abnormalities in Guillain–Barré syndrome. Journal of Clinical Neuromuscular Disease 2015; 17(2):47–51.
24. Sahin S, Cinar N, Karsidag S. Are cerebrospinal fluid protein levels and plasma neutrophil/lymphocyte ratio associated with prognosis of Guillain Barré syndrome. Neurology International. 2017; 9(2):7032.
25. Kovács M, Péter I, Kiss J, Hollódy K. Egy ritka neurológiai betegség diagnosztikus nehézségei – Miller Fisher-szindróma. Gyermekgyógyászat. 2023; 74:107-10.

Útravaló tudnivaló

- Guillain–Barré-szindrómában a sejt-fehérje disszociáció nem mindig alkalmas a korai diagnózis megerősítésére.
- Az elektrofiziológiai vizsgálat elsődleges diagnosztikus modalitás Guillain–Barré-szindróma esetén.
- A thrombocyta-lymphocyta arány (PLR) alkalmas a prognózis becslésére.

Tesztkérdések

1. Melyik a gyermekkorban alkalmazható prognosztikai faktor Guillain–Barré-szindróma esetében?

a) NLR (neutrophil-lymphocyta arány)
b) PLR (thrombocyta-lymphocyta arány)
c) Liquorfehérje értéke
d) Szérumalbumin
e) Liquorsejtszám

2. Melyik a javasolt elsődleges diagnosztikus modalitás gyermekkori Guillain–Barré-szindróma esetén?

a) Gerinc-CT
b) Gerincröntgen
c) Elektroneurográfia (ENG)
d) Liquor vizsgálata
e) Gerinc-MR

Az egyszerű választásos tesztekre a megoldást a társaság honlapján kérjük megjelölni: www.gyermekorvostarsasag.hu.
A legjobb megoldó 100 ezer Ft jutalomban részesül! Kreditpont a teszteket jól megoldóknak!

A tubulinok szerepe az agyfejlődésben. Tubulinopathiák*

Máté Adrienn dr.[1], Nagy Nikoletta dr.[2], Pál Margit dr.[2], Kalmár Tibor dr.[1], Maróti Zoltán dr.[1], Sztriha László dr.[1]

[1]Szegedi Tudományegyetem, Szent-Györgyi Albert Klinikai Központ, Gyermekgyógyászati Klinika és Gyermekegészségügyi Központ, Szeged (Igazgató: Bereczki Csaba dr.)

[2]Szegedi Tudományegyetem, Szent-Györgyi Albert Klinikai Központ, Orvosi Genetikai Intézet, Szeged (Igazgató: Széll Márta dr.)

LEVELEZÉSI CÍM:
Máté Adrienn dr.
6720 Szeged, Korányi fasor 14-15.
E-posta: mate.adrienn@med.u-szeged.hu

*A közlemény anyaga rövidebb formában ismertetésre került a Magyar Gyermekneurológiai Társaság 50. Ünnepi Tudományos Ülésén Székesfehérváron (2024. 04. 25-27.)

ÖSSZEFOGLALÁS Célkitűzés: A microtubulusokat felépítő tubulinokat kódoló gének mutációi által okozott agyi fejlődési rendellenességek tanulmányozása.
Betegek és módszerek: Microcephalia és/vagy globálisan késlekedő fejlődés miatt történtek vizsgálatok. Öt beteget mutatunk be, akiknél a molekuláris genetikai vizsgálat tubulinopathiát igazolt.
Eredmények: Két fiúban a TUBA1A gén de novo patogén variánsa az agykéreg, a corpus callosum, a basalis ganglionok és a cerebellum fejlődési rendellenességével társult. Egy leányban és egy fiúban a TUBB2B de novo patogén variánsa szintén komplex agyi fejlődési rendellenességet okozott. Egy fiúban pedig a TUBB4A mutációja hypomyelinisatióval társult.
Következtetések: Komplex agyi fejlődési rendellenesség, illetve hypomyelinisatio felhívhatja a figyelmet tubulinopathiára.

KULCSSZAVAK agyria/pachygyria, basalis ganglion dysgenesis, hypomyelinisatio, tubulinopathia

Bevezetés

A sejtek alakjának és integritásának fenntartásáért a microfilamentumok és az intermedier filamentumok mellett a microtubulusok ép működése szükséges. A microtubulusok α- és β-tubulin fehérje heterodimérekből épülnek fel, emberben 9α- és 9β-tubulin izoforma fordul elő, valamennyi izoformát más gén kódolja (1, 2). A microtubulusok dinamikus sejtorganellumok, folyamatosan épülnek fel és bomlanak le (polimerizáció-depolimerizáció) a sejt igényeitől függően. A microtubulusok normális működése nélkülözhetetlen az agy fejlődéséhez: szerepük van a neuronalis progenitor sejtek osztódásában, az újonnan képződő neuronok migrációjában, a cortex rétegeinek differenciálódásában, továbbá a neuronok közötti kapcsolatok hálózatának a kialakulásában. Az axonokban és dendritekben zajló transzportfolyamatokban is részt vesznek (1, 2).
Szerzett betegség (pl. citomegalovírus-fertőzés) és számos gén mutációja okozhat agyi fejlődési rendellenességet, amely legtöbbször globálisan késlekedő fejlődéssel, értelmi fogyatékossággal és epilepsziával társul. Tekintettel a microtubulusok nélkülözhetetlen szerepére az agyfejlődés minden szakaszában, nem meglepő, hogy a microtubulusokat alkotó α- és β-tubulin izoformákat kódoló gének mutációi súlyos összetett agyi fejlődési rendellenességet okoznak. Az első tubulin génmutációt 2007-ben írták le az egyik α-izoformában *(TUBA1A)* (3), ezt követően több α- és β-tubulin izoformát kódoló génben *(TUBA4A, TUBB2B, TUBB3, TUBB2A, TUBB és TUBB4A)* találtak mutációt (4-7). Munkacsoportunk az elmúlt évek során 5 betegben azonosított tubulin mutációt. Két esetben a *TUBA1A*, két esetben pedig a *TUBB2B* mutációja komplex agyi fejlődési rendellenességgel társult, egy esetben pedig a *TUBB4A* gén mutációja hypomyelinisatiót okozott. A *TUBA1A* mutáció két esete korábban már közlésre került (5, 6), ezért ezekről a betegekről csak röviden értekezünk.

Betegek és módszerek

1. beteg
Negyedik terhességből terminusra, 2000 gramm súllyal született fiú. 1 éves korban a fejkörfogata 38,1 cm (3 percentil alatt, -6,6 SD) volt. Ebben az

1. táblázat: A tubulinopathiák genetikai jellemzői

Betegek	Kor (év)	Nem	Gén	Kromoszóma	Nukleotid-elváltozás	Exon	Aminosav-elváltozás	Variáns típusa	Öröklésmenet	Zigótaság
1	1	fiú	*TUBA1A*	12q13.12	c.163G>A	2	p.Glu55Lys	misszensz	*de novo*	heterozigóta
2	3	fiú	*TUBA1A*	12q13.12	c.1205G>A	4	p.Arg402His	misszensz	*de novo*	heterozigóta
3	3	lány	*TUBB2B*	6p25.2	c.728C>G	4	p.Pro243Arg	misszensz	*de novo*	heterozigóta
			GRIN1	9q34.3	c.536G>A	3	p.Arg179His	misszensz	*de novo*	heterozigóta ***GRIN1:* az egészséges mater hordozza**
4	1,5	fiú	*TUBB2B*	6p25.2	c.893_898 dupACATGA	4	p.Asn298_Met299dup	inszerció	*de novo*	heterozigóta
5	13	fiú	*TUBB4A*	19p13.3	c.1228G>A	4	p.Glu410Lys	misszensz	*de novo*	heterozigóta

életkorban nehéz volt felkelteni a figyelmét vizuális és akusztikus ingerekkel. A szemfenék épnek tűnt. Fejlődése globálisan késlekedett, nem tudott felülni, nem nyúlt a tárgyak után, nem kezdett beszélni. Hypotoniás izomzat volt észlelhető megtartott ínreflexekkel. Komplex parciális és generalizált tónusos-klónusos epilepsziás rohamok jelentkeztek, az EEG-n főleg bal féltekei tüskekisülések látszottak. Az MRI felvételeken bal parietalis túlsúlyú kétoldali pachygyria ábrázolódott, a cortex széles volt hátsó-elülső grádienssel. A basalis ganglionok struktúrája rendellenesnek tűnt a capsula interna elülső szárának hypoplasiájával. A corpus callosum jelentős része (genu, rostrum és splenium) hiányzott, csupán a corpus elülső része látszott a sagittalis felvételeken. Az oldalkamrák tágak voltak. A hypoplasiás isthmus, híd és cerebellaris vermis szabálytalan cerebellaris folium rajzolattal társult. A *TUBA1A* gén analízise (polimeráz láncreakció és DNS-szekvenálás) heterozigóta misszensz variánst talált a 2. exonban (c.163G>A, p.Glu55Lys, *1. táblázat)*, amint azt korábban közöltük (5).

2. beteg

Eseménytelen perinatalis időszakot és újszülöttkort követően a fiúbeteg fejlődése globálisan késlekedett, fejkörfogata 3 éves korában 41 cm (3 percentil alatt, -5,1 SD) volt. Újszülöttkori convulsiókat követően csecsemőkorban epilepsziás spasmusok jelentkeztek West-szindrómára jellemző EEG-elváltozásokkal¸ a vigabatrin hatásos volt. Három éves korban segítséggel lépegetett a beteg, értelmi fejlődése, beszéde azonban késlekedett. A hat napos korban készült MRI felvételeken pachygyria-agyria látszott, legkifejezettebben a hátsó régiókban. A corpus callosum hiányzott, a cerebellaris vermis hypoplasiás volt. A basalis ganglionok nem különültek el, a capsula interna elülső szára nem volt felismerhető. A *LIS1* és *DCX* gének vizsgálata negatív eredménnyel járt, a *TUBA1A* gén analízise (polimeráz láncreakció és DNS-szekvenálás) heterozigóta misszensz variánst talált a 4. exonban (c. 1205G>A, p.Arg402His, *1. táblázat*), amint azt korábban közöltük (6).

3. beteg

Első terhességből terminusra, 2870 gramm súllyal, Apgar 10-10-10 státuszban, per vias naturales született leány. Praenatalis ultrahangvizsgálattal agykamra tágulatot láttak, további vizsgálatok nem történtek. Csecsemőkorban feltűnt a fejlődés késlekedése. Fejkörfogata 2,5 éves korban 45,5 cm (4 percentil, -1,7 SD) volt. Oculomotoros apraxia gyanúja merült fel. Önállóan felült ekkor, de nem állt fel. Generalizált izomhypotoniát észleltünk, a patella reflex kiváltható volt. Később alsó végtagi spaszticitás kezdett kialakulni. 18 hónapos korban tónusos epilepsziás rohamok jelentkeztek, a valproát csak részben volt hatásos. Az EEG-n bal occipitalisan jelentkeztek tüskekisülések. Az MRI-felvételeken 3 éves korban dysgyria (szabálytalan gyrusmintázat, amely nem polymicrogyria, nem pachygyria és nem egyszerű gyrusmintázat) gyanúja merült fel. Corpus callosum hypoplasia és tág agykamrák voltak láthatók. A basalis ganglionok nem különültek el, a capsula interna elülső szárát nem lehetett azonosítani a bal oldalon. A vermis hypoplasiás volt és a kisagy arborizációja rendellenesnek tűnt (*1. ábra*, a, d, normális struktúra: b, e). Kromoszóma és MLPA (Multiplex Ligation-dependent Probe Amplification) vizsgálat eredménye negatív lett. Külföldi laboratóriumban (Radboud University, Nijmegen, Hollandia) WES (Whole Exome Sequencing) vizsgálattal heterozigóta misszensz variánst találtak a *TUBB2B* gén 4. exonjában (c.728C>G, p.Pro243Arg, *1. táblázat*). Ez a variáns nem volt jelen az egészséges szülők-

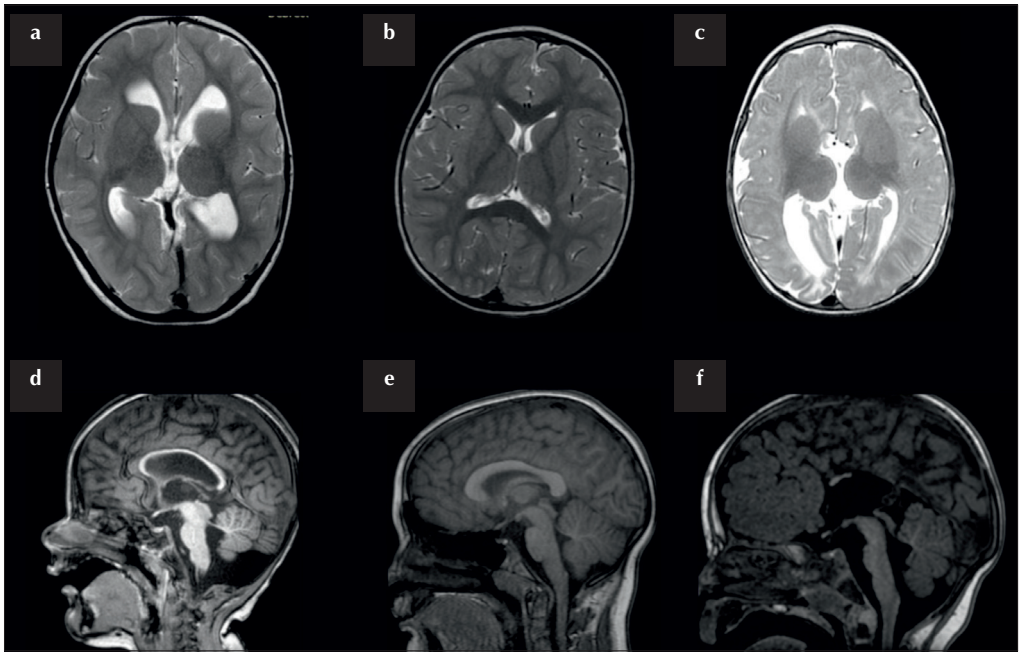

1. ábra: A 3. és 4. beteg koponya MRI-felvételei

A 3. és 4. beteg axialis T2 (a, c) és sagittalis T1 (d, f) súlyozott koponya MR képei láthatók. Összehasonlításul középen 2 éves gyermek ép szerkezetű T2 súlyozott axialis (b) és T1 súlyozott sagittalis (e) MR képeit mutatjuk.
A 3. beteg axialis felvételén (a) jól látható a szabálytalan gyrus-mintázat, amely dysgyriának felel meg. A basalis ganglionok dysplasiásak, a capsula interna elülső szára bal oldalon (az olvasó jobb oldalán) nem ábrázolódik. A fehérállomány hypoplasiás, az agykamrák tágak. A sagittalis metszeten (d) látható a hypoplasiás corpus callosum és cerebellaris vermis.
A 4. beteg axialis képén (c) a 3. betegben leírtakhoz hasonlóan jól látható a dysgyria, a basalis ganglionok és a capsula interna dysplasiája, a hypoplasiás fehérállomány, továbbá a tág oldalkamrák. A sagittalis metszeten (f) a corpus callosum testének csak egy kis elülső szakasza ábrázolódik, a híd és a vermis hypoplasiás.

ben. Egy misszensz variánst azonosított a vizsgálat a *GRIN1* génben is (c.536G>A, p.Arg179His, *1. táblázat*), ez azonban jelen volt az egészséges anyában, így nem tartható patogénnek.

4. beteg

Zavartalan második terhességből második gyermekként terminusra, per vias naturales jött a világra a fiú újszülött 3100 gramm súllyal, Apgar 10-10-10 státuszban. Kilenc hónapos korában vált feltűnővé, hogy késlekedik a csecsemő fejlődése. Fejkörfogata ekkor 42,5 cm (2 percentil, -2,1 SD) volt, a nagykutacs már nem volt tapintható, feltűnt strabismusa. Minor anomáliákat észleltünk: szabálytalanul modellált nagy fülek, széles orrgyök, epicanthus, kis orr. Nem tudott fordulni, négyvégtagi spaszticitás jeleit észleltük élénk patella reflex kíséretében. Súlyos figyelemzavar volt valószínűsíthető, bár az elemi vizuális és akusztikus ingerekre reagált a csecsemő. A későbbiekben is globálisan késlekedett a fejlődése, 15 hónapos korban még nem alakult ki precíziós fogás és nem tudott önállóan felülni. Nehezen jellemezhető szemiológiával epilepsziásnak tartott rohamok zajlottak le ebben a korban, és az EEG-n mindkét félteke fölött alternálva tüske-lassú hullámsorozatok látszottak. Levetiracetam kezelés hatásosnak bizonyult. Az MRI-felvételeken 1 éves korban dysgyria gyanúja merült fel. A corpus callosum csökevényes volt: a rostrum, genu és a splenium teljesen hiányzott, csupán a corpus elülső részének egy keskeny része ábrázolódott. Az agykamrák tágak voltak. A basalis ganglionok nem különültek el, a capsula interna elülső szárát nem lehetett azonosítani. A híd hypoplasiásnak és megnyúltnak tűnt, a vermis is mérsékelten hypoplasiás volt (*1. ábra,* c, f, normális struktúra: b, e). Kromoszóma- és MLPA-vizsgálat eredménye negatív lett. WES-vizsgálattal heterozigóta formában 6 nukleotidból álló szakasz duplikációját találták a TUBB2B gén 4. exonjában (c.893_898dupACATGA, p.Asn298_Met299dup, *1. táblázat)*. Ez a variáns nem volt jelen az egészséges szülőkben.

5. beteg

Fiú betegünk az első zavartalan terhességből a 38. gesztációs héten 3230 g súllyal, per vias naturales született Apgar 9-9-9 státuszban. Csecsemőkorban hypotoniás volt, önállóan csak 19 hónaposan kezdett járni. Fejlődése a későbbiekben is globálisan késlekedett, 13 éves korban fejkörfogata 54 cm (25<50 percentil) volt. Értelmi fogyatékosság, dysarthria, alsó végtagi túlsúlyú négyvégtagi spaszticitás, kissé csökkent izomerő, enyhe ataxia és dystonia volt észlelhető. Babinski-reflex kiváltható volt, a sajátreflexek élénkek voltak. Több MR-vizsgálat történt, amelyek periventricularisan fokozott jelintenzitást mutattak. A 13 éves korban készült felvételeken hypomyelinisatio volt látható a centrum semiovale területén. A putamen alig volt

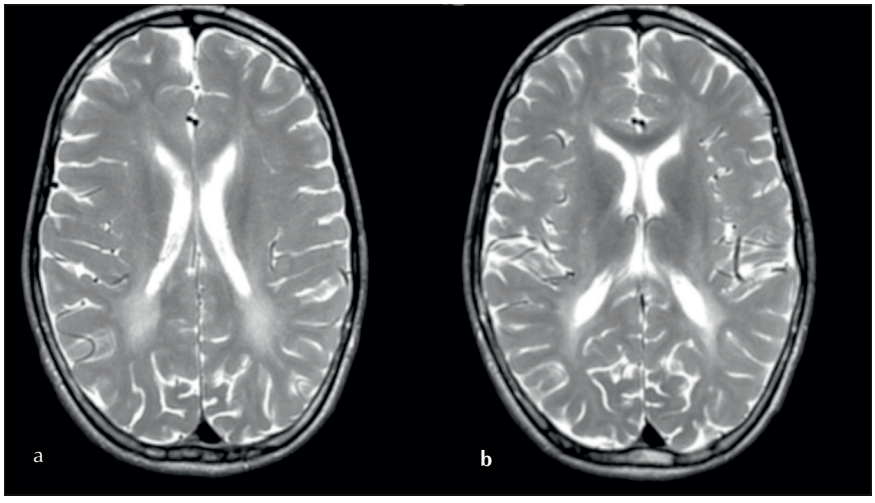

2. ábra: 5. beteg koponya MRI-felvételei

Az 5. beteg 13 éves korban készült axialis T2 súlyozott MR-felvételei (a és b). A fehérállomány fokozott jelintenzitása hypomyelinisatióra utal. A putamen alig ismerhető fel, a nucleus caudatus atrophiás, az agykamrák tágak. A tág sulcusok corticalis atrophiára utalnak. A cerebellum is mérsékelten atrophiás (nem látható).

felismerhető, a nucleus caudatus és a cerebellum mérsékelten atrophiás volt *(2. ábra).* A klinikai exomvizsgálat egy heterozigóta misszensz variánst talált a TUBB4A gén 4. exonjában (c.1228G>A, p.Glu410Lys, 1. *táblázat). A* szülők nem hordozzák ezt a variánst.

Megbeszélés

Leggyakoribbak a mutációk a *TUBA1A*, *TUBB2B* és a *TUBB3* génekben. Valamennyi eddig közölt tubulinmutáció *de novo* heterozigóta misszensz variánsnak bizonyult (2, 4). A betegeinkben talált *TUBA1A* (p.Glu55Lys és p.Arg402His) variánsokat korábban már közölték és patogénnak tartották (7). A *TUBA1A* mutációk következményeit tekintve valószínűnek tűnik, hogy domináns-negatív hatás érvényesül, amelynek során a mutáns TUBA1A fehérje képez heterodimereket, amelyek polimerizálódnak a microtubulusokba és károsítják a microtubulusok kölcsönhatásait egymással és a hozzájuk kapcsolódó molekulákkal (8).

A 3. betegben A *TUBB2B* génben talált variáns (p.Pro243Arg) patogenitása valószínű, mert a fehérjében az evolúció során konzerválódott aminosav, a prolin argininre cserélődését okozza. Tovább támogatja a patogenitást, hogy a kontroll populációban nem fordul elő ez a variáns (http://gnomad.broadinstitute.org). Leírtak prolin-leucin aminosavcserét (p.Pro243Leu) okozó patogén variánst is, tovább erősítve a prolin jelenlétének fontosságát a fehérje 243. pozíciójában (9). Amint említettük, tubulinopathiákban általában *de novo* heterozigóta misszensz variánsok felelősek a kóroki folyamatokért, ezért új variánsnak tartható a 4. betegben azonosított hat nukleotidból álló inszerció, amely egy aszparagin és egy metionin beépülését eredményezi a peptidláncba. Feltételezhető, hogy struktúrájának megváltozása miatt nem funkcióképes a fehérje.

Ép microtubulus működés szükséges a sejtek osztódásához, ezért érthető, hogy a különböző tubulin izoformák, eseteinkben a *TUBA1A* és *TUBB2B* patogén variánsai károsítják a neurogenesist, amelynek következtében nem képződik megfelelő számú neuron, és microcephalia, illetve csökkent fejnövekedési tendencia észlelhető (2, 4). A neuronok migrációjában és az agykéreg rétegeinek differenciálódásában is jelentős szerepük van a microtubulusoknak, strukturális és funkcionális károsodásuk eredménye az eseteinkben is látható agyria-pachygyria, lissencephalia és dysgyria (2, 4). Az axonok növekedésének defektusa vezet a corpus callosum anomáliákhoz. A basalis ganglionok és a capsula interna elülső szárán áthaladó pályák kóros orientációja eredményezheti a betegeinkben észlelhető és patognomikusnak tartott basalis ganglion és capsula interna dysgenesist (2, 4). A híd és a cerebellaris vermis hypoplasiája, továbbá a cerebellaris foliumok rendellenes orientációja is a kóros microtubulus működés következményének tartható (2, 4).

Nem meglepő, hogy a komplex agyi fejlődési rendellenesség következtében betegeink fejlődése globálisan késlekedő. A kognitív készségek fejlődésének elmaradása általában súlyos értelmi fogyatékosságot eredményez. Az izomtónus eloszlás általában kóros, a korai hypotoniát spaszticitás követi, ami a mozgásfejlődést akadályozza (2, 4). Epilepsziás spasmusok és egyéb epilepsziás rohamok változó szemiológiával már csecsemőkorban, vagy korai kisdedkorban jelentkeznek (10).

Az 5. betegben leírt TUBB4A variánst (p.Glu410Lys) is közölték már az irodalomban (11). A TUBB4A gén a tubulin α-4A izoformát kódolja, amely főleg a cerebellumban, a putamenben és a fehérállományban expresszálódik. Az első 4 betegtől eltérően ez a variáns nem komplex agyi fejlődési rendellenességet, hanem hypomyelinisatióval járó leukodystrophiát, egy degeneratív kórképet okoz, amelyhez az életkor előrehaladtával súlyosbodó basalis ganglion és cerebellum-atrophia társulhat (12). Az 5. betegben ez az atrophia még mérsékelt fokú volt a legutóbbi vizsgálat során. Feltételezik, hogy a kóros microtubulusrendszer károsíthatja az axontranszportot, és az

axondiszfunkció vezethet a kóros myelinképződéshez. A basalis ganglionok és a cerebellum atrophiája pedig apoptosis következménye lehet (12). Ahogy betegeink kórtörténeteiből is látható, a különböző tubulinopathiák igen összetett és gyakran egymást átfedő fenotípust eredményeznek. Komplex agyi fejlődési rendellenesség, illetve izolált vagy a basalis ganglionok és a cerebellum atrophiájával társuló hypomyelinisatio tehát felveti tubulinopathia gyanúját, amely esetben a genetikai vizsgálatok (génpanelek, klinikai vagy teljes exom szekvenálás) nyújthatják a diagnózist.

Summary

The roles of tubulins in brain development. Tubulinopathies
Adrienn Máté; Department of Paediatrics and Child Health, Szent-Györgyi Medical Centre, University of Szeged, Szeged, Hungary

Aims: The authors' goal was to study the various forms of cerebral dysgenesis caused by pathogenic variants in the genes encoding tubulins, which are the building blocks of microtubules.
Patients and methods: Molecular genetic studies were performed for microcephaly, global developmental delay and intellectual disability. Tubulinopathies were revealed in five patients.
Results: De novo pathogenic variants in TUBA1A were responsible for cortical, corpus callosum, basal ganglia and cerebellar malformations in two boys. TUBB2B mutations caused complex brain dysgeneses in a boy and a girl. Hypomyelinisation was the result of a pathogenic variant in TUBB4A in a boy.
Conclusions: Tubulinopathy should be considered in case of complex brain malformation or hypomyelinisation.

KEYWORDS agyria/pachygyria, basal ganglia dysgenesis, hypomyelinisation, tubulinopathies

Irodalom

1. Fourel G, Boscheron C. Tubulin mutations in neurodevelopmental disorders as a tool to decipher microtubule function. FEBS Lett 2020; 594:3409-38.
2. Maillard C, Roux CJ, Charbi-Henron F, et al. Tubulin mutations in human neurodevelopmental disorders. Semin Cell Dev Biol 2023; 137:87-95.
3. Keays DA, Tian G, Poirier K, et al. Mutations in α-tubulin cause abnormal neuronal migration in mice and lissencephaly in humans. Cell 2007; 128:45-57.
4. Bahi-Buisson N, Poirier K, Fourniol F, et al. The wide spectrum of tubulinopathies: what are the key features for the diagnosis? Brain 2014; 137:1676-700.
5. Morris-Rosendahl, Najm, J, Lachmeijer AMA, et al. Refining the phenotype of α-1a Tubulin (TUBA1A) mutation in patients with classical lissencephaly. Clin Genet 2008;74:425-33.
6. Mokánszki A, Körhegyi I, Szabó N, et al. Lissencephaly and band heterotopia: LIS1, TUBA1A and DCX mutations in Hungary. J Child Neurol 2012; 27:1534-40.
7. Tantry MSA, Santhakumar K. Insights on the role of α- and β-tubulin isotypes in early brain development. Mol Neurobiol 2023; 60:3803-23.
8. Aiken J, Buscaglia G, Aiken AS, et al. Tubulin mutations in brain development disorders: Why haploinsufficiency does not explain TUBA1A tubulinopathies. Cytoskeleton 2020; 77:40-54.
9. Çitli S, Serdaroglu E. Maternal germline mosaicism of de novo *TUBB2B* mutation leads to complex cortical dysplasia in two siblings. Fetal Pediatr Pathol 2022; 41:155-65.
10. Romaniello R, Zucca C, Arigoni F. Epilepsy in tubulinopathy: Personal series and literature review. Cells 2019; 8:669, doi:10.3390/cells8070669.
11. Blumkin L, Halevy A, Ben-Ami-Raichnan, et al. Expansion of the spectrum of TUBB4A-related disorders: a new phenotype associated with a novel mutation in the TUBB4A gene. Neurogenetics 2014; 15:107-13.
12. Hamilton EM, Polder E, Vanderver A, et al. Hypomyelination with atrophy of the basal ganglia and cerebellum: further delineation of the phenotype and genotype-

Útravaló tudnivaló

- A tubulinopathiák a microtubulusokat felépítő tubulinokat kódoló gének mutációi következtében alakulnak ki.
- A tubulinopathiák komplex agyi fejlődési rendellenességet, vagy leukodystrophiát okoznak, jellegzetes eltérés a basalis ganglionok dysgenesise.
- Leggyakoribb klinikai tünetek a microcephalia, a kognitív és motoros fejlődésbeli elmaradás és a gyakran korai kezdetű epilepszia.

Tesztkérdések

1. Mi jellemző a tubulinopathiákban megjelenő epilepsziára?
a) korai kezdetű, gyakran refrakter
b) valproát minden esetben hatásos
c) csak fokális rohamok jelentkeznek
d) serdülőkorban kezdődik
e) ritkán szükséges gyógyszeres kezelés

2. Melyik szervrendszert érinti leginkább a tubulinopathia?
a) vizeletkiválasztó rendszer
b) emésztőrendszer
c) központi idegrendszer
d) légzőrendszer
e) látószerv

Az egyszerű választásos tesztekre a megoldást a társaság honlapján kérjük megjelölni: www.gyermekorvostarsasag.hu.
A legjobb megoldó 100 ezer Ft jutalomban részesül! Kreditpont a teszteket jól megoldóknak!

Purulens és serosus meningitisek összehasonlítása – retrospektív vizsgálat

Kiss Péter Gábor dr., Szabó Léna dr., Liptai Zoltán dr., Dobner Sarolta dr.
Semmelweis Egyetem, Gyermekgyógyászati Klinika, Tűzoltó utcai részleg
(Igazgató: Szabó Attila dr.)

LEVELEZÉSI CÍM:
Dobner Sarolta dr.
1094 Budapest, Tűzoltó u. 7-9.
E-posta: dobner.sarolta@gyerekklinika.com

ÖSSZEFOGLALÁS Az akut meningitisek két csoportja a purulens és a serosus meningitis. Míg a bevezető tünetek gyakran hasonlóak, a kezdeti laboratóriumi adatokban is sok az átfedés, addig a két kórforma prognózisa és terápiája jelentősen eltér. A korai differenciálás a magas letalitású purulens meningitis adekvát kezelése miatt kulcsfontosságú. Fő célunk olyan prezentációs tünetek és laboratóriumi eltérések keresése volt, amik a korai elkülönítést segítik. A magyar populáció epidemiológai adatait alkalmaztuk. Huszonkét év 246 gyermekkori meningitises anyagát néztük át retrospektíven egy infektológiai profilú kórház gyermekosztályain, illetve egy egyetemi klinikán. A 147 purulens és 99 serosus meningitis statisztikai elemzését követően statisztikailag szignifikáns volt a prezentációs tünetek közül purulens meningitisre a szeptikus küllem, a tudatzavar és a petechia. A photophobia, hányinger, nem petechiás kiütések, meningealis izgalmi jel és fejfájás serosus meningitisre utalt. A 26 mg/l érték feletti C-reaktív protein és az 1,28 ng/ml feletti prokalcitoninérték volt a purulens meningitisek legszenzitívebb és legspecifikusabb markere.

KULCSSZAVAK purulens meningitis, serosus meningitis, prezentációs tünetek, CRP, PCT

Bevezetés

A meningitis az agyhártyák gyulladásával járó központi idegrendszeri betegség. Két fő formája a purulens (vagy bakteriális) és a serosus (vagy aszeptikus) meningitis (1).
A *purulens meningitis* (PM) magas letalitású betegség, megfelelő kezelés mellett is 10–20%-os a halálozás, és a túlélők egyharmadában maradványtünetekkel gyógyul (1-4). A *serosus meningitis* (SM) bevezető tünetei hasonlítanak a bakteriális agyhártyagyulladásban észleltekhez, de általában enyhe lefolyású, spontán gyógyuló betegségről van szó, melyben legtöbbször a szupportív terápia elegendő.
Mivel a két kórforma prognózisa és terápiája egymástól jelentősen eltér, több kutató is keresett olyan biomarkereket, tüneteket, melyek segítik a korai differenciálást. Ezek közül a C-reaktív protein (CRP) és a prokalcitonin (PCT) hasznosságát tárgyalták a legtöbbet a két kórforma elkülönítésében, de eddig nem született konszenzus sem az ideális határértékekről, sem az érzékenységéről (6-10).

Célok

A két kórkép hasonló bevezető tünetei miatt kutatásunk során az alábbi célokat tűztük ki:
1. Olyan prezentációs tünetek, laboratóriumi markerek találása, melyek segítenek a két kórforma korai, lumbálpunkció előtti elkülönítésében.
2. A PM és SM összevetése etiológia, prezentációs tünetek, laboreredmények alapján.
3. A magyar populációra reprezentatív epidemiológiai adatok összegyűjtése.

Betegek és módszerek

Jelen kutatásba a 0–18 éves korosztályban meningitis diagnózisával kezelt betegeket vontuk be. Adataink a Dél-Pesti Centrumkórház Szent László telephelyén a Gyermekinfektológiai és a Gyermekintenzív osztályon, valamint a Semmelweis Egyetem Gyermekklinikájának Tűzoltó utcai részlegén 1998–2020 között kezelt betegektől származnak. Csak a fertőzéses eredetű meningitisek adatait tekintettük át. A betegdokumentációk retrospektív analízisét végeztük. A folytonos változókat mediánnal és interkvartilis távolsággal (interquartile range, IQR) fejeztük ki. Összehasonlításukra a Mann-Whitney féle U-tesztet használtuk. A kategoriális változókat khí-négyzet próbával hasonlítottuk össze. A ROC-görbék (receiver operating characteristic) felvétele segített az ideális cut-off értékek meghatározásában. A 0,05 alatti *p* értéket tekintettük statisztikailag szignifikánsnak.

Eredmények

Epidemiológia

A 247 meningitis esetből 246 volt fertőzéses eredetű. Ebből 147 volt PM és 99 SM. A medián életkor

1. táblázat: Epidemiológiai adatok
($p < 0,05$) (IQR: interquartilis távolság)

	Összesen	Purulens meningitis	Serosus meningitis
Meningitis	246	147	99
Fiú	148	78	70
Lány	98	69	29
Medián kor (évek)	4,6	2,8	6,2
IQR	0,6-9,7	0,6-9,7	4,4-9,2

az egész csoportra nézve 4,6 év volt, míg a PM-es betegek átlag életkora 2,8, addig a SM-é 6,2 év volt. A PM-es betegek életkora statisztikailag szignifikánsan alacsonyabbnak ($p < 0,00001$) bizonyult *(1. táblázat)*.

Kórokozók

PM-ben a leggyakoribb kórokozó a *Neisseria meningitidis* (68/147) volt, majd a *Streptococcus pneumoniae* (33/147) következett. Összesen 30 esetben maradt ismeretlen az etiológia, míg a többi kórokozó csak kis számban fordult elő *(1. ábra)*.
A SM-ben az enterovírus volt a leggyakoribb kórok, összesen 25 esetben, a többi kórokozó pedig kis számban jelent meg. Itt nagyrészt ismeretlen maradt az etiológia (61 fő) *(2. ábra)*.
Megvizsgáltuk a purulens meningitisek fő kórokozóinak időbeli változását is a vizsgált időszakban, amit a *3. ábra* mutat be, nyilakkal jelölve a *S. pneumoniae* elleni védőoltás megjelenésének idejét.

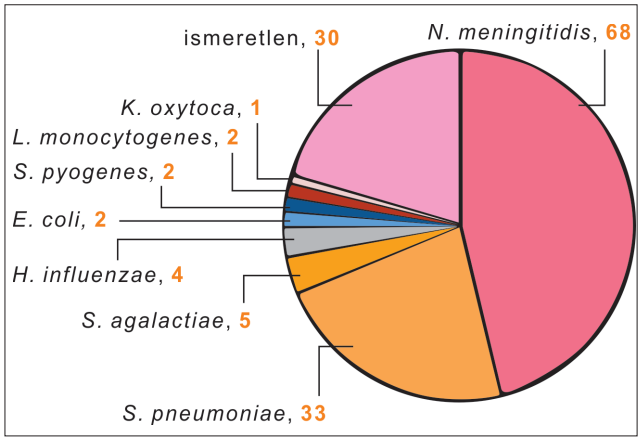

1. ábra: 147 purulens meningitises beteg kórokozóinak megoszlása. A diagram esetszámot mutat

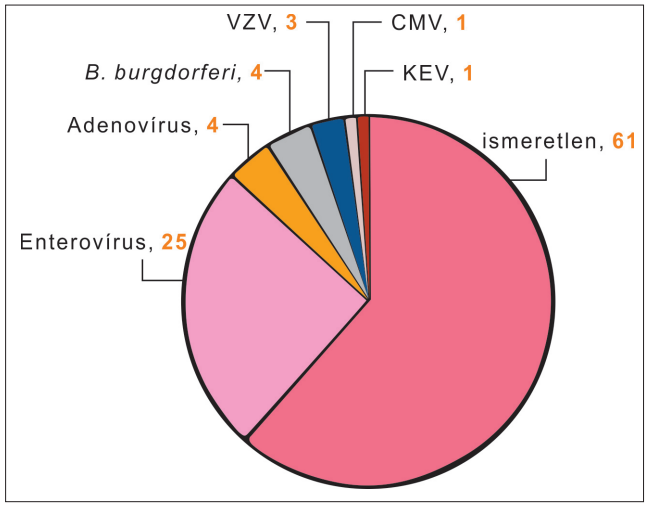

2. ábra: 99 serosus meningitises beteg kórokozóinak megoszlása. A diagram esetszámot mutat

Prezentációs tünetek

Az általános tünetek között a láz, hányinger, hányás, fejfájás, photophobia, petechia és nem petechiás kiütések, valamint a szeptikus küllem szerepelt. A szeptikus küllemet láz vagy hypothermia, tachypnoe, dyspnoe, tachycardia vagy bradycardia és infekció jeleinek együttes fennállásában definiáltuk. Neurológiai tünetcsoportok az alábbiak voltak: meningealis izgalmi jelek, góctünet, tudatzavar, görcs. Klasszikus triásznak a purulens meningitisre jellemző három tünetet értettük, mint láz, meningealis izgalmi jel és tudatzavar együttes jelenléte.

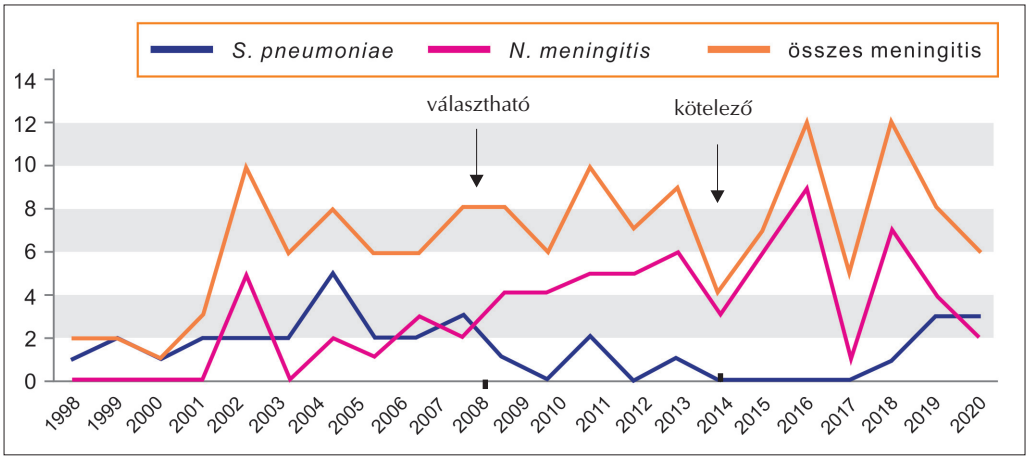

3. ábra: Meningitises eseteink számának változása 1998–2020 között kórokozónként. A nyilak a *S. pneumoniae* elleni választható és kötelező védőoltás bevezetését jelölik.

2. táblázat: Prezentációs tünetek előfordulása purulens és serosus meningitis, valamint mindkét kórforma esetén

Tünet	Purulens és serosus meningitis (%)	Purulens meningitis (%)	Serosus meningitis (%)	p-érték
Láz	95,9	98,0	92,9	0,052
Hányinger	69,0	63,7	76,8	**0,03**
Hányás	71,8	70,6	73,7	0,586
Fejfájás	51,4	30,1	82,8	**<0 ,00001**
Photophobia	6,1	3,4	10,1	**<0 ,00001**
Petechia	28,5	41,1	10,1	**<0 ,00001**
Nem petechiás kiütések	10,2	4,8	18,2	**0,00068**
Szeptikus küllem	37,0	57,5	7,1	**<0 ,00001**
Meningealis izgalmi jel	75,3	66,7	87,9	**0,000165**
Góctünet	15,1	16,4	13,1	0,478
Tudatzavar	45,0	63,6	18,2	**<0 ,00001**
Görcs	8,6	14,4	0,0	**0,000079**
Klasszikus triász	31,3	42,5	15,2	**<0 ,00001**

3. táblázat: Purulens meningitisre jellemző tünetek serosus meningitishez viszonyítva (OR: Odds-ratio)

Tünetek	Purulens %	Serosus %	OR	Konfidencia intervallum	p-érték
Szeptikus küllem	57,5	7,07	17,81	7,72 – 41,07	<0,00001
Tudatzavar	63,6	18,2	7,45	4,04 – 13,71	<0,00001
Petechia	41,1	10,1	6,21	2,99 - 12,91	<0,00001

4. táblázat. Serosus meningitisre jellemző tünetek purulens meningitishez viszonyítva (OR: Odds-ratio)

Tünetek	Purulens %	Serosus %	OR	Konfidencia intervallum	p-érték
Photophobia	3,4	10,1	3,17	1,05 – 9,57	0,0324
Hányinger	63,7	76,8	1,88	1,06 – 3,35	0,030
Nem petechiás kiütés	4,8	18,2	4,41	1,77 – 11,02	<0,00001

A PM-ek statisztikailag szignifikánsan gyakrabban indultak szeptikus küllem (57,5%), tudatzavar (63,6%) és petechiák (41,1%) jelenlétével *(2. és 3. táblázat)*. A 60 petechiával járó esetből 49-nél *N. meningitidis* fertőzés, egy esetben *S. pneumoniae* infekció igazolódott, és 10 betegnél ismeretlen maradt az etiológia.

A SM prezentációs tünetei között szignifikánsan több volt a photophobia (10,1%), hányinger (76,8%), fejfájás (82,8%), pozitív meningeális izgalmi jelek (87,9%) és a nem petechiás kiütések (18,2%) jelenléte *(2. és 4. táblázat)*.

A szeptikus küllem, tudatzavar, petechiák jelenléte specifikusak volt PM-re (specificitás 81,8–100,0%), de szenzitivitása alacsony-közepes mértékű volt (14,4–63,6%) *(5. táblázat)*.

Hasonló volt igaz a SM-ek esetében a photophobiára és a nem petechiás kiütésekre. Specificitásuk jó volt: 96,6% és 95,2%, de szenzitivitásuk kifejezetten alacsonynak bizonyult: 10,1%, 20,2%. A hányinger, a meningeális izgalmi jelek és a fejfájás ugyan szenzitív tünetnek bizonyultak (76,7%-87,9%), de nem voltak elég specifikusak (33,3%-69,9%) *(6. táblázat)*.

5. táblázat: Purulens meningitisre jellemző tünetek specificitása, szenzitivitása (PPV: pozitív prediktív érték, NPV: negatív prediktív érték)

	Szenzitivitás	Specificitás	PPV	NPV
Szeptikus küllem	57,5	92,9	92,4	59,4
Tudatzavar	63,6	81,8	83,4	61,0
Petechia	41,1	89,9	85,9	50,5

6. táblázat: Serosus meningitisre jellemző tünetek specificitása, szenzitivitása (PPV: pozitív prediktív érték, NPV: negatív prediktív érték)

	Szenzitivitás	Specificitás	PPV	NPV
Photophobia	10,1	96,6	81,5	41,8
Hányinger	76,8	36,3	64,3	51,1
Nem petechiás kiütések	20,2	95,2	86,3	44,3
Meningealis izgalmi jel	87,9	33,3	66,3	64,8
Fejfájás	82,8	69,9	60,4	73,1

Laboratóriumi eredmények

A gyulladással és a véralvadással összefüggő paraméterekben szignifikáns eltérést találtunk. A fehérvérsejtszám, az abszolút neutrophilszám, az akut fázis fehérjék közül a CRP- és PCT-érték mind szignifikánsan magasabb volt a PM-es csoportban, mint az SM-ben (p<0,00001 mindegyikre nézve) *(7. táblázat)*.

A véralvadással összefüggő paraméterek közül szignifikáns eltérés volt a thrombocytaszám (p=0,00006), INR (p=0,00016), D-dimer (p=0,00012) és fibrinogén (p=0,00078) tekintetében. Az INR, D-dimer és fibrinogén értékek emelkedése, míg a thrombocytaszám csökkenése volt jellemző PM-re *(7. táblázat)*. Ugyanakkor az SM-ben csak néhány betegben végezték el az INR, D-dimer, fibrinogén vizsgálatát.

Az egyéb vizsgált laborparaméterekben érdemi különbség nem mutatkozott.

A normál tartományon kívüli laborértékeknél ROC-analízist végeztünk a két csoport közti ideális cut-off érték meghatározására *(8. táblázat)*. A fehérvérsejtszám esetén nagy átfedés volt a PM és SM közt, így csak magas cut-off érték (16,77 G/l) mellett jó a specificitása (85,1%) PM-re, de szenzitivitása alacsony (52,7%). Az abszolút neutrophil szám esetében 6,43 G/l felett jó szenzitivitást (80,8%), de gyenge specificitást (33,9%) találtunk. A 26 mg/l feletti CRP-érték és különösen a 1,28 ng/ml feletti PCT-érték mind szenzitivitásban (90,1%, 85,3%) mind specificitásban (76,4% és 94,4%) jónak bizonyult.

8. táblázat: Az egyes laborparaméterek szenzitivitása és specificitása purulens meningitisben (WBC: fehérvérsejtszám, ANC: abszolút neutrophil granculocytaszám)

Laborértékek	Cut-off	Szenzitivitás (%)	Specificitás (%)
WBC (G/l)	16,77	52,7	85,1
ANC (G/l)	6,43	80,8	33,9
CRP (mg/l)	26	90,1	76,4
PCT (ng/ml)	1,28	85,3	94,4
D-dimer (µmol/ml)	0,7	80,9	100

7. táblázat: Kezdeti laboratóriumi eltérések purulens és serosus meningitisben (WBC: fehérvérsejtszám, ANC: abszolút neutrophil granculocytaszám, PLT: thrombocytaszám, WE: süllyedés)

	Purulens meningitis		Serosus meningitis		p-érték
	Medián	IQR	Medián	IQR	
WBC (G/l)	17,17	11,86–23,85	11,30	8,93–14,77	**< 0,00001**
ANC (G/l)	13,06	8,31–19,88	7,98	5,37–11,11	**<0,00001**
CRP (mg/l)	175,50	101,10–261,00	10,00	1,56–24,25	**< 0,00001**
PCT (ng/ml)	19,00	4,50–61,04	0,06	0,00–0,25	**< 0,00001**
WE (mm/óra)	26,00	8,75–89,00	29,50	15,00–45,00	0,82
GOT (U/l)	22,00	17,00–33,00	26,00	21,00–31,00	0,16
GPT (U/l)	14,00	11,00–19,25	14,00	11,00–19,00	0,99
Kreatinin (µmol/l)	34,00	17,00–48,75	39,00	29,75–48,00	0,75
Karbamid (mmol/l)	3,80	2,90–5,40	3,80	3,33–4,50	0,94
PLT (G/l)	196,00	122,00–304,00	289,00	231,25–351,25	**0,00006**
INR	1,52	1,28–2,04	1,24	1,13–1,36	**0,00104**
D-dimer (µmol/ml)	2,01	0,93–4,00	0,21	0,13–0,50	**0,00012**
Fibrinogén (g/l)	5,17	4,23–6,48	3,00	2,07–3,25	**0,000681**

Diszkusszió

Epidemiológia

Kutatásunkban a PM-ben talált alacsonyabb medián életkort a kórforma az éretlenebb immunrendszerű, fiatalabb gyermekekben való megjelenése magyarázza. Egy amerikai tanulmány szerint az USA-ban 100 000 gyermek közül 1 éves kor alatt átlagosan 70, míg a 7–14 éves korcsoportban mindössze 7,6 gyermeket érint a PM (1, 11).
A PM-re vonatkozó epidemiológiai adatok főleg Nyugat-Európából származnak, de jól használhatóak a magyarországi viszonyok értelmezésére. A „European Society of Clinical Microbiology and Infectious Diseases" irányelvének adatai alapján Európában a *N. meningitidis* felel a legtöbb PM-ért (50%), a *S. pneumoniae* pedig a második leggyakoribb kórokozó (37%) (13). A mi kutatásunk adataiban hasonló incidenciával szintén a *N. meningitidis* volt a leggyakoribb kórokozó (46,2%), a második pedig a *S. pneumoniae* (22,4%) (13-15).
A *S. pneumoniae* alacsonyabb jelenlétének fő oka a pneumococcus elleni védőoltás hazai magasabb lefedettségével magyarázható. Jelenleg Németországban 82%-os, Franciaországban 95%-os, míg Magyarországon 99%-os az átoltottság (16, 17). A *3. ábrán* is jól látszik, hogy a pneumococcus elleni védőoltás megjelenése (2008), majd kötelező bevezetése (2014) után ezen infekciók száma lecsökkent a vizsgált betegcsoportban. Az adatainkban talált 2017. év utáni emelkedés oka, egyetlen beteg, akinél visszatérő pneumococcus-meningitisek léptek fel a csontos koponya többes záródási hiányával járó fejlődési rendellenesség miatt.
A *H. influenzae* szerepe mára elhanyagolhatóvá vált, mindössze 5%-ban felel a megbetegedésekért (4), vizsgálatunkban 4,6%-ban volt jelen.
McGill és mtsai (16) szerint az összes meningitis 41%-a, a PM-ek 31,5%-a marad ismeretlen etiológiájú. Nálunk 20,4%-ban maradt ismeretlen a kórokozó. Ennek lehetséges oka az, hogy a betegek ellátása többségében infektológiai centrumban történt, ahol a mikrobiológiai minták leoltása és tenyésztése a levételt követően rövid időn belül megtörtént.
Kaur és mtsai (18) szerint a SM-ek 64,7%-a virális eredetű (85% enterovírus), 13,9%-a bakteriális, 18,7%-ban ismeretlen az etiológia. Ugyanakkor Jarrin és mtsai (22) panel PCR vizsgálat használatával 53,8%-ban nem tudtak kórokozót kimutatni. Adatainkban 34,3% virális (73,5% enterovírus), 4% bakteriális eredetű volt, a többi esetben a patogén ismeretlen maradt (61,6%). Nálunk is az enterovírusok felelősek a legtöbb SM-ért. A sok ismeretlen etiológiájú esetet részben magyarázza, hogy hazánkban a célzott és panel PCR-vizsgálatok érhetőek el leginkább. Másrészt a mikrobiológiai labordiagnosztika is sokat változott 22 év során. A korai beteganyagban szérum-liquor savópárból készült szerológiákra volt csak lehetőség, a PCR vizsgálatok csak később terjedtek el, míg a külföldi kutatásokban már általában multiplex PCR-t használnak (11, 18).

Prezentációs tünetek

A 246 eset közül 77-nél (31,3%) volt jelen a klasszikus tünettriász (láz, tarkókötöttség, tudatzavar) minden eleme. A nemzetközi irodalom szerint ez a meningitisek 25–33%-ban jelenik meg, de csecsemőkorban ritkán fordul elő (4). Megjelenése PM-ben gyakoribbnak bizonyult, mint SM-ben (42,5% vs. 15,2%, p<0,00001), ez azzal magyarázható, hogy tudatzavar PM-ben gyakrabban fordult elő.
A szeptikus küllem és a tudatzavar szignifikáns megjelenése PM-ben a súlyosabb klinikai lefolyással függ össze (1, 4). A petechiák gyakoribb észlelése a meningococcus fertőzésekkel hozható összefüggésbe. Meningitis és purpura együttes jelenléte mögött 62%-ban N. meningitidis igazolódik, melynek gyakori szövődménye a DIC (disszeminált intravaszkuláris koaguláció) és a *Waterhouse–Friderichsen-szindróma* (12, 20). PM-ben gyakori volt a petechiák jelenléte, melyhez a meningococcusok magas aránya (46,2%) hozzájárult. A petechiával rendelkező betegek 81,7%-a volt *N. meningitidis* fertőzött.
A photophobia, hányinger és fejfájás szubjektív tünetek, melyről idősebb gyermekek tudnak beszámolni. A meningealis izgalmi jel, bár nem szubjektív tünet, de szintén jellemzően nagyobb gyermekeknél alakul ki. (4) A fent felsorolt tünetek SM-ben való gyakoribb előfordulására is a csoport magasabb életkora lehet a magyarázat (átlag életkor 6,2 év) *(1. táblázat)*. A korral való összefüggés csökkenti a tünetek klinikai felhasználhatóságát. Míg a meningeális izgalmi jel és a fejfájás szenzitív, addig a többi prezentációs tünet specifikusnak bizonyult *(5. és 6. táblázat)*. A nem-petechiás kiütések ritkán fordultak elő (18,18%), de a háttérben álló kórokozók (enterovirus, VZV, *B. burgdorferi*) miatt specifikusak voltak (1, 18, 19).

Laboratóriumi eredmények

A laboratóriumi eredmények közül PM-ben a gyulladásos paraméterek [WBC (fehérvérsejtszám), ANC (abszolút neutrophil granulocytaszám), CRP, PCT] kifejezett emelkedettségét láttuk, ahogy erről a nemzetközi irodalom is beszámol (1, 4, 9, 10). Fehérvérsejtszám (WBC) esetén más kutatásokhoz hasonlóan (10) nagy átfedés mutatkozott a két forma közt, ezért magas cut-off értéket kellett meghatározni (16,77G/l). Így specifikus a PM-re, de nem elég szenzitív. Az abszolút neutrophil szám (ANC)

nem sokat tárgyalt marker a meningitisek differenciálásában, de a *Nigrovic és mtsai* (21) által javasolt bakteriális meningitis pontrendszernek is eleme (ANC>10 G/l) (4, 18). A 6,43 G/l feletti ANC jó szenzitivitást (80,1%) mutatott, így gyenge specificitása ellenére is segíthet a gennyes meningitisek kiszűrésében.

A CRP és PCT több tanulmány szerint is alkalmas marker lehet a korai elkülönítésre, de az ideális cut-off értékekről nincs konszenzus. Egyesek szerint csak a CRP specificitása jó, máshol a 20 mg/l feletti értéknél jó szenzitivitást és specificitást mutattak ki (76% és 80%). Magasabb értékeknél ez még kedvezőbb (CRP> 40 mg/l szenzitivitás: 93%, specificitás: 100%) (5-7). A jelentős eltérések oka, hogy a CRP értékének emelkedéséhez idő kell és nem mindig a prezentációkor levett CRP-értéket vizsgálták. A CRP-érték emelkedésének dinamikája meghatározóbb, mint abszolút értéke. Beteganyagunkban a kórházi megjelenésekor levett első CRP-értékeket néztük, ezért alacsonyabb cut-off érték volt ideális, ami rontja a specificitást, de javítja a klinikai használhatóságot.

A prokalcitonint a bakteriális fertőzések legjobb markerének tartják, így használata a PM és SM elkülönítésére több helyen felmerült (4, 7, 9, 22). Egyeses kutatások már 0,5 ng/ml feletti értékeknél is 90% feletti a specificitása és a szenzitivitása (7, 24). Vizsgálatunkban az 1,28 ng/ml feletti PCT érték mutatta a legjobb eredményeket szenzitivitás (85,3%) és specificitás (94,4%) terén. Az irodalomban gyakran használt PCT > 0,5 ng/ml mellett a szenzitivitás (90,9%) javítható a specificitás rovására (85,7%). A fentiek alapján a CRP és PCT együttes vizsgálata ajánlott. A 1,28 ng/ml feletti PCT mellett a két érték specificitása nem romlik sokat, megtartott marad a magas szenzitivitás.

A véralvadással összefüggő paraméterek közül, a D-dimer és fibrinogén akut fázis fehérjék, ez magyarázza magasabb értéküket PM-ben. Az INR növekedés és a thrombocytopenia viszont meningococcaemia miatt alakult ki beteganyagunkban. Ezek a vizsgálatok mind nagyon specifikusak voltak PM-re, de a thrombocytaszám kivételével ritkán néztük őket SM-ben. Jelentős eltérésük megfelelő klinikai kép mellett PM-re utalhat. A D-dimer magas specificitása mögött a lényegesen kisebb esetszám áll, vizsgálata leginkább kritikus állapotú, nagyrészt meningococcus-fertőzött betegekben történt meg.

Konklúzió

Retrospektív vizsgálatunkban a magyar populációra reprezentatív epidemiológiai adatok a PM tekintetében megegyeztek a nemzetközi adatokkal, míg SM-ben gyakoribb volt az ismeretlen etiológia. A prezentációs tünetek közül a szeptikus küllem, tudatzavar és petechiák jelenléte volt leginkább jellemző PM-re. A SM-ben szignifikánsnak talált tünetek közül a photophobia, hányinger és nem petechiás kiütés szenzitívnek, a fejfájás és meningealis izgalmi jel specifikusnak bizonyult. A labor eredmények közül legjobban használható marker az 1,28 ng/ml PCT cut-off érték bizonyult.

Limitációk

Fontos limitáló tényező volt a két csoport eltérő esetszáma a PM javára. Továbbá a nem egységesen elvégzett laboratóriumi vizsgálatok, ez a PCT, INR, D-dimer és fibrinogén értékekkel kapcsolatos eredményeket korlátozza. Egyes esetekben a hiányos betegdokumentáció is hozzájárult az ismeretlen etiológiákhoz.

Továbbra is szükség lenne egy sok beteg bevonásával végzett vizsgálatra, melyben mindenkinél vizsgálják a gyulladásos markereket (WBC, ANC, CRP, PCT), a véralvadási paramétereket (INR, D-dimer, fibrinogén) és többféle módszerrel készülnek mikrobiológiai vizsgálatok (liquor tenyésztés, PCR, hemokultúra), majd azokat összevetik a jelenlegi klinikai gyakorlattal.

Summary

Comparing septic and aseptic meningitis – a retrospective analysis

Kiss Péter Gábor et al; Semmelweis University, Pediatric Center Tűzoltó street Department

The two forms of acute meningitis are the purulent and the aseptic meningitis. While the presenting symptoms, and laboratory findings are mostly alike, the prognosis and the treatment of the two forms is very different. The early differentiation is crucial especially in the highly lethal purulent form. Our main goal was to find specific presenting symptoms or laboratory findings, that help the differentiation. We used an epidemiologically representative data for the Hungarian population. We achieved the retrospective data analysis of 22 years, for 246 paediatric cases in an infectology department and a university hospital. 147 purulent and 99 aseptic meningitis occurred during this period. Statistical analysis showed that in the purulent form septic appearance, change of consciousness and petechial exanthemas were significantly more common. Photophobia, nausea, non-petechial exanthemas, meningeal signs and headache were typical for aseptic meningitis. C-reactive protein higher than 26mg/l, and procalcitonin above 1,28 ng/ml were the most sensitive and specific markers of purulent meningitis.

KEYWORDS purulent meningitis, aseptic meningitis, presentation signs, CRP, PCT

Irodalom

1. Liptai Z. Heveny csecsemő- és gyermekkori intracranialis infekciók első ellátása. Gyermekorvos Továbbképzés. 2003; 2:15-21.
2. van Ettekoven CN, van de Beek D, Brouwer MC. Update on community-acquired bacterial meningitis: guidance and challenges. Clin Microbiol Infect. 2017; 23(9):601-606.
3. Brouwer MC, Tunkel AR, van de Beek D. Epidemiology, diagnosis, and antimicrobial treatment of acute bacterial meningitis. Clin Microbiol Rev. 2010; 23(3):467-92.
4. van de Beek D, Cabellos C, Dzupova O, et al. ESCMID guideline: diagnosis and treatment of acute bacterial meningitis. Clin Microbiol Infect 2016; 22.
5. Alkholi UM, Abd Al-Monem N, Abd El-Azim AA et al. Serum procalcitonin in viral and bacterial meningitis. J Glob Infect Dis. 2011; 3(1):14-18.
6. Julián-Jiménez A, Morales-Casado MI. Usefulness of blood and cerebrospinal fluid laboratory testing to predict bacterial meningitis in the emergency department. 2019; 34(2):105-113.
7. Alnomasy SF, Alotaibi BS, Mujamammi AH, et al. Microbial aspects and potential markers for differentiation between bacterial and viral meningitis among adult patients. PLoS One. 2021; 16(6):e0251518.
8. Henry BM, Roy J, Ramakrishnan PK, Vikse J, et al. Procalcitonin as a Serum Biomarker for Differentiation of Bacterial Meningitis From Viral Meningitis in Children: Evidence From a Meta-Analysis. Clin Pediatr (Phila). 2016; 55(8):749-764.
9. Dubos F, Korczowski B, Aygun DA, et al. Serum procalcitonin level and other biological markers to distinguish between bacterial and aseptic meningitis in children: a European multicenter case cohort study. Arch Pediatr Adolesc Med. 2008; 162(12):1157-1163.
10. Sormunen P, Kallio MJ, Kilpi T, et al. C-reactive protein is useful in distinguishing Gram stain-negative bacterial meningitis from viral meningitis in children. J Pediatr. 1999; 134(6):725-729.
11. Mount HR, Boyle SD. Aseptic and Bacterial Meningitis: Evaluation, Treatment, and Prevention. Am Fam Physician. 2017; 96(5):314-322.
12. Sáez-Llorens X, McCracken GH Jr. Bacterial meningitis in children. Lancet. 2003; 361(9375):2139-48.
13. Assicot M, Gendrel D, Carsin H, et al. High serum procalcitonin concentrations in patients with sepsis and infection. Lancet. 1993; 341(8844):515-8.
14. ECDC Annual Epidemiological Report 2018 – Invasive pneumococcal disease, 2018
15. ECDC Annual Epidemiological Report 2021- Invasive meningococcal disease, 2018
16. McGill F, Griffiths MJ, Bonnett LJet al. UK Meningitis Study Investigators. Incidence, aetiology, and sequelae of viral meningitis in UK adults: a multicentre prospective observational cohort study. Lancet Infect Dis. 2018 Sep; 18(9): 992-1003.
17. Pinto Cardoso G, Lagrée-Chastan M, Caseris M, et al. Overview of meningococcal epidemiology and national immunization programs in chfildren and adolescents in 8 Western European countries. Front Pediatr. 2022. 23; 10:1000657.
18. Kaur H, Betances EM, Perera TB. Aseptic Meningitis. In: StatPearls. Treasure Island (FL): StatPearls Publishing. 2022.
19. Longmore M, Wilkinson IB, Davidson Ehet al. Oxford Handbook of Clinical Medicine (2010). OUP Oxford; 2010
20. Karki BR, Sedhai YR, Bokhari SRA. Waterhouse-Friderichsen Syndrome. StatPearls. Treasure Island (FL). 2022.
21. Nigrovic LE, Kuppermann N, Malley R. Development and validation of a multivariable predictive model to distinguish bacterial from aseptic meningitis in children in the post–Haemophilus influenzae era. Pediatrics. 2002; 110: 712-719
22. Bartt R. Acute bacterial and viral meningitis. Continuum (Minneap Minn). 2012; 18(6 Infectious Disease):1255-1270.
23. Jarrin I, Sellier P, Lopes A, et al. Etiologies and Management of Aseptic Meningitis in Patients Admitted to an Internal Medicine Department. Medicine (Baltimore). 2016 Jan; 95(2):e2372

Útravaló tudnivaló

- Meningitis gyanúja esetén, ha a beteg rossz általános állapotú, tudatzavara van, laborleleteiben emelkedett gyulladásos paraméterek láthatók purulens meningitisnek megfelelően kell elkezdeni az ellátást.
- Az ANC-, CRP- és PCT-értékek emelkednek meg különösen hamar, és a PCT rendkívül specifikus bakteriális kórokozóra.
- Mihamarabb mikrobiológiai mintavétel: hemokultúra és – ha nincs kontraindikáció – liquorvétel javasolt.
- A legfontosabb a korai és megfelelő empirikus antibiotikum-terápia elindítása.

Tesztkérdések

1. Purulens meningitisre legjobb specificitású és szenzitivitású laborleletek:

a) Fehérvérsejtszám
b) Fehérvérsejtszám és PCT
c) CRP
d) PCT és CRP
e) Abszolút neutrophilszám és CRP

2. Leggyakoribb serosus meningitis kórokozó az irodalmi adatok alapján:

a) Varicella–Zoster-vírus
b) Borrelia burgdorferi
c) Coxsackie vírus
d) Haemophylus influenzae
e) Enterovírus

Az egyszerű választásos tesztekre a megoldást a társaság honlapján kérjük megjelölni: www.gyermekorvostarsasag.hu.
A legjobb megoldó 100 ezer Ft jutalomban részesül! Kreditpont a teszteket jól megoldóknak!

Sydenham chorea – esetismertetés

Kádas Zsófia dr.[1], Rosdy Beáta dr.[1], Móser Judit dr.[1], Mellár Mónika dr.[1], Cserháti Helga dr.[1], Orbók Anna dr.[1], Solymár Natália dr.[1], Hadas Veronika dr.[1], Dávid Máté dr.[1], Heilmann Ágnes[1], Kovács Éva dr.[2]

[1]Heim Pál Országos Gyermekgyógyászati Intézet, Neurológiai Osztály, Budapest (Igazgató: Nagy Anikó dr.)

[2]Heim Pál Országos Gyermekgyógyászati Intézet, CT-MRI Diagnosztikai Központ, Budapest (Igazgató: Nagy Anikó dr.)

LEVELEZÉSI CÍM:
Kádas Zsófia dr.
1089 Budapest, Üllői út. 86.
E-posta: kadaszsoofi@gmail.com

ÖSSZEFOGLALÁS Bevezetés: A Sydenham chorea az akut reumás láz egyik major klinikai manifesztációja, a leggyakoribb szerzett típusú chorea gyermekkorban. A-csoportú Streptococcus fertőzést követően alakul ki.
Esetbemutatás: Egy 10 éves fiúgyermek folyamatosan progrediáló, jobb testfelet érintő, akaratlanul jelentkező choreiform mozgászavar, valamint dysarthria miatt érkezett osztályunkra. Sydenham chorea lehetősége miatt differenciáldiagnosztikai vizsgálatok elvégzését követően penicillinből, methylprednisolonból és valproinsavból álló terápiát kezdtünk, melynek hatására három hónap elteltével tünet-és panaszmentessé vált. Jelenleg is neurológiai utánkövetés alatt áll.
Megbeszélés: Sydenham chorea esetén teljes gyógyulás várható, azonban a mozgászavar visszatérésére az esetek 15-30%-ában számítanunk kell, emiatt a betegek szoros neurológiai követése indokolt.

KULCSSZAVAK chorea, Sydenham chorea, mozgászavar, A-csoportú Streptococcus-fertőzés

Bevezetés

A Sydenham chorea (SC) az akut reumás láz egyik major klinikai manifesztációja, valamint a leggyakoribb szerzett típusú chorea gyermekkorban, amely az arc és a végtagok akaratlan mozgászavarával, érzelmi labilitással és az izmok hypotoniájával jár. A-csoportú Streptococcus- (GAS) fertőzést követően általában 1-8 hónappal alakul ki (1,7,8). Epidemiológiát tekintve leggyakrabban 5 és 13 éves életkor között jelentkezik, a női nemet gyakrabban érinti (8-10), valamint az esetek 30%-ában pozitív a családi anamnézis akut reumás láz tekintetében (8,11).

A patogenezis hátterében molekuláris mimikri sejthető (4). A fertőzés következtében a gazdaszervezet ellenanyagot termel az N-acetil-béta-D-glukózamin (NABG) ellen, ami a kórokozó immundomináns szénhidrát antigénje. SC esetében az antitestek az idegsejtek sejtfelszínén található lizogangliozidhoz kapcsolódnak (2, 3), ezzel főként a bazális ganglionokat érintő, reverzibilis tüneteket okozó szignál kaszkádot indítanak (4, 6). Az antitestek a sejten belüli fehérje tubulinokat is felismerik, tubulinspecifikus antitestek csak azokban az akut reumás lázzal járó esetekben fordulnak elő, amelyeknél SC is kialakult (5).

Klinikai manifesztációja neuropszichiátriai tünetekben nyilvánul meg. Neurológiai vizsgálat során észlelhető leginkább szembetűnő jelenség a chorea, ami gyors, véletlenszerű, folyamatos, önkéntelen végtagmozgás és törzsi nyugtalanság (7). A jelenség alvás közben szűnik, cselekvés közben fokozódik. Grimaszolás, nyelv és ajkak nyughatatlansága és az izmok hypotoniája szintén jellemző. Az esetek 20–35%-ában fordul elő hemichorea vagy unilateralis chorea, ekkor kizárólag az egyik testfélre korlátozódnak a tünetek (7, 8, 11-13, 20). További jellegzetessége a „spooning", mely során előrefelé kinyújtott karok és szétterpesztett ujjak esetén a metacarpophalangealis ízületek szimmetrikus hiperextenziója látható. A „touchdown" tünet során a karokat fej fölé kinyújtott helyzetben tartva, tenyereket egymás felé fordítva pronáció és könyökhajlítás következik be. „Milkmaid's grip" közben a beteget megkérjük, hogy a vizsgáló mutató- és középső ujjára fogjon rá, ekkor tehénfejés szerű elengedés-ráfogás jelentkezik. A patella reflexvizsgálat közben az érintett oldalon 3–4 másodpercig megtartott alsó végtagi extenzió látható („hung-up" patella reflex) (18). Amennyiben a choreiform mozgásjelenségek 1 éven túl is fennállnak, *perzisztáló choreáról* beszélünk (20).

1. táblázat: Chorea szerzett okai a teljesség igénye nélkül

Autoimmun vagy inflammatoros okok	SLE, Sarcoidosis, Polyarteritis nodosa, Hashimoto encephalitis, Bechet-szindróma, Coeliakia, AIE
Agyi vérkeringés rendellenességei	AV malformáció, Moyamoya-betegség, Stroke, IC hemorrhagia
Gyógyszerek	dopaminerg szerek, KIR stimulánsok, görcsgátlók, antihisztamin
Fertőzések	Lyme-kór, encephalitis, legionellosis, toxoplasmosis, neuroszifilisz
Metabolikus vagy endokrin okok	ME, VE, hyperthyreosis, hypo/hypercalcaemia
Daganatok	Bazális gangionok beszűrtsége, Paraneoplasztikus szindróma
Mérgezések	Szén-monoxid, alkohol, mangán, tallium
Egyéb	Bazális ganglionok léziója, Kernicterus

SLE-szisztémás lupus erythematosus, AIE-autoimmun encephalitis, AV-arteriovenosus, IC-intracerebralis, KIR-központi idegrendszer, ME-májelégtelenség, VE-veseelégtelenség

Pszichiátriai eltérések az irritabilitás, emocionális labilitás, gátolatlanság, obszesszív-kompulzív viselkedés (14-17).
Differenciáldiagnosztikai szempontból a szerzett chorea lehetséges okait a teljesség igénye nélkül az *1. táblázat* foglalja össze.

Esetismertetés

Egy negatív perinatalis anamnézisű, ép pszichomotoros fejlettségű 10 éves fiúgyermek esetét prezentáljuk, akinek távolabbi kórtörténetében jelentősebb megbetegedés nem szerepelt. Osztályunkra érkezése előtt 3 héttel indultak panaszai orrfolyással, kifejezett torokfájdalommal. Felvétele előtt 2 héttel akaratlannak tűnő nyelvöltögetést, valamint a jobb oldali végtagok diszkrét túlmozgását észlelték szülei, melynek kezdetben nem tulajdonítottak jelentőséget. Felvétele előtti napokban tünetei progrediáltak, akadályozták a minden napos tevékenységeiben, beszéde érthetetlenné vált az ajkak és nyelv folyamatos túlmozgása miatt, valamint kifejezett hangulatingadozást tapasztaltak.
Érkezésekor elvégzett neurológiai vizsgálatból kiemelendő a nasalis színezetű beszédhang, a dysarthria, a nyelv és az ajkak hyperkinesise, a mérsékelt izomhipotónia, a jobb oldali testfélen a végtagok proximalis és distalis részén is észlelhető choreiform, durva, csavaró hyperkinesis, a jobb oldali dysdiadochokinesis, valamint a jobb oldali patella reflex vizsgálata közben 3–4 másodpercig megtartott alsó végtagi extensio.
A klinikai tünetek és a betegség kezdetén jelzett kifejezett torokfájdalom alapján első körben Sydenham chorea lehetősége merült fel, mely jelen esetben kizárólag a gyermek jobb testfelét érintette. A szérumból és liquorból elvégzett széleskörű vizsgálatokat a *2. táblázat* foglalja össze, melyekből kiemelendő a tartósan magas antisztreptolizin-O titer (ASO). Normál tartományt meghaladó értékről 200 IU/ml felett beszélhetünk (20).
Natív és kontrasztos koponya MRI és MRA során a bal oldali frontalis kamraszarv mellett 7-8 mm-es,

2. táblázat: Szérum és liquor vizsgálati eredmények

Szérum	ASO: 1354, 1639, 1188, 1013 IU/l, süllyedés: 30 mm/h, coeruloplasmin: 0,35 g/l, réz: 17,1 µmol/l, angiotenzin-konvertáló enzim: 40 U/l
	Mycoplasma pneumoniae IgM-negatív, T*oxoplasma gondii* IgG, IgM: < 3, *Borrelia* IgG: pozitív, *Borrelia* IgM: negatív
	Paraneoplasztikus marker: negatív
	Autoimmun encephalitis: negatív
	Immunszerológia: negatív
Liquor	Kémia: fehérvérsejtszám 5/µl, fehérje 0,35 g/l, mononukleáris sejtek 100%
	Tenyésztés: negatív
	Paraneoplasztikus marker: negatív
	Autoimmun encephalitis: negatív
	Immunológia: negatív

ASO: antisztreptolizin-O titer, IgM: immunglobulin M, IgG: immunglobulin G

T2/FLAIR jelintenzív, elmosódott kontúrú góc, valamint 2-3 db 3–5 mm-es mély fehérállományi góc látszódott mindkét oldalon. A szakirodalmat áttekintve Sydenham chorea esetén a fent részletezett reverzibilis elváltozások előfordulhatnak (6). EEG, szemészeti és kardiológiai vizsgálatok során kóros eltérés nem igazolódott.
A terápiás algoritmus 3 alappillérből állt. A GAS fertőzést 14 napig szájon át adott terápiás dózisú penicillin készítménnyel kezeltük. Immunmoduláció céljából szájon át 4 hétig 1 mg/ttkg dózisban methylprednisolont adtunk, amit 3 hét alatt fokozatosan leépítve hagytunk el. A hyperkinesis miatt valproinsav terápiát alkalmaztunk 27 mg/ttkg dózisban 5 hónapon át, ezt követően dóziscsökkentés indult. Betegünk 3 hónap alatt vált teljesen tünet-és panaszmentessé.

Megbeszélés

Sydenham chorea az akut reumás láz egyik klinikai manifesztációja, valamint a leggyakoribb szerzett típusú chorea gyermekkorban (7, 8). Az esetek 20–35%-ában fordul elő hemichorea, ekkor kizárólag az egyik testfélre korlátozódnak a tünetek (20). Az esetbemutatásunkban szereplő fiúgyermeknek szintén jobb testfélre lokalizáltan jelentkeztek neurológiai tünetei, továbbá a betegség részeként neuropszichiátriai vonatkozásokat is megfigyelhettünk nála. Az alkalmazott triterápia (penicillin, methylprednisolon, valproinsav) hatására 3 hónap alatt vált teljesen tünet-és panaszmentessé, jelenleg is neurológiai utánkövetés alatt áll.
SC esetén 2-6 hónap alatt spontán, teljes gyógyulásra számíthatunk (20), azonban a progrediáló és életminőséget rontó tüneteket célszerű kezelni. A diagnosztika speciális biológiai markerek hiányában a klinikai adatokon, valamint egyéb choreát okozó ágensek kizárásán alapul (20). A chorea visszatérésére az esetek 15–30%-ában számítanunk kell, emiatt a betegek szoros neurológiai követése indokolt (19, 20).

Summary

Vitus dance inspired by molecular mimikry, or in captivity of unwillingness
Zsófia Kádas, Heim Pál National Pediatric Institute, Department of Neurology

Introduction: Sydenham chorea is one of the major clinical manifestation of acute rheumatic fever and it is the most common form of acquired chorea in childhood. It is related to group A streptococcal infection.
Case presentation: A ten-year-old boy presented at our departement because of continuously, progressing, involuntarily occuring choreiform movement disorder affecting the right side of the body and dysarthria. Due to the possibility of Sydenham chorea after differential diagnostic tests, we started a therapy consisting of penicillin, methylprednisolone and valproic acid. After three months he became symptom free. He is currently under neurological follow-up.
Conclusion: In case of Sydenham chorea full recovery is expected, however chorea recurs in 15-30 percent of cases. Patients need close neurological follow-up.

KEYWORDS chorea, Sydenham chorea, movement disorder, group A streptococcal infection

Irodalom

1. Taranta A, Stollerman GH. The relationship of Sydenham's chorea to infection with group A streptococci. Am J Med 1956; 20:170.
2. Husby G, van de Rijn I, Zabriskie JB, et al. Antibodies reacting with cytoplasm of subthalamic and caudate nuclei neurons in chorea and acute rheumatic fever. J Exp Med 1976; 144:1094.
3. Kotby AA, El Badawy N, El Sokkary S, et al. Antineuronal antibodies in rheumatic chorea. Clin Diagn Lab Immunol 1998; 5:836.
4. Kirvan CA, Swedo SE, Heuser JS, Cunningham MW. Mimicry and autoantibody-mediated neuronal cell signaling in Sydenham chorea. Nat Med 2003; 9:914.
5. Kirvan CA, Cox CJ, Swedo SE, Cunningham MW. Tubulin is a neuronal target of autoantibodies in Sydenham's chorea. J Immunol 2007; 178:7412.
6. Giedd JN, Rapoport JL, Kruesi MJ, et al. Sydenham's chorea: Magnetic resonance imaging of the basal ganglia. Neurology 1995; 45:2199.
7. Eshel G, Lahat E, Azizi E, et al. Chorea as a manifestation of rheumatic fever—A 30-year survey (1960-1990). Eur J Pediatr 1993; 152:645.
8. Zomorrodi A, Wald ER. Sydenham's chorea in western Pennsylvania. Pediatrics 2006; 117:e675.
9. Demiroren K, Yavuz H, Cam L, et al. Sydenham's chorea: A clinical follow-up of 65 patients. J Child Neurol 2007; 22:550.
10. Orsini A, Foiadelli T, Magistrali M, et al. A nationwide study on Sydenham's chorea: Clinical features, treatment and prognostic factors. Eur J Paediatr Neurol 2022; 36:1.
11. Aron AM, Freeman JM, Carter S. The natural history of Sydenham's chorea. Review of the literature and long-term evaluation with emphasis on cardiac sequelae. Am J Med 1965; 38:83.
12. Cardoso F, Vargas AP, Oliveira LD, et al. Persistent Sydenham's chorea. Mov Disord 1999; 14:805.
13. Kulkarni ML, Anees S. Sydenham's chorea. Indian Pediatr 1996; 33:112.
14. Swedo SE, Leonard HL, Schapiro MB, et al. Sydenham's chorea: Physical and psychological symptoms of St Vitus dance. Pediatrics 1993; 91:706.
15. Maia DP, Teixeira AL Jr, Quintão Cunningham MC, Cardoso F. Obsessive compulsive behavior, hyperactivity, and attention deficit

Útravaló tudnivaló

- Ha torokgyulladást követően megváltozott viselkedést, hangulatingadozást, choreiform mozgászavart észlelünk, mindig gondoljunk Sydenham chorea lehetőségére.
- Spontán gyógyuló betegség ellenére a tünetek súlyosságától függően gyógyszeres terápia szükségessé válhat.
- Elhúzódó panaszok, valamint a chorea visszatérésének lehetősége miatt a betegek szoros neurológiai után követést igényelnek.

Tesztkérdések

1. Melyik állítás igaz Sydenham chorea esetén?
a) A diagnózis alapja speciális biológiai markereken alapul
b) Basalis ganglionokat érintő MRI elváltozások esszenciálisak a diagnózishoz
c) Patella-reflex eltérésre számíthatunk
d) Lumbalpunctio során emelkedett nyomással, opálos liquor ürül
e) Akut reumás láz tekintetében mindig pozitív a családi anamnézis

2. Szerzett chorea differenciáldiagnosztikája során felmerülhet:
a) Autoimmun encephalitis
b) Szén-monoxid-mérgezés
c) Lyme-kór
d) Mindegyik
e) Egyik sem

Az egyszerű választásos tesztekre a megoldást a társaság honlapján kérjük megjelölni: www.gyermekorvostarsasag.hu.
A legjobb megoldó 100 ezer Ft jutalomban részesül! Kreditpont a teszteket jól megoldóknak!

A cerebralis foláthiányról egy neurodegeneratív betegséget okozó folátreceptor génhiba kapcsán

Patócs Barbara dr., Jakus Rita dr., Fogarasi András dr.
Bethesda Gyermekkórház, Neurológiai osztály, Budapest (Igazgató: Velkey György dr.)

LEVELEZÉSI CÍM:
Patócs Barbara dr.
1143 Budapest, Ilka u. 57.
E-posta: patocs.barbara@bethesda.hu

ÖSSZEFOGLALÁS Bevezetés és esetismertetés: Betegünknél microcephalia, globális pszichomotoros fejlődés elmaradása és regressziója, spasztikus tetraparesis, látássérülés, terápiarezisztens epilepszia és leukodystophia gyanúját felvető koponya MR-kép miatt genetikai panelvizsgálatot végeztünk, mely a folátreceptor (FOLR1) génben valószínűleg patogén misszensz mutációt igazolt homozigóta formában. Az eredmény a cerebralis foláthiány diagnózisát támasztotta alá.
Megbeszélés: A FOLR1 hibái okozta cerebralis foláthiány súlyos neurológiai tünetekkel jár, és kifejezetten ritka betegség. Ugyanakkor a cerebralis foláthiánynak létezik egy jóval gyakoribb, neurológiai és pszichiátriai tüneteket mutató, autoimmun mechanizmuson alapuló fajtája is. A kórképnek a folátpótlás révén terápiás konzekvenciája van, és gyanú esetén liquorfolátszint-méréssel is igazolhatjuk a betegséget.

KULCSSZAVAK cerebralis foláthiány, FOLR1, folát, folsav

Bevezetés

A folát a folsavnak nevezett szintetikus B_9-vitamin élelmiszerekben található természetes poliglutamát formája, mely a bélrendszerben a folsavnak megfeleltethető monoglutamát szerkezetre bomlik, majd átalakulva 5-metiltetrahidrofolát (5-MTHF) formájában szívódik fel és kerül a keringésbe (1). A folsav és folát fogalmakat a magyar szaknyelv az angolhoz hasonlóan sokszor keveri és szinonímaként használja, de valójában a szervezetben nem a folsav, hanem az 5-MTHF és a folát egyéb formái találhatók meg. Ennek következtében az orvosi gyakorlatban használt folsavszintméréssel a folátszintet határozzuk meg. Így a Semmelweis Egyetem Központi Laborjában használt Atellica IM Folate teszt is a leírás szerint a folátszint meghatározását végzi, bár folsavmérés a vizsgálat elnevezése.
Az 5-MTHF (továbbiakban egyszerűen folát) a szisztémás keringésből a vér-agy gáton keresztül a liquorba a plexus choroideus hámsejtjein található, *FOLR1* gén által kódolt folátreceptor-alfa elnevezésű ATP-dependens aktív transzporteren keresztül jut. A cerebralis foláthiány elnevezésű kórképben a cerebralis folát mennyiségének különböző etiológiájú csökkenése következtében normális szérumfolátszint mellett a központi idegrendszerben foláthiány alakul ki. A folát az agyban számos fontos folyamatban vesz részt, így az 5-MTHF-tetrahidrofolát átalakulás révén metil donorként a DNS-metiláció folyamatán keresztül a génátíródás szabályozásában, a metionin-homocisztein átalakulás és közvetetten a glutation képződés révén a redoxfolyamatokban vesz részt, de a DNS-szintézisben és egyes neurontranszmitterek (pl. dopamin, szerotonin) szintézisében is szerepet játszik (2). A folát fenti folyamatokban betöltött szerepe egyértelműen magyarázza, hogy a hiánya miért vezet lassú neurodegeneratív folyamat kialakulásához.

Esetismertetés

A 4,5 éves kisgyermeket ismeretlen etiológiájú microcephalia, somatomentalis fejlődés súlyos fokú elmaradása, látássérülés és epilepszia miatt neurodegeneratív betegség gyanújával gondozzuk.
Perinatális anamnézisében a születéskor észlelt microcephalián kívül említésre méltó eltérés nem volt. Fél éves koráig jól fejlődött, ekkor már forgott, felállt, felült, négykézláb rugózott. 6–12 hónapos kora között mozgásfejlődése stagnált, majd 1–1,5

éves korától regresszió indult, a felállás, felülés elmaradt, korábbi artikulált hangadásai megszűntek. Epilepsziája 1,5 évesen, hemiklonizációkkal kezdődött. Levetiracetamot állítottak be, melyet azonban fokális status epilepticus miatt hamarosan carbamazepinre váltottak és hatástalanság miatt topiramátot is adjuváltak. A kombinált antiepileptikus terápia mellett is folytatódtak rohamai, egy alkalommal nonkonvulzív status epilepticus formájában, így a szülők a kettős antiepileptikus terápiát saját felelősségre elhagyták, és csak alkalmanként adtak rohamoldót.

Közel két évesen vettük át gondozását. Miután az antiepileptikus terápia elhagyásával a rohamgyakoriság nem változott, illetve az egy-két havonta jelentkező, elhúzódóbb, diazepamra oldódó, valamint a heti 2-3 rövid fokális roham tolerálható volt, a szülők ellenállására tekintettel maradtunk az alkalmi rohamoldásnál. 8 hónaposan készült, keskenyebb corpus callosumot és nem differenciálható spleniumot leíró koponya-MR-felvételét kontrollálva súlyos dysmyelinisatiós vagy demyelinisatiós jellegű, döntően a mély fehérállományt érintő és az U-rostokat megkímélő, kifejezett callosalis hypoplasiával járó folyamatot véleményeztek, melyet a chiasma opticum és a tractus opticusok kezdeti szakaszának kifejezett megnagyobbodása kísért. A radiológiai kép alapján Krabbe-betegség (globoid sejtes leukodystrophia) lehetősége vetődött fel, melyet azonban a galaktocerebrozidáz meghatározás nem igazolt.

Státuszában jó szomatikus fejlődés mellett microcephalia, a látási figyelem teljes hiánya, a környezeti ingerekre adott válaszok közel teljes elmaradása, mérsékelten spasztikus tetraparesis, mindkét oldali Babinski-pozitivitást észleltünk kifejezett minor anomáliák nélkül. A definitív genetikai diagnózis reményében a Centogene Laboratórium Centoneuro panelvizsgálatát végeztük el, mely a FOLR1 génben egy ismert, „valószínűleg patogénként" osztályozott misszensz mutációt (c.466T>G, p. Trp156Gly) igazolt homozigóta formában. A genetikai eredmény alapján a cerebralis foláthiány diagnózisa igazolódott.

A diagnózis ismeretében kiindulási folátszint meghatározás céljából betegünknél liquor és szérum folátszint meghatározás is történt a budapesti Laboratóriumi Medicina Intézetben. A 2 hónappal korábban elkezdett per os folsavpótlás (6x3 mg) következtében a méréstartomány feletti szérum folát-szint (>108,7 nmol/l, határérték 7–46,4 nmol/l), míg a liquorban a normálnak számító szérumfolátszint kb. másfélszereséhez (3) képest igen alacsony liquorfolátérték mutatkozott (16,12 nmol/l, szakirodalmi határérték 41–117 nmol/l)(3). Rutin EEG-vizsgálat is történt, mely diffúzan meglassult háttértevékenység mellett epileptiform jeleket nem mutatott.

A cerebralis foláthiány FOLR-mutáció függő formájában a szakirodalom által javasolt nagy dózisú folát terápia OGyEI, indikáción túli engedélyezése is megtörtént, és a beteg fokozatosan felépítve kezdte el szedni a Lederfoline 15 mg nevezetű per os folátkészítményt 90mg/nap (6,7 mg/ttkg/nap) mennyiségben. Hat hónapos folátkezelést követően betegünknél kontrolláltuk a szérum, valamint a liquorfolátszintet. A szérumfolátszint a korábbi méréssel megegyező értéket adott, a liquorfolátszint pedig az előző 16,12 nmol/l értékről 34.88 nmol/l-re nőtt, mely érték azonban még mindig nem éri el a szakirodalomban közölt liquorfolát normál tartományt. Tekintettel azonban a folát véges intestinalis felszívódási kapacitására, a per os adagoláson egyelőre nem változtattunk, a következő féléves kontroll során tervezzük a szakirodalomban (3) is közölt parenterális folátpótlás alkalmazásának eldöntését. A szülő elmondása szerint a nagy dózisú folátterápia megkezdése óta a korábban egy-két havonta előforduló, elhúzódó epilepsziás rohama nem ismétlődött, illetve a rövidebb rohamok gyakorisága is a heti 2–3-ról havi 2–3-ra csökkent, továbbá több spontán mozgást és hangadást észlelnek gyermeknél.

Megbeszélés

A cerebralis foláthiány (CFD) egy klinikailag és etiologiáját tekintve is rendkívül heterogén, lassú progresszióval járó betegségcsoport, melynek egyik legritkább és legsúlyosabb formája a FOLR1 gén által kódolt, a folát vér-agy gáton keresztüli transzportját biztosító folát receptor alfa elnevezésű fehérje hibája. A FOLR1-függő CFD esetében a vér-agy gáton keresztüli folát transzport olyan mértékben károsodik, hogy a liquor folát- (5-MTHF) szintje 5 nmol/l alá esik (3).

Az ilyen mértékű cerebralis foláthiány súlyos agyi működészavarhoz, a mozgás-, beszéd- és értelmi fejlődés megtorpanásához, majd regressziójához, ataxiához, spasztikus tetraparesis kialakulásához, microcephaliához, akaratlan mozgások kialakulásához, látás- és halláskárosodáshoz, valamint terápiára nem vagy alig reagáló epilepszia kialakulásához vezet. A betegek MR-felvételein periventricularis és subcorticalis demyelinisatio, progresszív, frontotemporalis dominanciájú agyi atrophia, valamint ritkábban cerebellaris atrophia és fehérállományi calcificatio észlelhető.

Tekintettel a *FOLR1* génmutáció okozta extrém cerebralis foláthiányra, ebben a kórképben javasolják a folát legnagyobb adagban (5–7 mg/ttkg/nap) (3) történő per os pótlását. Egy összefoglaló tanulmány (4) szerint eddig mintegy 31 FOLR1-függő CFD-ban szenvedő gyermek kapott 2–7 mg/ttkg/nap adagolásban per os folátterápiát,

többnyire részleges javulás jelei mellett. Ezen adagolás hatástalansága esetén a bélrendszeren történő felszívódás korlátozott volta miatt parenterális formában akár 20–25 mg/ttkg adagig is emelhető az 5-MTHF pótlás (3). Parenterális folátpótlás mellett egy testvérpár kezelése során 180nmol/l liquor folátszintet sikerült elérni *Delmelle és társainak*, és az enyhébb klinikai tüneteket mutató 2,5 éves gyermeknél a beszéd- és járóképesség visszatért, valamint az epilepszia megszűnt és a kontroll koponya MR-en a mielinizáció javult, míg az előrehaladottabb tüneteket mutató 5 éves nővérénél a szemkontaktusban és a rohamkontrollban sikerült javulást elérni.

A cerebralis foláthiány hátterében azonban a FOLR1 kóros mutációin kívül számos egyéb, veleszületett vagy szerzett ok (pl. egyes mitokondriális betegségek, GLUT1-hiány, plexus choroideus vérzés stb.) állhat. Ezek közül jelentőség és gyakoriság szempontjából is egyértelműen kiemelkedik az autoimmun eredetű cerebralis foláthiány, melyet a szérumban megjelenő folátreceptor ellenes antitestek (FRAA) okoznak. Feltételezések szerint ezen antitestek az állati eredetű tejben található, oldott formájú állati folátreceptor fehérjék ellen termelődnek, melyek nagy szerkezetbeli homológiát mutatnak az emberi folátreceptor alpha antigénnel, és keresztreakciót okoznak (5). A FRAA okozta CFD esetében a klinikai tünetek megnyilvánulása és súlyossága nagyban függ az autoimmun folyamat életkori megjelenésétől *(1. ábra)*, és érdekes módon a szülői eredetű FRAA magzatra kifejtett hatását is különböző kórképek megjelenésével hozzák összefüggésbe. A FRAA okozta CFD legsúlyosabb formája az infantilis CFD, melynek első jelei 4–6 hónapos korban jelennek meg. A tünetek az életkor előre haladtával egymás után jelennek meg: irritabilitás, lassuló fejkörfogat növekedés, pszichomotoros fejlődés lelassulása, esetleg regressziója, ataxia, dyskinesia, epilepszia, majd kb. 3 éves korban látás-, kb. 6 évesen pedig hallásvesztés jellemzi. Koponya MR-képe a FOLR1-függő CFD-hez hasonló, de általában enyhébb frontotemporalis agyi atrophiával és mielinizációs késéssel vagy demielinizációval jár. Másik formája az egy éves kor után megjelenő spasticoataxiás forma, melyet normál kognitív képességek és negatív koponya MR jellemeznek. További formája a gyermekkori autizmus, mely szövődhet az infantilis CFD különböző neurológiai tüneteivel is, de gyakran neurológiai deficit jelei nélkül is jelentkezhet. Későbbi, iskoláskori, illetve felnőtt formái közé a dystoniával és bradykinesiával illetve pszichiátriai kórképekkel szövődő, valamint dementiával és myoclonussal járó formák tartoznak. A FRAA okozta CFD-ra jellemző, hogy a folátreceptor ellenes antitestek szérumból kimutathatók, és közepes dózisú (0,5–2 mg/ttkg/nap)(2,6) folátpótlás mellett a tünetek enyhíthetők. Egyes tanulmányok szerint a gyermekkori autizmusban szenvedők igen nagy százalékában (7) volt azonosítható FRAA, és a per os folátpótlás mellett az autizmusban szenvedő gyermekek nagy részében javulás mutatkozott a beszédértés, kifejező beszéd, sztereotíp viselkedés és figyelem terén (6).

Bár a folátreceptor ellenes antitest meghatározás Magyarországon egyelőre nem elérhető, amennyiben a liquor/szérum folátszint arány kisebb mint 1,5, a cerebralis foláthiány diagnózisa etiológiától függetlenül nagy valószínűséggel felállítható (2), és a folátpótlás elkezdhető.

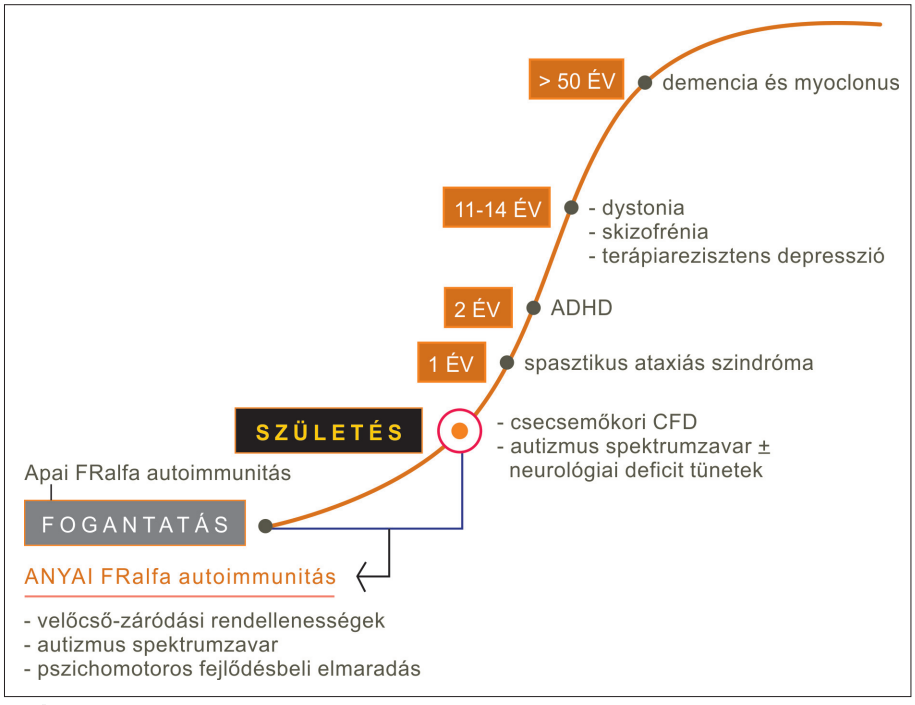

1. ábra: A folátreceptor ellenes antitest okozta cerebralis foláthiány életkorfüggő megjelenési formái (5)

Köszönetnyilvánítás: Köszönöm a Semmelweis Egyetem Laboratóriumi Medicina Intézetének és Olajos Ferenc vegyészmérnöknek az intézetben végzett folsavszint-mérés módszertanának rendelkezésre bocsájtását.

Summary

On cerebral folate deficiency in the context of a folate receptor gene defect causing a neurodegenerative disease

Barbara Patócs et al; Bethesda Children's Hospital, Department of Neurology

Introduction and case report: Our patient has microcephaly, neurodevelopmental delay and regression, spastic tetraparesis, visual loss, refractor epilepsy, and signs of leukodystrophy on brain MRI. The genetic panel testing identified a homozygous, likely pathogenic missense variant in FOLR1. The result confirmed the diagnosis of cerebral folate deficiency.

Discussion: Cerebral folate deficiency due to FOLR1 mutation is a very rare disease which is associated with serious neurological symptoms. At the same time, there is a much more common type of cerebral folate deficiency based on an autoimmune mechanism, showing neurological and psychiatric symptoms. The treatment of cerebral folate deficiency is with high pharmacological doses of folinic acid), and in case of suspicion, the disease can also be confirmed by measuring the folate level in cerebrospinal fluid.

KEYWORDS cerebral folate deficiency, FOLR1, folate, folic acid

Irodalom

1. Visentin M, Diop-Bove N, Zhao R et al. The intestinal absorption of folates. Annu Rev Physiol. 2014; 76:251-74.
2. Ramaekers V, Sequeira JM, Quadros EV. Clinical recognition and aspects of the cerebral folate deficiency syndromes. Clin Chem Lab Med. 2013; 51(3):497-511.
3. Delmelle F, Thöny B, Clapuyt P et al. Neurological improvement following intravenous high-dose folinic acid for cerebral folate transporter deficiency caused by FOLR-1 mutation. Eur J Paediatr Neurol. 2016; 20(5):709-13.
4. Potic A, Perrier S, Radovic T et al. Hypomyelination caused by a novel homozygous pathogenic variant in FOLR1: complete clinical and radiological recovery with oral folinic acid therapy and review of the literature. Orphanet J Rare Dis. 2023; 18(1):187.
5. Ramaekers VT, Quadros EV. Cerebral Folate Deficiency Syndrome: Early Diagnosis, Intervention and Treatment Strategies. Nutrients. 2022; 14(15):3096.
6. Frye RE, Rossignol DA, Scahill L et al. Treatment of Folate Metabolism Abnormalities in Autism Spectrum Disorder. Semin Pediatr Neurol. 2020; 35:100835
7. Frye RE, Sequeira JM, Quadros EV et al. Cerebral folate receptor autoantibodies in autism spectrum disorder. Mol Psychiatry. 2013; 18(3):369-81.

Útravaló tudnivaló

- A cerebralis foláthiány normális szérum folát szint mellett észlelt alacsony liquor folátszinttel járó, lassú progressziót mutató neurodegeneratív kórkép.
- Az etiológiája szerteágazó, veleszületett, a folátszint vér-agy gáton történő aktív transzportját és metabolizmusát érintő génhibák, valamint szerzett kórképek egyaránt okozhatják.
- Leggyakoribb fajtája a folátreceptor antitest képződéssel járó, a megjelenés életkorától függő tünetekkel kísért forma.
- A cerebralis foláthiány Magyarországon is diagnosztizálható a liquorfolátszint mérésével.

Tesztkérdések

1. A cerebralis foláthiány definíciója:

a) A bélrendszeri felszívódás zavara miatt a szérumban és a liquorban is csökkent a folát szintje.

b) A szérumfoláthiány ellenére a vér-agy gáton keresztüli folát transzport zavartalan, és a liquor folát szintje normális.

c) A szérumban a folát normális szintű, de a liquorban a vér-agy gáton keresztüli folát transzport hibája következtében csökkent a folát mennyisége.

d) A szérumban és a liquorban is normális a folát szintje, azonban az agysejtek membránján keresztüli foláttranszport sérül, és a sejtekben foláthiány van.

2. A cerebralis foláthiány leggyakoribb formája:

a) A *FOLR1* gén kóros mutáció következtében kialakult cerebralis foláthiány.

b) Mitokondriális betegségek talaján kialakult cerebralis foláthiány.

c) Plexus choroideus vérzés okozta szerzett cerebralis foláthiány.

d) A folátreceptor ellenes antitestek okozta autoimmun eredetű cerebralis foláthiány.

Az egyszerű választásos tesztekre a megoldást a társaság honlapján kérjük megjelölni: www.gyermekorvostarsasag.hu.
A legjobb megoldó 100 ezer Ft jutalomban részesül! Kreditpont a teszteket jól megoldóknak!

Biotin-tiamin-reszponzív basalis ganglion betegség, avagy ritka, de potenciálisan kezelhető kórkép az akut progrediáló encephalopathia hátterében

Szkiba Zsófia dr.[1], Rosdy Beáta dr.[1], Mellár Mónika dr.[1], Móser Judit dr.[1], Cserháti Helga dr.[1], Orbók Anna dr.[1], Solymár Natália dr.[1], Dávid Máté dr.[1], Hadas Veronika dr.[1], Kádas Zsófia dr.[1], Balázs György dr.[2], Márai Katalin dr.[3], Schnur János dr.[3]

[1]Heim Pál Országos Gyermekgyógyászati Intézet, Neurológiai Osztály; Budapest (Igazgató: Nagy Anikó dr.)

[2]Heim Pál Országos Gyermekgyógyászati Intézet, Gyermek MR és CT Diagnosztikai Központ; Budapest (Igazgató: Nagy Anikó dr.)

[3]Heim Pál Országos Gyermekgyógyászati Intézet, Aneszteziológiai és Intenzív Terápiás Osztály; Budapest (Igazgató: Nagy Anikó dr.

LEVELEZÉSI CÍM:
Szkiba Zsófia dr.
1089 Budapest, Üllői út 86.
E-posta: zsofi.szkiba@gmail.com

ÖSSZEFOGLALÁS A biotin-tiamin-reszponzív basalis ganglion betegség egy ritka, neurometabolikus kórkép, mely hátterében a tiamin transzport zavara áll.
Az 5 hetes csecsemőt irritabilitás és táplálási nehézség miatt vettük fel, állapota gyorsan romlott, focalis status epilepticus lépett fel, intenzív osztályos ellátást igényelt. Koponya MR felvételén kétoldali, szimmetrikus T2 hyperintenzitás ábrázolódott a törzsdúcokban, agytörzsben, cerebellumban és parietooccipitalisan; kontroll vizsgálatain további progresszióval. Az SLC19A3 gén homozigóta mutációját igazoló genetikai vizsgálat eredménye már csak a betegség előrehaladott állapotában készült el.
Ismeretlen etiológiájú, progrediáló encephalopathia és kétoldali, szimmetrikus törzsdúci T2 hyperintenzitás esetén gondolni kell a kórképre, mivel az időben megkezdett vitaminpótlás lelassíthatja, sőt vissza is fordíthatja a folyamatot.

KULCSSZAVAK encephalopathia, basalis ganglion, biotin, tiamin, BTBGD

Bevezetés

A biotin-tiamin-reszponzív basalis ganglion betegség (BTBGD) egy ritka, autoszomális recesszíven öröklődő, potenciálisan kezelhető neurometabolikus kórkép, mely hátterében a vér-agy gáton keresztüli tiamin transzport sérülése áll.
A klinikum változatos, a betegek életkora alapján a tünetek megjelenésekor három formát különböztetünk meg: kora csecsemőkori forma, „klasszikus" kora gyermekkori encephalopathia, illetve késői kezdetű Wernicke-szerű encephalopathia. Az egyes típusok tünettana, lefolyása, valamint prognózisa eltérő. Jellegzetes MR-eltérés a kétoldali, szimmetrikus T2 hiperintenzitás a törzsdúcok területén, melyhez a medialis thalamus, agytörzs, cortex, valamint cerebellum érintettsége társulhat. A terápia nagydózisú biotin és tiamin adásából áll, melynek minél korábbi megkezdése kulcsfontosságú a prognózist illetően (1, 2).

Esetismertetés

Betegünk perinatális anamnézise szerint az első, anyai magas vérnyomással kísért, egyebekben zavartalan várandósságból időre született, kóros CTG miatt sürgősségi császármetszéssel, 7/9-es Apgar értékkel. Az 5 hetes fiú csecsemő 4 napja észlelt kifejezett nyugtalanság, illetve táplálási nehézség miatt került felvételre a városi kórházba. Emellett észlelték, hogy a csecsemő kezeit ökölbe szorítva tartja, a végtagokon tremor jelenik meg. Részletes kivizsgálása – szérum, vizelet, széklet és liquor laboratóriumi és bakteriológiai vizsgálatok, szemészet, neurológia, koponya UH, EEG, mellkasröntgen, szív-UH, EKG, hasi UH – során érdemi kórjelző eltérést nem észleltek, azonban tekintettel ismételten jelentkező lázára, fiatal életkorára, valamint a továbbra is fennálló kifejezett irritabilitásra, empirikus antibiotikum terápiát indítottak infekció fennállásának a lehetősége miatt és áthelyezésre került Intézetünk Belgyógyászati Osztályára.

Felvételekor a kielégítő általános állapotú, irritabilis csecsemő belszervi vizsgálatakor meteorismus mellett kóros nem volt látható, laboratóriumi vizsgálata során jelentős mértékű eltérés nem ábrázolódott. Tekintettel a normál gyulladásos értékekre, valamint negatív vizeletvizsgálatára, az antibiotikum leállítása mellett döntöttünk. Neurológiai vizsgálatakor a bágyadt, erőtlenül síró csecsemő a szemkontaktust felvette, arcot-tárgyat rövid ideig követett, de fejét vizuális ingerre nem fordította el. Testszerte feszesebb izomtónus volt észlelhető, emellett a felső végtagokon több alkalommal finomhullámú tremor jelent meg. Spontán mozgása szegényes, de szimmetrikus volt, paresis nem volt észlelhető. Bágyadtságára, csökkent mozgásdinamikájára, illetve táplálási nehezítettségére tekintettel készült vérgázvizsgálata során kissé emelkedett laktát érték ábrázolódott, normál ammóniaszint mellett. Koponya-UH során mindkét oldalon frontotemporalisan a széli területek fokozott reflektivitásúnak ábrázolódtak. Ápolásának negyedik napján hirtelen állapotromlás következett be. Ismételt neurológiai vizsgálatakor az ekkor már súlyos beteg benyomását keltő csecsemő bár erős hangra összerezzent, de szemét spontán nem nyitotta, a szemkontaktust nem vette fel, arcot-tárgyat nem követett. Elszenderedést követő felsírás kapcsán váltott oldalon jobb túlsúllyal végtagremegés volt észlelhető, a bal kar fluktuáló paresise mellett, kifejezetten élénk sajátreflexekkel. Video EEG monitorizálása során a jobb hátsó temporooccipitalis régióban focalis status epilepticus ábrázolódott, így parenteralis levetiracetam telítés indult, melyet a klinikum alapján felmerülő viralis encephalitis lehetősége miatt acyclovir kezeléssel egészítettünk ki. B_6-vitamin adására érdemi hatást nem észleltünk. Akut koponya MR-vizsgálatán szimmetrikus, kiterjedt állományi károsodásra utaló jelzavar és diffúziógátlás ábrázolódott a törzsdúcokban, parietooccipitalis lebenyekben, cerebellumban és agytörzsben *(1. ábra)*. A kép alapján elsősorban anyagcserebetegség merült fel, hypoxiás károsodás, hypoglykaemia, ionhomeostasiszavar, valamint ezek esetleges kombinációjának lehetősége mellett. Liquor általános, bakteriológiai, multiplex PCR vizsgálata és laktátszint meg-

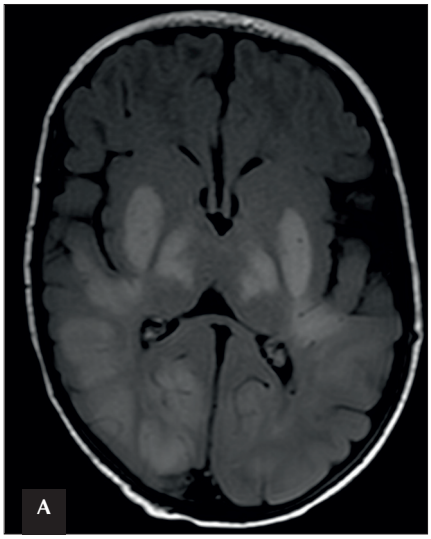

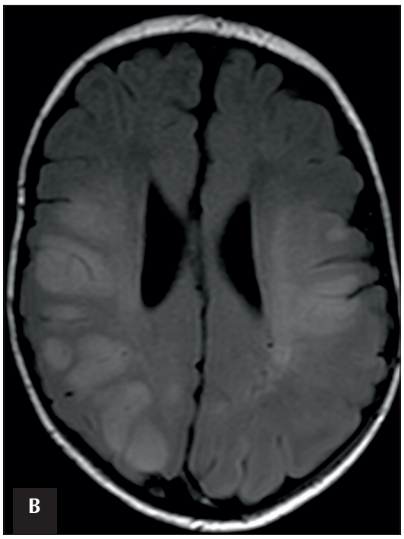

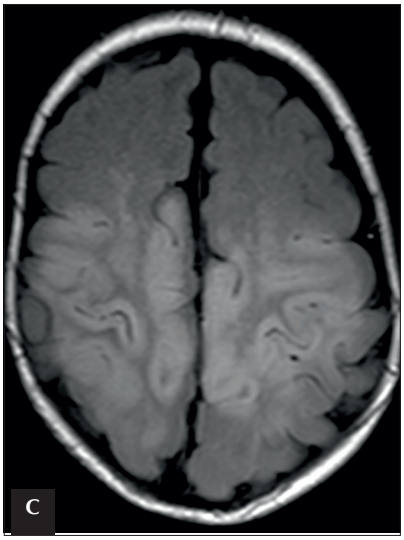

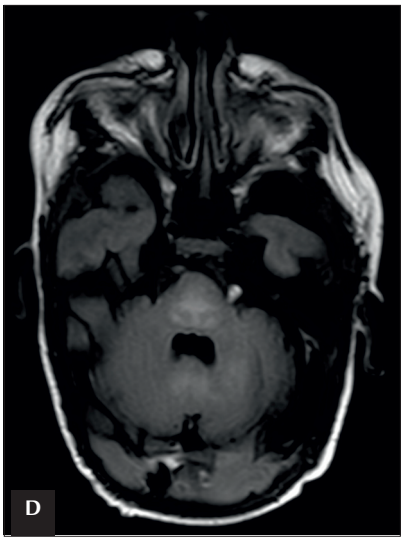

1. ábra: 05.30. Koponya MRI - Szimmetrikus, kiterjedt állományi károsodásra utaló jelzavar és diffúziógátlás a törzsdúcokban (A), parietooccipitalis lebenyekben (B-C), cerebellumban és agytörzsben (D)

határozása negatív lett, a haemocultura, valamint szérum és liquor HSV szerológia kórokozó jelenlétét nem igazolta. Az eredmények birtokában az antivirális kezelést leállítottuk.

Mivel a levetiracetam mellett érdemi hatást nem észleltünk, phenobarbital adását terveztük, amikor bradypnoét tapasztaltunk, s a csecsemő intenzív osztályra került. Ott a phenobarbital adását követően légzészavara tovább mélyült, így intubálásra, majd gépi lélegeztetésre került sor. Neuroradiológiai konzultáció alapján a panaszok hátterében többek között metilmalonsav acidaemia, illetve

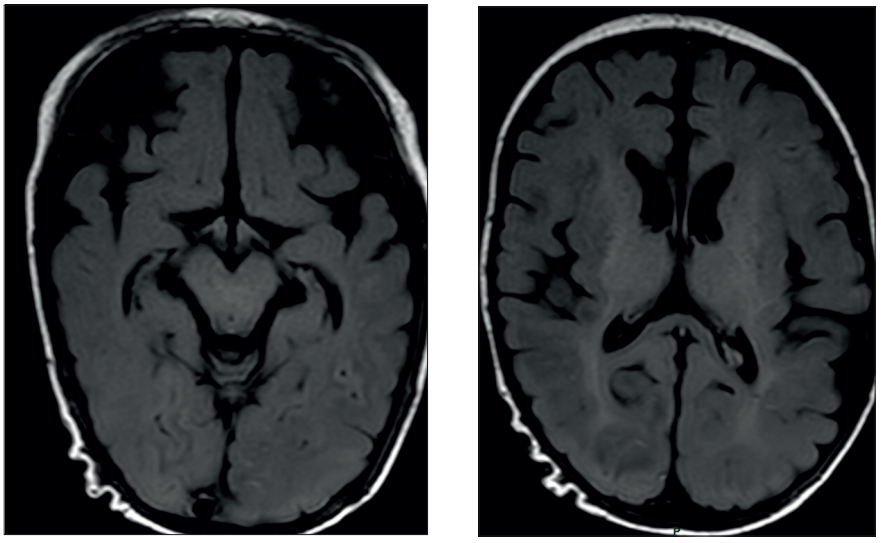

2. ábra: 06.07. Koponya-MRI – Migráló jelleggel a korábban markánsan érintett területek eltérései részlegesen regrediáltak, itt atrophiás tendencia érvényesül, máshol korábban nem érintett területeken jelent meg patológiás diffúziógátlás és jelzavar.

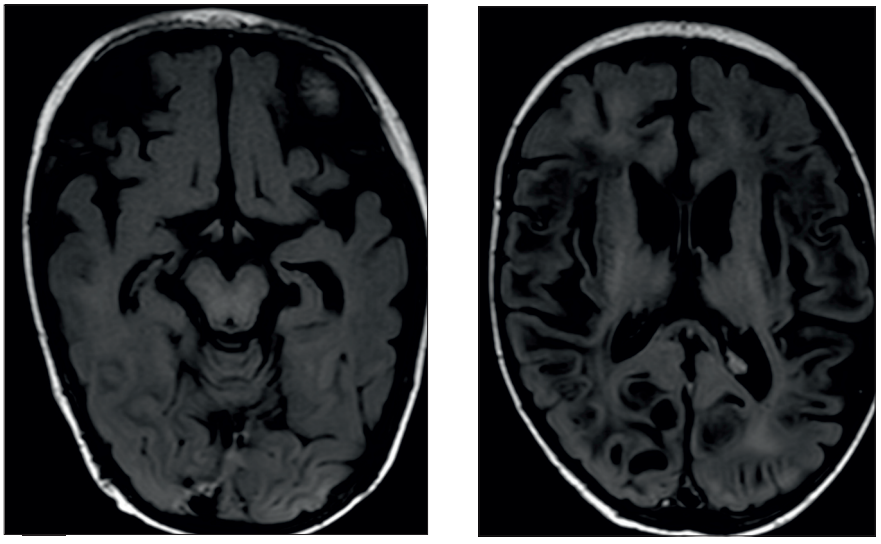

3. ábra: 06.16. Koponya-MRI – A kétoldali szimmetrikus állományi laesio kiterjedése nőtt, az eltérések további progressziót, evolúciót mutatnak. Az állománynak gyakorlatilag teljes területe érintetté vált. A már előzőleg is érintett területeknek megfelelően kifejezett állományvesztés jelent meg, kollikvált cystosus területek alakultak ki multicystás encephalomalatiának megfelelően.

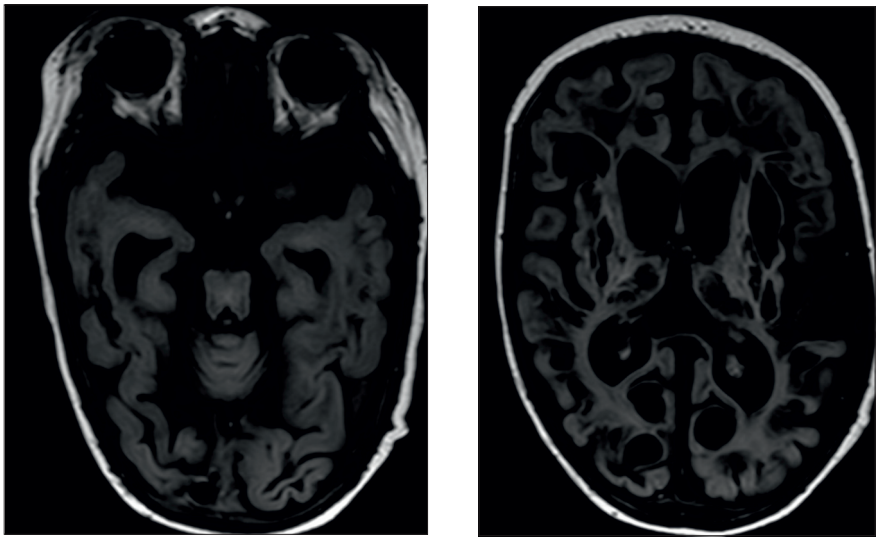

4. ábra: 07.09. Koponya-MRI – A követett multicystás encephalomalatiának megfelelő kép jelentős fokú progressziója látható. Az állományi cysticus/kollikvált eltérések mérete, száma nőtt. Az állományvesztés is progressziót mutat, a diffúz kamrai tágulat kifejezettebbé vált.

Leigh-betegség lehetősége merült fel. Szérumanyagcsereszűrés, vér-vizelet aminosav kromatográfia, valamint vizelet szerves sav meghatározása negatív eredményt adott. Továbbra is jelentkező rohamokra tekintettel kezelését topiramáttal egészítettük ki. 1 hét elteltével kontroll koponya MR vizsgálata további progressziót ábrázolt, a korábban érintett területek eltérései részben regrediáltak, itt atrophiás tendencia érvényesült, míg a korábban nem érintett területeken jelent meg patológiás diffúziógátlás és jelzavar *(2. ábra)*. Genetikai vizsgálatát kezdeményeztük (Epileptic Encephalopathy Panel). Relumbálás során mikrobiológiai, immunológiai, valamint metabolikus vizsgálatok – többek között 27 féle anyagcserebetegségre vizsgált metabolikus profil – is történtek, mind negatív eredménnyel. Ismételt koponya MR-vizsgálatán további progresszió és kifejezett állományvesztés ábrázolódott, multicystás encephalomalatiának megfelelő kép volt látható *(3. ábra)*. Míg a továbbra is szimmetrikus jelleg metabolikus betegség irányába mutatott, az ismételten jelentkező láz újra felvetette virális encephalitis lehetőségét. A spektroszkópos vizsgálattal észlelt magas laktát csúcs és lipid jelenlétét illetően egyrészt felmerült annak etiológiától független nekrózishoz köthető volta, ugyanakkor a látott törzsdúci-agytörzsi-cerebellaris érintettség, magas laktátcsúcs, valamint territoriális progresszió kombinációja inkább mitokondriális betegség irányába terelt minket. Végül az ismeretlen etiológiájú, progrediáló kórképre tekintettel agybiopsia történt a jobb frontalis állományból. A minta szövettani vizsgálatakor mitokondriális encephalopathiának megfelelhető eltérések ábrázolódtak, de gyulladásos folyamat sem volt kizárható. A bioptatumból kórokozó jelenlétét nem sikerült igazolni, mitokondriális DNS szekvenálása szintén negatív lett. Tekintettel a többszöri sikertelen extubációs kísérletre trachea kanül került behelyezésre, míg táplálása nasogastricus szondán keresztül zajlott.

Ezt követően került ismételten Neurológiai Osztályunkra. Ekkor az elfekvő, kontaktusba már nem vonható csecsemő szemét fájdalomingerre sem nyitotta, pupillák fényre nem reagáltak, a lágyszájpad- és garatreflexek nem voltak kiválthatók, nem nyelt, testszerte csökkent izomtónus volt észlelhető, passzív mozgatáskor jelentkező jobb túlsúlyú tónus belövellés, szerényebb spontán mozgások, valamint jobb dominanciával élénk mélyreflexek mellett. Koponya MR-vizsgálata további jelentős progressziót ábrázolt, az állományi cysticus/kollikvált eltérések száma és mérete is nőtt, az állományvesztés is progressziót mutatott, a diffúz kamrai tágulat kifejezettebbé vált *(4. ábra)*. A status epilepticus szimptómás voltára, valamint a gyógyszer mellékhatásaira tekintettel phenobarbital dózisát csökkentettük, mely mellett éberebbé vált, de állapota egyebekben változatlan maradt. Ezt követően a család kérésére a lakhelyhez közelebbi városi kórházba került áthelyezésre, ahol megtörtént a genetikai mintavétel. Majd PEG beültetésre egyetemi kórházba szállították, ahol hirtelen állapotromlás következett be, s anyagcsere krízis, légzési elégtelenség miatt átmenetileg intenzív osztályos ellátást igényelt. Rendeződött állapotban a gastrotubus beültetése sikeresen megtörtént és visszahelyezték korábbi intézményébe. A visszahelyezés másnapján ismét légzési elégtelensége lépett fel, majd komplex újraélesztést követően, tekintettel arra, hogy spontán légzését nem sikerült visszaállítani, ismételten intenzív osztályra került. Ekkor érkezett meg a korábban elküldött genetikai vizsgálat eredménye, mely a panaszok hátterében az *SLC19A3* gén homozigóta – c.74dup, p.(Ser26Leufs*19) – mutációját, ezzel a biotin-tiamin-reszponzív basalis ganglion betegség fennállását igazolta. Encephalopathiája tovább progrediált, majd többszervi funkciózavar lépett fel, végül állapotromlása a komplex intenzív terápia ellenlére is feltartóztathatatlannak bizonyult és 6,5 hónapos korában, közel 6 hónappal a tünetek megjelenését követően elhunyt.

Megbeszélés

A BTBGD egy ritka, AR öröklődő, potenciálisan kezelhető neurometabolikus betegség. Hátterében az *SLC19A3* gén mutációja áll, mely a tiamin vér-agy gáton való átjutásáért felelős tiamin transzporter 2-t kódolja. A tiamin (B_1-vitamin) egy vízben oldódó, esszenciális vitamin, mely fontos kofaktora számos sejtanyagcsere mechanizmusnak, többek között részt vesz az energia-metabolizmusban is. (3)

A prevalencia 1: 215 000–1 000 000 közé tehető. (3) A tünetek kialakulását gyakran előzi meg lázas betegség, metabolikus stressz, trauma, oltás vagy fokozott fizikai aktivitás. Három típust különböztetünk meg a betegek életkora alapján a tünetek megjelenésekor.

1. *„Klasszikus" kora gyermekkori encephalopathia:* a leggyakoribb forma, mely tipikusan gyermekkorban, 3-10 év között jelentkezik epizodikus subacut encephalopathia, neuroregresszió, ismétlődő rohamok, spaszticitás, súlyos extrapiramidális érintettség, járászavar és viselkedészavar formájában (2).
2. *Kora csecsemőkori forma:* jellemzően a csecsemőkor korai szakaszában akut kezdetű, rapidan progrediáló encephalopathia, irritabilitás, csillapíthatatlan sírás és/vagy módosult tudatállapot, rohamok, illetve neuroregresszió képében jelentkezik (1, 2).

3. *Késői kezdetű Wernicke-szerű encephalopathia:* általában a második évtizedben indul akut kezdetű neurológiai tünetekkel, mint epilepszia, nystagmus, ophtalmoplegia és ataxia (2, 4).

A diagnózist megnehezíti, hogy nincs a kórképre specifikus laboratóriumi marker. Előfordulhat laktát acidózis a vérben és a vizeletben egyaránt, elsősorban a csecsemőkori formában. Vizelet szerves sav ürítése változatos (2, 3). Nincs a kórképre jellegzetes EEG-eltérés.

Kulcsfontosságú a koponya MR, melyen a kórképre típusos kétoldali, szimmetrikus törzsdúci – nucleus caudatus, putamen, globus pallidus – T2 hyperintenzitás figyelhető meg, de érintheti még a thalamust, agytörzset, cortexet és cerebellumot is. A globus pallidus és agytörzs érintettsége rossz prognózissal járhat. Kora csecsemőkori formára jellemző a nagyobb kiterjedésű folyamat és gyakoribb a thalamus érintettsége is. Az akut szakaszban a törzsdúcok területét érintő citotoxikus oedema diffúziógátlásként ábrázolódik, majd ezt a későbbiekben cysticus degeneráció és atrophia követi. Az MR-spektroszkópia nem specifikus.

A definitív diagnózist az újgenerációs szekvenálás által kimutatott biallélikus patogén variációk jelenléte adja meg az *SLC19A3* génben. Az ismert mutációk nagy része missense, nonsense vagy frameshift mutáció, illetve előfordulnak ritkán nagyobb szakaszokat érintő deléciók (2).

A differenciáldiagnosztika során egyéb anyagcsere-betegségek mellett a mitokondriális kórképek – elsősorban Leigh-betegség, hypoxiás ischaemiás károsodás, központi idegrendszert érintő gyulladásos folyamatok, valamint további örökletes betegségek merülhetnek fel (1, 2).

A terápiát a megfelelő időben megkezdett nagydózisú biotin (5–10 mg/ttkg/nap) és tiamin (10-40 mg/ttkg/nap) pótlás jelenti. A vitaminpótlás életre szóló, ugyanis a kezelés felfüggesztését követően rövid időn belül visszatérnek a tünetek. Míg a gyermek- és fiatal felnőtt kori formák jól reagálnak a vitaminpótlásra, addig a csecsemőkori típusban fokozott morbiditással és mortalitással kell számolni a terápia ellenére is (1, 2). Több esetbemutatás számolt be a kezelés megkezdését követően is fennmaradó súlyos neurológiai maradványtünetről, illetve egyes esetekben letális kimenetelről (5). A prognózis tekintetében meghatározó az időben felállított diagnózis és megkezdett terápia, az életkor a tünetek megjelenésekor, a prezentációs tünetek súlyossága és a genetikai mutáció is (2).

A biotin-tiamin-reszponzív basalis betegség egy ritka kórkép és sajnos nem része a 27 féle anyagcserebetegség szűrésére alkalmas metabolit profilnak. Ugyanakkor ismeretlen eredetű, progrediáló encephalopathia, valamint MR-vizsgálat során ábrázolódó kétoldali, szimmetrikus basalis ganglionérintettség esetén fel kell merülnie és meg kell kezdeni a vitaminpótlást még a genetikai vizsgálatok eredménye előtt, hiszen a korán megkezdett terápiával lehetőség van a progresszió lelassítására, sőt egyes esetekben a tünetek visszafordítására.

Summary

Biotin-thiamine-responsive basal ganglia disease, a rare but potentially treatable disease behind acute progressive encephalopathy

Zsófia Szkiba, M.D.; Heim Pál National Pediatric Institute

Biotin-thiamine-responsive basal ganglia disease is a rare, neurometabolic disorder that results from the failure of thiamine transport.

We admitted a 5-weeks-old infant with irritability and poor feeding, his condition deteriorated rapidly, focal status epilepticus occurred and later he was transferred to ICU. His brain MRI showed bilateral symmetrical T2 hyperintensity in the basal ganglia, brainstem, cerebellum and parietooccipital area, with further progression on control examinations. The result of the genetic tests confirming the homozygous mutation of the SLC19A3 gene was only received in the advanced stage of the disease.

In case of progressive encephalopathy of unknown etiology and bilateral, symmetrical T2 hyperintensity in the basal ganglia, the possibility of biotin-thiamine-responsive basal ganglia disease should be considered, as timely vitamin supplementation may slow down or even reverse the process.

KEYWORDS Encephalopathy, basal ganglia, biotin, thiamine, BTBGD

Irodalom

1. Maney K, Pizoli C, Russ JB. Child Neurology: Infantile Biotin Thiamine Responsive Basal Ganglia Disease: Case Report and Brief Review. Neurology. 2023;100(17): 836-9. doi:10.1212/WNL.0000000000206832
2. Saini AG, Sharma S. Biotin-Thiamine-Responsive Basal Ganglia Disease in Children: A Treatable Neurometabolic Disorder. Ann Indian Acad Neurol. 2021; 24(2):173-7. doi:10.4103/aian.AIAN_952_20
3. Wesół-Kucharska D, Greczan M, Kaczor M, et al. Early treatment of biotin-thiamine-responsive basal ganglia disease improves the prognosis. Mol Genet Metab Rep. 2021;29:100801. Published 2021 Sep 29. doi:10.1016/j.ymgmr.2021.100801
4. Ygberg S, Naess K, Eriksson M, et al. Biotin and Thiamine Responsive Basal Ganglia Disease—A vital differential diagnosis in infants with severe encephalopathy. Eur J Paediatr Neurol. 2016;20(3): 457-61. doi:10.1016/j.ejpn.2016.01.009
5. Wang J, Wang J, Han X, et al. Report of the Largest Chinese Cohort With SLC19A3 Gene Defect and Literature Review. Front Genet. 2021;12:683255. Published 2021 Jul 1. doi: 10.3389/fgene.2021.683255

Útravaló tudnivaló

- A biotin-tiamin-reszponzív basalis ganglion betegség ritka, de potenciálisan kezelhető neurometabolikus kórkép.
- Ismeretlen etiológiájú, progrediáló encephalopathia és koponya MR vizsgálaton ábrázolódó kétoldali, szimmetrikus törzsdúci T2 hyperintenzitás esetén gondolni kell rá.
- Alapos gyanú esetén meg kell kezdeni a biotin és tiamin pótlást még a genetikai vizsgálatok eredménye előtt, mert a terápia mihamarabbi megkezdése kulcsfontosságú a kimenetelt illetően.

Tesztkérdések

1. Az alábbi formákra jellemző a jó terápiás válasz időben megkezdett vitaminpótlás (biotin és tiamin) esetén:

a) Kora csecsemőkori forma
b) Kora gyermekkori encephalopathia
c) Késői kezdetű Wernicke-szerű encephalopathia
d) a és b válasz
e) b és c válasz

2. A prognózist meghatározó tényező:

a) Időben megkezdett terápia
b) Betegek életkora a tünetek megjelenésekor
c) Tünetek súlyossága a prezentációkor
d) Mutáció típusa
e) Valamennyi válasz helyes

Az egyszerű választásos tesztekre a megoldást a társaság honlapján kérjük megjelölni: www.gyermekorvostarsasag.hu.
A legjobb megoldó 100 ezer Ft jutalomban részesül! Kreditpont a teszteket jól megoldóknak!

Dr. Papp Magor
Egészség elvitelre
Lehetőség önmagamnak melléklettel

MECP2 mutáció fiúgyermekben

Szegner Laura Mária dr.[1], Benedek Noémi dr.[1], Till Ágnes dr.[2], Hollódy Katalin dr.[1]

[1] PTE ÁOK KK Gyermekgyógyászati Klinika, Neurológiai Tanszék és Osztály (Decsi Tamás dr.)

[2] PTE ÁOK KK Orvosi Genetikai Intézet (Igazgató: Hadzsiev Kinga dr.)

LEVELEZÉSI CÍM:
Szegner Laura Mária dr.
7623 Pécs, József A. u. 7.
E-posta: szegner.laura@pte.hu

ÖSSZEFOGLALÁS Az 1966-ban történő első leírását követően, úgy hitték, hogy a Rett szindróma kizárólag leánygyermekekben előforduló neurodevelopmentális rendellenesség. Az MECP2 gén patogén variánsát az NGS (new generation sequencing) egyre szélesebb körű elterjedésével azonban egyre több, szomatikus és kognitív fejlődési elmaradást mutató fiúgyermeknél tudták azonosítani.
Közleményünkben egy jelenleg 2 éves fiúgyermek esetét ismertetjük, akinél kora csecsemőkorától súlyos generalizált izomhypotoniát, apnoét, hipoventilációt, dystrophiát észleltünk. Felhívjuk a figyelmet az MECP2 patogén variáns fiúgyermekekben előforduló klinikai megjelenési formáira.

KULCSSZAVAK MECP2 patogén variáns fiúgyermekben, szomatikus és kognitív fejlődési elmaradás, neonatális encephalopathia

Rett-szindróma leányokban

A szindróma *Andreas Rett* osztrák orvosról kapta a nevét, aki 22 leánygyermek esetében írta le a betegség jellegzetes tüneteit. Megfigyeléseit 1966-ban publikálta (1). A kórképet sokáig biológiai rejtélynek tartották, mivel csak leányokban való előfordulását figyelték meg, míg 1999-ben *Zoghbi és mtsai* azonosították a szindróma hátterében álló *MECP2* (methyl-CpG-binding protein 2) gén mutációját és a gén lokalizációját az X nemi kromoszómán (2).

A klasszikus Rett-szindróma legfőbb ismérve a regresszió, vagyis a fejlődés megrekedése, a már megszerzett képességek elvesztése. A betegség lefolyását négy stádiumra szokták bontani *(1. ábra)*.

Az érintett lányok jellemzően normális lefolyású graviditásból, terminusra születnek. Az első hat élethónapban a fejlődés normálisnak tűnik, bár finom jelek már lehetnek, például a fejkörfogat nem megfelelő ütemben való növekedése már 2–3 hónapos kortól feltűnhet. 12–18 hónapos korban megakad az expresszív és receptív beszédfejlődés, csökken vagy elvész a kommunikációs készség, nem vesznek fel és nem tartanak szemkontaktust, elvész a célzott kézhasználat, nem nyúlnak, nem fognak meg játékot, nem játszanak. Hosszan tartó, érthetetlen okú, vigasztalhatatlan sikításokkal tarkított sírások kezdődnek. Két éves kor körül jelennek meg a jellegzetes kéztördelő, kézmosó, integető, tapsoló, az ujjakat a szájba vevő, sztereotip módon ismétlődő, céltalan, az ébrenlét ideje alatt szinte folyamatosan megfigyelhető, a szindrómára nagyon jellemző kézmozdulatok. 2 éves kor után kezdődnek az epilepsziás rohamok. Jellemző a légzészavar, az epizodikus hiperventiláció, a cyanosissal járó apnoe. Hosszú QT szindróma miatt 3000-szer gyakoribb a hirtelen szívhalál, az egészséges korosztályhoz viszonyítva. A gyors regresszió utáni stacioner szakasz kb. 10 éves korig tart, némileg javul a magatartás, szemeikkel, gesztusokkal kommunikálnak. A késői motoros leépülés szakaszában, a nők egy része elveszti a járóképességét, mások harmincas éveikben is járóképesek. Az epilepsziás rohamok csillapodnak, az interperszonális kommunikáció javul. A Rett-szindrómás lányok életkilátásai többnyire jók, 60–70 éves betegekről is tudunk.

Az atípusos Rett-szindróma esetén a fenti tüneteknek csak egy része észlelhető. Három fő formáját különböztetik meg:

1. Megtartott beszéd vagy Zapella-variáns: a betegek szavakat, mondatokat képesek használni.
2. Korai kezdetű epilepsziás görcsök vagy Hanefeld-variáns: már az 1. élethét – 5 hónap

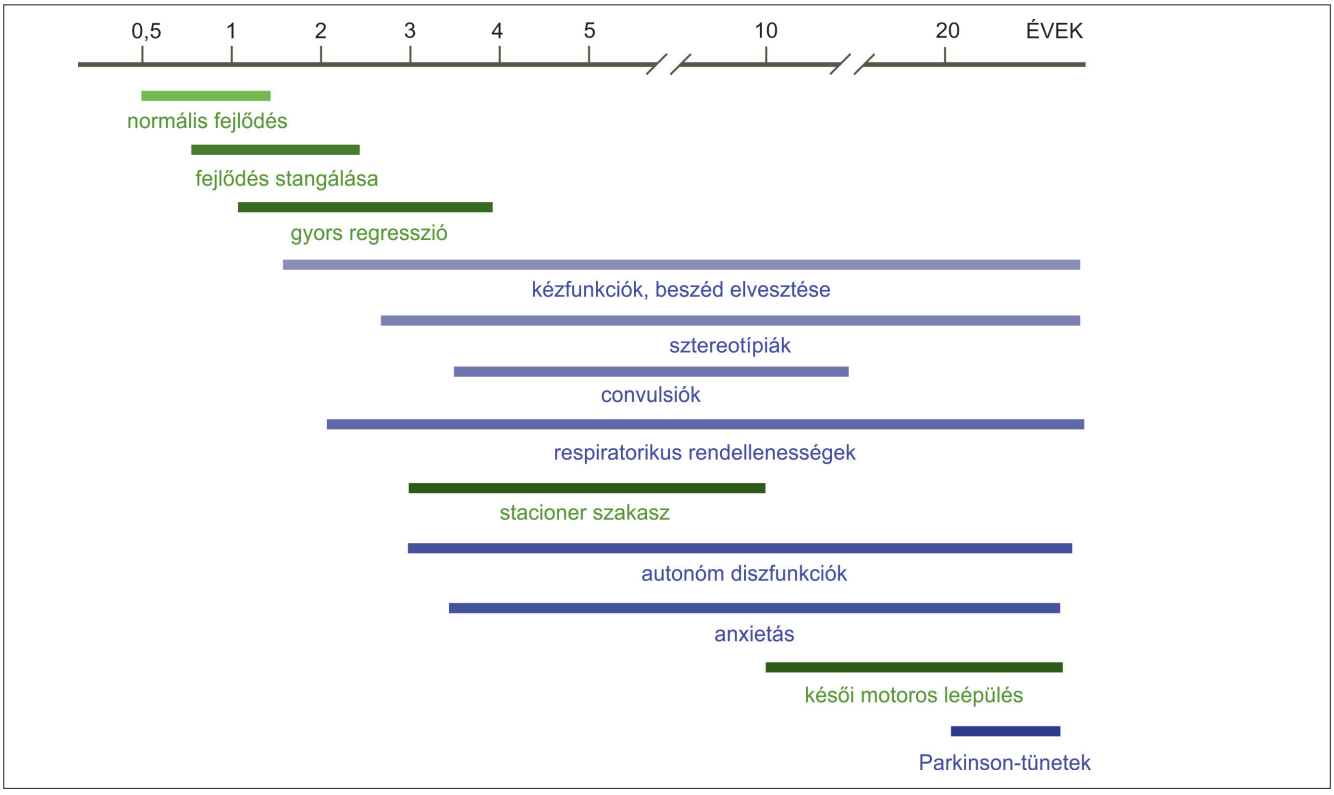

1. ábra. Rett-szindróma stádiumai (Forrás: Hollódy K. Rett-szindróma. In: Hollódy K. szerk. Gyermekneurológia. Medicina Könyvkiadó, 2019. p. 129-131.)

között elkezdődnek az epilepsziás rohamok. A *CDKL5* gén patogén variánsa okozza.

3. A FOXG1 szindrómát korábban congenitalis vagy Ronaldo-variánsnak nevezték. Ma önálló entitásként kezelik. A FOXG1 szindróma lányokban és fiúkban is előfordul és súlyos agyfejlődési rendellenességekkel, mikrokefáliával jár (3).

MECP2 gén

Az *MECP2* gén által kódolt MECP2 kromatin asszociált fehérje a szervezet számos sejtjében expresszálódik, de legnagyobb mennyiségben, a központi idegrendszerben. Gének ezreinek működését regulálja. Szerepe van az idegsejtek fejlődésében, érésében. 2007-ben azonosították az MECP2 gén mutációjának szerepét a szinaptikus kapcsolatokban (4). A MECP2 fehérje szabályozza a transzkripciót, mint transzkripciós aktivátor és szuppresszor, valamint a kromatin remodellálásában is szerepe van (5).

Az *MECP2* gén az X kromoszóma hosszú karján, az Xq28-as régióban helyezkedik el. Jellemzően a gyorsan osztódó spermiumban keletkezik a mutáció, így az utód lány lesz, XX női kariotípussal. A X kromoszóma dózisfüggő inaktivációja miatt az érintett nőbetegeknél bizonyos sejtekben a mutáns *MECP2* gén, míg más sejtekben a mutáció nélküli gén aktív. Ez azt jelenti, hogy a Rett-szindrómás nők sejtjenek kb. a felében az *MECP2* gén normálisan működik, míg a másik felében a kórosan működő gén van jelen.

A *MECP2* gén patogén variánsa a klasszikus Rett-szindrómás leányok 95%-ában, az atípusos Rett-szindrómások 75%-ában igazolható.

A *MECP2* gén expressziója szigorúan szabályozott. A gén expressziójának csökkenése Rett-szindróma (OMIM 312750) mellett, autizmushoz (OMIM 300496), fiúk és lányok nem specifikus X-hez kötött mentális retardációjához vezet (OMIM 300260, OMIM 300055), míg a gén expressziójának fokozódása is neurodevelopmentális betegség kialakulásáért lehet felelős (pl. Xq28 duplikációs szindróma (OMIM 300815).

Még nem egyértelműen világos, hogy az MECP2 fehérje hiánya vagy funkcióvesztése, milyen módon okozza a Rett-szindróma tüneteit. Feltételezik, hogy az agykéreg szinapszisainak érésében és fenntartásában okoz zavart. Egy másik elképzelés szerint az MECP2 fehérje hiánya az agy koleszterin-anyagcseréjét befolyásolja kórosan, ami gátolja a normális neuronális fejlődést (6-8).

MECP2 gén patogén variáns fiúgyermekben

A fiúknál előforduló betegség esetében a mutáció a petesejtben keletkezik. A mutáció lehet de novo

(újonnan keletkező mutáció), illetve az anya örökítheti át a mutációt gyermekére. A X kromoszóma dózisfüggő inaktivációja miatt, a hordozó anyáknál jelentkező fenotípus eltérő lehet. Az enyhe kognitív deficittől a teljesen tünetmentes mutáció hordozó állapotig terjedhet.
Lényeges különbség a leányok és a fiúk esetében, hogy az *MECP2* gén patogén variánssal rendelkező fiúkban a tünetek általában korán kialakulnak (korábban, mint a lányoknál) és súlyosabbak. Míg a lányoknál az első néhány élethónap általában tünetmentes, addig a fiúk esetében gyakori a 6 hónapos életkor előtt kezdődő pszichomotoros fejlődési elmaradás.

Esetbemutatás

Perinatális anamnézis. A fiúgyermek a mater második graviditásából a 34. gesztációs hétre, 2900 gramm súllyal, 7-8 Apgar értékkel, kielégítő általános állapotban született. Az akut ellátás során Neopuff stabilizációt igényelt, majd nCPAP légzéstámogatásban és surfaktáns adásában részesült. A spontán légzés beindulását követően is egy hónapos életkoráig oxigéndependens maradt.
A tartósan fennálló plusz oxigénigény hátterében hipoventiláció igazolódott.
Csecsemőkorától pulmonológiai gondozásban részesült irreguláris légzésminta, infekciók kapcsán súlyosbodó légúti tünetek miatt.
Súlyfejlődése táplálékfelvételi nehezítettség miatt vontatott volt.
Pszichomotoros fejlődés. Újszülöttkorától fejlődésneurológiai gondozásban részesült. Négy hónapos koráig kielégítő fejlődést mutatott. Egyik oldaláról a másikra fordult, tárgyakért nyúlt, figyelme felkelthető volt, majd fejlődése megállt. 7 hónapos korában a figyelme már csak bizonytalanul volt felkelthető, 12 hónapos korában pedig teljes regresszió következett be. A külvilággal való kapcsolata teljesen megszűnt, mozgásra képtelen volt. A fejlődési regresszióval párhuzamosan microcephalia alakult ki.
Differenciáldiagnosztikai gondolkodás. A generalizált izomhypotonia, légzészavar, súlyfejlődési elmaradás felvetették neuromuszkuláris betegség gyanúját. 9 hónapos korában spinális izomatrófia, cisztás fibrózis irányába molekuláris genetikai vizsgálat történt, negatív eredménnyel. Kreatinkináz értéke a normális tartományban volt. ENG-, EMG-vizsgálatok az életkornak megfelelő eredményt adtak. Kiterjesztett anyagcsere-vizsgálatok sem mutattak patológiás eltérést.
A betegség progressziója. Egy éves korában állapotrosszabbodás lépett fel, progrediáló légzési elégtelenség miatt gépi lélegeztetésre szorult.
Koponya MR vizsgálat agyi atrófiát mutatott. Éber, alvásos EEG-vizsgálata életkorának megfelelő, fiziológiás aktivitást mutatott.
A kifejezetten megkésett motoros fejlődés, a generalizált izomhypotonia, a táplálási nehezítettség alapján felvetődött az L-aromás aminosav dekarboxiláz hiánya (AADC). CentoNeuro NGS Multigén panel vizsgálat nem igazolta az AADC fennállását, de az MECP2 génben egy kereteltolódást okozó (frameshift), irodalmi adatokból ismert, patogén mutáció igazolódott (MECP2 c.842delG; p.Gly281 Alafs*20).
Az édesanyánál végzett célzott mutáció analízis hordozó állapotot nem igazolt.
17 hónapos korában ismételt légzési elégtelenség, magas láz miatt Intenzív Osztályra került felvételre, ahol észleltük az első generalizált tónusos-klónusos konzulzióját, mely iv. levetiracetam adására nem szűnt meg, így fenobarbitál telítést alkalmaztunk. A lázas állapot miatt felmerült purulens meningitis, vagy encephalitis lehetősége, azonban ezeket a laboratóriumi, képalkotó vizsgálatok nem támasztották alá. Levetiracetam monoterápia mellett görcse nem ismétlődött.
Jelen állapot. A kisfiú jelenleg 2,5 éves. Lélegeztetési igénye tartós, emiatt bekerült az otthonlélegeztetési programba. Táplálékfelvételi nehezítettsége miatt 14 hónapos korában percutan gastrostoma került behelyezésre. 17 hónapos kora óta levetiracetam monoterápia mellett görcsmentes.

Diszkusszió

A Rett-szindróma egy ritka, főleg leányokban előforduló neurodevelopmentális betegség. Magyarországon a jelenlegi születésszámot figyelembe véve évente kb. három beteg leány születése várható. Rutin elvégzett prenatális szűrővizsgálat nincs. A lánycsecsemők kezdeti normális fejlődése, majd a kb. fél éves kortól jelentkező megrekedés, ill. regresszív tünetek, a nagyon jellemző céltalan kézmozgások alapján a diagnózis felállítása nem tűnik nehéznek. Molekuláris genetikai vizsgálattal a felvetett gyanú megerősíthető. A klasszikus Rett-szindrómás leányok többségében az *MECP2* patogén gén variáns igazolható.
Az *MECP2* patogén variánst hordozó fiúbetegeket az alábbi csoportokba sorolhatjuk (9,10):

I. Fiúk klasszikus vagy atípusos Rett-szindrómával

A) A nem is olyan nagyon ritkán előforduló Klinefelter-szindróma (1:500 élve születés) esetében a fiúgyermek XXY nemi kromoszómával rendelkezik. Az egyik X-kromoszómán előfordulhat az MECP2 gén mutációja, ami a Rett-szindrómával megegyező klinikai megjelenéshez vezet. A Klinefelter-szindrómára jellem-

ző tünetek mellett a klasszikus vagy atípusos Rett-szindróma tüneteit is felfedezhetjük (11).

B) Esetközlések ismertek a mozaikosság szerepéről is. A Rett-szindrómás, mozaikosságban szenvedő férfiaknál egyes sejtek mutáns *MECP2* génnel rendelkeznek, míg más sejtek egészséges másolatot hordoznak. A mutáció a fogantatás után történik, az embrionális fejlődés korai időszakában. A mutáció pontos időpontja határozza meg a mutált sejtek százalékos arányát. A klinikai megjelenés az érintett sejtek százalékos arányától függ.

II. Újszülöttkori encephalopathia? – progresszív encephalopathia?

Újszülöttkorban, illetve későbbi életkorban jelentkező súlyos, progresszív kórlefolyás jellemzi encephalopathiával, gyakori lélegeztetőgép dependenciával. A kariotípus XY. Olyan MECP2 patogén variánssal rendelkeznek, amely lányokban is Rett-szindrómát okoz. Ismeretlen eredetű újszülöttkori hypotonia, ismétlődő apnoék, légzési elégtelenség hátterében állhat MECP2 mutáció. Korai diagnózis és kezelés nélkül ezek a betegek általában nem érik meg az egy éves életkort.

III. MECP2 patogén variánshoz köthető, de kevésbé súlyos kórképek

Egyes MECP2 patogén variánsok nem befolyásolják jelentősen a MECP2 fehérje működését. Nőknél általában nincsenek tünetek, vagy csak nagyon enyhék. Férfiaknál ezek a mutációk tanulási nehézségeket vagy viselkedési problémákat okozhatnak, de nem a Rett-szindróma tipikus tüneteit. Izolált kognitív fejlődési elmaradás észlelhető. Típusosan, olyan *MECP2* patogén variáns okozza, mely a lányokban nem okoz Rett-szindrómát.

Fiúkban az *MECP2* patogén variáns okozta tünetek már jóval előbb jelentkeznek, azonban annyira eltérőek lehetnek, hogy a diagnózis korai felállítása igazi kihívást jelent.

A PTE ÁOK Orvosi Genetikai Intézete számolt be 2019-ben az első olyan magyar fiúgyermekről, akinél az *MECP2* gén patogén variánsát igazolták. A gyermeknél pszichomotoros fejlődési elmaradás, kéthetes életkorban kezdődő farmakorezisztens epilepszia, neonatális encephalopathia hátterében azonosították a mutációt (12).

Mindezek alapján elmondható, hogy az *MECP2* gén mutációja a fiúmagzatokban nem feltétlenül okoz letalitást, amint azt korábban hittük.

A fiúkban előforduló *MECP2* patogéns variánsok besorolása alapján betegünk a progresszív encephalopathia csoportba sorolható. A gyermek tünetei és kórlefolyása az ismert irodalmi adatokkal megegyezők: korai kezdetű pszichomotoros (<6 hónap) és szomatikus fejlődési elmaradás, microcephalia, súlyos generalizált izomhypotonia, epilepszia, hipoventiláció és lélegeztetőgép-dependencia, kifejezett agyi atrophia (9).

Falsaperla és mtsai 17 betegben igazolták az *MECP2* gén patogén variánsát újszülöttkorban észlelt súlyos generalizált hypotonia és légzési zavarok, apnoés krízisek hátterében (13).

A betegség prognózisa nem kedvező.

A *MECP2* gén mutációja által okozta Rett-szindróma a lányok esetében már jól ismert, a jellegzetes lefolyás és tünetegyüttes alapján már időben felismerjük a kórképet. Fiúk esetében azonban a klinikai kép eltérő és nagyon változatos. A súlyos újszülöttkori generalizált hypotonia + apnoék tünetektől az enyhe értelmi fogyatékosságig, autizmusig terjedhet, ezért már nem olyan nyilvánvaló az esetleges *MECP2* gén mutációjának keresése.

A molekuláris genetikai vizsgálatnak nemcsak a prognózis, illetve a későbbiekben esetlegesen elérhetővé váló terápiák szempontjából van hatalmas jelentősége, hanem az érintett gyermekek szüleinek célzott mutáció analízise, a hordozó állapot diagnosztikája, a későbbi családtervezés miatt is fontos.

Summary

MECP2 mutation in a male child

Szegner Laura Mária et al, University of Pécs Medical School, Department of Paediatrics

After it was first described in 1966, Rett syndrome was thought to be a neurodevelopmental disorder affecting the development of the central nervous system in female children only. Since the early 2000s, however, with the increasing use of NGS (new generation sequencing), an increasing number of case reports have been published of somatomental retarded male children with various mutations in the MECP2 gene.

The aim of this publication is to review Rett syndrome in male children, the currently known clinical presentations associated with mutations in the MECP2 gene. I will also describe the case of a 2-year-old boy in whom a pathogenic abnormality related to the MECP2 gene was confirmed by NGS multigene panel analysis in the background of progressively worsening mental and somatic developmental delay.

KEYWORDS MECP2 mutation, cognitive developmental delay, neonatal encephalopathy

Irodalom

1. Rett, A. On a unusual brain atrophy syndrome in hyperammonemia in childhood. Wien. Med. Wochenschr. 1966, 116, 723–726.
2. Amir RE, Van den Veyver IB, Zoghbi HY.és mtsai. Rett syndrome is caused by mutations in X-linked MECP2, encoding methyl-CpG-binding protein 2. Nat Genet. 1999 Oct; 23(2):185-8. doi: 10.1038/13810. PMID: 10508514.
3. Hollódy K. Rett-szindróma, In: Gyermekneurológia, Medicina, Budapest, 2019 129-131, ISBN: 978 963 226 721 0
4. Chao HT, Zoghbi HY, Rosenmund C. MeCP2 controls excitatory synaptic strength by regulating glutamatergic synapse number. Neuron. 2007 Oct 4; 56(1):58-65. doi: 10.1016/j.neuron.2007.08.018. PMID: 17920015; PMCID: PMC2198899.
5. Lopes AG, Loganathan SK, Caliaperumal J. Rett Syndrome and the Role of MECP2: Signaling to Clinical Trials. Brain Sci. 2024 Jan 24; 14(2):120. doi: 10.3390/brainsci14020120. PMID: 38391695; PMCID: PMC10886956.
6. Segatto M, Trapani L, Di Tunno I és mtsai. Cholesterol metabolism is altered in Rett syndrome: a study on plasma and primary cultured fibroblasts derived from patients. PLoS One. 2014 Aug 12; 9(8):e104834. doi: 10.1371/journal.pone.0104834. Erratum in: PLoS One. 2014; 9(11):e114654. PMID: 25118178; PMCID: PMC4130597.
7. Villani C, Sacchetti G, Bagnati R és mtsai. Lovastatin fails to improve motor performance and survival in methyl-CpG-binding protein2-null mice. Elife. 2016 Nov 28; 5:e22409. doi: 10.7554/eLife.22409. Erratum in: Elife. 2018 Jun 29; 7:e38909. doi: 10.7554/eLife.38909. PMID: 27892851; PMCID: PMC5132339.
8. Zandl-Lang M, Züllig T, Trötzmüller M és mtsai. Changes in the Cerebrospinal Fluid and Plasma Lipidome in Patients with Rett Syndrome. Metabolites. 2022 Mar 25; 12(4):291. doi: 10.3390/metabo12040291. PMID: 35448478; PMCID: PMC9026385.
9. Neul JL, Benke TA, Marsh ED és mtsai. The array of clinical phenotypes of males with mutations in Methyl-CpG binding protein 2. Am J Med Genet B Neuropsychiatr Genet. 2019 Jan; 180(1):55-67. doi: 10.1002/ajmg.b.32707. Epub 2018 Dec 7. PMID: 30536762; PMCID: PMC6488031.
10. Pascual-Alonso A, Martínez-Monseny AF, Xiol C és mtsai. MECP2-Related Disorders in Males. Int J Mol Sci. 2021 Sep 4; 22(17): 9610. doi: 10.3390/ijms22179610. PMID: 34502518; PMCID: PMC8431762.
11. Schwartzman JS, Bernardino A, Nishimura A és mtsai. Rett syndrome in a boy with a 47,XXY karyotype confirmed by a rare mutation in the MECP2 gene. Neuropediatrics. 2001 Jun; 32(3):162-4. doi: 10.1055/s-2001-16620. PMID: 11521215.
12. Düh Adrienn, Till Ágnes, Hadzsiev Kinga és mtsai. Súlyos epilepsziás encephalopathia hátterében azonosított MECP2-gén-mutáció fiúbetegben. Orvosi Hetilap 2019.

[13.) Falsaperla R, Pavone L, Fichera M, Striano P és mtsai. Apneic crises: a clue for MECP2 testing in severe neonatal hypotonia-respiratory failure. Eur J Paediatr Neurol. 2012 Nov; 16(6):744-8. doi: 10.1016/j.ejpn.2012.03.001. Epub 2012 Apr 11. PMID: 22497713.

Útravaló tudnivaló

- Az MECP2 patogén variáns okozta kórkép a fiúgyermekekben a lányoktól eltérően, típusosan súlyosabb klinikai képpel jelenik meg. Gyakori a kezdetektől már fennálló fejlődési elmaradás, a lélegeztetőgép dependencia.
- Újszülöttkori légzési elégtelenség, apnoé, hypotonia triásza esetén gondoljunk az MECP2 mutáció lehetőségére is!
- Molekuláris genetikai vizsgálatok (génpanelek, WES) elvégzése javasolt ismeretlen etiológiájú encephalopathia esetén.

Tesztkérdések

1. Az alábbiak közül, mely tünetek jellemzőek a fiúgyermekekben előforduló *MECP2* patogén variánsra?
a) korai pszichomotoros fejlődési elmaradás
b) újszülöttkori légzési elégtelenség, hypotonia, apnoe
c) gyakori lélegeztetőgép dependencia
d) konvulziók
e) a fentiek közül mindegyik jellemző

2. Az alábbi kórképek közül, mely hátterében nem azonosítottak *MECP2* patogén variánst?
a) klasszikus Rett-szindróma
b) atípusos Rett-szindróma
c) fiúk és lányok nem specifikus X-kromoszómához kötött mentális retardációja
d) X-hez kötött autizmus
e) Fragilis-X szindróma

Az egyszerű választásos tesztekre a megoldást a társaság honlapján kérjük megjelölni: www.gyermekorvostarsasag.hu.
A legjobb megoldó 100 ezer Ft jutalomban részesül! Kreditpont a teszteket jól megoldóknak!

Az Aicardi-szindrómáról öt betegünk kapcsán

Siegler Zsuzsa dr.[1], Maka Erika dr.[2], Kormos Eszter dr.[1], Hegyi Márta dr.[1], Ambrus Bence dr.[1], Cservenyák Judit dr.[3], Patócs Barbara dr.[1], Bodó Tímea dr.[1], Lőrincz-Molnár Tímea dr.[1], Biró István dr.[4], Barsi Péter dr.[4], Fogarasi András dr.[1]

[1]MRE Bethesda Gyermekkórház, Budapest (Főigazgató: Velkey György János dr.)

[2]SE Szemészeti Klinika, Budapest (Igazgató: Nagy Zoltán Zsolt dr.)

[3]BAZ Vármegyei Kórház Velkey László Gyermekegészségügyi Központ, Miskolc (Főigazgató: Büdi László dr.)

[4]SE Orvosi Képalkotó Klinika Neuroradiológiai Tanszék (Igazgató: Maurovich Horvat Pál dr.)

LEVELEZÉSI CÍM:
Siegler Zsuzsa dr.
1143 Budapest, Ilka u. 57.
E-posta: siegler.zsuzsanna@bethesda.hu

ÖSSZEFOGLALÁS Jean Aicardi 1965-ben írta le a később róla elnevezett kórképet, melynek összetevői: a corpus callosum teljes vagy részleges agenesiája, chorioretinalis lacunák, infantilis (epilepsziás) spasmus. Később további agyi, szemészeti és szomatikus jellegzetességek társulására derült fény. A lányokban jelentkező betegség nagy valószínűséggel genetikai eredetű, de a pontos etiológia nem ismert. A diagnózis a rohamszemiológia, EEG és koponya MR-vizsgálatok alapján korai csecsemőkorban felállítható. Később súlyos terápiarezisztens epilepszia, motoros és mentális elmaradás alakul ki. Öt betegünk egymáshoz nagyon hasonló kórtörténetének rövid bemutatásával szeretnénk felhívni a figyelmet a szindróma korai felismerésének lehetőségére.

KULCSSZAVAK corpus callosum agenesia, chorioretinalis lacuna, epilepsziás spasmus, polymicrogyria

Bevezetés

Az Aicardi-szindróma lányokban jelentkező ritka tünetegyüttes, melyet Jean Aicardi 1965-ben írt le (1). A szindrómát corpus callosum agenesia, chorioretinalis lacunák és infantilis spasmus triászaként fogalmazta meg. 2005-ben a tüneteket kiegészítve, azokat, „fő" és „támogató" jellemzőkre osztotta (2). Ugyanebben az évben Sutton és munkatársai a klasszikus triász mellé „fontosabb" és „támogató" jellemzőket fogalmaztak meg *(1. táblázat)*. Ezeket Sutton-kritériumokként is használják. Két klasszikus tünet mellett két egyéb tünet már erősen utal Aicardi-szindrómára (3).

Az infantilis spasmus kifejezés a szakirodalomban sokáig rohamtípust és epilepszia szindrómát (West-szindróma) is jelölt, ezért a ILAE (International League Against Epilepsy) javaslatára a rohamtípus megnevezésére az epilepsziás spasmus név használandó, míg az ezzel járó tünetegyüttesre az infantilis epilepsziás spasmus szindróma (IESS) elnevezés alkalmazandó (4).

1. táblázat: Az Aicardi-szindróma módosított kritériumai (Sutton at al, 2005)

Klasszikus triász	Fontosabb jellemzők	Támogató jellemzők
corpus callosum agenesia	corticalis malformatiók (elsősorban polymicrogyria)	elődomborodó praemaxilla felfelé forduló orrheggyel, oldalt ritkás szemöldök
chorioretinalis lacunák	periventricularis és subcorticalis heterotopia	vascularis malformatiók vagy vascularis malignitások
infantilis spasmusok	3. kamra körüli és/vagy plexus choroideus cysták	csigolya- és bordarendellenességek
	látóidegfő/látóideg coloboma	microphthalmia
		„split brain" EEG
		az agyféltekék jelentős aszimmetriája

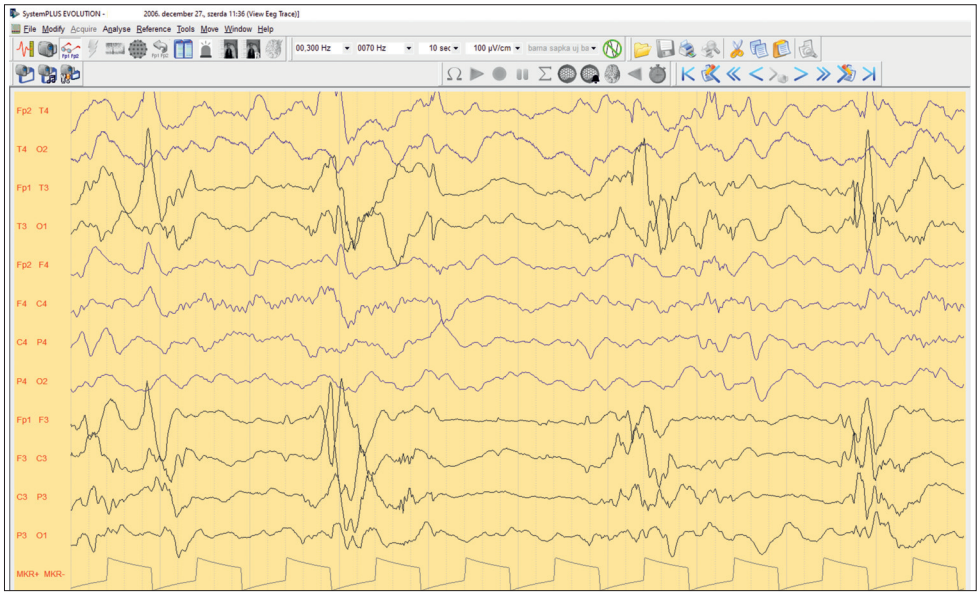

1. ábra: Az 1. beteg EEG-felvétele alvásban 2,5 hónapos korban

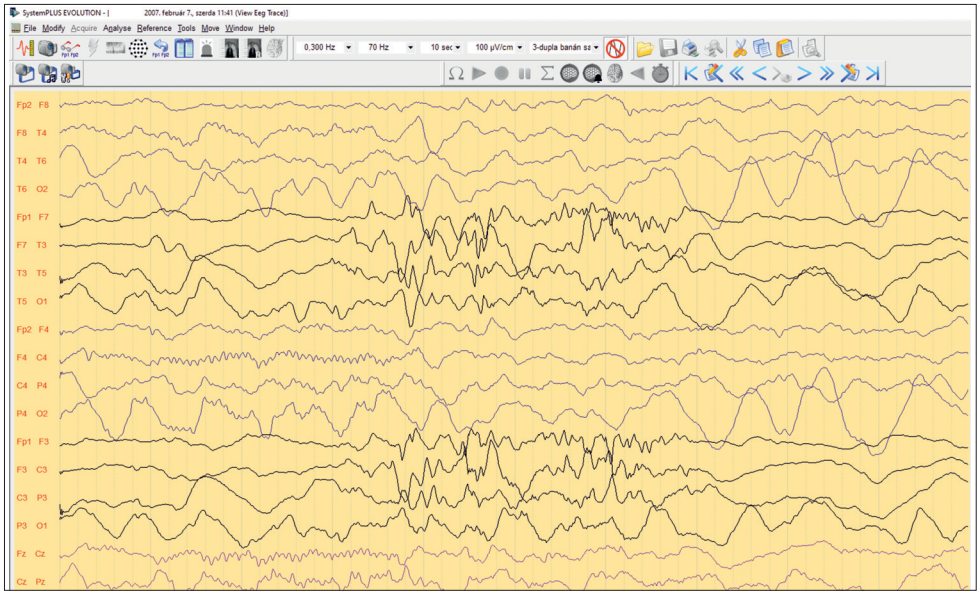

2. ábra: Az 1. beteg EEG-felvétele alvásban 4,5 hónapos korban

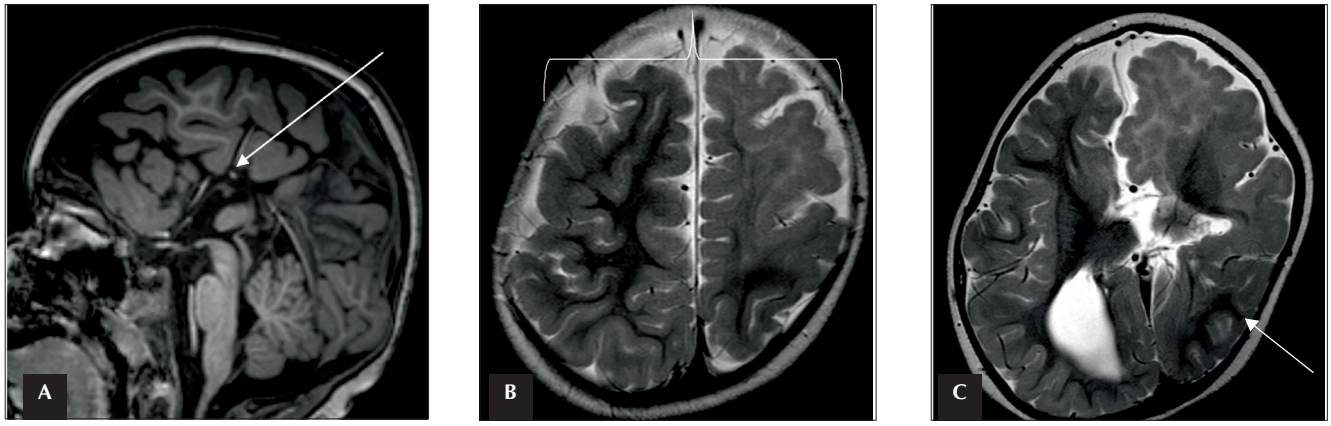

3. ábra: Az 1. beteg koponya MR-felvételei 28 hónapos korban
A: corpus callosum agenesia B: cerebralis hemisphaerium aszimmetria
C: plagiocephalia (korai lambdoid varrat záródás) ...

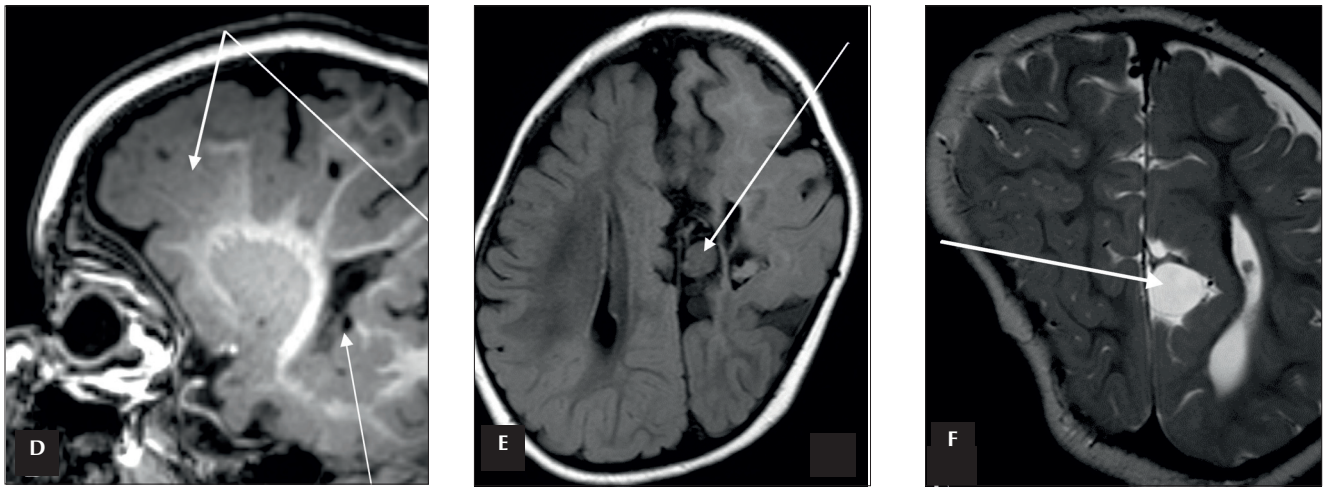

3. ábra: Az 1. beteg koponya MR-felvételei 28 hónapos korban *(folytatás)*
D: frontalis polymicrogyria, subependymalis heterotopia E, F: intracranialis cysták

Öt betegünk rövid esetismertetése

Az elmúlt közel 20 évben a Bethesda Gyermekkórház Neurológiai Osztályán öt gyermeket vizsgáltunk és/vagy kezeltünk Aicardi-szindróma diagnózissal.

1. beteg: 2,5 hónapos korban vizsgáltuk először osztályunkon. Jelenleg 18 éves. Előzményeiből kiemeljük, hogy a 27. gestatiós héten intrauterin ultrahang vizsgálat során kamratágulatot és agyi cystákat írtak le. A 38. gestatiós héten császármetszéssel, 3570 g súllyal, Apgar 9/10 statusban született. 1 napos korban készült koponya MR felvételeken corpus callosum agenesia, kamratágulat, bal oldali schizencephalia és polymicrogyria látszódott. Szemfenék vizsgálatnál kóros, „morning glory" papillának megfelelő képet írtak le. 2 hónapos korban indultak fokális rohamai, melyek carbamazepin kezelés mellett szaporodtak. 2,5 hónapos korban egyértelműen epilepsziás spasmus sorozatok jelentkeztek és az EEG-n bal féltekei suppression-burst minta látszódott *(1. ábra)*. IESS-nek megfelelő kezelés (vigabatrin, ACTH) ellenére 4,5 hónapos korban hasonló EEG-képet láttunk *(2. ábra)*. A továbbiakban az EEG-felvételeken suppression-burst minta vagy hypsarrhythmia nem látszott, de igen gyakori multifokális interictalis epileptiform jelek mellett egészen felnőttkoráig léptek fel epilepsziás spasmusok és fokális rohamok.
28 hónapos korban a koponya-MR-felvételek corpus callosum agenesiát, aszimmetrikus féltekéket, plagiocephaliát, frontalis polymicrogyriát, sub-

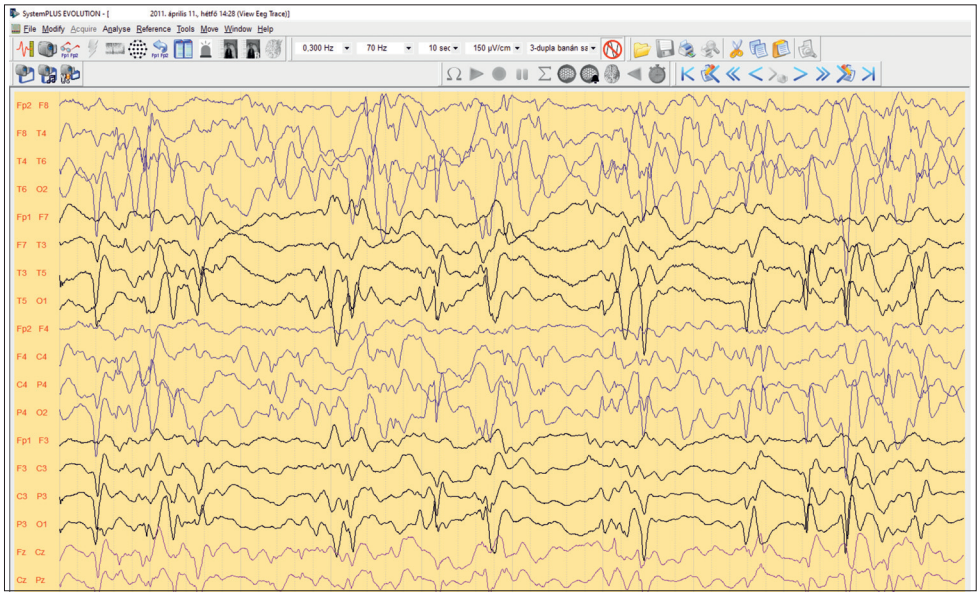

4. ábra: A 2. beteg EEG-felvétele alvásban 2 éves korban

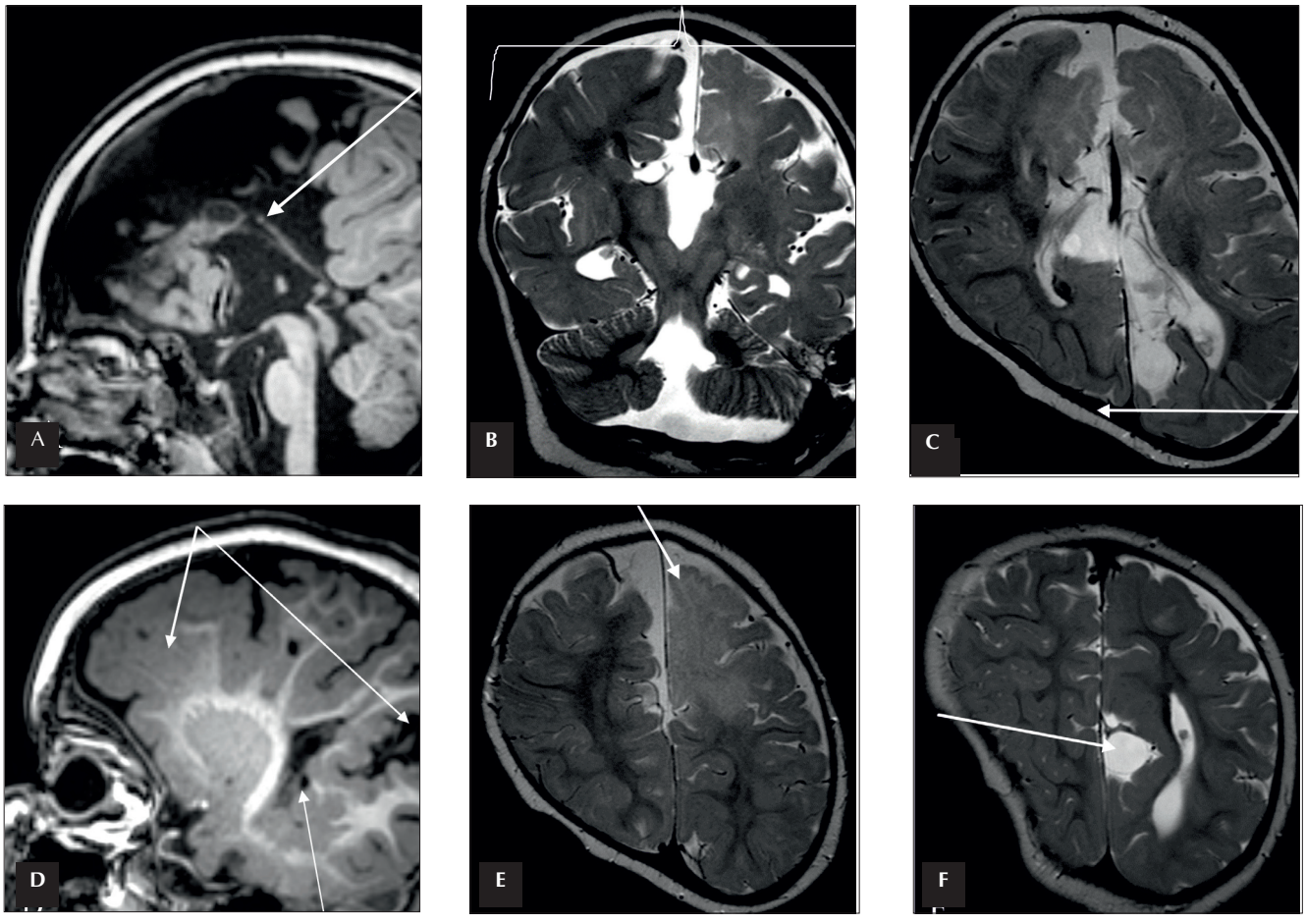

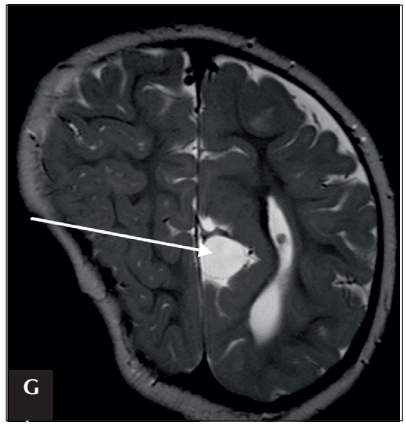

5. ábra: A 2. beteg koponya-MR-felvételei 27 hónapos korban
A: corpus callosum agenesia, B: cerebralis hemisphaerium aszimmetria, C: plagiocephalia, D: frontális túlsúlyú polymicrogyria és subependymalis heterotopia, E: corticalis és fehérállományi dysgenesis, F, G: intracranialis cysták

ependymalis heterotopiát mutattak *(3. ábra)*. 4,5 éves korban szemészeti vizsgálat során a szemfenéki képben chorioretinalis-retinalis lacunák látszódtak. Ekkor született meg az Aicardi-szindróma egyértelmű diagnózisa. A beteg terápiarezisztens epilepsziája mellett súlyos motoros és mentális elmaradás alakult ki.

2. beteg: Közel 2 éves életkorban jelentkezett osztályunkon. Jelenleg 15 éves. Anamnéziséből kiemeljük, hogy a 38. gestatiós héten végzett magzati ultrahang vizsgálat során észlelt intracranialis cysta és anhydramnion miatt császármetszést végeztek. 3340 g súllyal, Apgar 9/10 statusban született. Koponya ultrahang vizsgálat során corpus callosum agenesiát, agyi cystákat, kétoldali polymicrogyriát, illetve microphthalmiát láttak. 3 hónapos korban indultak kérdéses lefolyású rohamai, melyek miatt topiramat kezelést kapott. 6 hónapos kortól egyértelmű aszimmetrikus epilepsziás spasmusok jelentkeztek, interictalis EEG-n hypsarrhythmia, illetve suppression-burst minta látszott. IESS-nek megfelelő gyógyszeres kezelést, majd számos antiepileptikumot kapott. 2 éves korban osztályunkon epilepsziás spasmusokat, EEG-n alvásban bal féltekei suppression-burst mintát ész-

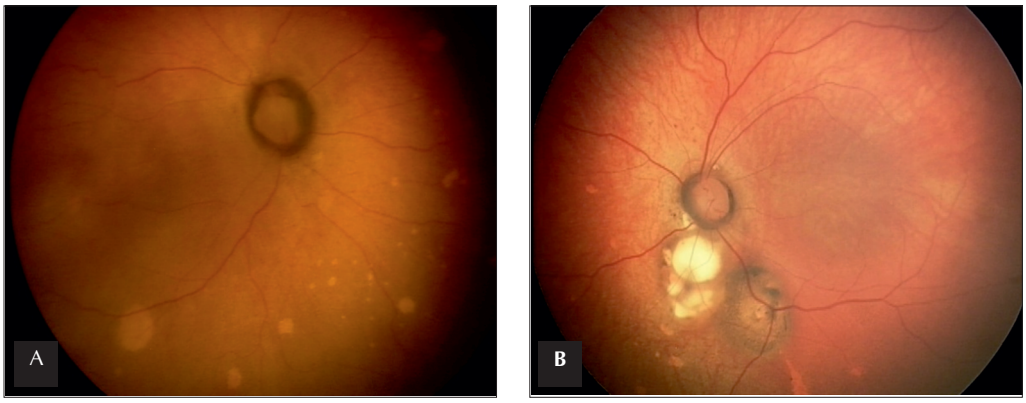

6. ábra: A 3. és 5. beteg szemfenéki képe: chorioretinalis lacunák

leltünk *(4. ábra)*. Koponya MR-felvételei corpus callosum agenesia mellett aszimmetrikus féltekéket, plagiocephaliát, frontalis túlsúlyú polymicrogyriát, subependymalis heterotopiát és intracranialis cystákat mutattak *(5. ábra)*. Szemészeti vizsgálat során bal oldali coloboma, microphtalmus, jobb oldalon apró, chorioidea hiányos foltok mutatkoztak. Ekkor született meg az Aicardi-szindróma diagnózisa. A továbbiakban terápiarezisztens epilepszia mellett súlyos motoros és mentális retardáció alakult ki, intézményi elhelyezésre került sor.

3. beteg: 7 hónapos kora óta gondozzuk osztályunkon. Jelenleg 8,5 éves. Anamnéziséből kiemeljük, hogy praenatalis ultrahang vizsgálatnál ventriculomegaliát írtak le.
A 26. gestatiós héten, fenyegető intrauterin asphyxia miatt császármetszéssel, 630 g súllyal, Apgar 8/9 statusban született. 21 napig lélegeztették, keringéstámogatást igényelt. Koponya-ultrahangvizsgálat során 9 hónapos korban corpus callosum agenesia mutatkozott. Szemészeti vizsgálatnál ROP II (retinopathia prematurorum) mellett chorioretinalis lacunákat észleltek *(6. ábra, A)*. Koponya-ultrahangvizsgálat során corpus callosum agenesia és számos agyi cysta látszott. Epilepsziás rohamok 6 hónapos kortól jelentkeztek, a rohamleírás és az EEG alapján carbamazepin kezelést kapott. Hét hónapos korban epilepsziás spasmus sorozatokat észleltünk. Interictalis EEG-n jobb féltekei hypsarrhythmia látszott. IESS-nek megfelelő kezelést állítottunk be. Koponya MR vizsgálatra 9 hónapos korban került sor: corpus callosum agenesia, jobb parietalis polymicrogyria, hátsó scalában arachnoidalis cysta, bal cerebellaris dysgenesis, a két oldalkamrában korábbi intraventricularis vérzés maradványtünetei mutatkoztak. 8,5 hónapos korban még előfordultak aszimmetrikus epilepsziás spasmusok jobb féltekei ictalis mintával *(7. ábra)* és az EEG-n ébrenlétben jobb féltekei hypsarrhythmia, alvásban suppression-burst minta látszódott. Ezután az addigi kezelés mellett rövidesen rohammentessé vált. Folyamatos gyógyszeres kezelés mellett többször volt hosszabban rohammentes, de 6 éves kora óta ismét jelentkeznek gyógyszeresen nehezen befolyásolható epilepsziás spasmusok. Interictalis EEG-jén aszimmetrikus háttértevékenység mellett multifokális interictalis epileptiform jelek láthatók. Extracerebralis tünetként facialis dysmorphiája, clitoromegaliája, scoliosisa és bordafejlődési rendellenessége van. Hypothyreosisa van. Enyhe bal ol-

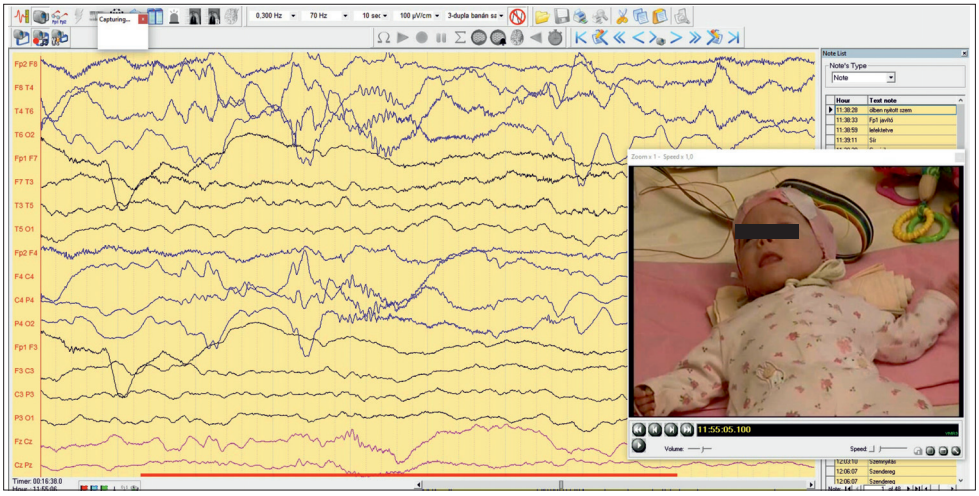

7. ábra: A 3. beteg epilepsziás spasmus ictalis mintája 8,5 hónapos korban

dali hemiparesis mellett járóképes, beszél, speciális nevelési igényű iskolába jár.

4. beteg: 3 hónapos korban jelentkezett osztályunkon. Jelenleg 3 éves. Anamnéziséből kiemeljük, hogy magzati ultrahang vizsgálatnál a 36. héttől oldalkamra tágulat látszott. A 39. gestatiós héten császármetszéssel született Apgar 1-5-10 statusban, 3650 g súllyal. 1 napos korban készült koponya MR felvételeken corpus callosum agenesia, jobb túlsúlyú supratentorialis kamratágulat, oldalkamrák mentén subependymalis szürkeállományi heterotopia ábrázolódott. Szemészeti vizsgálat során 7 hetes korban Aicardi-szindróma és septoopticus dysplasia gyanúja merült fel. 5 hetes kortól jelentkeztek rohamgyanús jelenségek, majd fokális rohamok. Epilepszia elleni gyógyszeres kezelés mellett 3 hónapos kortól epilepsziás spasmusok léptek fel. Interictalis EEG-n aszimmetrikus háttértevékenység mellett jobb féltekei hypsarrhythmia, alvásban suppression-burst minta látszott. ACTH kezelés ismételten rohammentességet eredményezett, de elhagyásával kiújultak a spasmusok és fokális rohamok is jelentkeznek. EEG multifokális interictalis epileptiform jeleket mutat. Igen súlyos motoros és mentális elmaradás tünetei láthatók.

5. beteg: 5,5 éves korában video-EEG monitorozás céljából vettük fel osztályunkra. Jelenleg 6 éves. Anamnéziséből kiemeljük, hogy a 35. gestatiós héten császármetszéssel, Apgar 7/8/9 statusban, 2600 g súllyal született. RDS (respiratorikus distress szindróma) és intrauterin infekció miatt perinatális intenzív centrumban ápolták. Koponya-ultrahangvizsgálat során corpus callosum hypogenesiát, oldalkamra aszimmetriát, agyi cystákat írtak le. Szemfenéki kép alapján intrauterin vírusinfekció okozta chorioretinitis gyanúja merült fel. A szerológiai vizsgálatok ezt nem támasztották alá. 5 hónapos korban fokálisnak imponáló rohamok indultak, carbamazepint kapott, majd rövidesen epilepsziás spasmusok jelentkeztek, és IESS képe bontakozott ki. ACTH-vigabatrin kezelés mellett a rohamok csak átmenetileg szűntek. Számos gyógyszeres próbálkozás ellenére tartós rohammentességet nem sikerült elérni. Koponya MR felvételeken csecsemőkorban és 2 éves korban részleges corpus callosum agenesia és agyi cysták látszottak. 5,5 éves korban video-EEG monitorozás során epilepsziás spasmus sorozatokat rögzítettünk, ennek megfelelő iktális mintákkal. Interictalisan aszimmetrikus háttértevékenység és multifokális epileptiform jelek mutatkoztak. Szemészeti vizsgálat ekkor alátámasztotta az Aicardi-szindrómát *(6. ábra, B)*. Mozgásfejlődése lassú, de járóképes. Beszéde is lassan fejlődik. Integráló óvodába jár.

Megbeszélés

Az Aicardi-szindróma ritka betegség, előfordulását a világban néhány ezerre becsülik (5).
Diagnózisa a rohamszemiológia, EEG, szemészeti jellegzetességek, koponya-MR-vizsgálat alapján felállítható. Amennyiben az intrauterin és/vagy az újszülött-csecsemőkori koponya ultrahang vizsgálat a corpus callosum részleges vagy teljes agenesiáját mutatja (esetleg egyéb strukturális rendellenességek mellett), koponya-MR-vizsgálat elvégzése javasolt.
A korán végzett EEG-vizsgálat során esetleg még nem látjuk az Aicardi-szindrómára jellemző interictalis epileptiform jeleket, de a háttértevékenység aszimmetriája már gyanút keltő lehet. Nem sokkal később az ún. „split EEG", elsősorban a hypsarrhythmia és supression-burst minta aszinkroniája vagy féloldali megjelenése tűnhet fel. A corpus callosum agenesiája nem minden esetben jár epilepsziával (csak kb. az esetek 2/3 részében) (6), de ha a koponya MR felvételeken egyéb strukturális rendellenességek is mutatkoznak, EEG követés javasolt. A minimális tünetekkel járó epilepsziás spasmus esetleg nem tűnik fel a mindennapokban, de az EEG-n megjelenő hypsarrhythmia vagy suppression-burst minta felhívhatja a figyelmet a csecsemő pontosabb megfigyelésére. A rohamok felismeréséhez video-EEG monitorozás segítséget nyújthat.
Masnada és munkatársai szerint a korai EEG vizsgálatnak szerepe lehet a prognózis megítélésében (7). 12 eset alapján az Aicardi-szindróma két fenotípusát tudták elkülöníteni. Betegeiknél a „klasszikus súlyos fenotípus" nagyon korai indulású epilepsziával, spasmusokkal és gyakran más rohamtípusokkal is járt kifejezetten kóros EEG-vel. Az „enyhe fenotípus" viszonylag későbbi, 3 hónapos életkoron túli epilepszia kezdettel járt az EEG-n mutatkozó rendezetlen háttértevékenységgel, mely nem ment át hypsarrhythmiába vagy suppression-burst mintába, és alvásban megmaradtak a normális grafoelemek.
Öt esetünkből nem lehet messzemenő következtetést levonni, de annyiban meg tudjuk erősíteni *Masnada és mtsai* megfigyelését, hogy a viszonylag kedvezőbb lefolyású eseteinknél (3. és 5. beteg) aránylag későn, 6, illetve és 5 hónapos korban indult az epilepszia és csak 7, illetve 5,5 hónapos kortól észleltünk aszimmetrikus hypsarrhythmiát az EEG-n.
Összességében azonban elmondható, hogy a szakirodalommal megegyezően valamennyi betegünknél terápiarezisztens epilepszia alakult ki. Három betegünknek igen súlyos motoros és mentális elmaradása van, csak a 3. és 5. beteg járóképes, beszél és iskolába, illetve óvodába jár. A 3. beteg kórlefolyása annak ellenére viszonylag kedvező, hogy

igen kis súllyal született koraszülött volt és perinatalis agyvérzésen is átesett.
A koponya-MR-felvételeken az obligát tünetnek tartott teljes vagy részleges corpus callosum agenesián kívül valamennyi betegünknél megfigyelhető volt egyéb fejlődési rendellenesség is. Főleg a kezdeti, de akár a későbbi EEG-felvételeken is gyakran mutatkozó fokális interictalis és iktális jelek összefüghetnek az agyi léziók jellegével és lokalizációjával.
A szemészeti vizsgálatot minél előbb el kell végezni. Sokszor már újszülöttkorban fény derül az Aicardi-szindrómában pathognomikusnak tekinthető chorioretinalis lacunákra. A későbbiekben gyanú esetén ismételni kell a szemfenék vizsgálatot. Három betegünknél (1., 2. és 5. beteg) csak a megismételt szemfenékvizsgálat erősítette meg a diagnózist. Egyéb szemészeti rendellenességek pedig támogathatják a diagnózist (pl. az 2. betegünknél észlelt coloboma és microphthalmus) (2, 3).
Viszonylag kevéssé ismertek az Aicardi-szindróma extracerebralis, illetve nem szemészeti jellegű tünetei. Két betegünknél fordult elő scoliosis (3. és 5. beteg), egynél bordafejlődési rendellenesség is (3. beteg), melyek már szerepelnek a J. Aicardi által leírt „támogató jellemzők" között (2).
Az Aicardi-szindróma genetikai eredetűnek tűnik, de a pontos etiológia nem ismert. Az X kromoszóma érintettsége gyanítható, mivel szinte kizárólag lányoknál fordul elő, de ez a teória nem bizonyított. Fiúknál letális következményt feltételeznek, illetve 47 XXY kromoszómakép mellett előfordulhat a betegség. Családi halmozódás csak egypetéjű ikrek esetén ismeretes. Elképzelhető azonban, hogy többféle ok áll a háttérben (8, 9). Praenatalis genetikai diagnózisra jelenleg nincs lehetőség. Praenatalis MR-diagnosztikáról jelentek meg közlemények (10, 11), kérdéses azonban, hogy a kevés ezirányú tapasztalat mellett, illetve genetikai megerősítés hiányában ennek mennyire van jelentősége.
A betegségnek specifikus terápiája nincs. Tapasztalataink azt mutatják, hogy az epilepsziás spasmusok és az EEG kép kezdetben jól reagálnak ACTH + vigabatrin kezelésre, de később a rohamok az ismert antiepileptikumokra rezisztenssé válnak. Fokális rohamok mellett epilepsziás spasmusok még késői gyermekkorban is jelentkezhetnek. *Sanchez és mtsai* (12) 15 betegnél alkalmaztak ketogén diétát. 3 hónap elteltével a betegek kétharmadánál sikerült 50%-nál nagyobb rohamszám csökkenést elérni, de tartósan rohammentessé egyikük sem vált. Epilepsziasebészeti (nervus vagus stimulator beültetése, hemispherectomia, resectiós műtét, callosotomia) beavatkozásokról szóló közlemények viszonylag kis esetszámot dolgoznak fel, melyekből nem lehet meggyőző következtetéseket levonni (13-15).

Összefoglalás

A szakirodalom és saját eseteink alapján javasoljuk, hogy az intrauterin vagy postnatálisan végzett koponya ultrahang vizsgálatnál látott teljes vagy részleges corpus callosum agenesia esetén történjen koponya MR vizsgálat és szemészeti vizsgálat a betegnél. A corpus callosum eltéréseken kívül látható agyi fejlődési rendellenességek esetén szükséges EEG követés is. Bár specifikus terápia nem áll rendelkezésre, az Aicardi-szindróma diagnózisának ismerete fontos a gyermek gondozása és a szülői bizonytalanság eloszlatása szempontjából.

Summary

About Aicardi syndrome in 5 of our patients
Zsuzsa Siegler et al; Bethesda Children's Hospital Department of Neurology

Jean Aicardi described the syndrome, later named after him, in 1965, which included complete or partial agenesis of the corpus callosum, chorioretinal lacunes and infantile (epileptic) spasms. Later, other brain, ophthalmological and somatic features were also found to be associated. Aicardi syndrome presents only in females, suggesting an underlying genetic cause, but the exact aetiology is unknown. The diagnosis can be made in early infancy on the basis of seizure semiology, EEG and brain MRI. Later, severe therapy-resistant epilepsy, motor and mental retardation develop. We would like to raise awareness of the possibility of early detection of Aicardi syndrome with the presentation of five very similar case histories.

KEYWORDS agenesis of the corpus callosum, chorioretinal lacunae, epileptic spasm, polymicrogyria

Irodalom

1. Aicardi J, Lefebvre J, Lerique-Koechlin A. A new syndrome: spasm in flexion, callosal agenesis, ocular abnormalities. Electroenceph Clin Neurophysiol 1965; 19:609–610
2. Aicardi J. Aicardi syndrome. Brain & Development 2005; 27:164-171.
3. Sutton VR. Hopkins BJ, Tanya N, et al. Facial and physical features of Aicardi syndrome: Infants to teenagers. Am J Med Genet 2005; 138A:254-2588.
4. Zuberi SM, Wirrell E, Specchio N, et al. ILAE classification and definition of epilepsy syndromes with onset in neonates and infants: Position statement by the ILAE task force on nosology and definitions. Epilepsia 2022; 63(6):1349-1397.
5. Kroner BL, Preiss L, Ardini M, et al. New incidence, prevalence, and survival of Aicardi syndrome from 408 cases. J Child Neurol 2008; 23:531-535.
6. Unterberger I, Bauer R, Walser G, et al. Corpus callosum and epilepsies. Seizure 2016; 37:55–60.
7. Masnada S, Alfei E, Formica M, et al. EEG at onset and MRI predict long-term clinical outcome in Aicardi syndrome. Clin Neurophysiol 2022; 142:112-124.
8. Wong BKY, V Reid Sutton VR. Aicardi syndrome, an unsolved mystery: Review of diagnostic features, previous attempts, and future opportunities for genetic examination. Am J Med Genet C Semin Med Genet 2018; 178(4):423-431.
9. Ha TT, Burgess R, Newman M, et al. Aicardi syndrome is a genetically heterogeneous disorder. Genes 2023, 14:1565.
10. Masnada S, Chiara D, 2, Giana I, et al. Aicardi Syndrome: Key fetal MRI features and prenatal differential diagnosis. Neuropediatrics 2020; 51(4):276-285.
11. Pomar L, Ochoa J, Cabet S, et al. Prenatal diagnosis of Aicardi syndrome based on suggestive imaging pattern: A multicenter case-series. Prenatal Diagnosis 2022; 42:484-49.
12. Sanchez MAR, Cervenka MC, Stacey K, et al. Ketogenic diet therapy for epilepsy associated with Aicardi syndrome. J Child Neurol 2021; 36(11):1007-1010.
13. Kasasbeh AS, Gurnett CA, Smyth MD. Palliative epilepsy surgery in Aicardi Syndrome: A case series and review of literature. Childs Nerv Syst 2014; 30:497-503.
14. Podkorytova I, Gupta A, Wyllie E. Aicardi syndrome: epilepsy surgery as a palliative treatment option for selected patients and pathological findings. Epileptic Disord 2016; 18:431-439.
15. Bernstock JD, Olsen HE, Segar D, et al. Corpus callosotomy for refractory epilepsy in Aicardi syndrome: Case report anf focused review of the literature. World Neurosurg 2020; 142:450-455.
18. Kyeong-Seok Lee Chronic Subdural Hematoma in the Aged, Trauma or Degeneration? J Korean Neurosurg Soc. 2016 Jan; 59(1):1-5.

Útravaló tudnivaló

- Az Aicardi-szindrómát egy triász jellemzi: corpus callosum agenesia, chorioretinalis lacunák és epilepsziás spasmusok.
- A fő jellemzőkhöz gyakran társulnak corticalis malformatiók (főleg polymicrogyria), subcorticalis és periventricularis heterotopia, papilla és n. opticus coloboma.
- Jellegzetes a „split brain” EEG (főleg a disszociált suppression-burst minta)

Tesztkérdések

1. Az Aicardi-szindróma szemészeti jellegzetessége:

a) amblyopia
b) könnycsatorna-elzáródás
c) lencseluxatio
d) chorioretinalis lacunák
e) cataracta

2. Aicardi-szindróma EEG-jellegzetessége:

a) generalizált tüske-hullám burst
b) disszociált suppression-burst
c) béta excess
d) előreterjedő alfa tevékenység
e) béta deficit

Az egyszerű választásos tesztekre a megoldást a társaság honlapján kérjük megjelölni: www.gyermekorvostarsasag.hu.
A legjobb megoldó 100 ezer Ft jutalomban részesül! Kreditpont a teszteket jól megoldóknak!



Kis Éva

A gyermekradiológia alapjai

A könyv célja alapvető gyermekradiológiai ismeretek nyújtása gyermekgyógyász, gyermeksebész, radiológus rezidensek, gyermekgyógyászok, családorvosok számára és mindazoknak, akik mindennapi munkájukban kapcsolatban állnak újszülött, csecsemő, gyermek, serdülő betegekkel.

SEMMELWEIS KIADÓ

Az idiopathiás intracranialis hypertensio egy ritka esete – amikor már invazív beavatkozás szükséges

Zsiborás Csaba dr.[1], Péter István dr.[1], Szegner Laura dr.[1], Gaál Valéria dr.[2], Kolumbán Bálint dr.[3], Herbert Zsuzsanna dr.[4], Hollódy Katalin dr.[1]

[1] PTE ÁOK KK Gyermekgyógyászati Klinika, Neurológiai Tanszék és Osztály (Igazgató: Decsi Tamás dr.)

[2] PTE ÁOK KK Szemészeti Klinika (Igazgató: Csutak Adrienne dr.)

[3] PTE ÁOK KK Idegsebészeti Klinika (Igazgató: Schwarcz Attila dr.)

[4] PTE ÁOK KK Orvosi Képalkotó Klinika (Igazgató: Tóth Arnold dr.)

LEVELEZÉSI CÍM:
Zsiborás Csaba dr.
7623 Pécs, József A. u.7.
E-posta: zsiboras.csaba@pte.hu

ÖSSZEFOGLALÁS Bevezetés: Az idiopathiás intracranialis hypertensio (IIH) igazolható intracranialis térfoglalás nélküli ismeretlen eredetű koponyaűri nyomásfokozódás. Prezentációs tünetei a fejfájás és a látászavar. Kezelés nélkül súlyos komplikációkhoz, látásvesztéshez vezethet. A terápia szempontjából legfontosabb az emelkedett intracranialis nyomás normalizálása. Visszatérő, nehezen kezelhető esetekben sebészi beavatkozásra is szükség lehet ventriculoperitonealis shunt (VP) formájában.
Esetismertetés: A 12 éves obes fiú látásromlás, progrediáló fejfájás, illetve aluszékonyság miatt került felvételre. Látása csak kb. 10 cm-re volt éles, a színeket nem tudta azonosítani. Szemészeten optikai koherencia tomográfia (OCT) vizsgálattal papillaoedema igazolódott. A koponya MR felvételeken koponyaűri térfoglalás nem ábrázolódott, azonban az IIH-ra jellegzetes indirekt jelek igazolódtak. Lumbálpunkcióval 90 vízcm-es nyomás volt mérhető. Konzervatív terápia mellett nem volt javulás, ezért VP-shunt behelyezése történt.
Következtetés: Az IIH kifejezetten ritka betegség. A panaszok változatosak, gyakran bizonytalanok, a lefolyás tünetszegény, vagy ellenkezőleg, nagyon rapid lehet. A diagnózist mielőbb fel kell állítani és a terápiát el kell kezdeni a jobb szemészeti prognózis érdekében.

KULCSSZAVAK gyermekkori idiopathiás intracranialis hypertensio (IIH), optikai koherencia tomográfia (OCT), papillaoedema, indirekt MRI-jelek, VP-shunt

Bevezetés

Az idiopathiás intracranialis hypertensio (IIH) vagy régebbi nevén pseudotumor cerebri igazolható intracranialis térfoglalás nélküli ismeretlen eredetű koponyaűri nyomásfokozódást jelent. Az IIH kifejezetten ritka betegség, incidenciája kb. 1:100 000. Leginkább túlsúlyos, fertilis korban lévő nők betegsége, de bármely életkorban előfordulhat (1-3). A gyermekkorban jelentkező esetek arányát 10–30%-ra becsülik.
Életkor szerint két előfordulási csúcsot figyeltek meg: a 4–6 éves életkorban jelentkező IIH leginkább szekunder okokra vezethető vissza, a 13–14 éves életkor körül pedig endokrinológiai változásokkal lehet kapcsolatban.
Az IIH pontos patogenezise nem teljesen tisztázott, több faktornak is szerepe lehet a kialakulásában: elégtelen liquorfelszívódás, fokozott liquortermelés, extracellularis agyoedema-képződés, emelkedett vénás nyomás, valamint hormonális okok (1, 4). Az idiopathiás eseteken kívül megkülönböztetjük a szekunder okokat, amelyek valamely másik kórállapotokhoz köthetők: fejtrauma, fül-orr-gégészeti megbetegedések, sinusthrombosis, jobbszívfél-terheléssel járó folyamatok, endokrinológiai kórképek (pl. Addison-kór, hypoparathyreosis, hypo/hyperthyreosis), különböző gyógyszerek, és toxinok hatása (pl. tetraciklinek és származékaik, A-vitamin-túladagolás, anabolikus szteroidok, hosszú szteroid kezelés utáni megvonás, növekedésihormon-kezelés, lithium, orális fogamzásgátlók, amiodaron, cyclosporin, cytarabin) (1, 4-11).
Tünetei szerteágazóak, leggyakoribb a betegek 2/3-ában megjelenő fejfájás. Általában epizódikusan kezdődik, és csak hetek alatt válik napi panasszá, lokalizációja és a fájdalom jellege változatos lehet. Fontosak a látással kapcsolatos eltérések: a homályos látás, a photophobia és a visus romlása. Gyakran jelentkezik hányinger, hányás. Rit-

kább tünet az irritabilitás, a zavartság, az aluszékonyság, a paraesthesia és a nyakmerevség (1, 3). Diagnózisa kizárásos alapon állítható fel a módosított Dandy-kritériumok alapján (1985) (1) *(1. táblázat)*.

1. táblázat: Az idiopathiás intracranialis hypertensio diagnózisának felállítása a módosított Dandy-kritériumok alapján

1. koponyaűri nyomásfokozódásra utaló panaszok és tünetek (fejfájás és/vagy papillaoedema)
2. neurológiai vizsgálat során nem található lokalizációra utaló góctünet
3. normális koponya MR/CT lelet, obstruktív vénás megbetegedés jelei nélkül
4. emelkedett liquornyomás (25 vízcm felett) normális liquorlelet mellett
5. az agynyomás fokozódásnak nincs igazolható oka

A módosított Dandy-kritériumok szerint a koponya MR vizsgálatnak negatívnak kell lennie, azonban a mágneses rezonanciás képalkotás egyre finomabb technikáival az IIH-ra jellemző indirekt jeleket írtak le Degnan és mtsai 2011-ben (2) (pipával jelölve azok az MR eltérések, amik a mi betegünknél is megfigyelhetőek voltak) *(2. táblázat)*.

2. táblázat: Idiopathiás intracranialis hypertensio indirekt jelei a koponya-MR-vizsgálat során

✓ Kiszélesedett subarachnoidalis tér a látóidegek körül
Kanyargós látóidegek
✓ Papillaoedema
✓ A posterior sclera ellaposodása
✓ A papilla intraocularis kitüremkedése
✓ Erőteljes liquordinamika
A pericerebrális liquortér tágulatai
✓ Részlegesen üres (empty) sella turcica
Kiszélesedett Meckel-cavum
✓ Prominens Pacchioni-granulatiók
✓ A sinus cavernosus lateralis falában a nervus oculomotorius körüli kiszélesedett liquortér
✓ Prominens perivascularis terek
✓ Résszerű oldalkamrák
✓ Chiari I. malformatiót utánzó (szerzett) tonsillaris ectopia
Fokozott bőr alatti zsírvastagság a fejbőrön és a nyakon
Vénás elfolyási akadály
Kétoldali vénás sinus stenosis
✓ A sinus transversus lateralis szegmenseinek stenosisa

A lumbálpunkció során a liquornyomás megmérhető, illetve a liquorvizsgálattal kizárandók az egyéb kórfolyamatok (1).
A differenciáldiagnosztika szempontjából fontos kórképek: hydrocephalus, infekciók, agyi térfoglaló folyamat, sinus thrombosis, migrén (12).
A terápia alapja az emelkedett intracranialis nyomás normalizálása. Ezt per os gyógyszerekkel igyekszünk elérni karboanhidráz bénítókkal és húgyhajtókkal, acetazolamiddal (15–25 mg/ttkg/nap), furosemiddel (0,3–0,6 mg/ttkg/nap), topiramáttal (1,5–3 mg/ttkg/nap), súlyosabb, illetve a fenti gyógyszerekre nem reagáló esetekben szteroiddal (metilprednizolon 15 mg/ttkg) (13). Korábbi gyakorlat volt a rendszeres liquorlebocsátás, azonban a beavatkozás kockázatai miatt ez háttérbe szorult. Obeseknél lényeges a diéta elindítása. Visszatérő, nehezen kezelhető, látásromlással járó esetekben sebészi beavatkozásra is szükség lehet ventriculoperitonealis shunt formájában, ami végleges panaszmentességhez vezethet (1).
Az IIH prognózisa gyermekkorban jó, pubertáskorban találtak inkább szövődményeket. Recidív esetek is előfordulnak, ezek arányát 6–22%-ra becsülik (1, 4).
A gyermekkori IIH ritkasága, differenciáldiagnosztikai nehézségei, a változatos, sokszor bizonytalan panaszok, a tünetszegény vagy éppen rapid lefolyás, a gyógyulás után jelentkező ismételt recidívák időnként komoly diagnosztikai fejtörést és terápiás megfontolást igényelnek. A minél korábbi diagnózis és a megfelelő kezelés a jobb szemészeti prognózis érdekében szükséges.

Esetismertetés

A 12 éves obes fiú elmondása alapján fürdőben járt, ahol derekára kifejezetten erős vízsugarat engedett, ezt követően kezdődött derék- és nyakfájdalma. Ortopédiai szakvizsgálata történt, röntgenfelvétel alapján lumbosacralis retrolisthesist véleményeztek, tüneti kezelést javasoltak. Kb. 1 hét múlva kezdett el furcsa látásra, illetve gyakori fejfájásra panaszkodni. A javasolt szemészeti vizsgálaton azonban nem jelentek meg. Egy hét múlva jelentkeztek klinikánkon, mert panaszai jelentősen fokozódtak, elmondása szerint csak közelre látott élesen, heteroanamnézis szerint időnként félre nyúlt, meredten nézett, járása is bizonytalan lett, aluszékonyabbnak látták, fejfájása is rosszabbodott.
A felvételi neurológiai vizsgálata során a spontán szemmozgásait rendben találtuk. Látása azonban csak kb. 10 cm-ig volt éles. A színeket nem tudta azonosítani. Egyéb neurológiai kórjele nem volt. Tekintettel a fizikális vizsgálat során találtakra szemészeti vizsgálatot indikáltunk, ahol OCT (optikai koherencia tomográfia) is történt. Az OCT a szem-

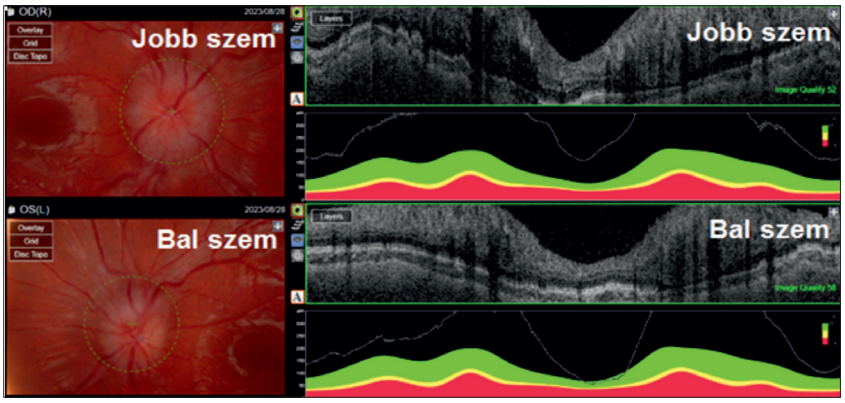

1. ábra: Optikai koherencia tomográfia (OCT) vizsgálat a felvételi fizikális vizsgálatot követően, bal oldalon a kifejezetten elmosódott szélű papillák láthatóak, jobb oldalon a papillák nagy mértékű előemelkedése ábrázolódik a zöld színű normálishoz képest

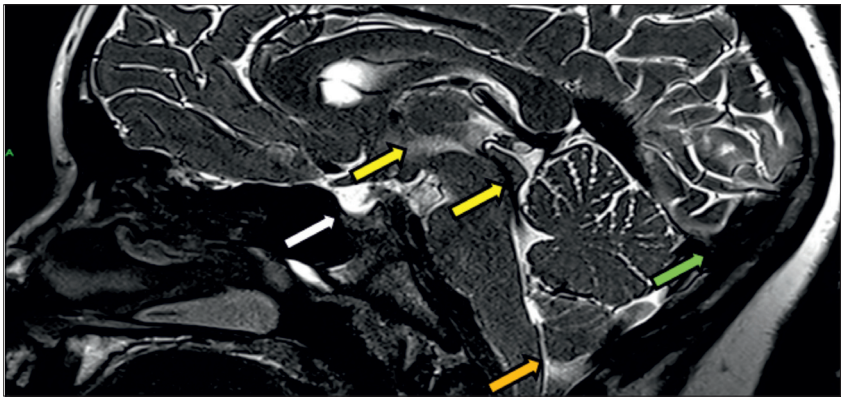

2. ábra: Kontrasztanyagos koponya MR-vizsgálat a VP-shunt beültetése előtt, a fehér nyíl a részleges empty sella turcicat, a sárga nyilak az erőteljes liquordinamikát, a narancssárga nyíl a foramen magnum síkját meghaladó kisagyi tonsillát, a zöld nyíl a sinusok elkeskenyedését mutatja

fenék képleteit vizsgálja fénysugarak segítségével. Jelen esetben a látóidegfőre, a papillára fókuszálva készült a vizsgálat *(1. ábra)*. Mindkét papilla oedemája igazolódott, a papillák széle mindkét oldalon kifejezetten elmosódott volt, nagy mértékben előemelkedett a zöld színű normálishoz képest, ezt nevezzük papillaoedemának. A koponyaűri nyomásfokozódás miatt akut képalkotó vizsgálat készült.

A rutin szekvenciákkal készült natív koponya MR vizsgálat során koponyaűri térfoglalás nem ábrázolódott, azonban az idiopathiás intracranialis hypertensiora jellegzetes indirekt jelek igazolódtak *(2. táblázat és 2. ábra)*.

A képalkotó vizsgálat után fekvő helyzetben végeztünk lumbálpunkciót a liquornyomás megítélésének érdekében. 90 vízcm-es nyomás igazolódott, ami extrém magas érték (normális liquornyomás 5–10 vízcm). A beavatkozást követően a gyermek panaszai átmenetileg javultak. Per os acetazolamid terápiát kezdtünk előbb 2x250 mg, majd 2x500 mg dózisban. A nem kielégítő terápiás hatás miatt furosemidet is kombináltunk.

A kontroll szemészeti vizsgálat a farmakoterápia mellett javulást nem igazolt, így az esetet idegsebésznek referáltuk. Kontrasztanyag adásával kiegészített kontroll koponya MR vizsgálatot javasolt a sinusok megítélésére, illetve MPRAGE vizsgálatot (vékonyszeletes kontrasztanyagos T1 szekvencia), ami navigációs segítséget nyújthat egy esetleges ventriculoperitonealis shunt beültetés során. A tovább emelt acetozalamid (3x750 mg) és furosemid (2x40 mg) dózis mellett továbbra sem volt javulás, így multidiszciplináris (gyermekideggyó-

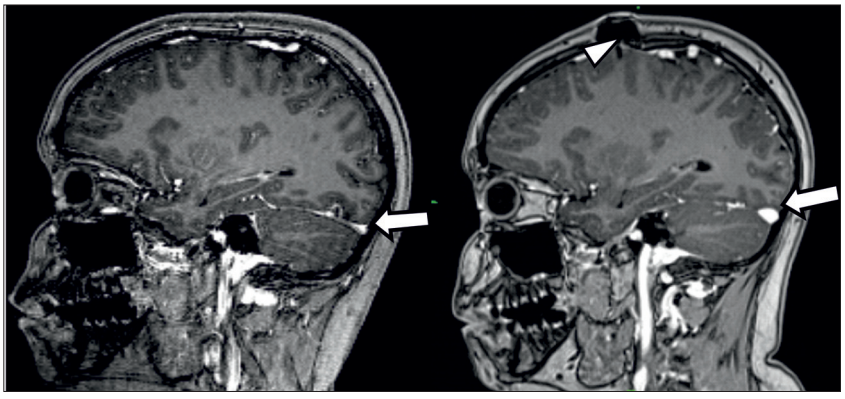

3. ábra: Kontrasztanyagos koponya MR vizsgálatok a VP-shunt beültetése előtt és után, a nyíl a sinusok kinyílását mutatja, a nyílhegy a VP-shunt műtermékét jelöli

gyász, szemész, idegsebész) megbeszélés alapján ventriculoperitonealis shunt behelyezése mellett döntöttünk. A kamrai szár behelyezését követően az agyvíz spriccelt, amikor az operatőr a csipesszel a csövet elengedte. Emellett az is megfigyelhető volt, hogy amint a shunt kamrai szára megmozdult, a liquor elfolyása gyakorlatilag megszűnt. Kifejezetten szűk oldalkamrába kellett a kamrai szárat behelyezni.

A műtétet követően a gyermek agitáltan ébredt, anisocoriás lett és látásvesztésről számolt be. A panaszok 20 g mannit és 20 mg dexamethason adását követően prompt megszűntek. A kontroll MR *(3. ábra)* és a szemészeti vizsgálat alapján, illetve szubjektíven is diszkrét javulás volt elmondható. A gyermeket a felvételét követő 13. napon, 3x500 mg acetazolamid szedésének javaslatával bocsátottuk otthonába.

Fél évvel a VP-shunt beültetését követően csak közelre lát élesen, egyebekben homályosan. Közelről nagy betűket olvasni is tud. Az utcán sétálva a padkákat látja. Magántanuló, de az iskolába szívesen jár.

Megbeszélés

Az IIH egy kifejezetten ritka betegség. Pontos patogenezise mai napig nem ismert. A tünetei változatosak, sokszor bizonytalanok. Diagnózis a módosított Dandy-kritériumok segítségével állatható fel kizárásos alapon. A módosított Dandy-kritériumokban ugyan negatív koponya MR vizsgálat szerepel, az esetek jelentős részében az IIH-ra utaló diszkrét jelek észrevehetőek. A szemészeti vizsgáló módszerek fejlődésével a szemfenék képleteiről készíthetők egyre részletgazdagabb képek, ami szintén segíti a diagnosztikát, illetve a páciensek követését.

A betegek többsége farmakoterápiára jól reagál. *Tovia és mtsai* 60 IIH-s gyermeket vizsgálva azt találták, hogy az esetek 76,6%-a (46 beteg) acetazolamid monoterápiára teljesen meggyógyult, beleértve a papillaoedemát is. A terápia bevezetésétől a panaszok és a papillaoedema megszűnéséig eltelt idő átlagosan 3,8 hét volt (1 hét–4 hónap). Az acetazolamid monoterápiára nem reagáló 14 beteg közül öt furosemid és topiramát kombináció adására gyógyult meg. Kilenc (15%) gyermeknél volt szükség operatív beavatkozásra (14).

A bevezető tünetek súlyossága nem korrelál a betegség gyógyulási hajlamával, a kórjóslattal (14). A korán felfedezett és kezelt esetek gyógyhajlama jobb, de nem minden esetben figyelhető meg teljes gyógyulás. Itt jegyeznénk meg, hogy ebből a szempontból sajnálatos, hogy esetismertetésünk alanya az általunk javasolt szemészeti vizsgálaton nem jelent meg. A minél korábbi diagnózis és a megfelelő kezelés a jobb szemészeti prognózis érdekében szükséges.

Summary

A rare case of idiopathic intracranial hypertension – when invasive intervention is needed
Csaba Zsiboras; Department of Paediatrics, Medical School, University of Pecs, Pecs, Hungary

Introduction: An unidentified source of increased intracranial pressure is a hallmark of idiopathic intracranial hypertension (IIH). Its presentation signs are headaches and visual disturbances and can lead to severe complications, including vision loss, if left untreated. The most important therapeutic goal is to normalise the elevated intracranial pressure. Surgical intervention in the form of ventriculo-peritoneal shunt may be necessary in severe, pharmacoresistant cases.

Case report: A 12-year-old obese boy was admitted with visual impairment, progressive headache and sleepiness. His vision was only sharp at about 10 cm and he could not identify colours. OCT examination confirmed papilloedema. MRI images did not show any intracranial space occupation, but indirect signs of IIH were confirmed. A lumbar puncture showed a pressure of 90 watercm. There was no improvement with conservative therapy, so a VP shunt was inserted.

Conclusion: IIH is a very rare disease. The symptoms are variable, often vague, and the course is asymptomatic or very rapid. However, the diagnosis should be made as soon as possible and therapy should be started for a better ocular prognosis.

KEYWORDS childhood idiopathic intracranial hypertension (IIH), optical coherence tomography (OCT), papilloedema, indirect MRI signs, VP-shunt

Irodalom

1. Ko MW, Liu, GT. Pediatric Idiopathic Intracranial Hypertension (Pseudotumor cerebri). Horm Res Pediatr, 2012; 74:381-9.
2. Degnan, AJ, Levy LM. Pseudotumor cerebri: Brief review of clinical syndrome and imaging findings. Am J Neuroradiol. 2011; 1986-93.
3. Kesler A, Fattal-Valevski A. Idiopathic intracranial hypertension in the pediatric population. J Child Neurology, 2002; 10:745-8.
4. Skau M, Brennum J, Gjerris F. What is new about idiopathic intracranial hypertension? An updated review of mechanism and treatment. Cephalalgia, 2005; 26:384-99.
5. Pauleczki A, Velkey I, Cservenyák J és mtsai. Gyermekkori pseudotumor cerebri két eset kapcsán. Egészségtudományi Közlemények. 2013; 3(1):51-7.

6. Fort JA, Smith LD. Pseudotumor cerebri secondary to intermediate-dose cytarabine-HCl, Ann Pharmaciter. 1999; 33(5):576-8.
7. Henry M, Driscoll MD, Miller M, et al. Pseudotumor cerebri in children with sickle cell disease: a case report. Pediatrics. 2004; 113:265-9.
8. Fuchs H, Singh D, Greene C, et al. Pseudotumor cerebri associated with modified Fonten anatomy. Pediatr Cardiol 2012.
9. Yedav YR, Parihar V, Agarwal M, et al. Lumbal peritoneal shunt in idiopathic intracranial hypertension; Turk Neurosurg 2012; 22(1):21-6.
10. Rahman MI, Raveendran S, Kaliaperumal C, et al. Pseudotumor cerebri following traumatic brain injury in a 29-year-old man. J Nat Sci Biol Med, 2012; 3(1):105-7.
11. Holmes D, Visnu P, Dorer RK, et al. All-trans retinoic acid-induced pseudotumor cerebri during induction therapy for acute promyelocytic leukemia: a case report and literature review. Case Reports in Oncology Medicine. 2012; ID 313057
12. Veira DS, Masruha MR, Goncalves AL, et al. Idiopathic intracranial hypertension with and without papilloedema in a consecutive series of patients with chronic migraine. Cephalalgia, 2008; 28(6):609-13.
13. Malem A, Sheth T, Muthusamy B. Paediatric Idiopathic Intracranial Hypertension (IIH)-A Review. Life (Basel). 2021; 29;11(7):632.
14. Tovia E, Reif S, Oren A, et al. Treatment Response in Pediatric Patients With Pseudotumor Cerebri Syndrome. J Neuroophthalmol. 2017; 37(4):393-7.

Útravaló tudnivaló

- Az idiopathiás intracranalis hypertensio (IIH) ritka betegség. Prezentációs tünetei a fejfájás, látászavar, hányinger.
- Szemészeti vizsgálattal a papillák pangását, lumbálpunkcióval az emelkedett liquornyomást igazolhatjuk.
- Koponya-MR elvégzésekor keresni kell az IIH indirekt jeleit.
- Farmakoterápiára nem reagáló esetekben sebészi beavatkozásra is szükség lehet ventriculoperitonealis shunt (VP) formájában.

Tesztkérdések

1. Az idiopathiás intracranalis hypertensio (IIH) tünetei, kivéve:
a) hányás
b) érzészavar
c) fejfájás
d) homályos látás
e) aluszékonyság

2. Az IIH per os gyógyszeres terápiás lehetőségei közé tartozik, kivéve:
a) furosemid
b) topiramát
c) acetazolamid
d) propranolol
e) szteroid

Az egyszerű választásos tesztekre a megoldást a társaság honlapján kérjük megjelölni: www.gyermekorvostarsasag.hu.
A legjobb megoldó 100 ezer Ft jutalomban részesül! Kreditpont a teszteket jól megoldóknak!

Tisztelt Kollégák!

A Magyar Gyermekorvosok Társasága és
a Házi Gyermekorvosok Egyesülete
közösen ünnepli
a hazai gyermekgyógyászat kiemelt eseményét:

a **100 éves Magyar Gyermekorvosok Társasága**,
a **100 éves Debreceni Gyermekklinika** és
a **100 éves Pécsi Gyermekklinika**, valamint
az **50 éves Magyar Gyermekneurológiai Társaság**
évfordulóját.

A centenáriumi programsorozat legjelentősebb rendezvényére,
a **Magyar Gyermekorvosok Társaságának 67. Nagygyűlésére** és
a **Házi Gyermekorvosok Egyesületének 29. Őszi Konferenciájára**
közösen kerül sor,

amelyre szeretettel várjuk tagjainkat Debrecenben,
a Kölcsey Központban 2024. november 14–16. között.

https://mgyt.clubservice-event.hu/szakmai-informacio/

Többszörös spontán intracerebralis vérzés akut lymphoblastos leukaemiás betegben

Bodnár Flóra dr., Lakatos Erzsébet Ilona dr., Szikszay Erzsébet dr., Varga Petra dr., Szegedi István dr., Kiss Csongor dr., Bessenyei Mónika dr.

Debreceni Egyetem Klinikai Központ Nagyerdei Campus Gyermekgyógyászati Intézet és Klinika (Igazgató: Szabó Tamás dr.)

LEVELEZÉSI CÍM:
Bodnár Flóra dr.
4032 Debrecen, Nagyerdei krt. 98.
E-posta: flora.lakatos@med.unideb.hu

ÖSSZEFOGLALÁS A nem traumás eredetű (ún. spontán) intracerebralis vérzések a cerebrovascularis betegségek második leggyakoribb okaként szerepelnek: az összes gyermekkori eset 50 %- áért felelősek. Mortalitása és maradandó egészségkárosodást okozó hatása igen jelentős. A primer agykárosodás (haematoma, oedema) az intracranialis nyomás fokozódását, az agyi perfúzió csökkenését, ischaemiás károsodást és akár cerebralis herniatiot is okozhat. Később szekunder agykárosodás jöhet létre excitotoxikus, illetve gyulladásos kaszkádok aktiválódása, a vér-agy gát sérülése miatt. Az etiológiát illetően kiemelt jelentőségűek a hematológiai betegségek: immunthrombocytopeniában, haemophiliában, vérképzőszervi malignus betegségekben magasabb előfordulását írták le a normál gyermekpopulációhoz képest. Az esetismertetés során egy akut lymphoid leukaemiában szenvedő 7 éves gyermek kórtörténetét mutatjuk be, akinél ismételt spontán intracerebralis vérzés lépett fel, gyakorlatilag az összes fent említett szövődmény további súlyosbító hatásával.

KULCSSZAVAK nem traumás intracerebralis vérzés, spontán intracerebralis vérzés, subduralis vérzés, agyi herniatio, akut lymphoblastos leukaemia

Bevezetés

A cerebrovascularis betegségek incidenciája gyermekkorban 2–13 eset/100 000 gyermek/év a fejlett országokban (1, 2). Jóllehet a gyermekkori stroke előfordulása elmarad a felnőttkoritól, mégis mivel mortalitása magas és az életminőség jelentős romlásával járhat, kiemelt fontosságú a gyermekkorban előforduló neurológiai kórképek között. A vérzéses stroke ebben az életkorban az összes stroke 50 %-áért felelős, szemben a felnőttkorban tapasztalt alig 20%-os aránnyal (3, 4). A gyermekkori intracerebralis vérzések leggyakoribb okaként a congenitalis vascularis malformatiok illetve ezek rupturája jelölhető meg, melyek közül az arteriovenosus malformatiok (AVM) jelentősége kiemelkedő.

A további etiológiai faktorok között ismertek szisztémás autoimmun betegségek, primer agytumorok, metastasisok, vasculitisek, véralvadási zavarok és egyéb hematológiai betegségek. A hematológiai betegségek a vérzéses stroke major rizikófaktoraként szerepelnek, az esetek 10–30%-ában állnak a háttérben (5). Gyermekkorban a spontán intracranialis vérzés (ICH) előfordulását immunthrombocytopeniában (ITP) 0 és 1% közé teszik (6-7). Az intracranialis vérzések gyakorisága haemophiliás betegekben a korszerű kezelésnek köszönhetően jelenleg 0,36–2,5/1000 beteg/év (8).

Az intracranialis vérzés rizikója sarlósejtes anaemiában 200-szoros a normál gyermekpopulációhoz képest (9). ITP-ben maga a thrombocytopenia, haemophiliában az 1% alatti faktoraktivitás, koponyatrauma, inhibitor vagy szerzett gátlótest jelenléte áll leginkább a hátterében. A daganatos megbetegedések között a vérképzőszervi malignus betegségekben a legmagasabb a spontán ICH előfordulási aránya: leukaemiás betegekben az intracranialis vérzés prevalenciája akut leukaemiákban 0,8–3,3% (10).

Leukaemiában az intracranialis vérzés magasabb arányáért főként a thrombocytopenia (elsődleges, vagy consumptios, illetve csontvelői infiltráció és/vagy kemoterápia myelotoxicus hatása), és a központi idegrendszer (KIR) leukaemiás infiltrációja okolható (11).

Esetismertetés

A 7 éves fiúgyermek ante- és perinatalis anamnézise eseménytelen volt, korábbi kórtörténetében nagyobb megbetegedés nem szerepel. Láz, elhúzódó felső légúti fertőzés hátterében 2021.októberben

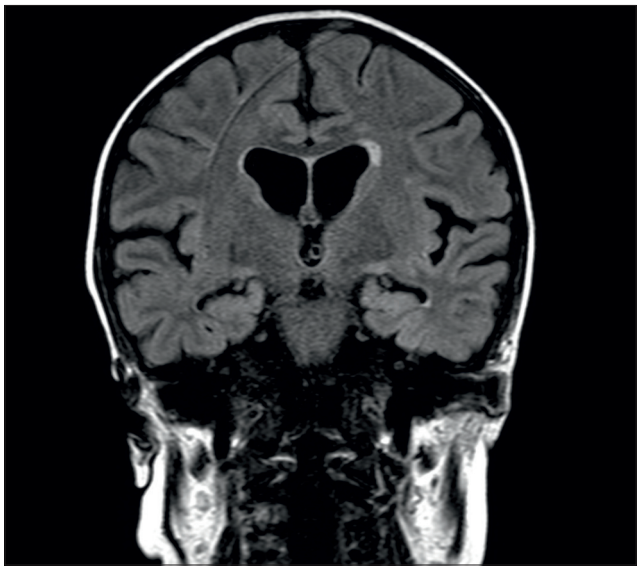

1. ábra 07.24. Koponya MR FLAIR szekvencia, coronalis metszet; agyi atrophia

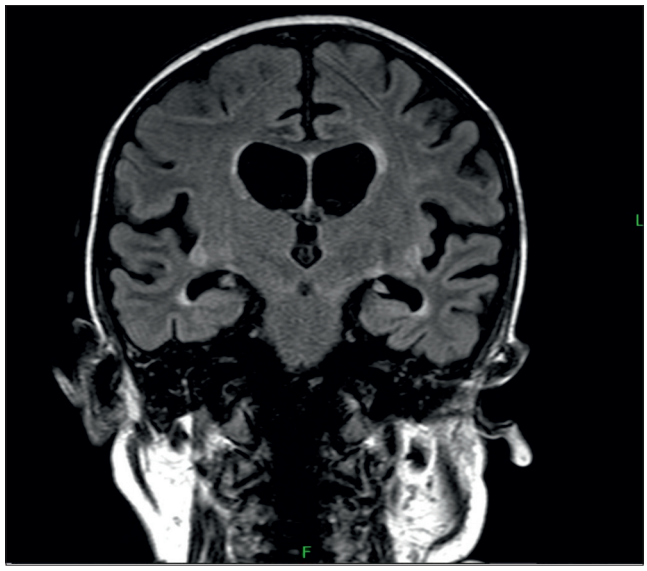

2. ábra 09.05. Koponya MR FLAIR szekvencia, coronalis metszet; súlyos agyi atrophia, következményes mérsékelt supratentorialis hydrocephalus

prekurzor B-sejtes akut lymphoblastos leukaemia (BCP-ALL) diagnózisa került felállításra. A csontvelőben 90%-os blastarány szerepelt, liqour negativitás mellett, így CNS1 (central nervous system 1) csoportba volt sorolható. Kezelését haladéktalanul megkezdték ALL IC BFM 2009 protokoll szerint (12), mely során súlyos szövődmény nem jelentkezett. Fenntartó kezelését 2022. júliusban kezdte meg (6-merkaptopurin, methotrexate). A fenntartó kezelés 10. hónapjában, 2023. májusban észlelt, néhány napja tartó bal oldali látásromlás hátterében központi idegrendszeri relapszus igazolódott, mely miatt kezelése ALL- IC- Rel v1.1 (2019. Sep) relapszus protokoll szerint folytatódott. Ekkor neurológiai státuszában jobb oldali perifériás facial paresis (nem novum, korábbi paracentesis szövődménye) szerepelt. 2023. júliusban történt szemészeti vizsgálat alkalmával bal choroidea lymphoblastos infiltrációja került leírásra.

A relapszus protokoll szerinti kezelés 3. hónapjában 2023. augusztusban került Intenzív Osztályunkra szeptikus sokk tünetei miatt (1. nap), összességében rendkívül instabil keringéssel, súlyos többszervi elégtelenség, akut veseelégtelenség, kezdődő májelégtelenség, mély pancytopenia és társuló disszeminált intravascularis coagulopathia (DIC) klinikai képével. Hemokulturából ESBL+ Klebsiella pneumoniae dúsult. Felvételt követő 11. órában epileptiform rosszulléte zajlott, majd perzisztáló tudatzavar, légzési elégtelenség miatt gépi lélegeztetési igény jelentkezett. Kritikus bradycardia kapcsán rövid (2 perces) resustitatio zajlott. A korai szeptikus szak kimenetele kielégítő volt, 12 nap keringés- és 10 nap légzéstámogatást követően állapota stabilizálódott, láztalanná vált, gyulladásos értékek csökkentek, transzaminázok normalizálódtak, pancytopenia és DIC megszűnt. Dialízisre a 24. napig volt szükség.

Ekkor átmeneti stabil állapot (13–22. nap) következett, a csontvelői és liqourmintából végzett vizsgálatok az alapbetegség remisszióját igazolták, fenntartó kezelését terveztük. Azonban a 23. napon novum tünetként nystagmus jelent meg, társuló fejfájás, hányás miatt koponya mágneses rezonancia (MRI) vizsgálata történt. Ezen *(2. ábra)* az előző, kb. 2 hónappal korábbi, 07.24-i *(1. ábra)* MR-vizsgálathoz képest súlyos agyi atrophia és következményes mérsékelt supratentorialis hydrocephalus volt látható.

A 27. napon hányás, erős fejfájás hátterében koponya MR-vizsgálattal bal oldali subduralis vérzés

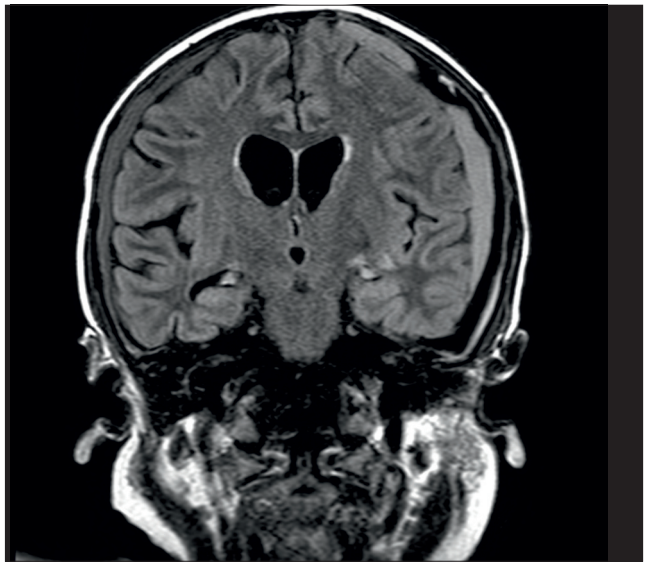

3. ábra 09.09. Koponya MR FLAIR szekvencia, coronalis metszet; középvonali áttolást nem okozó bal oldali subduralis vérzés

(SDH) igazolódott *(3. ábra)*, mely középvonali áttolást ekkor még nem okozott. Fontos kiemelni, hogy a korábban – még a szeptikus fázis során – észlelt coagulopathiát a vérzés idején már nem tapasztaltuk, a gyermeket trauma nem érte, kemoterápiás kezelést ekkor nem kapott. A vérzés rendezett hemostátusz mellett alakult ki, az elvégzett vizsgálatokkal (vérkép, protrombinidő= PI, aktivált parciális tromboplasztinidő = APTI, trombinidő = TI, international normalized ratio=INR, fibrinogén, D-dimer, thrombocytaszám-meghatározás) sem szignifikáns thrombocytopenia, sem coagulopathia nem állt fenn ekkor. Idegsebészeti beavatkozásra a vérzés mérete miatt nem került sor. Konzervatív terápia mellett tünetei mérséklődtek, tudata tiszta maradt. Az ezt követő napokban észlelt gyenge, elesett állapot, generalizált, közepesen súlyos izomhypotonia hátterében myopathia és critical illness neuropathia (CIN) került véleményezésre.

10 nap múlva (36. nap) állapota progrediált, ismét epileptiform rosszullét zajlott, ekkor a sürgős koponya komputer tomográfiás (CT) vizsgálatával a bal oldali subduralis vérzés progressziója igazolódott, mely jelentős középvonali áttolást okozott *(4. ábra)*. Ekkor megismételtük a véralvadási rendszer működésére irányuló vizsgálatokat (fentebb részletezett hemosztázis vizsgálatok, illetve vérkép), melyek alapján coagulopathia, thrombocytopenia nem állt fenn, trauma nem érte. Sürgős idegsebészeti beavatkozás történt: hematoma evakuáció, subduralis drain behelyezése és beékelődés veszélye miatt bal oldali craniectomia. A műtétet követő neurológiai státuszában tetraplegia, areflexia, anisocoria, megtartott agytörzsi reflexek és fájdalomingerre mimikai mozgás volt észlelhető. Habár maximális cerebroprotektív ellátásban részesült, összességében súlyos agykárosodás jeleit észleltük.

Másnap (37. nap) készült posztoperatív koponya CT felvételen akut cerebralis ischaemiára utaló kiterjedt hipodenzitás volt látható a bal nagyagyféltekében és a jobb mesencephalonban *(5. ábra)*. Amplitúdó integrált electroencephalographiával (aEEG) discontinuous tevékenységet detektáltunk, mely alátámasztotta a súlyos agykárosodás diagnózisát *(6. ábra)*. Progresszív vesefunkcióromlás miatt ismét dialízisre szorult, illetve konzekvens izolált APTI megnyúlás miatt consumptióra gondolván friss fagyasztott plazma (FFP) adása történt. Neurológiai státusza az elkövetkező napokban javulást mutatott: spontán szemnyitást, jobb felső végtagban elhárító mozgást, gépi lélegeztetés mellett egy-egy spontán légzést észleltünk.

A 45. napon készült kontroll koponya CT-n a bal agyféltekében novum, kiterjedt perifocalis oedemával körülvett, kamrába törő állományvérzés ábrázolódott, melyet a korábbi, ugyanezen területen lévő cerebralis ischaemia vérzéses transzformációjaként értékeltünk. Hemosztázis paraméterekben (a fentebb részletezett laborvizsgálatok ismétlése történt) coagulopathia, thrombocytopenia nem állt fenn, trauma nem érte.

Mindezek következtében jelentős intracranialis nyomásfokozódás alakult ki, ennek tüneteként a korábbi craniectomia helyén az agyállomány jelentős előboltosulását észleltük *(7. ábra)*. Az elkövetkező 2 hétben állapota tovább romlott, az 58. napon, a craniectomia varratok mentén fokozódó agyállomány előboltosulás hátterében koponya CT-n a subduralis vérzés progressziója, a varratok mentén agyi herniatio igazolódott *(8. ábra)*. Kiterjesztett véralvadási vizsgálatokban (PI, APTI, TI,

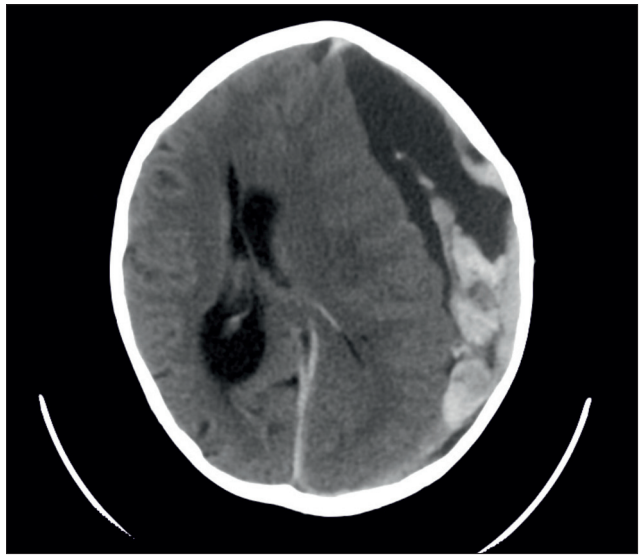

4. ábra 09.18. Koponya-CT axialis metszet; bal oldali subduralis vérzés progressziója középvonali áttolással

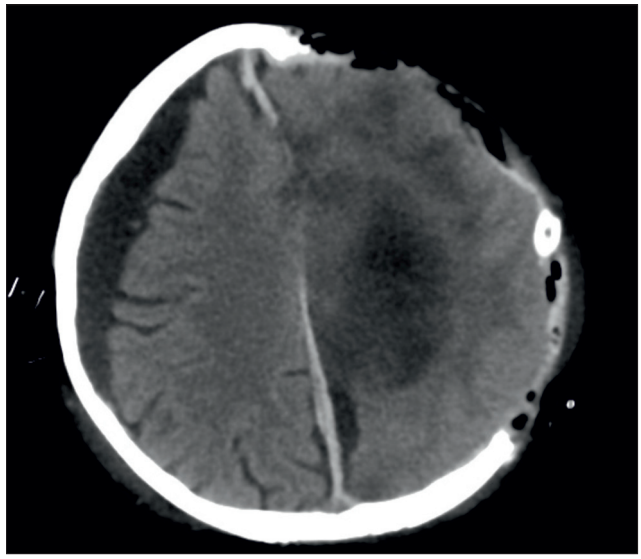

5. ábra 09.19. Koponya CT axialis metszet; posztoperatív felvétel, haematoma evacuatio, subduralis drain behelyezés és bal oldali craniectomiat követően: acut cerebralis ischaemiára utaló kiterjedt hypodenzitás a bal nagyagyféltekében és a jobb mesencephalonban

6. ábra Amplitúdó integrált electroencephalographia (aEEG): discontinuous tevékenység, mely súlyos agykárosodásra utal

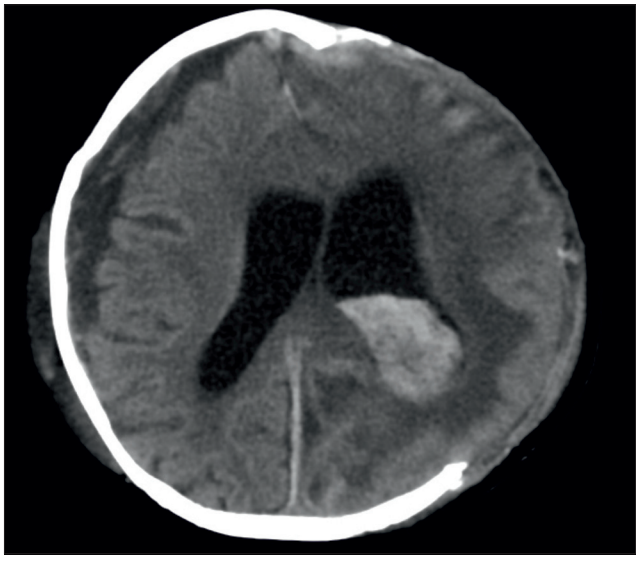

7. ábra 09.27. Koponya CT axialis metszet; a bal agyféltekében novum, kiterjedt perifocalis oedemával körülvett, kamrába törő állományvérzés (korábbi, ugyanezen területen lévő cerebrális ischaemia vérzéses transzformációja). A korábbi craniectomia helyén az agyállomány jelentősen előboltosul.

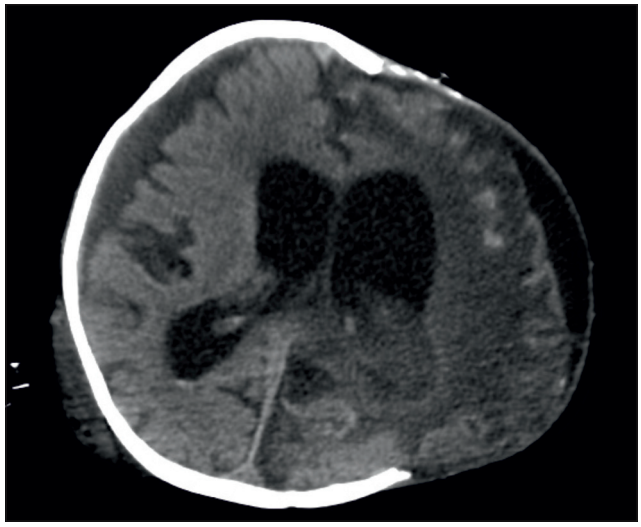

8. ábra 10.10. Koponya CT axialis metszet; a subduralis vérzés progressziója, a varratok mentén agyi herniatio

INR, fibrinogén, kvantitatív fibrin monomer, D-dimer, dilute Russel's Viper Venom Time = dRVVT, hexagonális foszfolipid teszt, FVIII, FIX, FXI, FXII, FII, FV, FVII, FX aktivitás) klinikailag releváns eltérés nem szerepelt. Ismét sürgős idegsebészeti műtét történt: kamradraint helyeztek be, sebrevíziót, vérzéscsillapítást, a herniálódott agyállomány eltávolítását végezték. A műtétet követően neurológiai státuszában spontán szemnyitás, megtartott agytörzsi reflexek, spontán légvételek, tetraplegia szerepeltek.

A 72. napon jól vezető kamradrain mellett hirtelen fejkörfogat-növekedés jelentkezett, orrából liquorcsorgás volt észlelhető, élettani coagulogram és vérkép mellett, trauma elszenvedése nélkül, melyekhez a neurológiai státusz rapid romlása társult: comatosussá, bradycarddá vált, spontán légzése

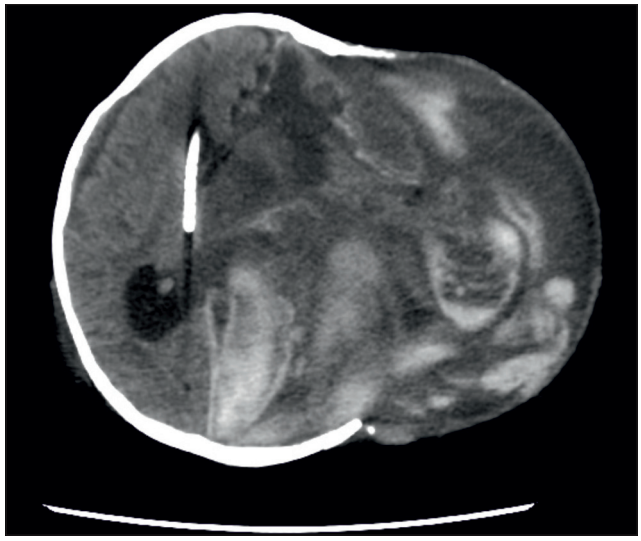

9. ábra 10.25. Koponya CT axialis metszet; novum bal oldali subduralis vérzés, többgócú állományvérzés, a korábbi cerebralis ischaemias területek vérzéses transzformációja, jelentős fokú középvonali áttolással, kifejezett agyi herniatio

megszűnt. Ekkor koponya CT-n novum bal oldali subduralis vérzés, többgócú állományvérzés, a korábbi cerebralis ischaemiás területek vérzéses transzformációja volt látható jelentős fokú középvonali áttolással *(9. ábra)*. Idegsebészeti konzílium értelmében kuratív beavatkozásra már nem volt mód, a kiterjedt, élettel össze nem egyeztethető agykárosodás miatt. A továbbiakban a varratvonalból észlelt artériás vérzés konzervatív vérzéscsillapítás mellett szűnt.
A szeptikus sokk kezdetétől számolva a 76. napon, összességében pedig a relapszus jelentkezéséhez képest 5 hónappal később, rövid kamrai arrhythmiát, asystoliát követően exitus lethalis következett be.

Megbeszélés

Leukaemiás betegekben neurológiai szövődmények nem elhanyagolható arányban jelentkeznek, melyek direkt és indirekt hatás következtében alakulhatnak ki. Az előbbihez soroljuk azon eseteket, amikor a leukaemia központi idegrendszeri érintettséggel jár, az utóbbi csoportba pedig többek között a kezeléshez köthető, ún. iatrogén, idegrendszert károsító ágensek tartozhatnak.
Mint ismert, a cyclophosphamid, cytarabine, methotrexate, vincristine, L-Asparaginase széles neurológiai mellékhatás-spektrummal rendelkező kemoterápiás szerek. Ezek leggyakrabban encephalopathiában, ataxiában, perifériás neuropathiában, látászavarokban, myopathiában manifesztálódnak, de előfordulhatnak epilepsziás rohamok, akár cerebralis vérzés is (13).
Fontos kiemelnünk, hogy indirekt neurológiai szövődményekre nemcsak a kezelés kezdetén, annak ideje alatt, illetve közvetlenül utána kell számítani, mivel ezek akár a betegség kezelésének fenntartó fázisában, sőt akár évekkel az utolsó kezelés után is jelentkezhetnek, vagy perzisztálhatnak. Kemoterápia indukált perifériás neuropathia (CIPN) esetében a terápia után órákkal vagy napokkal kezdődhetnek a tünetek, de a CIPN tüneteinek perzisztálását 1 hónappal a kezelés befejezte után a betegek 68%-ában, 5 hónappal a terápia befejezte után a betegek 30%-ában észlelték (14).
Más szerzők ALL-túlélő gyermekekben vizsgáltak hosszútávú neurokognitív és neuroradiológiai kimenetelt, és azt találták, hogy az intenzív, KIR-t célzó (methotrexate-ot tartalmazó) terápiában részesülő csoportban szignifikánsan nagyobb arányban találtak leukoencephalopathiat a kezelés befejezése után 7 évvel, mint azoknál a gyermekeknél, akik kevesebb KIR-t célzó terápiában részesültek az intenzív konszolidáció időszakában (15).
Fentiek értelmében az általunk bemutatott esetben a direkt károsító hatás adott volt, mivel a relapszus központi idegrendszeri érintettséggel járt. Ehhez adódhatott hozzá a citosztatikumok neurotoxikus hatása.
A korábban már hivatkozott cikkben mintegy 500 akut leukaemiás (2/3 részük ALL-es) beteg gyermeket vizsgáltak, akik közül 12-nél lépett fel spontán intracranialis vérzés, 8 ALL-es és 4 AML-es (akut myeloid leukaemiás) betegnél. Ezek jelentős része intraparenchymalis vérzés volt, és felléptének idején a gyermekek legtöbbjénél indukciós kezelés zajlott, ám 4 esetben a gyermekek kezelést a vérzés idején még nem kaptak, illetve 2 esetben a kemoterápia komplettálását követően észleltek csak vérzést. Egy másik fontos aspektus, miszerint az eseteik 2/3-ában találtak súlyos fokú agyoedemát, mely cerebralis herniatiohoz vezetett. Érdemi különbség azonban a mi esetünkhöz képest, hogy az általuk prezentált gyermekek esetében thrombocytopenia és/vagy coagulopathia állt fent a vérzés időpontjában is, habár csupán egyetlen betegnél volt 20 G/L-nél alacsonyabb vérlemezkeszám (10).
Elgondolkodtató, hogy leukaemiás betegben a szeptikus állapot után hetekkel jelentkezik vérzéses szövődmény, a véralvadási rendszer zavara nélkül. Mivel az ismétlődő, spontán vérzések az ismertetett esetben a szeptikus fázisból gyógyulván, kemoterápiás kezelés, thrombocytopenia és coagulopathia nélkül jelentkeztek, a háttérben további okokat kell keresnünk.
A koponya MR-vizsgálata során leírásra került agyi atrophia, amit a citosztatikumok mellékhatásának véleményeztünk – mely ismert jelenség (16-17) – a hídvénák következményes feszülésével hozzájárulhatott az erek sérülékenységéhez, subduralis haematoma kialakulásához. Az agyi atrophia szerepét krónikus subduralis haematoma létrejöttében felnőttekben már leírták (18).
A hídvénák témakörében kiemelném továbbá, hogy bár az elvégzett képalkotó vizsgálatok thrombus jelenlétét nem igazolták, bennük előfordulhattak a szeptikus fázisban igazolt disszeminált intravascularis coagulopathia (DIC) során létrejött microthrombusok, melyek a DIC lezajlását követően reperfúziós károsodás mechanizmusán keresztül súlyosbíthatták a kimenetelt.
Habár az etiológia egyes aspektusai nem teljesen tisztázottak, elmondható, hogy a felsorolt tényezők esetünkben összeadódva irreverzibilis agykárosodáshoz, a fokozatosan kialakuló, következményes, újabb és újabb cerebralis történések progresszióhoz, végül fatalis kimenetelhez vezettek.

Summary

Repeated spontaneous intracerebral hemorrhage of a patient suffering from acute lymphoblastic leukaemia

Flora Bodnar MD; University of Debrecen Clinical Centre Department of Pediatrics

Non-traumatic (also known as spontaneous) intracerebral hemorrhages are considered to be the second most common cause of stroke: it means that in almost 50% of pediatric stroke cases hemorrhage is in the background. It has significant mortality and life-long disability causing effects. Primary brain injury caused by the haematoma and oedema can manifestate in increased intracranial pressure, decreased cerebral perfusion, ischaemic damage and cerebral herniation as well. Later szekunder brain damage can occur due to excitotoxic and inflammatoric cascade activation and blood-brain barrier injury. As a matter of etiology, hematologic disorders need to be highlighted, as higher incidence of spontaneous intracerebral hemorrhage is known in immunthrombocytopenia, hemophilia and malignant hematologic diseases. Our report presents a case of a 7-year old boy with acute lymphoblastic leukaemia, who suffered from repeated spontaneous intracerebreal bleeding.

KEYWORDS non-traumatic intracerebral hemorrhage, spontaneous intracerebral hemorrhage, subdural hematoma, cerebral herniation, acut lymphoblastic leukaemia

Irodalom

1. Fullerton HJ, Wu YW, Zhao S, Johnston SC. Risk of stroke in children: ethnic and gender disparities. Neurology 2003; 61:189.
2. Giroud M, Lemesle M, Gouyon JB, et al. Cerebrovascular disease in children under 16 years of age in the city of Dijon, France: a study of incidence and clinical features from 1985 to 1993. J Clin Epidemiol 1995; 48:1343.
3. Broderick J, Talbot GT, Prenger E, et al. Stroke in children within a major metropolitan area: the surprising importance of intracerebral hemorrhage. J Child Neurol 1993; 8:250.
4. Broderick JP, Phillips SJ, Whisnant JP, et al. Incidence rates of stroke in the eighties: the end of the decline in stroke? Stroke 1989; 20:577.
5. Jordan LC, Hillis AE. Hemorrhagic stroke in children. Pediatr Neurol 2007; 36:73.
6. Updated international consensus report on the investigation and management of primary immune thrombocytopenia Drew Provan et. al. Blood Advances 2019; 3(22): 3780.
7. Psaila, Bethan, et al. "Intracranial hemorrhage (ICH) in children with immune thrombocytopenia (ITP): study of 40 cases." Blood, The Journal of the American Society of Hematology 2009; 114.23:4777-83.
8. Ezio Zanon et. al. Intracranial Haemorrhage in Haemophilia Patients Is Still an Open Issue: The Final Results of the Italian EMO.REC Registry. J Clin Med 2022; 11(7): 1969; https://doi.org/10.3390/jcm11071969
9. Earley CJ, Kittner SJ, Feeser BR, et al. Stroke in children and sickle-cell disease: Baltimore-Washington Cooperative Young Stroke Study. Neurology 1998; 51:169.
10. Utcharee Intusoma et. al. Intracranial Hemorrhage in Childhood Acute Leukemia: Incidence, Characteristics, and Contributing Factors Pediatric Neurology 2019; 99:23-30
11. Young Jun Choi et. al. Intracranial Hemorrhage in Patients with Hematologic Disorders J Korean Neurosurg Soc 2004; 36:302-5.
12. Myriam Campbell et. al. Childhood Acute Lymphoblastic Leukemia: Results of the Randomized Acute Lymphoblastic Leukemia Intercontinental-Berlin-Frankfurt-Münster 2009 Trial J Clin Oncol. 2023 Jul 1; 41(19): 3499-511. doi: 10.1200/JCO.22.01760. Epub 2023 May 4
13. Sarah Laponte Leukaemia: neurologic complications MedLink Neurology, 08.28.2007 https://www.medlink.com/articles/leukemia-neurologic-complications
14. Halina Was, et al. Mechanisms of Chemotherapy-Induced Neurotoxicity Front. Pharmacol., 28 March 2022 Sec. Pharmacology of Anti-Cancer Drugs Volume 13 – 2022 https://doi.org/10.3389/fphar.2022.750507
15. Patricia K Duffner et. al. Neurocognitive and Neuroradiologic Central Nervous System Late Effects in Children Treated on Pediatric Oncology Group (POG) P9605 (standard risk) and P9201 (lesser risk) Acute Lymphoblastic Leukemia Protocols (ACCL0131): A Methotrexate Consequence? A Report from the Children's Oncology Group J Pediatr Hematol Oncol. 2014 Jan; 36(1):8–15. doi: 10.1097/MPH.0000000000000000
16. Nagat Mansour Khalifa et. al. Role of MRI in the evaluation of postchemotherapy brain changes in childhood leukemia: An Egyptian study The Egyptian Journal of Radiology and Nuclear Medicine Volume 2016; 47(3):1065-73.
17. Dietrich J. (2010). Chemotherapy Associated Central Nervous System Damage. In: Raffa, R.B., Tallarida, R.J. (eds) Chemo Fog. Advances in Experimental Medicine and Biology, 2010; 678. Springer, New York, NY. https://doi.org/10.1007/978-1-4419-6306-2_11
18. Kyeong-Seok Lee Chronic Subdural Hematoma in the Aged, Trauma or Degeneration? J Korean Neurosurg Soc. 2016 Jan; 59(1):1-5.

Útravaló tudnivaló

- A gyermekkori intracerebralis vérzések leggyakoribb okaként a congenitalis vascularis malformatiok illetve ezek rupturája jelölhető meg, melyek közül az arterio-venosus malformatiok (AVM) állnak az első helyen.
- A spontán intracerebralis vérzések etiológiájában kiemelt jelentőségűek továbbá a hematológiai betegségek: immunthrombocytopeniában, hemophiliában, vérképzőszervi malignus betegségekben magasabb előfordulását írták le a normál gyermekpopulációhoz képest.
- A leukaemiás betegek körében gyakoriak a iatrogén, indirekt neurológiai szövődmények, úgymint encephalopathia, ataxia, perifériás neuropathia, látászavarok, myopathia, epilepsziás roham, illetve cerebralis vérzés, továbbá ismert a citosztatikumok agyi atrophiát okozó hatása is.

Tesztkérdések

1. Gyermekkori intracerebralis vérzések rizikófaktora, kivéve:
a) congenitalis vascularis malformatiok
b) vasculitisek
c) hematológiai betegségek
d) obesitas
e) szisztémás autoimmun betegségek

2. Leukaemiás betegekben az ICH előfordulási aránya:
a) 0,8–3,3 %
b) 5 %
c) 25%
d) 33%
e) 50%

Az egyszerű választásos tesztekre a megoldást a társaság honlapján kérjük megjelölni: www.gyermekorvostarsasag.hu.
A legjobb megoldó 100 ezer Ft jutalomban részesül! Kreditpont a teszteket jól megoldóknak!

*Wilhelm Ottó**

A gyermekek mindig

A gyermekek mindig más bolygókon élnek;
szívükkel figyelnek, zeng bennük az ének;
szeretet-anyatej számukra az étel,
mely gyámolít, éltet és bódít, mint éter.

Messzi csillagokról hozzák virágukat;
szelídség fegyverük, hálájuk: ámulat,
s nem értik, hogy mért kell konzervekké válni,
élet miatt halni, mért gyilkolhat bárki?

Szemükben a kérdés: miért nem ölelhet
mindig és mindenkit; miért hordunk terhet,
s bár a sötét égen csillagok legelnek,
a gonosz bánat-szél síró felhőt kerget.

A gyermek: ajándék, a gyermek: üzenet,
hogy élni, örülni még másként is lehet,
hogy a kezdet és vég megbújik az égben,
s érzik, ami fontos: nem fényes – törékeny!

Törékeny a mosoly, álom és boldogság,
törékeny a szépség, öröm, jóság és vágy…
Bölcső mellett a dal sosem érhet véget;
társad elvesztése az igazi végzet.

A gyermekek mindig hű társat keresnek,
néha közénk térnek s úgy kínálnak lelket…
Hideg ragyogásban sosem lelhetsz fészket,
a gyermekek ezért más bolygókon élnek…..

Székesfehérvár, 2024.04.24

** dr. Wilhelm Ottó gyermekgyógyász,*
a Magyar Orvosírók és Képzőművészek Közössége (MOIKK) és
Vörösmarty Társaság tagja, Krúdy Társaság meghívott tagja

Gyermekkori primer progresszív cerebralis vasculitis, egy eset diagnosztikus és terápiás kihívásai

Szkiba Zsófia dr.[1], Rosdy Beáta dr.[1], Dancsó Orsolya[1], Balázs György dr.[2], Vértesi Gabriella dr.[3]

[1]Heim Pál Országos Gyermekgyógyászati Intézet, Neurológiai Osztály; Budapest (Igazgató: Nagy Anikó dr.)

[2]Heim Pál Országos Gyermekgyógyászati Intézet, Gyermek MR és CT Diagnosztikai Központ; Budapest (Igazgató: Nagy Anikó dr.)

[3]Heim Pál Országos Gyermekgyógyászati Intézet, Bel- és Tüdőgyógyászati Osztály; Budapest (Igazgató: Nagy Anikó dr.)

LEVELEZÉSI CÍM:
Szkiba Zsófia dr.
1089 Budapest, Üllői út 86.
E-posta: zsofi.szkiba@gmail.com

ÖSSZEFOGLALÁS A gyermekkori primer cerebralis vasculitis a központi idegrendszert érintő gyulladásos kórkép, mely egyre inkább előtérbe kerül az ischaemiás stroke hátterében gyermekkorban.
A jelenleg 17,5 éves serdülő lány első alkalommal 13 évesen, mint ismert aurás migrénes, fejfájást követően is perzisztáló jobb felső kvadráns anopia miatt került felvételre osztályunkra. Koponya MR és MRA vizsgálatán multiplex ischaemiás stroke ábrázolódott, mely hátterében primer cerebralis vasculitis fennállását valószínűsítettük. Azonban az elmúlt években több diagnosztikus és terápiás kihívás került látóterünkbe kezelése kapcsán.
Tekintettel a változatos klinikumra, az időbeli diagnosztika kihívást okozhat, azonban a kimenetel szempontjából kiemelt jelentőséggel bír a korai diagnózis és terápia megkezdése.

KULCSSZAVAK primer cerebralis vasculitis, ischaemiás stroke

Bevezetés

A gyermekkori primer cerebralis vasculitis (cPACNS) a központi idegrendszert érintő gyulladásos kórkép, mely napjainkban egyre hangsúlyosabb szerepet kap a gyermekkori ischaemiás stroke hátterében.
Az érintett ér átmérője szerint megkülönböztetjük a nagy- és közepes ereket érintő angiográfia-pozitív, illetve a kiserek gyulladásával járó angiográfia-negatív formákat. Az angiográfia-pozitív csoport tovább osztható a betegség lefolyása alapján non-progresszív és progresszív típusokra. A diagnosztikában elsősorban a klinikumra, valamint a képalkotó modalitásokra támaszkodhatunk, azonban így sem könnyű feladat a korai diagnózis felállítása. A terápia gyulladáscsökkentő és antitrombotikus kezelés kombinációjából áll (1).

Esetbemutatás

A jelenleg 17,5 éves serdülő először 13 évesen került felvételre osztályunkra aurás migrén és perzisztáló látótérkiesés miatt. Édesanyja is aurás migrénes volt, a gyermeknek pedig a menarchéval párhuzamosan kezdődtek jobb felső kvadráns anopiával, mint aurával járó migrénes panaszai. A fejfájásos epizódok kezdetben évi 1-2 alkalommal fordultak elő, majd egyre gyakoribbá váltak, felvételét megelőző hetekben már naponta jelentkeztek. Ezt követően már a fejfájástól függetlenül, egy nap többször is észlelt látáspanaszt, sőt egy alkalommal egy 10 másodpercig tartó, mindkét szemet érintő átmeneti látásvesztésről is beszámolt. Érkezésének napján panaszai átmeneti látótérkieséssel indultak, majd nyelvhegyének, illetve szájának bal oldala kezdett zsibbadni, mely kb. 5–10 perc alatt szűnt. Aznap később ismételten jelentkezett jobb szemét érintő látáskiesése, majd fejfájása, azonban ezúttal a jobb felső kvadráns látótérkiesés perzisztált. A jó általános állapotú gyermek vizsgálatakor jobb felső kvadráns anopia mellett kórjelző eltérést nem észleltünk. A klinikum alapján felmerülő akut ischaemiás stroke, illetve status migrainosus fennállásának lehetősége miatt aszpirin, valamint clonazepam indítása mellett akut koponya és nyaki MR, továbbá MR-angiográfiás (MRA) vizsgálata történt, melyen több különböző idejű és jelintenzitású ischaemiás laesio ábrázolódott. Akut stádiumú territorialis ischaemiás laesio volt látható a bal oldali arteria cerebri posterior ellátási területén, míg krónikus stádiumú lacunaris ischaemiás laesio került leírásra a jobb oldali arteria cerebri media

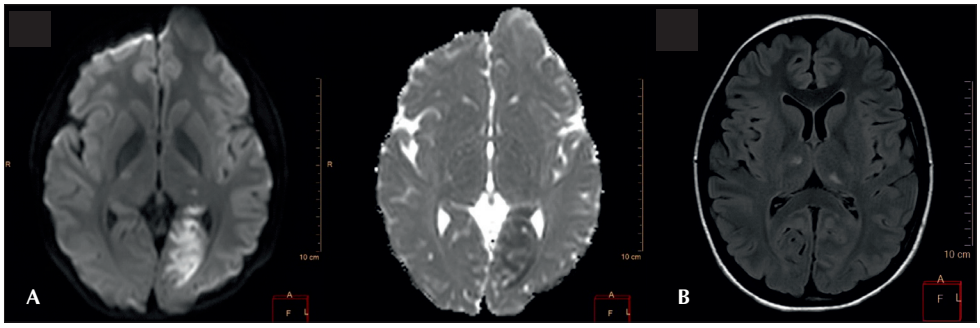

1. ábra: Akut territorialis ischaemiás laesio a bal arteria cerebri posterior ellátási területén (A) és krónikus lacunaris ischaemiás laesio a jobb oldali arteria cerebri media ellátási területének megfelelően a jobb thalamusban (B)

ellátásának megfelelően a jobb oldali thalamusban *(1. ábra)*. MRA vizsgálata kórjelző kaliber különbséget, fali halmozást vagy dissectióra utaló eltérést nem ábrázolt. Az egyéb lehetséges etiológiai – pl. kardiogén, postinfectiosus, immunológiai, illetve hematológiai – tényezők kizárását követően a stroke hátterében az agyi erek vasculitisét véleményeztük és per os szteroid (2 mg/ttkg/nap) terápiát indítottunk, a már megkezdett thrombocytaaggregáció-gátló kezelés mellett.

A terápia ellenére ismételten jelentkező féloldali végtaggyengeség és zsibbadás, valamint forgó szédülés miatt készült újabb kontrasztos koponya és nyaki MR-, illetve MRA-vizsgálata szegmentális telődés kiesést ábrázolt a bal oldali arteria vertebralis C1 szakaszán, ugyanakkor friss ischaemiás laesio nem volt látható *(2. ábra)*. A látott kép a bal arteria vertebralis dissectiója mellett szólt, vasculitis fennállása kevésbé tűnt valószínűnek. Így antikoaguláns terápiával egészítettük ki a kezelést – majd 6 hónap elteltével thrombocytaaggregáció-gátlóra váltottuk –, s ezzel párhuzamosan a szteroid fokozatos leépítése indult. 2 hónapos kontroll MR-felvételén rekanalizált arteria vertebralis volt látható.

1,5 évvel később – ASA mellett – a migrénes epizódok ismét gyakoribbá váltak, majd új neurológiai tünetként átmeneti jobb alsó kvadráns anopia jelent meg fejfájás nélkül. Akut koponya-MR és MRA vizsgálata friss intracranialis eltérést nem igazolt. Részletes kivizsgálást követően a panaszok hátterében izolált aurás epizódot véleményeztünk. Először propranolol, majd lamotrigin került bevezetésre, de ezt követően is többször jelentkezett jobb oldali végtaggyengeség és zsibbadás. Esetleges TIA/stroke lehetősége miatt koponya és nyaki MR-, valamint MRA-felvételét ismételtük, melyen a bal oldali thalamus területén, illetve temporalisan novum szubakut stádiumú ischaemiás laesiók ábrázolódtak. Továbbá bal oldali túlsúllyal a két arteria vertebralis és arteria basilaris lényegesen gracilisebb és irregulárisabb volt a korábbiakhoz képest, a bal arteria cerebri posterior pedig subtotalisan elzáródott. A patológiás érfali halmozás alapján ismételten vasculitis lehetősége merült fel *(3. ábra)*. Vizsgálatakor az ismert jobb felső kvadráns anopia mellett a jobb kéz alternáló mozgásának darabossága volt észlelhető a panaszolt jobb oldali zsibbadás mellett. Ismételt etiológiai kivizsgálása alkalmával anti-dsDNS, valamint anti-simaizom ellenes antitest pozitivitáson kívül kóros eltérés nem igazolódott. Így a panaszok hátterében primer progresszív cerebralis vasculitis diagnózisa került felállításra, aktuális epizódját relapszusnak tekintve. Nagydózisú iv. metilprednisolon terápia (másnaponta 1000 mg/nap, 5 napig) indult, melyet per os (2 mg/ttkg/nap) folytattunk, LMWH, valamint thrombocytaaggregáció-gátló mellett. A relapsusra tekintettel tartós immunmoduláló kezelésként cyclophosphamidot kezdtünk. 1 hónapra rá MR-vizsgálatán a bal arteria vertebralis területén a CI-II. magasságában igen markáns progressziót

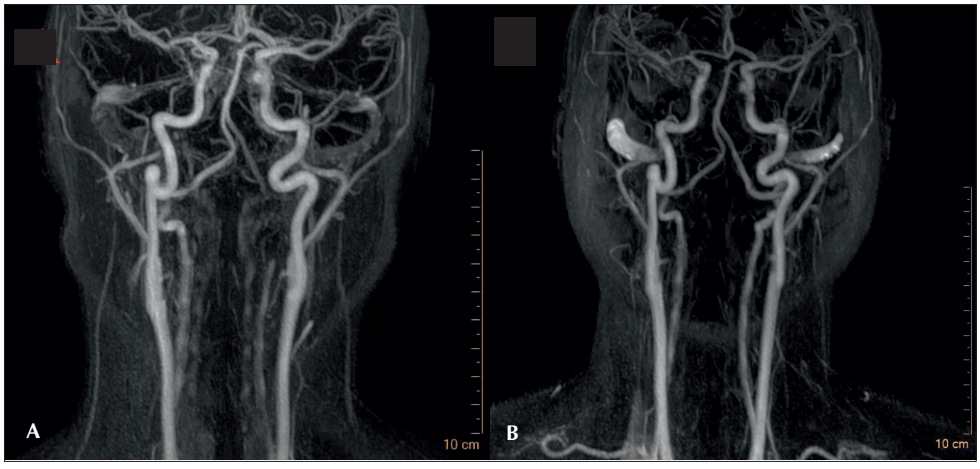

2. ábra: Szegmentális telődéskiesés a bal arteria vertebralis C1 szakaszán (A), majd 2 hónappal később rekanalizálódott arteria vertebralis (B)

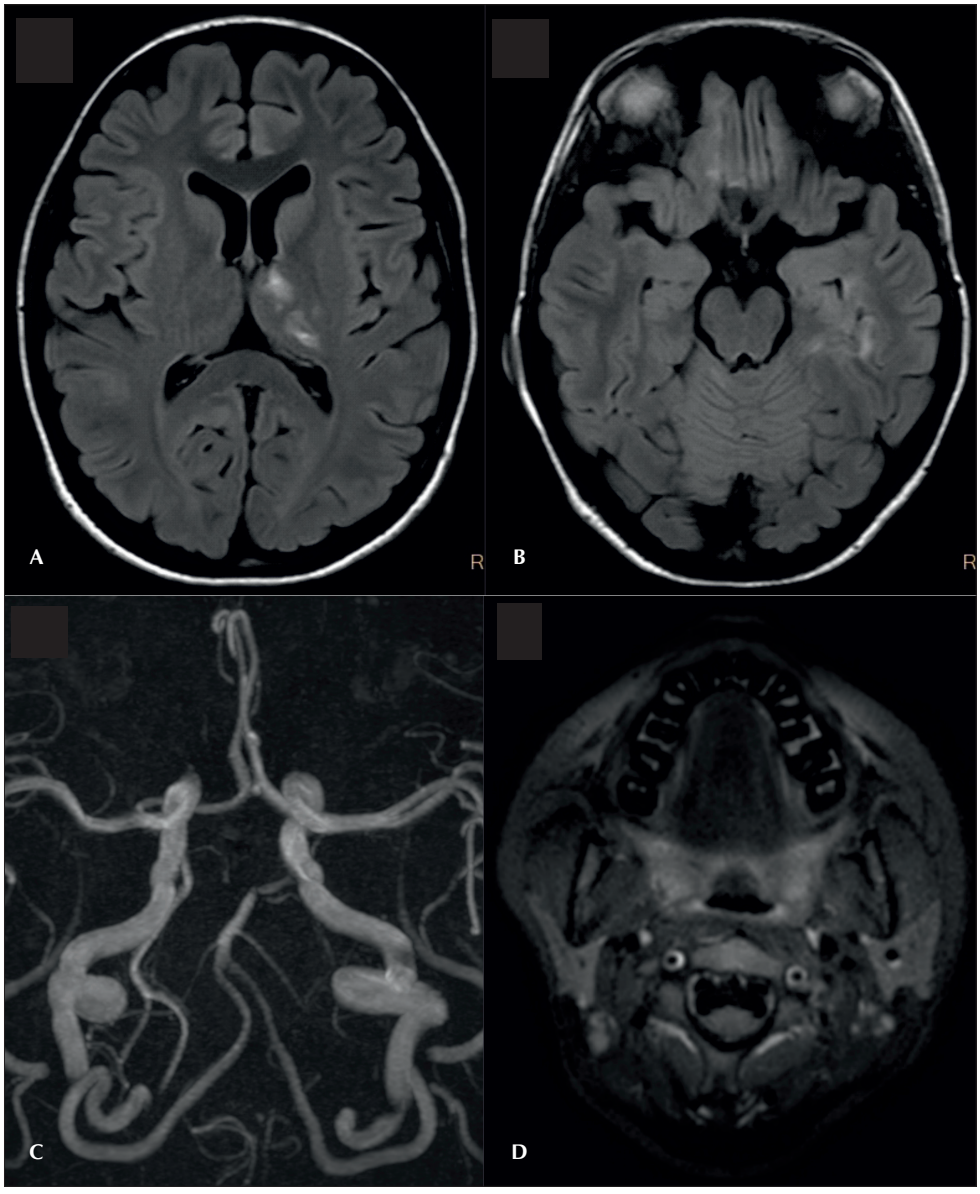

3. ábra: Novum szubakut ischaemiás laesio a bal thalamusban (A), illetve temporalisan (B). Továbbá bal oldali túlsúllyal a két arteria vertebralis, illetve basilaris szignifikánsan gracilisebb és irregulárisabb. A bal arteria cerebri posterior subtotalisan elzáródott (C). Patológiás fali halmozás (D)

mutató, stenoticus jellegű fali egyenetlenség, valamint vasculitisre utaló változatlan fali halmozás volt látható, mely további két hónap kezelést követően kifejezett regressziót mutatott.

6 hónap elteltével a szteroid fokozatos csökkentése mellett azathioprin került bevezetésre. Kontroll koponya MR-vizsgálatán azonban ismét stenosis ábrázolódott az arteria basilaris oszlásánál a kétoldali arteria cerebellaris superiorra és a bal arteria cerebri posterior P1 szakaszára terjedően, aktív vasculitisre utaló halmozás nélkül. Később a szteroid csökkentése mellett több alkalommal jelentkezett átmeneti látászavar és fejfájás, ekkor derült ki, hogy véletlenül az ajánlott azathioprin dózis felét szedte. MR-vizsgálata változatlan képet ábrázolt. Míg a látott kép a vasculitis diagnózisát megerősítette, a betegség aktivitása a kontraszt halmozás hiánya miatt kérdéses volt. 1 hónappal később ismétlődő forgó szédülés miatt készült akut koponya MR vizsgálatán az arteria basilaris terminalis szakaszának változatlan stenosisa mellett nem volt mérhető áramlási jel a bal arteria cerebelli inferior anteriorban és eredésében az arteria basilaris mérsékelt körülírt excentrikus stenosisa ábrázolódott fokozott fali halmozással, megerősítve a betegség aktivitását. Így a szteroidot átmenetileg megemeltük, majd az azathioprint mycophenolat-mofetilre (MMF) cseréltük, előbbi hatástalansága miatt. Emellett az arteria basilaris középső szakaszának szűkülete és fokozott érfali halmozása csaknem teljesen regrediált. Stabil MMF-szint mellett a szteroid lassú csökkentését kezdtük. 2024. márciusáig panaszmentes volt, majd az aurás migrének és a jobb oldali végtagzsibbadások visszatértek. Koponya MR- és MRA-vizsgálata nem igazolt új ischaemiás laesiót vagy aktív vasculitisre utaló eltérést. Azonban klinikailag a betegség aktivitása igen valószínű, így terápiáját rituximab és IVIG kombinációjára váltottuk.

Megbeszélés

A cPACNS egy ritka, a központi idegrendszer érhálózatát érintő gyulladásos kórkép, melynek pontos incidenciája nem ismert, ugyanakkor egyre gyakrabban, akár 24%-ban igazolható a gyermekkori ischaemiás stroke hátterében (1). Az érintett érszakasz átmérőjének megfelelően megkülönböztetjük a nagy és közepes ereket érintő angiográfia-pozitív (AP-cPACNS), illetve a kiserek gyulladásával járó angiográfia-negatív (AN-cPACNS) formákat. Az angiográfia-pozitív cPACNS tovább osztható a betegség lefolyása alapján non-progresszív (APNP-cPACNS) és progresszív (APP-cPACNS) típusokra. A három csoportra sajátos klinikum, lefolyás és kimenetel jellemző (2).

A klinikum rendkívül sokszínű, jelentkezhetnek pszichiátriai panaszok, viselkedészavar, átmeneti fokális neurológiai deficitek, de akár tartós neurológiai kiesési tünetek is. A tünettant meghatározza az érszakasz típusa, az érintett agyi terület, a folyamat kiterjedtsége, valamint további egyéni tényezők (2). APNP-cPACNS-re jellemző a monofázisos lefolyás fokális neurológiai deficittel, valamint MR-vizsgálattal igazolt unilateralis ischaemiás stroke jelenlétével (3). APP-cPACNS-ben megfigyelhetők mind fokális, mind szisztémás neurológiai tünetek, gyakrabban észlelhető fejfájás, görcs, MR vizsgálattal igazolt uni- és bilaterális ischaemiás stroke, továbbá jellemzőek a diagnózist és terápia megkezdését követően legalább három hónappal ismételten megjelenő, aktív betegségre utaló jelek (1-3). A lassú progressziót mutató AN-cPACNS-ben jelentkezhet görcs, encephalopathia, valamint különböző neuropszichiátriai tünetek (1, 2).

Az alábbi, felnőttkori diagnosztikus kritériumok kiegészített változata használatos a diagnózis felállításában: 1. szerzett, mással nem magyarázható neurológiai vagy pszichiátriai deficit jelenléte, 2. angiográfiával és/vagy szövettani vizsgálattal igazolt primer cerebralis vasculitis, 3. egyéb szisztémás kórkép hiánya. (2, 4) Jelenleg nem ismert specifikus marker, előfordulhat anaemia, thrombocytosis, vWF-szint-emelkedés. Emelkedett gyulladásos értékeket – fehérvérsejtszint, CRP, süllyedés –, valamint liquor vizsgálat során gyulladásra utaló eltérést elsősorban secunder vasculitisekben, valamint AN-cPACNS-ben lehet észlelni. A differenciáldiagnosztika részeként végzett laboratóriumi vizsgálatok közé tartozik az alvadási paraméterek (parciális thromboplastinidő, INR, D-dimer, fibrinogén), thrombophilia panel és autoantitestek meghatározása (RF, ANA, ENA, dsDNS, cANCA, pANCA, anti-kardiolipin antitest), illetve mikrobiológiai vizsgálatok (1, 2, 5).

A koponya MR és MR-angiográfia mind a vascularis eltérések, mind a következményesen kialakuló parenchymalis elváltozások ábrázolására alkalmas. Vasculitisre utaló direkt jel a gyulladás következtében kialakuló kóros érfali kontraszthalmozás, valamint fali megvastagodás. Utóbbi a gyulladt érszakasz részleges vagy teljes stenosisához vezethet. APNP-cPACNS-ben általában unilateralisan az anterior keringési rendszer – arteria carotis interna terminalis szakasza, arteria cerebri media, arteria cerebri anterior – proximalis része érintett, melynek következtében gyakran a basalis ganglionok területén alakulnak ki ischaemiás laesiók. APP-cPACNS esetén ugyanakkor a folyamat érintheti a proximális/distalis szegmentumot, az anterior/posterior keringési területet és lehet uni-/bilaterális egyaránt. Noha hivatalosan a hagyományos angiográfia a gold standard – melynek fontos előnye, hogy az érrendszert dinamikájában ábrázolja –, invazivitása, sugárterhelése, altatási igénye, valamint szövődményei miatt számos központban ezt az MR-angiográfia és a kontrasztos érfali MRI vizsgálat háttérbe szorítja. Fontos megjegyezni, hogy a képalkotó vizsgálatok elsősorban az AP-cPACNS diagnosztikájában játszanak szerepet, és bár a kisérgyulladás is járhat indirekt radiológiai eltérésekkel, annak definitív diagnózisához szükség lehet agybiopsiára, mely gyermekkorban egyébként nem kötelező eleme a diagnosztikának (1-2, 5-7).

A differenciáldiagnosztika részét képező kórképek közé tartoznak a secunder cerebralis vasculitisek, ezek az infekciós/post-infectiosus folyamatok (pl. varicella zooster vírus), szisztémás vasculitisek, autoimmun betegségek, valamint egyéb kórképek (pl. gyógyszer-, sugárzás indukálta, malignitáshoz kötődő folyamat, graft versus host betegség). Gondolni kell még nem gyulladásos vasculopathiákra (pl. Moyamoya), ritka genetikai mutációkra, továbbá vasculitis mimic folyamatokra (pl. dissectio, gyulladásos központi iderendszeri betegségek) (1, 2, 4).

Mivel a cPACNS magas morbiditású és mortalitású kórkép, fontos a korai diagnózis és terápia bevezetése. Ez sokszor nem egyszerű feladat a betegség ritkasága és változatos klinikuma miatt. APNP-cPACNS-ben a kezdeti antikoaguláns kezelést (UFH/LMWH) hosszútávon thrombocytaaggregáció-gátló (acetilszalicilsav, 3-5 mg/ttkg/nap) alkalmazása követi az ismételt stroke kockázatának csökkentése érdekében, ennek hossza általában min. 2 év. Ehhez az akut szakban nagydózisú iv. metilprednisolon (30 mg/ttkg/nap, 3–5 nap), majd per os prednisolon (2 mg/ttkg/nap) társul gyulladáscsökkentőként, mely 3 hónap alatt fokozatosan leépíthető. APP-cPACNS kezelésében az indukciós terápiát a thrombocytaaggregáció-gátló kezelés mellett nagydózisú iv. szteroid, valamint iv. cyclophosphamid alkalmazása (500–750 mg/m^2, 4 hetente) alkotja. A hosszútávú per os prednisolon te-

rápiát ebben az esetben 12 hónap alatt lehet fokozatosan leépíteni. Az iv. cyclophosphamidot 7 hónap elteltével MMF (800–1200 mg/m^2/nap) vagy azathioprin váltja fel, mint tartós immunszuppresszáns legalább 18 hónapig, a relapszus megelőzése érdekében (3). A terápia mellett rendszeres klinikai, laboratóriumi, valamint radiológiai kontroll vizsgálatokra van szükség (1).

Esetünket áttekintve felmerül egyrészt annak lehetősége, hogy a dissectio pillanatában a vasculitis már jelen volt, s az ezáltal gyulladt és meggyengült érfalat ért sérülés következtében jött létre az arteria vertebralis dissectiója. Továbbá szeretnénk megosztani azt a diagnosztikus és terápiás kihívást is, hogy mikor az anamnézis és klinikum alapján alapos gyanúval merül fel aktív gyulladásos folyamat, az MR-vizsgálatok még nem mutatnak új eltérést, s a patológiás elváltozások csak 1–3 hónap késéssel követik a klinikai tüneteket.

Summary

Progressive primary angiitis of the central nervous system, diagnostic and therapeutic challenges of a case

Zsófia Szkiba, M.D.; Heim Pál National Pediatric Institute

Childhood primary central nervous system vasculitis is an inflammatory disease affecting the central nervous system, which is increasingly recognised as a factor behind arterial ischaemic stroke in children. The currently 17,5-year-old adolescent was admitted to our department for the first time at the age of 13 with a history of migraine with aura, due to persisting right upper quadrant anopia. Head MRI and MRA examinations showed multiple ischaemic stroke, in the background of which primary cerebral vasculitis was suspected. However in the following years, several diagnostic and therapeutic challenges have come to our attention in connection with her treatment.

Given that the symptoms are diverse and non-specific, timely diagnosis can be challenging, however, in terms of outcome, early diagnosis and therapy are of particular importance.

KEYWORDS primary angiitis of central nervous system, ischaemic stroke

Irodalom

1. Gupta N, Hiremath SB, Aviv RI, Wilson N. Childhood Cerebral Vasculitis : A Multidisciplinary Approach. Clin Neuroradiol. 2023; 33(1):5-20. doi:10.1007/s00062-022-01185-8
2. Smitka M, Bruck N, Engellandt K, Hahn G, Knoefler R, von der Hagen M. Clinical Perspective on Primary Angiitis of the Central Nervous System in Childhood (cPACNS). Front Pediatr. 2020; 8:281. Published 2020 Jul 3. doi:10.3389/fped.2020.00281
3. Beelen J, Benseler SM, Dropol A, Ghali B, Twilt M. Strategies for treatment of childhood primary angiitis of the central nervous system. Neurol Neuroimmunol Neuroinflamm. 2019; 6(4):e567. Published 2019 May 3. doi: 10.1212/NXI.0000000000000567
4. Cellucci T, Harrar DB. Childhood primary angiitis of the central nervous system: Angiography-positive subtype. UpToDate. 2023 Oct 16. 8. Roberts JR, Jung LK. Primary CNS Vasculitis of Childhood. Medscape. 2023 Nov 14.
5. Liptai Z. Neuroimmunológiai betegségek. In: Hollódy K. ed. Gyermekneurológia. Budapest: Medicina Könyvkiadó; 2019: 336-338.
6. Aviv RI, Benseler SM, Silverman ED, et al. MR imaging and angiography of primary CNS vasculitis of childhood. AJNR Am J Neuroradiol. 2006; 27(1):192-199.
7. Aviv RI, Benseler SM, DeVeber G, et al. Angiography of primary central nervous system angiitis of childhood: conventional angiography versus magnetic resonance angiography at presentation. AJNR Am J Neuroradiol. 2007; 28(1):9-15.

Útravaló tudnivaló

- Bár a gyermekkori primer cerebralis vasculitis ritka kórkép, egyre inkább előtérbe kerül, mint az egyik gyakoribb etiológiai tényező az akut ischaemiás stroke hátterében gyermekek között.
- Magas morbiditása és mortalitása miatt fontos a korai diagnózis és a terápia minél korábbi megkezdése.

Tesztkérdések

1. Lehetséges etiológiai tényező a gyermekkori ischaemiás stroke hátterében:

a) primer cerebralis vasculitis
b) hematológiai kórkép
c) kardiogén ok
d) postinfectiosus folyamat
e) mindegyik

2. A gyermekkori primer cerebralis vasculitisben megfigyelhető radiológiai eltérés lehet:

a) érfali kontrasztanyag-halmozás
b) érfal-megvastagodás
c) következményes ischaemiás laesio
d) a és b
e) a, b és c

Az egyszerű választásos tesztekre a megoldást a társaság honlapján kérjük megjelölni: www.gyermekorvostarsasag.hu.
A legjobb megoldó 100 ezer Ft jutalomban részesül! Kreditpont a teszteket jól megoldóknak!

Beszámoló az Europaediatrics 2024 konferenciáról

(Antalya, Törökország, 2024. 04.17-21)

Mészner Zsófia dr.
Heim Pál Országos Gyermekgyógyászati Intézet, Bp. 1089, Üllői út 86.
E-posta: zsofia.meszner@heimpalkorhaz.hu

A *Europaediatrics* 24 gyermekgyógyászati konferenciát igazán elismerésre méltóan, impozáns körülmények között rendezték meg Antalya, Belek településen a Granada szállodakomplexumban.
A konferencia az európai gyermekorvosok igazi nagy seregszemléje volt, melyet több európai nagy gyermekgyógyászati társaság (EPA/European Paediatric Association, EAP/European Academy of Paediatrics, UNEPSA/Union of National European Paediatric Societies, ECPCP/European Confederation for Primary Care Paediatricians IPA/ International Paediatric Association) közösen rendezett meg. A program igen átfogóan igyekezett a gyermekgyógyászat minden területét érinteni, beleértve a szociális problémákat és a migráns gyermekeket érintő nehézségeket is. Hangsúlyos volt a holisztikus szemlélet, a földrészünkön élő gyermekek egészségének mind magasabb szintű ellátása, a megelőzés és a tudomány fejlődésének eredményeiből adódó új lehetőségek – genomika, microbiom kutatások, mesterséges intelligencia stb. –- gyermekgyógyászati alkalmazhatósága. Külön szekciókban foglalkoztak a gyermekek mentális egészségének orvosi kihívásaival is, mind a COVID-19 pandémia, mind a klímaszorongás, mind a környezetszennyezés szempontjaiból.
A rendezvény nagyobb áttekintést adó plenáris referátumokból és párhuzamosan zajló, rövid, 7–8 perces előadások sorozatára épülő tematikus szekciókból állt, melyek mellett poszter szekciók is színesítették az összképet. Bár a konferencia angol nyelven zajlott, minden nap sor került török nyelvű szekciókra is a helyi gyermekorvos résztvevők számára.
Magyarországról rajtam és Szabó László professzoron kívül még négyen vettek részt a konferencián, egytől egyig a Heim Pál Országos Gyermekgyógyászati Intézet rezidensei. Büszke voltam szép, tartalmas, angolul is kifogástalanul előadott szereplésükre, a kérdésekre adott korrekt válaszaikra!
Előadásom a magyar védőoltási rend bemutatásáról szólt, melyet a prevencióval foglalkozó szekcióban mondhattam el. Nagy figyelmet és sok kérdést generált az a tény, hogy hogyan sikerül nekünk az életkor szerint kötelező oltások mellett az önkéntesen választható humán papillómavírus oltásoknál is közel 80%-os átoltottságot elérni, míg a többi európai országban még az 50% elérése is csak kitűzött cél, mely messze van a reális adatoktól.
Tetszett, igen jó ötletnek és itthon is megvalósítandó, rendszeres konferenciaprogramnak gondolom a török gyermekintenzív és sürgősségi ellátással foglalkozók gyakorlati délutáni szekcióját, ahol bárki gyakorolhatta – szerencsére nem élő – állatmodelleken a különböző intenzív beavatkozásokat.
Érdekes volt az Egészségügyi Világszervezet/WHO blokkja, melyben ismertették az alapellátó gyermekorvosoknak, védőnőknek szánt, 2022-ben készült kézikönyv – *„Pocket book of primary health care for children and adolescents: guidelines for health promotion, disease prevention and management from the newborn period to adolescence”* felépítését és az alkalmazásával eddig összegyűlt tapasztalatokat. A kézikönyvet több európai ország nyelvére már lefordították, ígéretük szerint rendszeresen frissítik. Érdemes volna mérlegelni, mennyiben tudná egy magyar nyelvű változat, adaptálva a hazai viszonyokhoz, segíteni a hazai alapellátókat, különösen a vegyes praxisokban gyermekeket is ellátó felnőtt háziorvosok munkáját.
Korábban, a Magyar Gyermekorvos Társaság elnökeként több éven át rendszeres résztvevője voltam az EAP üléseinek. Most Antalyában jó volt az ott megismert kollégákkal ismét találkozni, munkájukról, gondjaikról beszélgetni, együttműködési terveket szőni. Gyermekinfektológusként engem az antimikrobás stewardship, a legyőzöttnek hitt, de egyre gyakrabban ismét felbukkanó – „re-emerging, pl. pertusszisz, kanyaró – súlyos fertőző betegségek, továbbá a vakcinológia érdekelt kiemelten. Az ugyancsak ezen a területen jelenleg is tevékeny kollégákkal jó volt érdemben megvitatni, milyen közös munkában, kutatásban lehetne közösen gondolkodni.

Összegezve nagy élmény volt számomra ez a rendezvény, örülök, hogy részese lehettem.

Beszámoló a 11. Európai Gyermekgyógyász Kongresszusról

Vargha Edit dr.
Borsod-Abaúj-Zemplén Vármegyei Központi Kórház és Egyetemi Oktatókórház, Velkey László Gyermekegészségügyi Központ, Miskolc
E-posta: edit.vargha@gmail.com

A 11. Európai Gyermekgyógyász Kongresszus idén Antalyában, Belekben került megrendezésre 2024. április 17–21. között. Április 17-én a kora délutáni órákban érkeztem a helyszínre, a reptéren már vártak, hogy transzfert biztosítsanak a szállásra.

A kongresszus a Granada Luxury Belek Hotelben került megrendezésre, ahol all-inclusive ellátásban volt részünk. A szálloda grandiózus méretű volt, szinte egy mini várost járhattunk be Belek szívében. Az első napon workshopokon vehettek részt a leglelkesebb gyermekgyógyász kollégák.

A megnyitót 18-án, este a szálloda legnagyobb konferenciatermében tartották, ahol jelen voltak az Európai Gyermekorvos Társaság legjelesebb képviselői. A kongresszus teljes időtartama alatt hat külön teremben zajlottak az előadások és poszter előadások a különféle nemzetiségű előadóktól. Az eseményen 650 résztvevő volt jelen, Törökországból, Oroszországból, Magyarországról, Albániából, Azerbajdzsánból, Marokkóból. Emellett a konferenciára több Európán kívüli országból is regisztráltak, úgymint Ausztrália, Thaiföld, Mexikó, Kína. A rendezvényen a török nemzetiségű résztvevők számára külön nemzeti szekció is volt. Nagyon színvonalas előadásokat hallhattunk fiatal és idősebb gyermekgyógyász kollégáktól egyaránt.

Hazánkat öt fiatal kolléga képviselte, előadásaik nagy sikert arattak az egyes szekciókban. Az útra Dr. Szabó László professzor úr támogatásával és kíséretében jutottunk el, aki mind előadói, mind üléselnöki pozícióban képviselte hazánkat. A gyermekgyógyászat minden területét érintő előadásokat hallhattunk, a leginnovatívabb számomra egy isztambuli orvostól hallott előadás volt, melyben a tüdő ultrahangos vizsgálatának jelentőségére hívták fel a figyelmet. Itt interaktív módon lehetőség volt az egyes régiók vizsgálatára is az előadás folyamán. Az egészséges anatómiai viszonyok mellett ábrák, videófelvételek révén szemléltették a kóros eltéréseket.

A tudományos programok közötti időben a szálloda éttermében bőséges kínálatból választhattunk a helyi ételek közül. Szabadidőnkben lehetőség volt kipróbálni a szálloda vízi élményparkját. A pénteki napon délután kisbuszos kirándulást tettünk az aszpendoszi amfiteátrumba, illetve egy igazi török bazárba.

Szombaton este óriási záró ceremónián vettünk részt, melynek során díjat kaptak az egyes szekciók legjobb előadói, illetve hallhattunk az elmúlt 5 év öt, a gyermekgyógyászatot leginkább meghatározó, szakirodalmi közleményéről. Az este a Bar Night zenekar produkciójával zárult, melyben Mehmet Vural – a török gyermekorvos társaság elnöke – is énekelt és gitározott.

A hangulat mindvégig nagyon jó volt, a török emberek nagyon kedvesek, barátságosak, segítőkészek voltak velünk. Az előadásokat illetően pedig elmondható, hogy Törökországban meglehetősen innovatív gyermekgyógyászok dolgoznak, munkájukat támogatják és elismerik, mert náluk is a beteg gyermekek gyógyulása a legfontosabb.

Az Europediatrics Kongresszuson elhangzott magyar előadások:

- Egri Virág: Interesting Cases of Incomplete Kawasaki Syndrome
- Szkiba Zsófia: Primary Central Nervous System Vasculitis in Children
- Deák Ábel: A Fatal Case of Multiple Brain Abscesses – Case Presentation
- Bednárik Dániel: Necrotizing Fasciitis – Case Report
- Vargha Edit: Pediatric Plastic Bronchitis. Case Report
- Mészner Zsófia: Immunization Issues in Hungary – Past and Present Challanges
- Szabó László: Urinary Incontinence and Nocturnal Enuresis

Rengeteg élménnyel és tudással gazdagodva tértem haza a konferenciáról, örülök, hogy részese lehettem.

A gyermekgyógyászat folyóirat előzményei

Harmat György dr.
Semmelweis Egyetem Egészségtudományi Kar
(Dékán: Dörnyei Gabriella dr.)
E-posta: gyharmat1951@gmail.com

Az önálló folyóirat megjelenése előtt a gyermekgyógyászattal kapcsolatos cikkek és híradások az orvosi hetilap keretében jelentek meg.

Orvosi Hetilap

A hazai és külföldi gyógyászat és kórbuvárlat közleménye

A lapot Markusovszky Lajos alapította 1857-ben, melyhez az anyagi hátteret Szelényi Lajos biztosította. A Bugát Pál által elkezdett Orvosi Tár után ez volt a második orvosi folyóirat hazánkban.
Az első időszakban főleg a pesti orvosi iskola tagjai voltak a munkatársai, és később is elsősorban az egyetemi és a kórházi orvosok közleményeit publikálta.
Megjelenése 1945-től 1948-ig szünetelt. 1948-tól az Orvos - Egészségügyi Szakszervezet adta ki.
1903-ban a főszerkesztő Hőgyes Endre, szerkesztő Székely Áron volt. A hetilap teljeskörűen tájékoztatta az orvosokat minden érdekes témában. Tárgyalta és ismertette a konferenciákat, de munkajogi közlemények és orvosi álláshirdetések is megjelentek. Közölte az új gyermekvédelmi törvény orvosokat érintő paragrafusait is. Az új gyógyászati készítmények és műszerek hirdetései is közlésre kerültek. Valódi vitafórumként is szerepelt.
Az egyes szakterületek többoldalas mellékletként szerepeltek, és külön szerkesztők foglalkoztak a témákkal. A gyermekgyógyászat mellett mellékletekként szerepelt a szemészet, bőrgyógyászat és a nőgyógyászat (Gynaecologia) is.
Az Orvosi Hetilap (35. évfolyam 1-2-3-4. szám) Gyermekgyógyászat mellékletét *Bókay János* szerkesztette 1903-ban. A mellékletekben megjelent témák igen széles körben jelzik a gyermekgyógyászat század eleji fontos kérdéseit.

Az első Gyermekgyógyászat melléklet 1903. március 1-én jelent meg 14 oldalas terjedelemben.
TARTALOM: Szontagh Felix dr., e. m. tanár: A vegyes fertőzésekrő l.— Torday Ferencz dr., I. t. s.: Közlemény a budapesti „Stefánia“ gyermekkórházból. Gyermekkori xanthoma tuberosum esete. — Tárcza. Deutsch Ernő dr.: A párisi Rothschild-kórház felavatása. — Irodalomszemle : Összefoglaló szemle. Linsbauer Rezső dr.: A Barlow-kór, scorbutus infantum. — Könyvismertetés. — Lapszemle. — Vegyes.
Szontágh Félix előadásából érdemes idézni, mivel őszintén és részletesen ismerteti az orvos és az osztályvezető nehézségeit és a kezelés buktatóit.

ORVOSI HETILAP.
Alapította: MARKUSOVSZKY LAJOS dr. 1857-ben.
SZERKESZTI ES KIADJA: HŐGYES ENDRE EGYET. TANÁR
SEGÉDSZERKESZTŐ SZÉKELY ÁGOSTON DR., EGYET. M-TANÁR.
Felhivás előfizetésre! Az Orvosi Hetilap kiadóhivatala tisztelettel kéri azon előfizetőket, kiknek előfizetésük márczius végével lejárt, előfizetésük mihamarább való megújítására, hogy a lap tovább küldésében zavarok ne támadjanak.
Az előfizetés ára: egész évre 20 korona, fél évre 10 korona, negyed évre 5 korona.
Nagy mérvben Tartalmaz 33% Catillon-féle Granulák STROPHANTUS

1. kép: 1903-áprilisi 14. számú Orvosi Hetilap fejléce, feltüntetve az előfizetés éves, fél- és negyedéves díja akkor még koronában

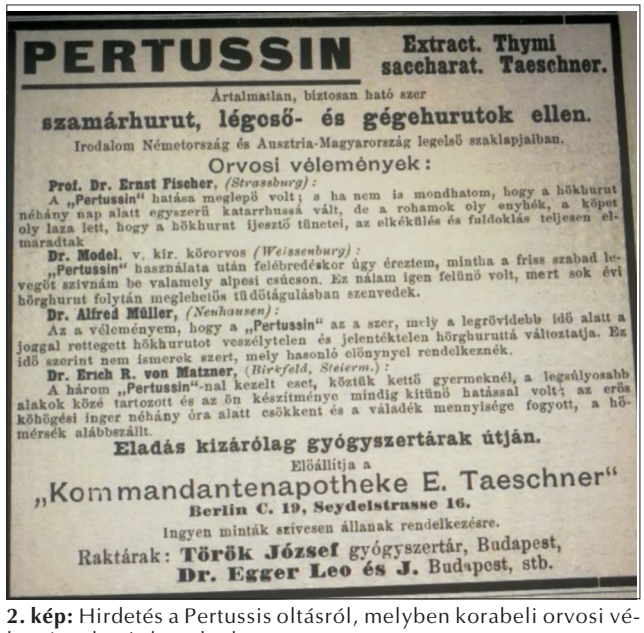
PERTUSSIN
Extract. Thymi saccharat. Taeschner.
Ártalmatlan, biztosan ható szer
szamárhurut, légoső- és gégehurutok ellen.
Irodalom Németország és Ausztria-Magyarország legelső szaklapjaiban.
Orvosi vélemények:
Prof. Dr. Ernst Fischer, (Strassburg):
A „Pertussin“ hatása meglepő volt; s ha nem is mondhatom, hogy a hökhurut néhány nap alatt egyszerű katarrhussá vált, de a rohamok oly enyhék, a köpet oly laza lett, hogy a hökhurut ijesztő tünetei, az elkékülés és fuldoklás teljesen elmaradtak.
Dr. Model, v. kir. körorvos (Weissenburg):
„Pertussin“ használata után felébredéskor úgy éreztem, mintha a friss szabad levegőt szívnám be valamely alpesi csúcson. Ez nálam igen felüdő volt, mert sok évi hörghurut folytán meglehetős fuldoklásban szenvedek.
Dr. Alfred Müller, (Neuhausen):
Az a véleményem, hogy a „Pertussin“ az a szer, mely a legrövidebb idő alatt a legjobb reménnyel kecsegtet a hökhurutot veszélytelen és jelentéktelen hörghurutté változtatja. Ez idő szerint nem ismerek szert, mely hasonló előnynyel rendelkeznék.
Dr. Erich R. von Matzner, (Birkfeld, Steierm.):
A három „Pertussin“-nal kezelt eset, köztük kettő gyermeknél, a legsúlyosabb alakok közé tartozott és az ön készítménye mindig kitűnő hatással volt; az erős köhögési inger néhány óra alatt csökkent és a váladék mennyisége fogyott, a hőmérsék alábbszállt.
Eladás kizárólag gyógyszertárak útján.
Előállítja a
„Kommandantenapotheke E. Taeschner“
Berlin C. 19, Seydelstrasse 16.
Ingyen minták szívesen állanak rendelkezésre.
Raktárak: Török József gyógyszertár, Budapest, Dr. Egger Leo és J. Budapest, stb.

2. kép: Hirdetés a Pertussis oltásról, melyben korabeli orvosi véleményeket is közölnek

A vegyes fertőzésekről.
Írta és a budapesti kir. orvos-egyesület 1902. évi október 25-én tartott ülésén előadta: Szontagh Félix dr., egyetemi magántanár, a székesfővárosi Szent János-Közkórház Gyermekosztályának főorvosa.
Tisztelt uraim!
Az új szent János-közkórház gyermekosztályának heveny fertőző beteganyaga, amint talán méltóztatnak tudni is, egy pavillonban nyer elhelyezést. Ezen fertőző pavilion emeletes, s felépítésével sikeresen megvalósíttatott az eszme, különböző ter-

mészetű heveny fertőző betegségben u.m .: kanyaró, diphtheria, avagy vörhenyben stb. szenvedő gyermekeket egy fedél alatt ugyan, de egymástól teljesen izolált osztályokban, tehát ragály átvitel veszélyének kizárása mellett, ápolni.

Ma, amidőn ezen pavilion több mint 4 évre terjedő múltra tekint vissza, amidőn ezen pavillonban megfordult betegek száma az 1000-et meghaladja, mondhatom, hogy az elkülönítés tökéletesebb akkor sem lehetne, ha az egyes betegségek, tehát a kanyaró, a diphtheria, a vörheny számára külön-külön egy-egy pavilion emeltetett volna.

Köszönjük pedig ezen sikeres elkülönítést elsősorban és legnagyobb részében természetesen magának az épület szerencsés tervezetének és beosztásának, de köszönjük tán kis részben azon minden részletre kiterjedő házi szabályzatnak is, mely házi szabályzat kidolgozásánál figyelemmel voltunk minden tényezőre és számba jöhető eshetőségre, s a mely házi szabályzatot szigorúan betartani kötelesek fő orvos úgy, mint al- és segéd-orvos, s az ápolónők csak úgy, mint a pavilion belső és külső szolgája. Ezen házi szabályzat mellett az egész ügymenet ebben a pavillonban cseppet sem bonyolult, sőt nagyon egyszerű, a gyakorlatban egészen bevált.

Azonban bizonyos ritka esélyek ellen legmesszebbmenő óvintézkedések daczára sem fogunk tudni védekezni sohasem ; mi csak úgy nem, mint mások sem, kiknek heveny fertőző beteganyaguk van. Mert minden emberi ténykedésnek meg vannak a maga véges határai, sunt certi denique fines. Ellenben a véletlennek az útjai kiszámítatlanak.

Illusztráljuk ezen tételt példával: vörhenyben szenvedő gyermeket küldenek osztályunkra; természetes, hogy mi a vörheny-osztályba fektetjük az új jövevényt; néhány nap múlva betegünkön kanyaróra gyanús tüneteket veszünk észre; mi rögtön elkülönítjük, de már későn, mert ez a beteg, kinél vegyes fertőzés esetével volt dolgunk oly értelemben, hogy nála a kanyaró incubationalis, illetőleg prodromalis idő szakában vörheny zajlott le, fertőzhette a vörheny osztály betegeit a kanyaró mérgével.

De ennek megfordítottja is képzelhető: kanyaró-beteg jő az osztályra; 1-2 nap múlva vörheny tör ki rajta: ennek már mostan az lehetett a következése, hogy a kanyaró-osztályra behurczoltatott a vörheny mérge.

Beláthatni, hogy ilyen esélyek ellen védekezni sohasem álland módunkban. De beláthatni azt is, hogy ilyen kettős jellegű fertőzés esetei, ha a fertőzés kettős jellege azonnal nem volt felismerhető, mint a hogy legtöbb esetben felismerni tényleg lehetetlen is, alkalmat szolgáltathatnak esetleg újabbi vegyes fertőzések keletkezésére. De nagy ritkán diagnostikus tévedések is válhatnak vegyes fertőzések kútforrásaivá. így teszem nagy tapasztalatok felett rendelkező kartársak bizonyára abban megegyeznek velem, hogy a különbözeti kórisme kanyaró és vörheny között, a milyen könnyű legtöbb esetben, kivételesen nehéz, sőt lehetetlen.

Ezen pontra különben még visszatérek. Nincsen kizárva tehát annak a lehetősége, hogy vörhenynek diagnostizált kanyarót fektetünk vörheny betegeink közzé. Vagy más példa. Nézzük a diphtheria és vörheny közötti különbözeti kórismét. Cseppet sem restellem bevallani, hogy egyszer megesett velem, hogy a diphtheria-osztályra fektettem egy beteget, kiről később kisült, hogy tulajdonképen vörhenye volt. Az eset egy nagyobb leányra vonatkozik, kinél súlyos torok- s orrdiphtheria lépett fel hányás, küteg, enanthema nyoma nélkül. Be sem várva a bakteriológiai vizsgálat eredményét azon meggyőződésben, hogy bacillaris diphtheria s nem vörheny diphtheroiddal van dolgom, a leányt a diphtheria-osztályra vettem fel.

A bakteriológiai lelet azonban Klebs-Löfflerre negativ volt, mi több, néhány nap múlva jellegzetes nyelv, s a 2-dik hétben vérzéses vesegyuladás lépett fel, vagyis az eset küteg nélküli vörhenynek bizonyult. Mellesleg megjegyzem, hogy ezen diagnostikus tévedésemnek nem lettek káros következményei és pedig azért nem, mert a leánynyal együtt, minthogy ő nála a lázas időszakban acut

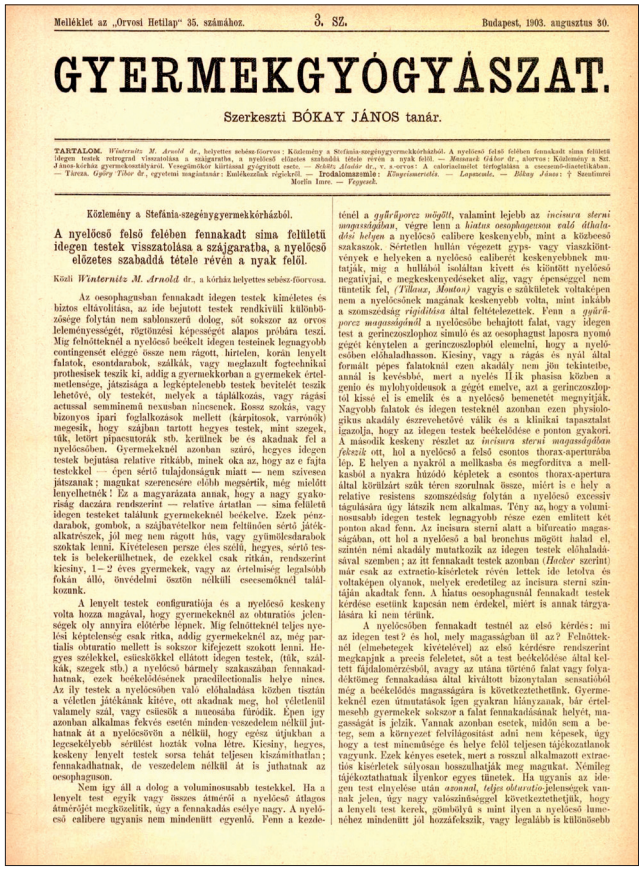

Melléklet az „Orvosi Hetilap" 35. számához. 3. SZ. Budapest, 1903. augusztus 30.

GYERMEKGYÓGYÁSZAT.

Szerkeszti BÓKAY JÁNOS tanár.

TARTALOM. *Winternitz M. Arnold* dr., helyettes sebész-főorvos: Közlemény a Stefánia-szegénygyermekkórházból. A nyelőcső felső felében fennakadt sima felületű idegen testek retrograd visszatolása a szájgaratba, a nyelőcső előzetes szabaddá tétele révén a nyak felől. — *Monnard Gábor* dr., alorvos: Közlemény a Szt. János-kórház gyermekosztályáról. Veseglomiককor kiírtásnal gyógyított esete. — *Schütz Aladár* dr., v. s.-orvos: A calorianemlőet tréfogálása a csecsemő-ételeikban. — Tárcza. *Györy Tibor* dr., egyetemi magántanár: Emlékezzünk régiekről. — Irodalomszemle: *Könyvismertetés.* — *Lapszemle.* — *Bókay János:* † Szentimrei Mor Emlékére. — *Vegyesek.*

Közlemény a Stefánia-szegénygyermekkórházból.

A nyelőcső felső felében fennakadt sima felületű idegen testek visszatolása a szájgaratba, a nyelőcső előzetes szabaddá tétele révén a nyak felől.

Közli *Winternitz M. Arnold* dr., a kórház helyettes sebész-főorvosa.

Az oesophagusban fennakadt idegen testek kíméletes és biztos eltávolítása, az ide bejutott testek rendkívüli különbözősége folytán nem sablonszerű dolog, sőt sokszor az orvos leleményességét, rögtönzési képességét alapos próbára teszi. Míg felnőtteknél a nyelőcső beékelt idegen testeinek legnagyobb contingensét eléggé össze nem rágott, hirtelen, korán lenyelt falatok, esontdarabok, szálkák, vagy meglazult fogtechnikai prothesisek teszik ki, addig a gyermekkorban a gyermekek értelmetlensége, játszisága a legképtelenebb testek bevitelét teszik lehetővé, oly testeket, melyek a táplálkozás, vagy rágási actussal semminemű nexusban nincsenek. Rossz szokás, vagy bizonyos ipari foglalkozások mellett (kárpitosok, varrónők) megesik, hogy szájban tartott hegyes testek, mint szegek, tűk, letört pipacsutorák stb. kerülnek be és akadnak fel a nyelőcsőben. Gyermekeknél azonban szűrő, hegyes idegen testek bejutása relative ritkább, minek oka az, hogy az e fajta testekkel — épen sérő tulajdonságuk miatt — nem szívesen játszanak; magukat szerencsére előbb megsértik, még mielőtt lenyelhetnék! Ez a magyarázata annak, hogy a nagy gyakoriság daczára rendszerint — relative ártatlan — sima felületű idegen testeket találunk gyermekeknél beékelve. Ezek pénzdarabok, gombok, a szájbavételkor nem feltűnően sértő játékalkatrészek, jól meg nem rágott hús, vagy gyümölcsdarabok szoktak lenni. Kivételesen persze éles szélű, hegyes, sértő testek is beékerülhetnek, de ezekkel csak ritkán, rendszerint kicsiny, 1—2 éves gyermekek, vagy az *értelmiség* legalsóbb fokán álló, önvédelmi ösztön nélkili csecsemőknél találkozunk.

A lenyelt testek configurationja és a nyelőcső keskeny volta hozza magával, hogy gyermekeknél az obturatios jelenségek oly annyira *előtérbe* lépnek. Míg felnőtteknél teljes nyelési képtelenség csak ritka, addig gyermekeknél az, még partialis obturatio mellett is sokszor kifejezett szokott lenni. Hegyes szélekkel, esőcskókkel ellátott idegen testek, (tűk, szálkák, szegek stb.) a nyelőcső bármely szakaszában fennakadhatnak, ezek beékelődésének praedilectionalis helye nincs. Az ily testek a nyelőcsőben való előhalaszása közben tisztán a véletlen játékának kitéve, ott akadnak meg, hol véletlenül valamely szál, vagy esőcsök a mucosába fúródik. Épen így azonban alkalmas fekvés esetén minden veszedelem nélkül juthatnak át a nyelőcsövön a nélkül, hogy egész útjukban a legesekélyebb sérülést hozták volna létre. Kicsiny, hegyes, keskeny lenyelt testek sorsa tehát teljesen kiszámíthatlan; fennakadhatnak, de veszedelem nélkül át is juthatnak az oesophaguson.

Nem így áll a dolog a voluminosusabb testekkel. Ha a lenyelt test egyik vagy összes átmérőjü a nyelőcső átlagos átmerőjét megközelíti, úgy a fennakadás esélye nagy. A nyelőcső calibere ugyanis nem mindenütt egyenlő. Fenn a kezdeténél a *gyűrűporcz mögött*, valamint lejebb az *incisura sterni magasságában*, végre lenn a *hiatus oesophageuson való áthaladási helyen* a nyelőcső calibere keskenyebb, mint a közbeeső szakaszok. Sértetlen hullám végezett gyps- vagy visszakötvények e helyeken a nyelőcső caliberét keskenyebbnek mutják, míg a hullából isolálta kivett és kiöntött nyelőcső negativjai, e megkeskenyedéseket alig, vagy épensséggel nem tüntetik fel, (*Tilaux, Manton*) vagyis e szűkületek voltaképen nem a nyelőcsőnek magának keskenyebb volta, mint inkább a szomszédság *rigiditása* által feltételezettek. Fenn a *gyűrűporcz magasságánál* a nyelőcsőbe behajtott falat, vagy idegen test a gerincczoszlophoz simuló és az oesophagust laposra nyomó gégét könyteleu a gerincczoszlophoz elemzhi, hogy a nyelőcsőben előhalaghasson. Kicsiny, vagy a rágás és nyál által formált pépes falatoknál ezen akadály nem jön tekintetbe, annál is kevésbbé, mert a nyelés II ik phasisa közben a gége és nyelvgyökösnak a gégét emelve, azt a gerincczoszlophoz kissé el is emelik és a nyelőcső bemenetét megnyitják. Nagyobb falatok és idegen testeknél azonban ezen physiologikus akadály észrevehetővé válik és a klinikai tapasztalat igazolja, hogy az idegen testek beékelődése e ponton gyakori. A második keskeny resztet az *incisura sterni magasságban fekszik* ott, hol a nyelőcső a felső csontos thorax-apertúrába lép. E helyen a nyakról a mellkasba és megfordítva a mellkasból a nyakra húzódó képletek a csontos thorax-apertura által körülzárt szűk térre szorulnak össze, miért is e hely a relative resistens szomszédság folytán a nyelőcső excessiv tágulására úgy látszik nem alkalmas. Tény az, hogy a voluminosusabb idegen testek legnagyobb része ezen említett két ponton akad fenn. Az incisura sterni alatt a bifurcatio magasságában, ott hol a nyelőcső a bal bronchus mögött halad el, szintén némi akadály mutatkozik az idegen testek előhalaházával szemben; az itt fennakadt testek azonban (*Hecker* szerint) már csak az extractio-kísérletek révén lettek ide letolva és voltaképen olyanok, melyek eredetileg az incisura sterni szántján akadtak fenn. A hiatus oesophagusnál fennakadt testek kérdése esetünk kapcsán nem érdekel, miért is annak tárgyalására ki nem térünk.

A nyelőcsőben fennakadt testnél az első kérdés: mi az idegen test? és hol, mely magasságban ül az? Felnőtteknél (elmebetegek kivételével) az első kérdésre rendszerint megkapjuk a precis feleletet, sőt a test beékelődése által keltett fájdalomérzésből, avagy az utána történő falat vagy folyadéktömeg fennakadása által kiváltott bizonytalan sensatióból még a beékelődés magasságára is következtethetünk. Gyermekeknél ezen útmutatások igen gyakran hiányzanak, bár értelmesebb gyermekek sokszor a falat fennakadásának helyét, magasságát is jelzik. Vannak azonban esetek, midőn sem a beteg, sem a környezet felvilágosität adni nem képesek, úgy hogy a test minemüsége és helye felől teljesen tájékozatlanok vagyunk. Ezek kényes esetek, mert a rosszul alkalmazott extractiós kísérletek súlyosan hosszulhatják meg magukat. Némileg tájékoztathatnak ilyenkor egyes tünetek. Ha ugyanis az idegen test elnyelése után *azonnal, teljes obturatio*-jelenségek vannak jelen, úgy nagy valószínűséggel következtethetjük, hogy a lenyelt test kerek, gömbölyű s mint ilyen a nyelőcsőt lumenehez mindenütt jól hozzáfekszik, vagy legalább is különösebb

3. kép: 3. számú melléklet: Gyermekgyógyászat az Orvosi Hetilap 1903-ban megjelenő 35. számában

psychosis is jelentkezett, az anyát is felvettem s diphtheria osztályom egyik kórtermébe izoláltam őket. Vegyes fertőzésekkel azonban találkozunk, sőt aránylag igen gyakran, a magángyakorlatban; is az esetek legnagyobb számában itten is a merő véletlen az, a minek a vegyes fertőzések köszönik az eredetüket. Úgy magán, mint pedig kórházi gyakorlatomban elő fordult vegyes fertőzéses eseteimet mindenkor élénk figyelemmel kisértem. Elhatároztam, hogy erre vonatkozó észleletemet a tisztelt orvosegyesülettel előadás alakjában megismertetem.*

Tehát előadásomban főképen saját tapasztalataimat közlöm ; némely kérdésnél azonban az irodalomra is figyelemmel leszek. Nem foglalkozom azonban a vegyes fertőzések kérdéseinél a bakteriológiai részszel; így pl. nem foglalkozom a bacillaris diphtheriánál a streptococcusok szerepével és jelentőségével. Csak klinikai körképekkel foglalkozom és itten is csak a fontosabb specifikus-heveny s idült-fertőző bántalmak néhány, nem is valamennyi combinatióját teszem mai elő adásomban megbeszélés tárgyává.

A második Gyermekgyógyászat melléklet 1903. május 31-én jelent meg 10 oldalas terjedelemben (15-26. oldal)

TARTALOM: Bókay János dr., e. rk. tanár: Közlemények az intubatiós gyakorlatból. Újabb adatok a gégebeli decubitusok helyi kezeléséhez. — Leitner Vilmos dr., szemész-főorvos: Közlés a „Stefánia" gyermekkórházból. A felső szemhéj veleszületett colobomáiról. — Gerlóczy Zsigmond dr., e. m. tanár: Láz nélkül és csaknem kiütés nélkül lefolyt morbilli. — Tárcza. Linsbauer Rezső dr., segédorvos: Az új bécsi gyermekkórház. — Irodalomszemle: Összefoglaló szemle. A „Riga"-féle betegség (Produzione sottolinguale). — Könyvismertetés. — Lapszemle. — Vegyesek.

A harmadik Gyermekgyógyászat melléklet 1903. augusztus 30-án jelent meg 11 oldalas terjedelemben (27-38 old.)

TARTALOM: Winternitz Arnold dr., helyettes sebész-fő orvos : Közlemény a Stefánia-szegénygyermekkórházból. A nyelőcső felső felében fennakadt sima felületű idegen testek retrograd visszatolása a szájgaratba, a nyelőcső előzetes szabaddá tétele révén a nyak felől. — Massaneh Gábor dr., alorvos: Közlemény a Szt. János-kórliáz gyermekosztályáról. Vesegümő kór kiirtással gyógyított esete. — Schütz Aladár dr., v. s.-orvos: A caloriaelmélet térfoglalása a csecsemő -diaetetikában. — Tárcza. Györy Tibor dr., egyetemi magántanár: Emlékezzünk régiekről. — Irodalomszsmle : Könyvismertetés. — Lapszemle. — Bókay János: + Szentimrei Morlin Imre. — Vegyesek.

Az első közlemény különösen érdekes: A szerző részletesen elemzi a kisgyermekkori idegentestek eltávolításának lehetőségeit, majd saját tapasztalat alapján mutatja be a technikát. Az elemzés a mai korban is tanulságos és érdemes elolvasni.

Közli Winternitz M. Arnold dr., a kórház helyettes sebész-főorvosa

A nyelőcső felső felében fennakadt sima felületű idegen testek visszatolása a szájgaratba, a nyelőcső előzetes szabaddá tétele révén a nyak felől.

Ezen fogás a nyelőcső felső, a bifurcatio feletti részében beékelődött sima felületű idegentesteknek ujjal való visszatolása a szájgaratba a nyakon ejtett seben át, a nyelőcső megnyitása nélkül.

Az oesophagusban fennakdt idegen testek kíméletes és biztos eltávolítása, az ide bejutott testek rendkívüli különbözősége folytán nem sablonszerű dolog, sőt sokszor az orvos leleményesség és, rögtönzési képességét alapos próbára teszi.

Míg felnőtteknél a nyelőcsőbe ékelt idegen testeinek legnagyobb contingensét eléggé össze nem rágott, hirtelen , korán lenyelt falatok , csontdarabok, szálkák, vagy meglazult fog technikai prothesisek teszik ki, addig a gyermekkorban a gyermekek értelmetlensége, játszíság a legképtelenebb testek bevitelét teszik lehetővé, oly testekét, melyek a táplálkozás, vagy rágási actussal semminemű nexusban nincsenek. Rossz szokás, vagy bizonyos ipari foglalkozások mellett (kárpitosok, varrónők) megesik, hogy szájban tartott hegyes testek, mint szegek, tűk , letört pipacsutorák stb. kerülnek be és akadnak fel a nyelőcsőben. Gyermekeknél azonban szúró, hegyes idegen testek bejutása relative ritkább, minek oka az, hogy az efajta testekkel — épen sértő tulajdonságuk miatt — nem szívesen játszanak; magukat szerencsére előbb megsértik, még mielőtt lenyelhetnék!

Ez a magyarázata annak, hogy a nagy gyakoriság daczára rendszerint — relative ártatlan — sima felületű idegen testeket találunk gyermekeknél beékelve. Ezek pénzdarabok, gombok,

a szájba vételkor nem feltűnően sértő játék alkatrészek, jól meg nem rágott hús, vagy gyümölcsdarabok szoktak lenni. Kivételesen persze éles szélű, hegyes, sértő testek is bele- kerülhetnek, de ezek kel csak ritkán, rend szerint kicsiny, 1–2 éves gyermekek, vagy az

értelmiség legalsóbb fokán álló, önvédelmi ösztön nélküli csecsemőknél találkozunk.

A lenyelt testek configuratiója és a nyelőcső keskeny volta hozza magával, hogy gyermekeknél az obturatiós jelenségek oly annyira elő térbe lépnek.

Míg felnőtteknél teljes nyelési képtelenség csak ritka , addig gyermekeknél az, még partialis obturatio mellett is sokszor kifejezett szokott lenni.

A nyelőcsőben fennakadt testnél az első kérdés: mi az idegen test? és hol, mely magasságban ül az?

Felnőtteknél (elmebetegek kivételével) az első kérdésre rendszerint megkapjuk a precíz feleletet, sőt a test beékelődése által keltett fájdalom érzésből, avagy az utána történő falat vagy folyadéktömeg fennakadása által kiváltott bizonytalan sensatióból még a beékelődés magasságára is következtethetünk. Gyermekeknél ezen útmutatások igen gyakran hiányzanak, bár értelmesebb gyermekek sokszor a falat fennakadásának helyét, magasságát is jelzik. Vannak azonban esetek, midőn sem a beteg, sem a környezet felvilágosítást adni nem képesek, úgy hogy a test mineműsége és helye felől teljesen tájékozatlanok vagyunk. Ezek kényes esetek, mert a rosszul alkalmazott extractiós kísérletek súlyosan bosszulhatják meg magukat. Ismert formájú, sima felületű, nem sértő idegen testek, melyek az oesophagust obturálják és egy bevezetett, vastag bársingkutaszszal könnyen engednek, a gyomorba letolandók.
A Graefe-féle pénzfogóval már ügyes kezek is perforáltak oesophagust.
Mielőtt azonban az oesophagus véres felkeresésekor a nyak felől annak megnyitására szánnék magunkat, egy fogást kell még megkísérelnünk, mely alkalmas esetben czélhoz vezethet és így a beteget az oesophagus felesleges meg nyitásától esetleg megkímélheti.
Ez azon egyszerű fogás, melyet alább közlendő esetemnél alkalmaztam és melyre a figyelmet felhívni kívánom annál is inkább , mert közkézen forgó nagyobb művekben, sőt specialis monographiákban sem találom említve, bár egyszerűsége mellett alig hihető , hogy valaki kezében már alkalmazva ne lett volna. Ezen fogás a nyelőcső felső, a bifurcatio feletti részében beékelődött sima felületű idegentesteknek ujjal való visszatolása a szájgaratba a nyakon ejtett seben át, a nyelőcső megnyitása nélkül."

A részletes beavatkozást a szerző lépésről lépésre leírja.

A TÁRCZA fejezetben *Emlékezzünk régiekről* címen részletesen ismerteti a könyvillusztráló *Csapó József* (1734–1799) gyermekgyógyászati munkáit és tevékenységét.

A negyedik Gyermekgyógyászat melléklet 1903. november 29.-én jelent meg 13 oldal terjedelemben (39-52. old)
TARTALOM . Preisich Kornél dr.: Közlemény a budapesti Stefánia-gyermekkórházból. A Vincént-' féle angina. — Torday Ferencz dr. és Tordny Árpád dr.: Közlemény a budapesti Stefánia-gyermekkórházból. A liquor cerebrospinalis egy diagnostikus vizsgálata tuberculosus meningitiseknél. — Faludi Géza: Közlemény a budapesti Stefánia-gyermekkórházból. Haemophilia érdekesebb esete. — Loránd Leó dr. és Faludi Géza d r.: Kisebb közlemény a budapesti Stefánia-gyermekkórházból. Defectus sterni et ectopia cordis esete. — Tárcza. Genersich Gusztáv dr.: A bölcső befolyása a koponya fejlődésére. — Irodalomszemle: Könyvismertetés. — Lapszemle. — Vegyesek.

Ugyancsak ebben a számban jelenik meg Deutsch Ernő dr. írása: *A szünidei gyermektelepekről.*

Áttekintve a Gyermekgyógyász mellékleteket ,megállapíthatjuk, hogy részletes és pontos képet adnak a korabeli szakmai esetekről és ezek az akkori korszerű – időszerű kezeléséről és gyógyításáról. Az esetismertetések és leírások mai szemmel is érdekesek és számos hasznos információt és tapasztalatot adhatnak a 121 évvel későbbi gyermekgyógyászok számára is.