161. ÉVFOLYAM, 2024. SZEPTEMBER

3

SZEMÉSZET

OPHTHALMOLOGIA HUNGARICA



A pseudotumor cerebri szemészeti vonatkozásai
Biofeedback fixációs látástréning
Keratoconussal szövődött súlyos vernalis keratoconjunctivitis esete
Mesterséges intelligencia szerepe a szemészeti betegellátásban, kutatásban és oktatásban
Perforáló keratoplasztikán átesett szaruhártyák vizsgálata
A szemészeti ultrahangvizsgálat története
A prosztaglandin-analógok helye a glaukóma kezelésében
A Faricimab gyakorlati alkalmazása

A MAGYAR SZEMORVOSTÁRSASÁG LAPJA

Ranivisio®▼

10 mg/ml oldatos injekció
(ranibizumab)

ELÉRHETŐ ÁRON**

Ranivisio, a ranibizumab bioszimiler

- **COLUMBUS-AMD* vizsgálatban klinikailag összemérhető**
  - ✓ hatékonyság
  - ✓ biztonság
  - ✓ immunogenitás[2]
- **Felnőttek esetén megegyező javallatok[1]**

* A COLUMBUS-AMD (FYB201-C2015-01-P3, EudraCT No:2015-001961-20) egy prospektív, multicentrikus, vak értékelésű, párhuzamos felépítésű III. fázisú vizsgálat volt az FYB bioszimiler ranibizumab és a referencia készítmény klinikai egyenértékűségének vizsgálatára. 477 beteget randomizáltak FYB201 (n=238) vagy referencia ranibizumabra (n= 239), melyet 0,5 mg intravitreális injekció formájában kaptak 4 hetente, összesen 12 alkalommal. A vizsgálat elsődleges végpontja a legjobb korrigált látásélesség (BVCA) változása volt a vizsgálat kezdetén mért értékekhez viszonyítva, Early Treatment Diabetic Retinopathy Study (ETDRS) betűkkel mérve a 8. héten. Eredmények: A BCVA mindkét csoportban javult, 5,1 (FYB201) és 5,6 (referencia ranibizumab) ERDS betűvel a 8. héten. A különbség -0,4 ETDRS betű volt (CI 90% -1,6 - 0,9), mely az előre definiált ekvivalencia határokon belül volt. (ANCOVA, legkisebb négyzetek átlagának különbsége statisztikai módszerrel). A mellékhatások összevethetők voltak.

** 2024 április 1.-je előtti árhoz képest

1. Ranivisio® alkalmazási előírás. https://ogyei.gov.hu/gyogyszeradatbazis&action=show_details&item=229338
2. Holz FG et al. Ophthalmology. 2022;129(1): 54-63. https://www.aaojournal.org/article/S0161-6420(21)00325-0/fulltext

Bővebb információért olvassa el a gyógyszer alkalmazási előírását! Az alkalmazási előírás elérhető a Nemzeti Népegészségügyi és Gyógyszerészeti Központ (NNGYK) Gyógyszer adatbázisában.

https://ogyei.gov.hu gyogyszeradatbazis&action=show_details&item=229338

▼ Ez a gyógyszer fokozott felügyelet alatt áll, mely lehetővé teszi az új gyógyszerbiztonsági információk gyors azonosítását. Az egészségügyi szakembereket arra kérjük, hogy jelentsenek bármilyen feltételezett mellékhatást. A mellékhatások jelentésének módjairól az alkalmazási előírás 4.8 pontjában kaphatnak további tájékoztatást.

Készítmény megnevezése	Kiszerelés	Nagykereskedelmi ár (Ft)	Bruttó fogyasztói ár (Ft)	Normatív támogatási összeg (Ft)	Térítési díj normatív támogatás esetén (Ft)	KGY
RANIVISIO 10 MG/ML OLDATOS INJEKCIÓ	1x0,23ml injekciós üvegben	65 672,82	69 996	0	69 996	igen

www.neak.gov.hu / 2024. április 1-jétől érvényes árak alapján

CAREGIVER

teva

A dokumentum lezárásának dátuma: 2024.03.12.
Rnvs-HU-00012

Teva Gyógyszergyár Zrt.
4042 Debrecen, Pallagi út 13. I Levelezési cím: 1133 Budapest, Váci út 96-98.
Telefon: 06 1 288-6400 I Email: info@teva.hu I További információk: www.teva.hu

SZEMÉSZET
161. ÉVFOLYAM • 2024. SZEPTEMBER • 3. SZÁM

Impresszum

Szerkesztőbizottság elnöke:
Dr. Facskó Andrea

Főszerkesztő:
Dr. Sziklai Pál

Főszerkesztő helyettes:
Dr. Dégi Rózsa

Rovatvezetők:

Cataracta és refractiv sebészet:
Dr. Németh Gábor

Cornea: Dr. Imre László

Glaukóma: Dr. Kóthy Péter

Gyermekszemészet:
Dr. Maka Erika

Kontaktológia és plasztika:
Dr. Végh Mihály

Neuroophthalmologia:
Dr. Knézy Krisztina

Retina: Dr. Papp András

Továbbképzés: Dr. Kerényi Ágnes

Szerkesztőbizottsági tagok:
Dr. Berta András, Dr. Csutak Adrienne, Dr. Fodor Mariann, Dr. Hammer Helga, Dr. Holló Gábor, Dr. Kolozsvári Lajos, Dr. Kovács Bálint, Dr. Nagy Zoltán Zsolt, Dr. Németh János, Dr. Salacz György, Dr. Süveges Ildikó, Dr. Tóth-Molnár Edit

Angol nyelvi lektorok:
Dr. Szalai Irén, Dr. Szalay László

A szerkesztőség elérhetősége:
office.opht@med.u-szeged.hu vagy
sziklaipal@gmail.com

Kiadja a Promenade Publishing House Kft.
1037 Budapest, Montevideo u. 7.
Postacím: 1300 Budapest, Pf. 176

Felelős vezető: a PPH Kft. ügyvezetője
Lapigazgató: Veress Pálma

Menedzser: Erdei Viktória
E-mail: erdei.viktoria@promenade.hu
Tel.: 06-70 386-8167
Előfizetési ügyek: Bakos Attila
E-mail: bakos.attila@promenade.hu
Tel.: 06-30 386-6463
Tördelőszerkesztő: Kónya Erika
E-mail: konya.erika@promenade.hu
Nyomdai előállítás: Real Press Stúdió Kft.
Felelős vezető: Szlabik Ottó

ISSN 0039-8101

http://szemorvostarsasag.hu

Open access folyóirat

http://szemeszet.ophthalmol.hungarica.eu

ISSN 2786-3832

Tartalomjegyzék

A pseudotumor cerebri szemészeti vonatkozásai
Ophthalmological aspects of pseudotumor cerebri
107 Vajda Szilvia dr.

Biofeedback fixációs látástréning
Biofeedback fixation training
117 Németh János dr., Barboni Mirella, Maneschg Otto dr., Récsán Zsuzsanna dr., Szepessy Zsuzsanna dr., Nagy Zoltán Zsolt dr.

Keratoconussal szövődött súlyos vernalis keratoconjunctivitis esete
A case of severe vernal keratoconjunctivitis complicated by keratoconus
125 Csorba Anita dr., Kiss Huba dr., Nagy Zoltán Zsolt dr.

Mesterséges intelligencia szerepe a szemészeti betegellátásban, kutatásban és oktatásban
The role of artificial intelligence in ophthalmic patient care, research and education
129 Németh János dr., Tapasztó Beáta dr., Karacs Kristóf, Nagy Zoltán Zsolt dr.

Perforáló keratoplasztikán átesett szaruhártyák elülső szegmentum optikai koherencia tomográfiás vizsgálata
Anterior Segment Optical Coherence Tomography of Corneal Grafts Underwent Penetrating Keratoplasty
134 Lukács Miklós Ágoston dr., Módis László dr.

A szemészeti ultrahangvizsgálat története
History of Ophthalmic Ultrasound
139 Németh János dr., Kolozsvári Lajos dr., Sényi Katalin dr., Csákány Béla dr.

A prosztaglandin-analógok helye a glaukóma kezelésében
The role of the prostaglandin analogue eyedrops in glaucoma therapy
152 Kóthy Péter dr.

A Faricimab gyakorlati alkalmazása: a napjainkig megjelent, klinikai tapasztalatokon alapuló publikációk keresztmetszete
Practical Application of Faricimab: A Cross-Section of Publications Based on Current Clinical Experiences
I Nagy Zoltán Zsolt dr.

CARE-technológiával a rövidlátás gyermekkori fokozódásának lassításáért
VII Vágvölgyi Ágnes dr.

A kiadvány az MSZT tagjai számára ingyenes, orvosok számára megrendelhető és előfizethető a Promenade Publishing House Kft.-nél

Szemészet © 2024. Minden jog fenntartva.
A folyóiratban megjelent valamennyi eredeti írásos és képi anyag közlési joga a Magyar Szemorvostársaságot illeti. A megjelent anyagnak, vagy egy részének bármely formában való másolásához, felhasználásához, ismételt megjelentetéséhez a Magyar Szemorvostársaság írásbeli hozzájárulása szükséges.

Szemészet 2024; 161. évfolyam, 3. szám, 107–116.
Eredeti közlemény https://doi.org/10.55342/SZEMHUNGARICA.2024.161.3.107

A pseudotumor cerebri szemészeti vonatkozásai

(Pontszerző továbbképző közlemény tesztkérdésekkel)

Vajda Szilvia dr.

Semmelweis Egyetem, Szemészeti Klinika, Budapest
(Igazgató: Prof. Dr. Nagy Zoltán Zsolt, egyetemi tanár)

A pseudotumor cerebri (PC), más néven idiopátiás intracranialis hipertenzió (IIH) ismeretlen etiológiájú koponyaűri nyomásfokozódás, amely jellemzően fiatal, túlsúlyos nőket érint. Vezető szemészeti tünete a papillaödéma, ami kezelés nélkül hosszú távon a látóideg progresszív atrófiájához, ezáltal vaksághoz vezet.
A betegség incidenciája országonként eltérő, de adott országban az elhízás incidenciájával párhuzamot mutat. Bár a pseudotumor cerebri legtöbbször fiatal nőket érint, férfiaknál és gyermekeknél is kialakulhat a betegség. A PC kizárásos diagnózis, azaz az intracranialis nyomásfokozódás egyéb okainak szisztematikus kizárása szükséges.
A kezelés elsővonalbeli terápiáját a diuretikumok jelentik. Amennyiben a látóideg axonvesztése progrediál, sebészi beavatkozás mérlegelendő. Ma már hazánkban is egyre több centrumban végeznek neurointervenciós beavatkozásokat a pseudotumor cerebri gyógyítása céljából.

Ophthalmological aspects of pseudotumor cerebri
Pseudotumor cerebri (PC), also known as idiopathic intracranial hypertension (IIH), is an intracranial hypertension of unknown etiology, typically affecting young, overweight women. The leading ophthalmoscopic finding is papilledema, which without treatment leads to progressive atrophy of the optic nerve, resulting in blindness.
The incidence of the disease varies among countries, but it follows the incidence of obesity in a given country. Although pseudotumor cerebri mostly affects young females, males and children can also develop the disease. PC is a diagnosis of exclusion, necessitating the systematic exclusion of other causes of intracranial hypertension.
Diuretics are the first-line treatment. In cases of progressive optic nerve axon loss, surgical intervention should be considered. in order to treat PC, neurointerventional procedures are being performed in an increasing number in Hungary as well.

Kulcsszavak	pseudotumor cerebri, idiopátiás intracranialis hipertenzió, papillaödéma
Keywords	pseudotumor cerebri, idiopathic intracranial hypertension, papilledema

Bevezető

A pseudotumor cerebri (PC), más néven idiopátiás intracranialis hipertenzió (IIH), egy ismeretlen okból kialakuló, emelkedett koponyaűri nyomással járó kórkép (1, 2). Leggyakrabban fiatal, fogamzóképes korú nők betegsége, akik jelentősen túlsúlyosak (3). Korábban a betegséget – nyilvánvaló intracranialis patológia hiányában – benignus intracranialis hipertenziónak is nevezték, habár a betegség korántsem jóindulatú (4). A nyomásfokozódás következtében fellépő fejfájás lényegesen ronthatja az életminőséget (5). A korábban jellegzetesnek gondolt fejfájási „mintázat" (ébredéskor, fekvő helyzetben fokozódó fájdalom) helyett manapság egyre inkább az epizodikus, illetve krónikus migrénre hasonlító fejfájást tartják jellemzőnek. Ennek ke-

Kézirat beérkezése: 2024. 06. 06. Közlésre elfogadva: 2024. 08. 04.

1. ábra: 31 éves nőbeteg látótér és OCT-vizsgálatának eredményei
A: Goldmann perimetria során kétoldali, előrehaladott, koncentrikus látótér szűkületet rögzítettünk. Jobb oldalon a vakfolt megnagyobbodott, bal oldalon a súlyos fokú látótér-szűkület miatt nem is volt regisztrálható.
B: A kétoldali papillaödéma infravörös és keresztmetszeti OCT-képe

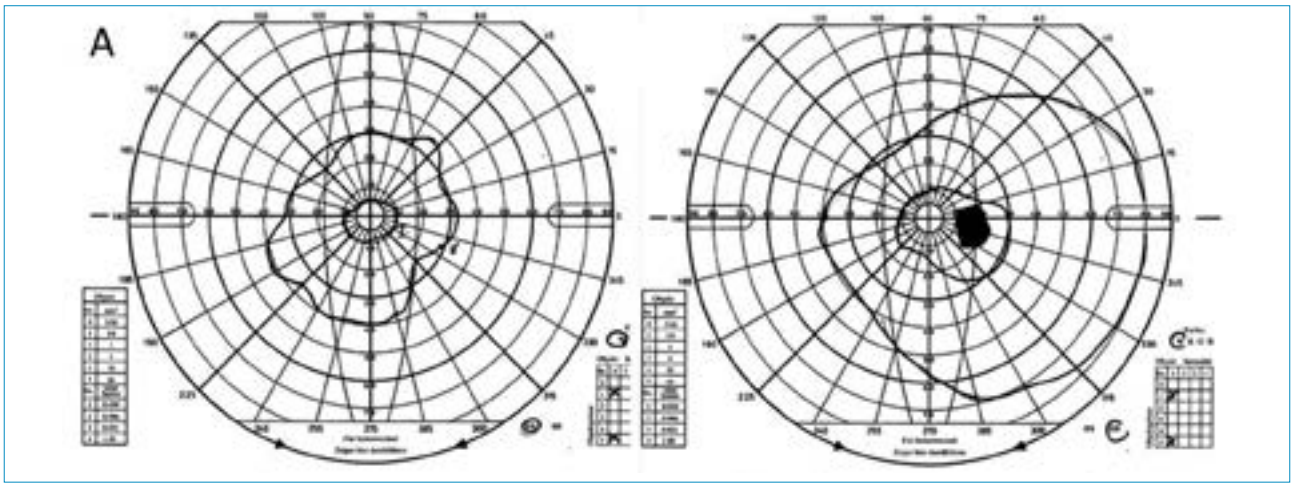

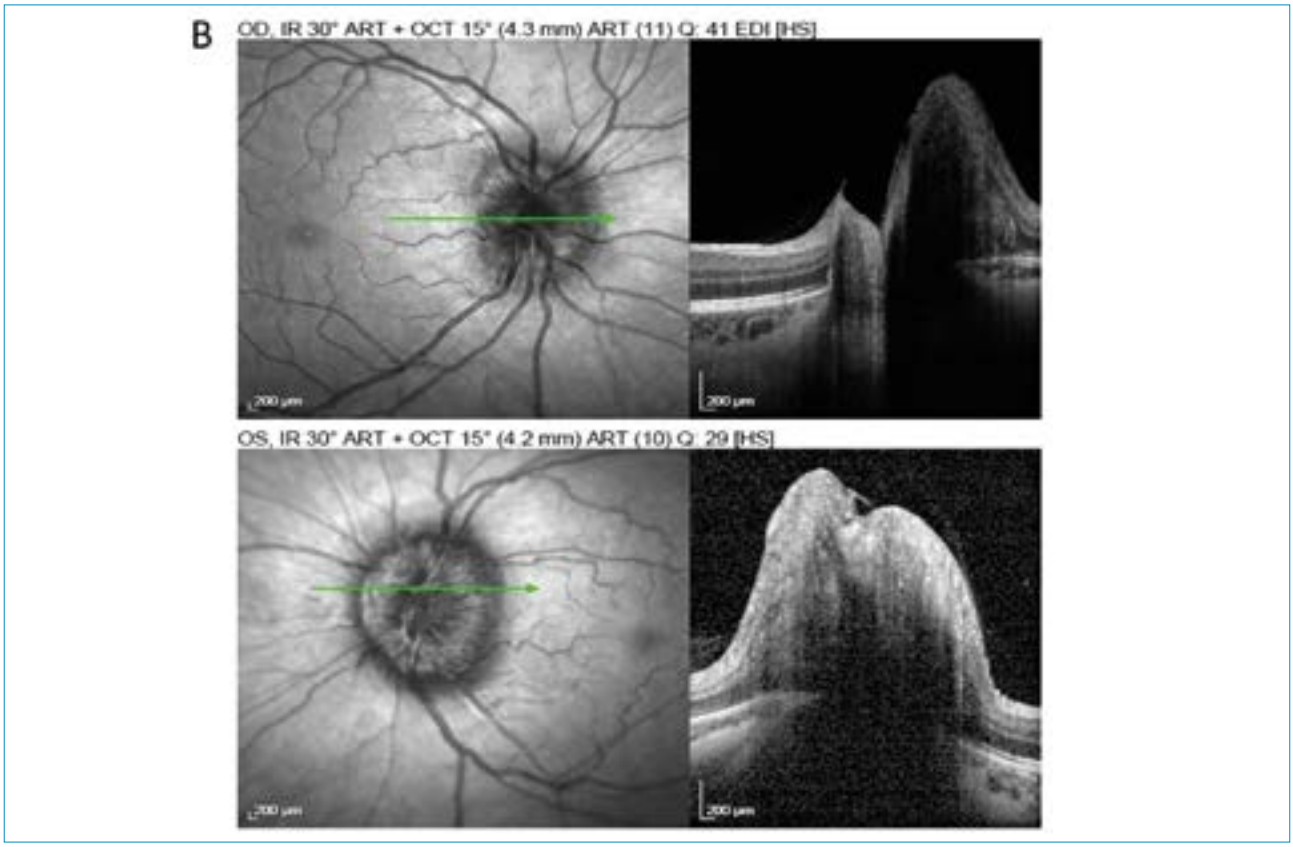

zelése önmagában is nehéz lehet, amit sokszor tovább ront a túlzott gyógyszerhasználat miatti fejfájás (6).

Az emelkedett koponyaűri nyomás jellegzetes szemtükri lelete a kétoldali papillaödéma (1, 7). Az elhúzódó papillaödéma – hasonlóan a glaukómához – kezdetben a perifériás látótér szűkületét okozza, ami a betegben nem feltétlenül tudatosul (1. ábra). Amennyiben nem társul fejfájás a betegséghez, még nehezebben épül fel a betegségtudat. Ezért van kiemelt jelentősége, hogy a szemorvos a betegnél és a társszakmák képviselőinél is tudatosítsa a papillaödéma jelentőségét, mielőtt a perifériás látás irreverzibilisen károsodik. Amikor már a centrális látás is érintetté válik, a teljes kétoldali vakság elkerülése komoly kihívás (1, 7, 8).

A kóros elhízás előfordulási gyakoriságának növekedésével számolnunk kell a betegek számának emelkedésével (9). A betegség kezelése jelen-

tős terhet jelent a betegnek és az ellátórendszernek egyaránt (10).
A pseudotumor cerebri kizárásos diagnózis. A jellemző betegcsoporton túl egyéb életkorban, férfiak és gyermekek esetében is találkozhatunk pseudotumor cerebrivel (11, 12). Ezekben az esetekben még körültekintőbben kell a kivizsgálás során eljárnunk, hogy a koponyaűri nyomásfokozódás hátterében megbúvó esetleges egyéb okokat tisztázhassuk. Ugyanígy a fenti állítás megfordítva is igaz: ha egy fiatal, túlsúlyos nőbeteg szemfeneki vizsgálata során papillaödémát látunk, az intracranialis nyomásfokozódás egyéb okainak kizárása elengedhetetlen, mielőtt a pseudotumor cerebri diagnózisát kimondjuk (1, 7).
Közleményünkben bemutatjuk a pseudotumor cerebri kórélettani hátterét, kialakulásának igazolt és feltételezett mechanizmusait, jellemző tüneteit. Részletezzük a diagnózis lépéseit és áttekintjük a terápiás lehetőségeket.

Kórélettan

Az agy artériás és vénás keringése, liquor cerebrospinalis

Az agy vérellátását a két arteria carotis interna és a két arteria vertebralis biztosítja, amelyek az agyalapon a circulus arteriosus Willisiit képezik. A két arteria carotis interna a féltekék elülső kétharmadát, a vertebro-basilaris rendszer a hátsó agyterületeket látja el vérrel (13).
A vénás vér a dura mater által határolt, endothellel bélelt öblökbe, a durális sinusokba ömlik. A sinus sagittalis superior a nagyagysarló (falx cerebri) felső szélében halad hátrafelé, majd – miután a sinus sagittalis inferior is csatlakozott hozzá – a jobb és bal oldali sinus transversusban, majd a sinus sigmoideusban folytatódik. Az agyalapi vénák vérét a vena cerebri magna gyűjti össze. A vénás vér nagy része a vena jugularis internán keresztül hagyja el a koponyát (13).
A liquor cerebrospinalis az agykamrák üregeit, valamint az agyat és a gerincvelőt körülvevő subarachnoidealis teret kitöltő világos, színtelen folyadék. Normál körülmények között a liquor nyomása reprezentálja az intracranialis nyomást a központi idegrendszerben. Az agykamrákat bélelő érfonat, a plexus chorioideus termeli. Ionösszetétele a vérplazmáéhoz hasonló, glükóz koncentrációja a vérplazmáénak fele, fehérjét pedig csak nyomokban tartalmaz. A koponyaűri nyomás szabályozásán kívül fontos szerepe van az agy mechanikai védelmében és az agyszövet táplálásában, illetve toxikus anyagcsere-végtermékek eltávolításában is (14).
A koponya belső térfogata összesen ~1700 ml, az agy (~80%), vér (~10%) és liquor (~10%) tölti ki. A Monro–Kellie-elv szerint a koponya egy merev falú tartály, nincs lehetősége térfogati növekedésre. Ha valamelyik intracranialis komponens térfogata növekszik, valamelyik másik összetevő(k) térfogatának csökkennie kell az egyensúly érdekében. Ha ez a kompenzatorikus mechanizmus kimerül, a koponyaűri nyomás szükségszerűen nő. Így okozhatnak intracranialis nyomásemelkedést a koponyán belüli térfoglaló folyamatok, különböző etiológiájú agyödémák (vazogén, citotoxikus, interszticiális), a vénás elfolyás akadályozottsága, illetve a különböző okokból megnövekedett liquortér. Ez utóbbi hátterében az agy-gerincvelői folyadék termelődésének és felszívódásának/elvezetésének egyensúlyzavarai állhatnak (15–17).

A pseudotumor cerebri kialakulásában szerepet játszó feltételezett mechanizmusok

Egy feltételezett mechanizmus a sinus transversus disztális szakaszának vagy a sinus sigmoideusnak a szűkülete (2. ábra) (18). Ez cerebrális vénás nyomásfokozódást és csökkent liquor felszívódást okozhat. *Farb és munkatársai* a vizsgált PC-betegek 93%-ában találtak kétoldali vénás sinus szűkületet, szemben a kontrollcsoportban leírt 7%-kal. Hasonló eredményre jutottak más szerzők is (19). Jelenleg még nem tisztázott, hogy a sinusszűkület elsődleges oka lenne az intracranialis nyomásfokozódásnak, vagy inkább annak következményének tartható. Egyre több publikáció jelenik meg azonban olyan eredményekkel (és saját betegeinkkel szerzett tapasztalatok is megerősítik azokat), hogy a vénás sinusok szű-

2. ábra: Pseudotumor cerebri tüneteit mutató beteg koponya MR-felvétele
Vékony szeletes T1 súlyozott szekvencia (MPRAGE) iv. kontrasztanyag adását követően: súlyos fokú szűkület mindkét oldalon a sinus transversus/sigmoideus határon (nyilak)

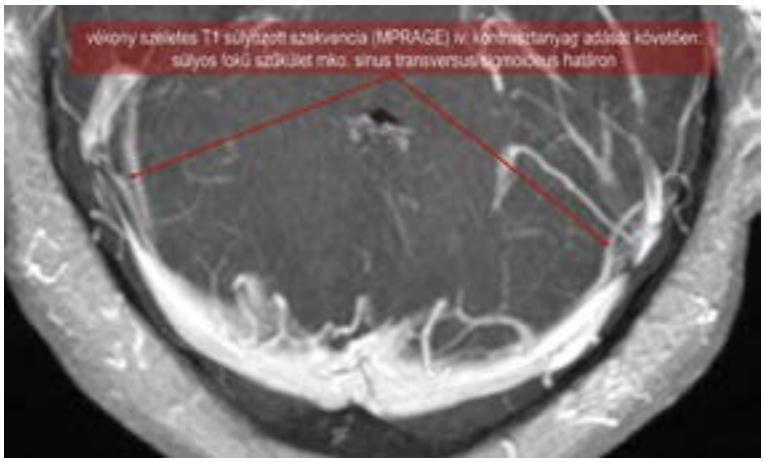

kületének sebészi megoldása az intracranialis nyomás normalizálódásához vezetett PC-betegekben (lásd bővebben a Terápia részben).
Egy másik elmélet szerint a betegség kialakulásában az obesitas következtében megnövekedett abdominális nyomás játszhat szerepet (20). Az ennek következtében megemelkedő centrális vénás nyomás gátolhatja az agy felől a vénás vér visszaáramlását, ennélfogva okozhat intracranialis vénás nyomásemelkedést. Ezt az elméletet támasztja alá az a tény is, hogy a leghatékonyabb terápia napjainkban is a testsúlycsökkentés (21, 22).
A két teória össze is kapcsolódhat oly módon, hogy az elhízás kapcsán emelkedett vénás nyomás bizonyos predilekciós helyeken a sinusok összszenyomódását okozza, és az így kialakult szűkület aztán tovább súlyosbítja a vénás elfolyás akadályozottságát. Ezt támasztják alá azok az adatok is, amelyek szerint az elhízás mértéke egyenes arányban áll a sinusszűkületek mentén mérhető nyomásgrádienssel (23).
Oki szerepet tulajdonítanak továbbá az A-vitaminnak és származékainak (pl. retinol), miután PC-betegek liquormintáiban jellemzően magasabb A-vitamin, retinol, illetve retinolkötő fehérje (RBP) szintet találtak. Feltételezések szerint ezek az anyagok a liquor felszívódását gátolhatják (24).

A pseudotumor cerebri tünetei, diagnózisa

Klinikai tünetek

A betegek leggyakoribb panaszai a következők: fejfájás, hányinger/hányás, pulzusszinkron fülzúgás, kettőslátás, tranziens vizuális obskuráció (3, 7). Ez utóbbi – főleg helyzetváltoztatást követően észlelt – pár másodpercig tartó látáskiesést jelent, amelyet a látóidegfő átmeneti iszkémiája okoz. A fejfájás és a hányinger a dura mater feszülésének következménye. A fejfájás jellege a krónikus migrénnel mutathat hasonlóságot, ezért elhúzódó fejfájás kivizsgálása során az idiopátiás intracranialis nyomásfokozódásra is érdemes gondolni (25).
A kettőslátás hátterében a nervus abducens parézise állhat (27). A VI. agyideg érintettsége úgynevezett „nem lokalizáló" neurológiai jel, nem fokális gócjel. Az agyideg a híd és a nyúltvelő határán elhagyva az agytörzset szabadon halad a subarachnoidealis térben. A clivus tetején, a Dorello-csatornán áthaladva az ideg kötőszöveti szalagokkal rögzített, ezért intracranialis nyomásemelkedés során, amikor az egész agytörzs lefelé (kaudális irányban) tolódik, a vékony ideg vongálódhat. A nervus abducens a laterális egyenes szemizom beidegzéséért felelős. Csökkent működésének következtében az érintett oldalon a bulbus befelé fordul, horizontális mozgások során abdukcióban elmarad. Ez okozza a kettőslátást.
Szemészeti vizsgálat során kétoldali papillaödémát látunk a szemfenéken (1, 7). Az emelkedett intracranialis nyomás ún. passzív ödémát okoz, vagyis nem az érfal károsodása a folyadékfelhalmozódás elsődleges oka. Mivel a koponyán belül és a nervus opticus körül a subarachnoidealis tér folytonos, az intracranialisan megemelkedett nyomás áttevődik erre a folyadéktérre és gátolja a nervus opticus rostjaiban az axoplazma áramlását, ami így megrekedve okozza a papillaödéma jellegzetes képét. A következő jellemzőket érdemes figyelni: elmosódott papillaszél, kitöltött értölcsér mellett a papilláris idegrostréteg ödémája, vérbősége; a vénák kanyargóssá válnak, vérzések, gyapottépés gócok jelenhetnek meg; peripapilláris cirkumferenciális retinaredők jelezhetik az ödéma lap szerinti terjedését, illetve choroidea-redők láthatóak, ha a hátsó bulbusfal kifejezetten deformálódik. Amennyiben a papillaödéma krónikusan fennáll, az axonvesztés és a látóidegfő kötőszövetes átépülése következtében a papilla ödémája csökken, ezzel együtt dekolorálttá válik. Ebben a stádiumban a koponya képalkotó vizsgálata is a látóideg atrófiáját mutatja (27).
A funduskép alapján a papillaödéma aktuális mértéke a Frisén-skála szerint rögzíthető a leletben. A skála 0-tól 5-ig terjed, az egészséges papillaképtől a súlyos fokú papillaödémáig (3. ábra) (28).
Számszerűsítve a papilla prominenciájának mértékét megadhatjuk dioptriában (direkt szemtükör Rekoss-korongjával mérve), vagy a manapság már széles körben elterjedt OCT-készülék ad lehetőséget az idegrostréteg-vastagság, a teljes prominencia, illetve a következményes ganglionsejt-veszteség még pontosabb mérésére és követésre (29).
Az ödéma mértékének számszerűsítése mellett a látótérvizsgálat a leglényegesebb vizsgálati módszer a betegség követésére és a progreszszió megítélésére (1, 7). Kezdetben a kétoldali megnagyobbodott vakfolton kívül látótérkiesés nem tapasztalható. A krónikusan fennálló emelkedett intracranialis nyomás azonban a perifériás látótér fokozatos beszűkülését okozza, míg végül a centrális látótér elvesztésével a teljes vakság fenyeget (1. A ábra). A preferált vizsgálati módszer a kinetikus (Goldmann) perimetria, amivel pontosan kirajzolhatók a látótérhatárok és scotomák.

Diagnosztikus kritériumok

A pseudotumor cerebri kizárásos diagnózis. A diagnosztikai kritériumokat Dandy állította fel 1937-ben (30), amelyet többször átdolgoztak, és jelenlegi formájában, mint módosított *Dandy*-kritériumok ismertek (1). Ezek a következők:

1. Intracranialis nyomásfokozódás jelei és tünetei észlelhetők a betegnél.
2. Nincs neurológiai eltérés (kivéve a n. abducens parézisét és a papillaödémát).
3. A koponya képalkotón nem látható eltérés kivéve, ami megfelel az emelkedett intracranialis nyomás következményének („empty sella", kiszélesedett opticus hüvely, a hátsó bulbusfal ellapulása).
4. Emelkedett lumbális liquor nyitónyomás (>25 vízcm) mérhető.

3. ábra: A Frisén-skála fokozatai. 0: ép papilla; 1: a papilla nasalis határa elmosódott; 2: körben elmosódott szélű látóidegfő, a nasalis fél előemelkedik; 3: a körben elmosott szélű papilla egészében előemelkedik, az ödémás idegrostréteg obskurál egy fő érágat, ahogy az átlépi a papilla határát; 4: jelentősebb prominencia, az értölcsér kitöltötté válik, az ödémás idegrostréteg legalább egy fő érágat obskurál a centrumban; 5: a látóidegfő dómszerű előemelkedése, az erek meredek lefutásúak és a papilla teljes területében obskurálódhatnak. Carey AR. alapján (58)

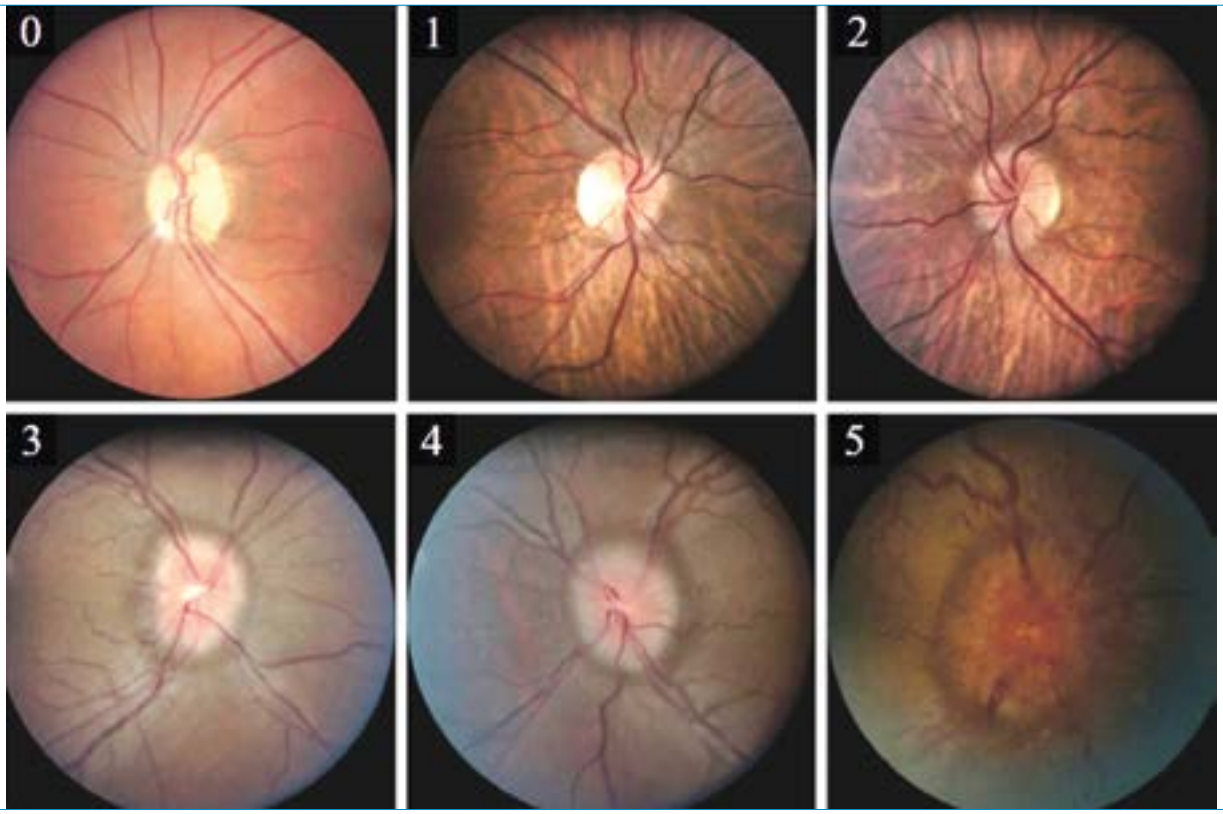

5. Normál liquor laboratóriumi lelet (sem sejtszámbeli, sem kémiai eltérés nem igazolható).
6. Az emelkedett intracranialis nyomás semmilyen egyéb okkal nem magyarázható.

Differenciáldiagnosztika

A pseudotumor cerebri vezető szemészeti tünete a kétoldali pangásos papilla. Egyoldali papilladuzzanat, ödéma hátterében számos eltérés állhat: hipertenzív retinopátia, a látóideg(fő) gyulladása (fertőzéses vagy immun eredettel), iszkémia (elülső iszkémiás opticus neuropátia), vénás törzselzáródás, tumoros vagy nem-tumoros infiltratív folyamatok (glioma, leukémia, limphoma, szarkoidózis), a látóideg kompressziója, metabolikus eltérések (pl. diabéteszes papillopathia), toxikus ágensek, genetikai rendellenességek (pl. Leber-féle örökletes látóidegbántalom – LHON), bulbus hipotónia. Promineáló papilla képét utánozhatja a papilladrusen is.

A koponya képalkotó vizsgálatnak egyértelműen ki kell zárnia a hydrocephaliát, térfoglaló folyamatot, meningeális érintettséget, a vénás sinusok trombózisát vagy bármilyen strukturális és vaszkuláris eltérést, ami emelkedett koponyaűri nyomást okozhat (1). Ezek alapján a legmegbízhatóbb képalkotó a kontrasztanyag adásával kiegészített koponya MRI-vizsgálat, MR-venográfiával (MRV) (18).

A tipikus PC-beteg fiatal, túlsúlyos nő. Amennyiben a beteg ebbe a kategóriába nem illik (férfi, gyermek, vékony alkatú vagy menopauza utáni életkorban lévő nő), ki kell zárni azokat az intracranialis nyomásfokozódást kiváltó tényezőket is, amelyek ún. szekunder pseudotumor cerebri szindrómát okozhatnak: A-vitamin-túladagolás, bizonyos gyógyszerek (pl. tetraciklin típusú antibiotikumok, szteroidok vagy szteroid hirtelen, nem megfelelő ütemű leépítése), nagyfokú vérszegénység, veseelégtelenség (hemodialízis szövődményeként kialakuló centrális vénás nyomásemelkedés), alvási apnoe, endokrin betegségek (Addison-kór, mellékpajzsmirigy-alulműködés), lupus (SLE) (7, 12, 31).

Terápia

Testsúlycsökkentés

Elhízás mellett jelentkező pseudotumor cerebri esetén a leghatékonyabb terápia a fogyás (32, 33). Különösen a centrális elhízás csök-

kentése jár határozott előnyökkel (34). Nagyon fontos ezért, hogy a betegünk megértse betegségének lényegét és tudatosítsuk benne, hogy kizárólag a fogyás jelenti az állapot egyetlen „oki" terápiáját. A testsúlycsökkenés mértéke egyenes arányban áll az intracranialis nyomás csökkenésével (35). Ezzel párhuzamosan csökken a papillaödéma mértéke, javulnak a vizuális funkciók, csökken a fejfájás gyakorisága és mértéke, összességében javul az életminőség (21, 35). Sajnos a kilók leadásánál talán csak megtartani nehezebb az elért testsúlyt, és a legtöbb beteg 2-5 év alatt visszahízza a korábbi feleslegét (36, 37). Természetesen a súlycsökkenéstől csak elhízott betegek esetében várhatjuk a tünetek javulását. A fogyás sikerességéig rendszerint más kezelés is szükséges.

Gyógyszeres kezelés

A Pseudotumor cerebri elsővonalbeli gyógyszeres terápiáját a szájon át szedett acetazolamid jelenti (38). A gyógyszer a plexus choroideusban akár 50%-kal csökkentheti a liquor termelődését a karboanhidráz-enzim gátlásán keresztül (39). Igaz, e hatás eléréséhez a hagyományos diuretikumként való alkalmazás során megszokott dózis többszöröse szükséges (40). Az acetazolamid hatásosságát pseudotumor cerebriben multicentrikus, randomizált, placebokontrollált vizsgálattal igazolták (41). Terhesség, máj-, illetve vesekelégtelenség jelent kontraindikációt. A kezdő dózis – a betegség előrehaladottságának függvényében – 2× vagy 3×500 mg, amit fokozatosan emelhetünk a napi maximális dózis eléréséig, ami 4 gramm naponta. Vérkép, máj- és vesefunkciók, elektrolitok szintjének rendszeres ellenőrzése szükséges (22, 41), rendszerint folyamatos K-pótlás szükséges szájon át.

A topiramát elsősorban anti-epileptikumként és a migrén kezelésében használt hatóanyag. Egyéb tulajdonságai miatt azonban egyre gyakrabban alkalmazzák a pseudotumor cerebri kezelésében is (42). Karboanhidráz-gátló hatással bír, ezáltal csökkenti a liquor termelődését. Emellett mellékhatásként étvágycsökkenésről számoltak be, ami szintén előnyös PC-ben, és a társuló fejfájást is csökkentheti. Hatásosságát nagy esetszámú tanulmányban nem igazolták. Mellékhatásprofilja nem igazán kedvező, paresztézia, hányinger, fáradtság mellett chorioidealis effúziós szindróma is előfordulhat következményesen az elülső csarnok sekéllyé válásával és szekunder glaukómával (43).

Néhány éve elérhetőek a glukagon-típusú peptid-1 (GLP-1) analóg gyógyszerek, amelyek elsősorban antidiabetikumként kerültek kifejlesztésre, de „mellékhatásként" jelentős testsúlycsökkenést is megfigyeltek (44, 45). A GLP-1 az emésztőrendszer által természetes módon kiválasztott hormon, amely mind emésztőrendszeri, mind pedig központi idegrendszeri folyamatok révén képes befolyásolni a kalóriabevitelt: A hasnyálmirigy inzulin kiválasztásának fokozásával csökkenti a vércukorszintet. A hypothalamusban, illetve az agytörzsben hatva mérsékeli az éhséget és fokozza a teltségérzetet, emellett lassítja a gyomor kiürülését, ami összességében csökkent kalóriabevitelt és súlycsökkenést okoz. Jelenleg Magyarországon két hatóanyag van forgalomban, a liraglutid és a szemaglutid. Ezek közül hazánkban testsúlycsökkentés indikációjával a liraglutid rendelhető, ezért elhízott pseudotumor cerebri betegek esetében is egyre többször alkalmazzák (45, 46).

Sebészi kezelési lehetőségek

Sebészi beavatkozás szükséges, amennyiben konzervatív módon a fejfájás nem uralható, illetve a látásromlás progressziója nem megállítható. Mivel a diagnosztikai folyamat során, végzett lumbálpunkció kapcsán a betegek időnként a panaszok enyhüléséről számolnak be, konzervatív terápia mellett lehetőség van időszakosan ismételt gerinccsapolást végezni. Ez természetesen csak átmeneti javulással járhat és az eredménye bizonytalan (47), ezért manapság nem végzik. Amennyiben a vizuális funkciók romlása progrediál, tartós megoldást hozó beavatkozásra van szükség. *Dandy* 1937-ben temporális cranialis dekompressziót végzett betegeinél (30). Ma már ez a beavatkozás nem javasolható. A választott sebészi megközelítéseket nagyban befolyásolja a beteg panaszainak mértéke. Amennyiben a beteg általános közérzete kielégítő, fejfájásának mértéke tolerálható, az emelkedett intracranialis nyomás „csupán" látásromlást okoz, a nervus opticus agyhártya burkának megnyitása (opticus hüvely fenesztráció) a nervus opticusra nehezedő túlnyomást megszüntetheti és így a látóidegrostok túlélését biztosíthatja (48, 49). A megfelelő gyakorlattal és technikával elvégzett opticus hüvely fenesztrációt biztonságos és hatékony eljárásként jegyzik az irodalomban. Meglepő módon az egy oldalon elvégzett fenesztrációs műtét több esetben mindkét oldali papillaödémát, sőt a fejfájásos panaszokat is enyhítette (50). Magyarországon ez a beavatkozás nem terjedt el.

Az elmúlt évtizedekben a legelterjedtebb megoldást a söntműtétek jelentették. A sönt egy vékony szilikon csőrendszer, amelyet a bőr alá beültetve képes elvezetni az agykamrákban rekedt, veszélyes túlnyomást okozó agyvizet egy másik testüregbe, ahol akadálytalanul felszívódhat. A legjobb eredményeket a hasüregbe vezetett ventriculo-peritonealis söntökkel publikálták (51). Magyarországon is sikerrel végzik ezt a beavatkozást (8). A söntműtét a manapság leggyakrabban alkalmazott műtéti megoldás pseudotumor cerebriben, eredményei meggyőzők. Sajnos azonban ritkán szövődményként fertőzés léphet fel, illetve a sönt anyaga is kiválthat immunreakciót (52). Veszélyt jelenthet továbbá a sönt esetleges elzáródása, szakadása is, ezért

a betegnek kerülnie kell a szár nyúlásával, feszülésével járó mozgásformákat és az erős fizikai megterhelést.

Az elmúlt években, hazánkban is egyre gyakrabban végeznek neurointervenciós beavatkozást a pseudotumor kezelésére igazolt cerebrális vénás szűkület esetén (53). Amennyiben a koponya MRI-vizsgálata felveti a sinus transversus vagy a sigmoideus szűkületét az intracranialis nyomásemelkedés hátterében, cerebrális katéteres venográfia során végzett manometria igazolhatja, hogy az érintett sinus szűkülete valóban jelentős nyomásgrádienst (>8 Hgmm) okoz. Ha ez bizonyítást nyer, egy következő ülésben történik meg a vénás stent beültetése szintén katéteres úton. A beültetést követően ismételt manometriával igazolható a nyomásgrádiens sikeres megszüntetése (18).

Extrém mértékű elhízás (a testtömegindex >35 kg/m^2) esetén testsúlycsökkentő (bariátriai) műtét elvégzésének lehetősége is felmerül (54–56). A gyomor térfogatának csökkentésével elérhető az a mértékű testsúlyvesztés, amely a beteg panaszainak (különösen a fejfájás) megszűnését, a papillaödéma visszahúzódását, ezáltal kifejezett életminőség-javulást okozhat (57).

Következtetések

A pseudotumor cerebri a látás elvesztésével fenyegető és az életminőséget lényegesen rontó betegség. A szemorvos felelőssége a vizsgálat során a papillaödéma diagnózisa, majd a beteg neurológushoz irányítása, ahol az emelkedett koponyaűri nyomásfokozódás okai tisztázódhatnak. Amennyiben az emelkedett intracranialis nyomás hátterében nem találnak okot, a gyógyszeres terápiát el kell indítani, amellett, hogy a beteget fel kell világosítani a testsúlycsökkentés kiemelt fontosságáról. A papillaödéma mértékének rögzítése mellett a látótér rendszeres vizsgálata szükséges, mert a betegség progressziójának egyetlen jele a látótér szűkülete lehet. Ha a beteg kezelését neurológus kollégákra is bízzuk, a beteg rendszeres szemészeti kontrollvizsgálatáról a fentiek miatt nem szabad lemondanunk. Amennyiben a látási funkciók a gyógyszeres kezelés mellett is romlanak, a beteget magasabb szintű ellátóhelyre kell irányítani, ahol a sebészi terápia szükség esetén elvégezhető. Az „elhízás-járvány" terjedésével várhatóan egyre nagyobb számban találkozhatunk a mindennapi gyakorlatunkban pseudotumor cerebri beteggel, ezért a klinikai kép és a kezelés lépéseinek ismerete elengedhetetlen.

Nyilatkozat

A szerző kijelenti, hogy eredeti, összefoglaló, továbbképző közleménye megírásával kapcsolatban nem áll fenn vele szemben pénzügyi vagy egyéb lényeges összeütközés, összeférhetetlenségi ok, amely befolyásolhatja a közleményben bemutatott eredményeket, az abból levont következtetéseket vagy azok értelmezését.

Irodalom

1. Friedman DI, Liu GT and Digre KB. Revised diagnostic criteria for the pseudotumor cerebri syndrome in adults and children. Neurology 2013; 81: 1159–1165. https://doi.org/10.1212/WNL.0b013e3182a55f17

2. Friedman DI, Jacobson DM. Idiopathic intracranial hypertension. J Neuroophthalmol 2004; 24: 138e45 https://doi.org/10.1097/00041327-200406000-00009.

3. Wall M, Kupersmith MJ, Kieburtz KD, et al.; for the NORDIC Idiopathic Intracranial Hypertension Study Group. The idiopathic intracranial hypertension treatment trial: clinical profile at baseline. JAMA Neurol 2014; 71: 693–701. https://doi.org/10.1001/jamaneurol.2014.133

4. Digre KB. Not so benign intracranial hypertension. BMJ 2003 Mar 22; 326(7390): 613–4. https://doi.org/10.1136/bmj.326.7390.613

5. Mulla Y, Markey KA, Woolley RL, et al. Headache determines quality of life in idiopathic intracranial hypertension. J Headache Pain 2015; 16: 521. https://doi.org/10.1186/s10194-015-0521-9

6. Mollan SP, Hoffmann J, Sinclair AJ. Advances in the understanding of headache in idiopathic intracranial hypertension. Curr Opin Neurol 2019 Feb; 32(1): 92–98. https://doi.org/10.1097/WCO.0000000000000651

7. Mollan SP, Davies B, Silver NC, et al. Idiopathic intracranial hypertension: consensus guidelines on management. J Neurol Neurosurg Psych 2018; 89: 1088–1100. https://doi.org/10.1136/jnnp-2017-317440

8. Salomváry B, Pánczél Gy, Markia B, et al. Az idiopathiás intracranialis hipertenzió korszerű diagnózisa és kezelése. Ideggyogy Sz 2017 Sep 30; 70(9–10): 321–332. https://doi.org/10.18071/isz.70.0321

9. Kilgore KP, Lee MS, Leavitt JA, et al. Re-evaluating the incidence of idiopathic intracranial hypertension in an era of increasing obesity. Ophthalmology 2017; 124: 697e700 https://doi.org/10.1016/j.ophtha.2017.01.006

10. Mollan SP, Aguiar M, Evison F Frew E, et al. The expanding burden of Idiopathic Intracranial Hypertension. Eye 2018 Oct 24. https://doi.org/10.1038/s41433-018-0238-5

11. Bruce BB, Kedar S, Van Stavern GP, et al. Idiopathic intracranial hypertension in men. Neurology 72: 304–309. https://doi.org/10.1212/01.wnl.0000333254.84120.f5

12. Svart K, Jensen RH, Høgedal L, et al. Phenotyping non-idiopathic pseudotumor cerebri syndrome – A prospective cohort study. Cephalalgia 2022 Dec; 42(14): 1510–1520. https://doi.org/10.1177/03331024221120073

13. Szentágothai J, Réthelyi M. (2002): Funkcionális anatómia. Budapest: Medicina Kiadó; III. kötet 121. oldal ISBN: 9789632425641

14. Bothwell SW, Janigro D, Patabendige A. Cerebrospinal fluid dynamics and intracranial pressure elevation in neurological diseases. Fluids Barriers CNS 2019 Apr 10; 16(1): 9. https://doi.org/10.1186/s12987-019-0129-6

15. Monro A (1783). Observations on the structure and function of the nervous system. Edinburgh: Creech & Johnson.

16. Kelly G. "Appearances observed in the dissection of two individuals; death from cold and congestion of the brain". Trans Med Chir Sci Edinb1: 1824; 84–169.

17. Mokri B. The Monro-Kellie hypothesis: applications in CSF volume depletion. Neurology 2001; 56: 1746e8. https://doi.org/10.1212/wnl.56.12.1746

18. Fargen KM, Liu K, Garner RM, et al. Recommendations for the selection and treatment of patients with idiopathic intracranial hypertension for venous sinus stenting. J Neurointerv Surg 2018 Dec; 10(12): 1203–1208. https://doi.org/10.1136/neurintsurg-2018-014042

19. Farb RI, Vanek I, Scott JN, et al. Idiopathic intracranial hypertension: the prevalence and morphology of sinovenous stenosis. Neurology 2003; 60: 1418–1424. https://doi.org/10.1212/01.wnl.0000066683.34093.e2

20. Daniels AB, Liu GT, Volpe NJ, et al. Profiles of obesity, weight gain, and quality of life in idiopathic intracranial hypertension (pseudotumor cerebri) Am J Ophthalmol 2007; 143: 635–641. https://doi.org/10.1016/j.ajo.2006.12.040

21. Johnson LN, Krohel GB, Madsen RW, et al. The role of weight loss and acetazolamide in the treatment of idiopathic intracranial hypertension (pseudo-

tumor cerebri). Ophthalmology 1998; 105: 2313–2317. https://doi.org/10.1016/S0161-6420(98)91234-9
22. Mollan SP, Mitchell JL, Ottridge RS, et al. Effectiveness of bariatric surgery vs community weight management intervention for the treatment of idiopathic intracranial hypertension: a randomized clinical trial. JAMA Neurol 2021; 78: 678–686. https://doi.org/10.1001/jamaneurol.2021.0659
23. Raper DMS, Ding D, Buell TJ, et al. Effect of Body Mass Index on Venous Sinus Pressures in Idiopathic Intracranial Hypertension Patients Before and After Endovascular Stenting. Neurosurgery April 2018; 82(4): 555–561. https://doi.org/10.1093/neuros/nyx186
24. Libien J, Kupersmith MJ, Blaner W, et al. NORDIC Idiopathic Intracranial Hypertension Study Group. Role of vitamin A metabolism in IIH: Results from the idiopathic intracranial hypertension treatment trial. J Neurol Sci 2017 Jan 15; 372: 78–84. https://doi.org/10.1016/j.jns.2016.11.014
25. Raoof N, Hoffmann J. Diagnosis and treatment of idiopathic intracranial hypertension. Cephalalgia 2021 Apr; 41(4): 472–478. https://doi.org/10.1177/0333102421997093
26. Korsbæk JJ, Jensen RH, Høgedal L, et al. Diagnosis of idiopathic intracranial hypertension: A proposal for evidence-based diagnostic criteria. Cephalalgia 2023 Mar; 43(3): 3331024231152795. https://doi.org/10.1177/03331024231152795
27. Corbett JJ, Savino PJ, Thompson HS, et al. Visual loss in pseudotumor cerebri. Follow-up of 57 patients from five to 41 years and a profile of 14 patients with permanent severe visual loss. Arch Neurol 1982; 39: 461e74. https://doi.org/10.1001/archneur.1982.00510200003001
28. Wall M. Update on Idiopathic Intracranial Hypertension. Neurol Clin 2017 Feb; 35(1): 45–57. https://doi.org/10.1016/j.ncl.2016.08.004.
29. Athappilly G, García-Basterra I, Machado-Miller F, et al. Ganglion Cell Complex Analysis as a Potential Indicator of Early Neuronal Loss in Idiopathic Intracranial Hypertension. Neuro-Ophthalmology 2019; 43(1): 10–17. https://doi.org/10.1080/01658107.2018.1476558
30. Dandy WE. "Intracranial pressure without brain tumor - diagnosis and treatment". Annals of Surgery October 1937; (4): 492–513. https://doi.org/10.1097/00000658-193710000-00002
31. Mackay DD, Takacs SM. Central Venous Obstruction-Induced Intracranial Hypertension in Hemodialysis Patients: An Underrecognized Cause of Elevated Intracranial Pressure. J Neuroophthalmol 2020 Jun; 40(2): 218–225. https://doi.org/10.1097/WNO.0000000000000964
32. Sinclair AJ, Burdon MA, Nightingale PG, et al. Low energy diet and intracranial pressure in women with idiopathic intracranial hypertension: prospective cohort study. BMJ 2010; 341: c2701. https://doi.org/10.1136/bmj.c2701
33. Mollan SP, Tahrani AA, Sinclair AJ. The Potentially Modifiable Risk Factor in Idiopathic Intracranial Hypertension: Body Weight. Neurol Clin Pract 2021. https://doi.org/10.1212/CPJ.0000000000001063
34. Hornby C, Botfield H, O'Reilly MW, et al. Evaluating the Fat Distribution in Idiopathic Intracranial Hypertension Using Dual-Energy X-ray Absorptiometry Scanning. Neuroophthalmology 2017; 42: 99–104. https://doi.org/10.1080/01658107.2017.1334218
35. Mollan SP, Mitchell JL, Yiangou A, et al. Association of Amount of Weight Lost After Bariatric Surgery With Intracranial Pressure in Women With Idiopathic Intracranial Hypertension. Neurology 2022 Sep 13; 99(11): e1090–e1099. https://doi.org/10.1212/WNL.0000000000200839
36. Fildes A, Charlton J, Rudisill C, et al. Probability of an obese person attaining normal body weight: cohort study using electronic health records. Am J Public Health 2015; 105(9): e54–e59. https://doi.org/10.2105/AJPH.2015.302773
37. Hall KD, Kahan S. Maintenance of Lost Weight and Long-Term Management of Obesity. Med Clin North Am 2018 Jan; 102(1): 183–197. https://doi.org/10.1016/j.mcna.2017.08.012
38. Piper RJ, Kalyvas AV, Young AMH, et al. Interventions for idiopathic intracranial hypertension. Cochrane Database Syst Rev 2015. https://doi.org/10.1002/14651858.cd003434.pub3
39. Rubin RC, Henderson ES, Ommaya AK, et al. The production of cerebrospinal fluid in man and its modification by acetazolamide. J Neurosurg 1966; 25(4): 430–436. https://doi.org/10.3171/jns.1966.25.4.0430
40. Gücer G, Viernstein L. Long-term intracranial pressure recording in the management of pseudotumor cerebri. J Neurosurg 1978; 49(2): 256–263. https://doi.org/10.3171/jns.1978.49.2.0256
41. NORDIC Idiopathic Intracranial Hypertension Study Group Writing Committee; Wall M, McDermott MP, Kieburtz KD, et al. Effect of acetazolamide on visual function in patients with idiopathic intracranial hypertension and mild visual loss: the idiopathic intracranial hypertension treatment trial. JAMA 2014 Apr 23–30; 311(16): 1641–51. https://doi.org/10.1001/jama.2014.3312
42. Goyal A. Should topiramate be initial therapy in the management of idiopathic intracranial hypertension?: A literature review. Zarroli K. Medicine (Baltimore) 2023 Oct 20; 102(42): e35545. https://doi.org/10.1097/MD.0000000000035545
43. Adelman J, Freitag FG, Lainez M, et al. Analysis of safety and tolerability data obtained from over 1,500 patients receiving topiramate for migraine prevention in controlled trials. Pain Med 2008; 9: 175–85. https://doi.org/10.1111/j.1526-4637.2007.00389.x
44. van Can J, Sloth B, Jensen CB, et al. Effects of the oncedaily GLP-1 analog liraglutide on gastric emptying, glycemic parameters, appetite and energy metabolism in obese, non-diabetic adults. Int J Obes (Lond) 2014; 38: 784–93. https://doi.org/10.1038/ijo.2013.162
45. Krajnc N, Itariu B, Macher S, et al. Treatment with GLP-1 receptor agonists is associated with significant weight loss and favorable headache outcomes in idiopathic intracranial hypertension. J Headache Pain 2023; 24(1): 89. https://doi.org/10.1186/s10194-023-01631-z
46. Simonyi G, Bedros JR, Wittmann I. Az elhízás modern szemlélete és korszerű kezelése. Lege Artis Medicinae 32(6–7): 255–264. https://doi.org/10.33616/ lam.32.020
47. Yiangou A, Mitchell J, Markey KA, et al. Therapeutic lumbar puncture for headache in idiopathic intracranial hypertension: Minimal gain, is it worth the pain? Cephalalgia 2019 Feb; 39(2): 245–253. https://doi.org/10.1177/0333102418782192
48. Kalyvas AV, Hughes M, Koutsarnakis C, et al. Efficacy, complications and cost of surgical interventions for idiopathic intracranial hypertension: a systematic review of the literature. Acta Neurochir 2016b; 159: 33–49. https://doi.org/10.1007/s00701-016-3010-2
49. Kalyvas A, Neromyliotis E, Koutsarnakis C, et al. A systematic review of surgical treatments of idiopathic intracranial hypertension (IIH). Neurosurg Rev 2021 Apr; 44(2): 773–792. https://doi.org/10.1007/s10143-020-01288-1
50. Hagen SM, Wegener M, Toft PB, et al. Unilateral Optic Nerve Sheath Fenestration in Idiopathic Intracranial Hypertension: A 6-Month Follow-Up Study on Visual Outcome and Prognostic Markers. Life (Basel) 2021 Jul 31; 11(8): 778. https://doi.org/10.3390/life11080778
51. Orlando de Melo Jr. J, da Mata Pereira PJ, Neilho PN. Freehand Ventriculoperitoneal Shunt for Idiopathic Intracranial Hypertension: Technical Note for Slit-Like Ventricle Puncture Cureus 2023 Feb; 15(2): e34583. Published online 2023 Feb 3. https://doi.org/10.7759/cureus.34583
52. Azad TD, Zhang Y, Varshneya K, et al. Lumboperitoneal and ventriculoperitoneal shunting for idiopathic intracranial hypertension demonstrate comparable failure and complication rates. Clin Neurosurg 2020; 86: 272–280. https://doi.org/10.1093/neuros/nyz080
53. Bussière M, Falero R, Nicolle D, et al. Unilateral transverse sinus stenting of patients with idiopathic intracranial hypertension. AJNR Am J Neuroradiol 2010; 31: 645–650. https://doi.org/10.3174/ajnr.A1890
54. Abbott S, Chan F, Tahrani AA, et al. Weight Management Interventions for Adults With Idiopathic Intracranial Hypertension: A Systematic Review and Practice Recommendations. Neurology 2023 Nov 21; 101(21): e2138–e2150. https://doi.org/10.1212/WNL.0000000000207866
55. Egan RJ, Meredith HE, Coulston JE, et al. The effects of laparoscopic adjustable gastric banding on idiopathic intracranial hypertension. Obes Surg 2010; 21: 161–166. https://doi.org/10.1007/s11695-010-0307-8
56. Mahendran V, Ricart P, Levine F, et al. Bariatric Surgery as a Viable Treatment for Idiopathic Intracranial Hypertension: a Case Series and Review of Literature. Obes Surg 2021; 31(10): 4386–4391. Published online 2021 Jul 28. https://doi.org/10.1007/s11695-021-05587-4
57. Mollan SP, Mitchell JL, Ottridge RS, et al. Effectiveness of bariatric surgery vs community weight management intervention for the treatment of idiopathic intracranial hypertension: a randomized clinical trial. JAMA Neurol 2021; 26: 678–686. https://doi.org/10.1001/jamaneurol.2021.0659
58. Carey AR. Papilledema. In: Henderson AD, Carey AR. (eds) Controversies in Neuro-Ophthalmic Management. Springer; 2021. Cham. https://doi.org/10.1007/978-3-030-74103-7_6

Levelezési cím Dr. Vajda Szilvia, 1085 Budapest, Mária utca 39. E-mail: szilvia.vajda@gmail.com

Kedves Kollégák!

A lapunkban 2012-ben indított továbbképző rovat nagy örömünkre kedvező fogadtatásra talált. A „használata" során felmerült kérdések miatt ismét összefoglaljuk az aktív részvételükhöz fontos tudnivalókat. Lapunk minden számában megjelenik egy továbbképző cikk. Ezek a cikkek egy – az Oftex által akkreditált, pontszerző, továbbképző – távoktatási program részei.
Minden továbbképző cikket kérdésekből álló teszt is követ. Ha a cikket figyelmesen elolvassák, a kérdéseket biztosan meg fogják tudni válaszolni.
Ez fontos is, mert a teszt kitöltésével és a Promenade Kiadó címére (1300 Budapest, Pf. 176) való elküldésével igazolhatják a továbbképzésben való aktív részvételüket.
A kitöltött tesztek beküldésére scannelt formában is lehetőség van, ebben az esetben a tesztlapot kérjük a bakos.attila@promenade.hu e-mail címre küldeni.
Kérjük, ne felejtsék el, hogy a kitöltött teszten a nevüknek és a pecsétszámuknak is szerepelnie kell.
A pontszerző referáló cikkek kérdéseinek megoldása és beküldése a Szemészet szerkesztőségébe az Oftex-nél tanfolyamon való résztvételnek (távoktatásnak) számít. Új rendelkezés szerint a tanfolyamon részt vevőkkel felnőttképzési szerződést kell kötni a tanfolyam szervezőjének. Ez az Oftex portálon történő előzetes jelentkezéssel automatikusan létrejön. Aki a távoktatáson továbbra is részt kíván venni, minden félévben (február és augusztus végéig) jelentkezzen, vagyis regisztráljon a tanfolyamra az Oftexen keresztül, ui. a központi ügyintézés megszűnik. (Tanfolyamcím: Folyamatos továbbképzés a „Szemészet"-ben.) Enélkül a megszerzett pontokat nem lehet érvényesíttetni.
A 2024. második féléves (2024. 3. és 4. szám) tesztkérdés megoldásainak beküldési határideje 2024. december 31.

A „tesztvizsga" csak akkor sikeres, ha legalább 70% a helyes válaszok aránya. A „tanfolyamon" való részvétel díját a Magyar Szemorvostársaság tagsági díja tartalmazza. Ne felejtsék el az éves tagdíjat befizetni (OTP 11708001-20567259)!
Reméljük, hogy továbbra is sokan élnek majd ezzel a távoktatási lehetőséggel. Jó munkát, eredményes tanulást, kényelmes pontszerzést kívánunk!

Kerényi Ágnes dr., rovatvezető

A kérdésekre csak egy válasz fogadható el.

1. A pseudotumor cerebrire igaz:

A: Intracranialis nyomásfokozódással járó kórkép.
B: Az elhízás terjedésével egyre gyakrabban találkozhatunk a betegséggel.
C: Szemészeti vizsgálat során kétoldali papillaödéma látható a szemfeneken.
D: Fentiek mind.

2. A pseudotumor cerebri az alábbi betegcsoportra jellemző leginkább:

A: Túlsúlyos, fogamzó képes korú nők.
B: Idős férfiak.
C: Pajzsmirigy-betegek.
D: Gyermekek.

3. Mi a pseudotumor cerebri legfontosabb rizikófaktora?

A: Ikerterhesség.
B: Elhízás.
C: Ha az anyai ágú felmenők között előfordult pseudotumor cerebri.
D: Dohányzás.

4. A pseudotumor cerebri esetén a beteg jellemző panasza, kivéve:

A: Tranziens vizuális obskuráció.
B: Kettőslátás.
C: Forgó jellegű szédülés.
D: Fejfájás.

5. A pseudotumor cerebri diagnosztikai kritériumaihoz tartozik:

A: Intracranialis nyomásfokozódás jelei és tünetei észlelhetők a betegnél.
B: Emelkedett lumbális nyitónyomás.
C: Neurológiai eltérés nem igazolható (kivéve a n. abducens parézisét és a papillaödémát).
D: A fentiek mind.

6. A koponyaűri nyomásfokozódásra jellemző neuroradiológiai jelek:

A: Empty sella.
B: A nervus opticus körüli agyhártyahüvely kiszélesedése.
C: A hátsó bulbusfal ellapulása.
D: A fentiek mind.

7. A papilla prominenciájának mérésére alkalmas eszköz:

A: Hertel-exophthalmométer.
B: OCT.
C: Kritikus fúziós frekvenciamérő (CFF).
D: Refraktométer.

8. A pseudotumor cerebri kezelési stratégiájára igaz:

A: Rendszeresen végezzük el a lumbálpunkciót, azzal hosszú távon normál tartományban tartjuk a koponyaűri nyomást, ez a beteg számára is a legkényelmesebb megoldás.
B: A magas kalóriatartalmú, roboráló étrend legtöbb esetben önmagában megoldja a problémát.
C: Csak a sebészi terápia hozhat gyógyulást.
D: Túlsúlyos beteg esetében a test-

súlycsökkentés a legfontosabb. Emellett első lépésben konzervatív kezelés javasolt, amennyiben a látótérszűkület progrediál, sebészi beavatkozás mérlegelendő.

9. Melyik hatóanyag számít a pseudotumor cerebri elsővonalbeli gyógyszeres terápiájának?

A: Acetazolamid.
B: Acetaldehid.
C: Acetil-cisztein.
D: Acetilszalicilsav.

10. Sebészi terápia javasolt pseudotumor cerebri esetén, amennyiben:

A: Kellően tágak a durális sinusok.
B: Ha már napi 2 tabletta (2×250 mg) acetazolamid mellett is fáj a beteg feje.
C: Korábban soha nem mértek emelkedett lumbális nyitónyomást.
D: Maximális dózisban szedett gyógyszeres kezelés mellett is progrediál a látótérszűkület.

A Szemészet akkreditált továbbképző tanfolyam tesztkérdések válaszai
2024. 3. szám

	1	2	3	4	5	6	7	8	9	10
A	❑	❑	❑	❑	❑	❑	❑	❑	❑	❑
B	❑	❑	❑	❑	❑	❑	❑	❑	❑	❑
C	❑	❑	❑	❑	❑	❑	❑	❑	❑	❑
D	❑	❑	❑	❑	❑	❑	❑	❑	❑	❑

Név: .....
Cím: .....

Aláírás: .....
Orvosi pecsétszám*:
Orvosi pecsét helye: ☐ ☐ ☐ ☐ ☐

*A PONTSZÁMOK NYILVÁNTARTÁSA A WWW.OFTEX.HU INTERNETES PORTÁLON A PECSÉTSZÁM ALAPJÁN KERÜL AZONOSÍTÁSRA.
EZÉRT ENNEK MEGADÁSA ELMARADHATATLAN FELTÉTEL A MEGSZERZETT PONTSZÁMOK IGAZOLÁSÁHOZ!

Szemészet 2024; 161. évfolyam, 3. szám, 117–124.
Eredeti közlemény https://doi.org/10.55342/SZEMHUNGARICA.2024.161.3.117

Biofeedback fixációs látástréning

Németh János dr., Barboni Mirella, Maneschg Otto dr.,
Récsán Zsuzsanna dr., Szepessy Zsuzsanna dr., Nagy Zoltán Zsolt dr.

Semmelweis Egyetem, Szemészeti Klinika, Budapest
(Igazgató: Prof. Dr. Nagy Zoltán Zsolt egyetemi tanár)

A biofeedback látástréning viszonylag új módszer, amely alternatív kiegészítő terápiás-rehabilitációs lehetőséget teremtett gyengénlátó felnőttek számára. Jelen áttekintő közlemény célja, hogy bemutassuk a biofeedback fixációs látástréning elméleti alapjait, történetét és jelenlegi alkalmazási területeit. Két fő betegségcsoportban alkalmazható ez a tréning. Leggyakrabban a makula irreverzibilis károsodása (mint például makuladegeneráció, makulalyuk) esetén alkalmazzák ezt a tréninget, amikor a fovea éleslátási funkciója kiesett, és a módszer segíthet új hatékony fixációs pont megtalálásában és használatának betanításában. A másik lehetséges új alkalmazási területe, amikor a makula anatómiailag nem sérült, de a fixáció extrafovealis (például amblyopia esetében), és ilyenkor a tréning célja a fixációs stabilitás javítása, és a fixáció visszahelyezése a foveara. A módszert alkalmazták egészséges szemek fixációs stabilitásának növelésére is. Összefoglalóan, az eddigi eredmények szerint a biofeedback látástréning ígéretes módszer a maradéklátás és enyhe látási diszfunkciók javítására.

Biofeedback fixation training
Biofeedback fixation training is a relatively new technology that provides an additional therapy-rehabilitation option for people with low vision. The purpose of this review is to describe the theoretical foundations, history, and current areas of application of biofeedback fixation vision training. This method may be applied to two major illness categories. This training is most frequently used in cases of permanent macula impairment (such as macular degeneration or macular hole), when the fovea's visual function has been lost, and the procedure can aid in finding and teaching of a new effective fixation location. Another potential new area of use is when the macula is not physically injured but the fixation is extrafoveal (for example, in the case of amblyopia), in which case the training objective is to increase fixation stability and restore fixation to the fovea. The technique was also applied to improve the fixation stability of healthy eyes. In summary, based on the findings to date, biofeedback fixation vision training is a potential strategy for improving residual vision and moderate vision dysfunctions.

Kulcsszavak	biofeedback fixációs látástréning, mikroperimetria, fixációs stabilitás, látásrehabilitáció, makulabetegségek, amblyopia
Keywords	biofeedback fixation training, microperimetry, fixation stability, vision rehabilitation, macular diseases, amblyopia

Bevezetés

A biofeedback fixációs látástréning viszonylag új módszer, amely alternatív kiegészítő terápiás-rehabilitációs lehetőséget teremtett gyengénlátó felnőttek számára. Kétféle alkalmazása ismert.

1. Makulalézió esetén: az eljárás lényege az, hogy a retina központi látásért felelős részét, amely különböző betegségek miatt elvesztette éleslátási funkcióját, tudatos stimulációval, biofeedback tréninggel, úgy változtatják meg, hogy a fixációs képesség és ezáltal a látás is javuljon. Először mikroperimetria vizsgálattal elkészítjük a látóhártya fényérzékenységi térképét, és ezen olyan retinaterületeket keresünk, ahol a fényérzékelő képesség jobban megmaradt, mint a betegség által károsított centrális fovea területen. A vizsgáló a lehetséges legjobb érzékenységű és a foveához legközelebb

Kézirat beérkezése: 2024. 05. 24. Közlésre elfogadva: 2024. 07. 11.

eső területet választja ki, és a tréning során arra kéri, és arra tanítja a beteget, hogy a szem tekintési fixációját erre a területre helyezze át. Az általunk használt készülékben rövid (bip) síphangok fokozódó gyakorisága jelzi, ahogyan a beteg fixációja közelíti a kívánt új fixációs pontot, és amikor eléri, akkor Mozart szonáta szólal meg, ami addig tart, amíg a beteg a fixációt a kívánt ponton tartani tudja.

2. Extrafovealisan fixálók esetén, akiknek nincs makulaléziójuk (pl. amblyopiás szemek), az eljárás célja a fixáció stabilizálása, és a fixáció visszahelyezése a fovea területére. A biofeedback látástréninget minden esetben monokulárisan alkalmazzuk.

A módszer elméleti háttere és megalapozottsága

Makulabetegségek esetén a centrális látótérterület, a fovea centalis, sérül és elveszti éleslátó képességét. Ennek ellenére a betegek reflexszerűen továbbra is ezt a centrális látótérpontot használják, amikor rátekintenek valamire (a szemizmok a látótengelyt továbbra is a foveára állítják be), mert ez a fixációs pont és ez a tekintési irány a hosszú évek során erősen kondicionálódott (1). A betegek egy része idővel észreveszi, hogyha kissé a megtekinteni kívánt pont mellé néz, akkor jobban látja a tárgyakat, mintha pontosan ránézne. Ők tudatosan is próbálnak „mellénézni", hogy jobban lássanak, ami egyébként a gyakorlatban nem is könnyű feladat. Spontán módon is a szem fixációja idővel megváltozik, és áthelyeződik a károsodott fovea centralis mellé (a preferált retinalis lókuszra: PRL) (2), többnyire a centrális scotomától nasalisan (3). Azonban sok esetben (*Whittaker* vizsgálatai szerint az esetek 39%-ában) nem egy konkrét pontra kerül a fixáció, hanem két vagy több és változó helyre, és az illető más fixációs pontot használ különböző feladatokra (2, 4, 5). A spontán kialakuló új fixációs (preferált retinalókusz: PRL) pontok sok esetben nem a legjobb látást nyújtó retinarészre kerülnek (4, 6, 7). Így a fixáció stabilitása rossz lesz, és nem nyújt kellően jól használható funkcionális látást. A mikroperimetriával támogatott biofeedback fixációs látástréning abban segít, hogy a beteg megfelelő új fixációs pontot válasszon és begyakorolja, rögzítse, majd spontánná tegye annak használatát (8–10).

Az amblyopiát általában féloldali csökkent látóélesség jellemzi, amely főként a normális látásfejlődés érzékeny időszakában alakul ki (11, 12). A funkcionális károsodás mellett az agyban és a retinában strukturális elváltozások is jelentkeznek, amelyek a szokásos szemészeti vizsgálat során általában nem ismerhetők fel (13, 14). Az ok a kéregbe jutó vizuális bemenetek aszimmetrikus interokuláris szuppressziója, amelyet nagyon gyakran kancsalság, fénytörési hiba okoz, vagy olyan strukturális/optikai akadály a látóútban, amely megakadályozza a normális vizuális inger feldolgozását (depriváció) (12, 15). Amblyopiában a fixáció lehet centrális vagy excentrikus és mindkét esetben jellemző a fixációs stabilitás csökkenése (14, 16, 17). Amblyopiás szemekben a fixációs stabilitás és a látóélesség is annál rosszabb, minél távolabb van a PRL a centrumtól (16, 18). Korábbi vizsgálat szerint, az okklúziós kezelés hatására a fixációs stabilitás javulást mutat (19). Az instabil fixáció korlátozó tényező az okklúziós kezeléssel kombinált dichopticus tréninget követő sztereopszis javításában: minél instabilabb az amblyopiás szem fixációja, annál hosszabb okklúziós kezelés szükséges a terápiás hatás eléréséhez, és annál kevésbé valószínű, hogy javul a sztereopszis (20, 21). Ezen túlmenően, az instabil fixáció a binokuláris egyensúlyhoz kapcsolódik (14), ami megmagyarázhatja szerepét a binokuláris javulás korlátozásában okklúziós kezelés során. Munkacsoportunk számolt be először arról, hogy a biofeedback fixációs tréning módosíthatja a fixáció stabilitását strabismus műtéten átesett felnőtt amblyopiás betegekben (17).

A biofeedback tréningtechnika, amelyet a test különböző funkcióinak javításában kiterjedten alkalmaznak, megtanítja befolyásolni testünk egyes akaratlan funkcióit. A biofeedback látástréning biológiai visszacsatolást alkalmaz, vagyis visszajelzést a fixációs pont aktuális helyzetéről. A biofeedback látástréninghez mikroperimetriai fixáció követés szükséges, amelynek adatai alapján szóbeli és elektromos hangjelzéssel információt tudunk adni a betegnek az aktuális fixációs állapotáról. A beteg a kapott visszajelzés alapján tud olyan változtatásokat végrehajtani, aminek eredményeként javul fixációs működése, és enyhülhetnek látási panaszai.

Történet

A mai biofeedback fixációs látástréning közel 20 éves múltra tekint vissza, de előzményeinek, a tekintési tréningeknek a története már száz éves, és hosszú fejlődési utat tett meg a mai biofeedback fixációs látástréning kialakulásáig. A fejlődés legfőbb mérföldkövei a mikroperimetria bevezetése, a fixációs retinapont lokalizációja a szemfenéken, majd később a fixáció változó helyének valós időben való követése, és a biofeedback (akusztikus visszajelzés) bevezetése voltak.

Kaspar Pischel 1918-ban 5 kancsal esetéről számolt be, ahol térhatású fixációs és fúziós tréninget alkalmazott, ami már akkor sem számított újdonságnak, és amivel hosszabb kezelési idő után orthophoriát és binokuláris látást ért el (22). *Holocomb* és *Goodrich* 1976-ban közölt cikket kétféle excentrikus tekintési tréningjükről, amelyek egyszerűen kivitelezhetők voltak (23). Arra tanították az alanyokat, hogy a jobb látás érdekében hogyan használják a retina paramakuláris területét, ha a makulaterület sérült. *Goodrich* és *Mehr* 1986-ban összefoglaló cikket jelentetett meg az excentrikus tekintési tréningek akkori és várható

technikáiról, beleértve a számítógépes megoldások lehetőségeit is (24). Már az 1970-es évektől kezdődően megállapították, hogy az olvasási sebesség sokkal hatékonyabban gyorsítható, ha az új, tanított fixációs pont (PRL) nem nasalisan van (ahova spontán szokott kerülni), hanem a centrális lézió alá vagy fölé tréningelik (3).

Frennesson és munkatársai 1995-ben videoterminálon működő számítógépes excentrikus tekintési tréningprogramról számoltak be, amit scanning laser ophthalmoscope (SLO) mikroperimetriával támogattak (3, 25). Ennek segítségével az olvasási sebességet szignifikánsan (több mint ötszörösére) sikerült gyorsítani abszolút centrális scotomával rendelkező makuladegenerációs betegekben (25).

Gaffney és munkatársai 2014-ben összefoglaló közleményükben 2605 cikket említenek, amely a témában már megjelent. Az általuk elemzett 36 cikk eredményei azt mutatták, hogy az excentrikus tekintési tréning javíthatja a közeli látóélességet, az olvasási sebességet és a mindennapi tevékenységek teljesítését centrális látásvesztésben szenvedő betegekben. Azonban nem volt elegendő irodalmi adat ahhoz, hogy összefüggést állapítsanak meg a tréning és a távoli látóélesség vagy az életminőség között (6).

Rubin és munkatársai nagy randomizált, kontrollált vizsgálatot publikálták 2023-ban (26). A vizsgálat során nem észleltek különbséget a vizuális feladatok megoldási képességében, az olvasási képességben, a kontrasztérzékenységben és a fixációs stabilitásban a kontrollcsoport, valamint azok között a csoportok között, akik vagy felügyelt olvasástámogatást kaptak 3 alkalommal, vagy 3 képzésben részesültek, hogy optimalizálják a saját preferált retinalis lókuszukat (PRL); vagy 3 alkalommal biofeedback tréninget (MP1, Nidek) végeztek egy elméletileg optimális retinalókuszra (26). A betegeknél a vizsgálat során látásromlást tapasztaltak minden csoportban, amiből azt a következtetést vonták le, hogy a betegségprogresszió felülmúlja a kezelések hatását. Ezért eredményeik alapján nem javasolják az excentrikus tekintési tréning rutinszerű alkalmazását olyan időskori makulabetegségben szenvedők számára, akiknél még progresszió van. Véleményük szerint ez a tréning a végstádiumú állapotokban segíthet. A szerzők egyébként 4 okot soroltak fel, ami miatt saját vizsgálatuk nem hozta azt az eredményt, mint amit korábbi vizsgálatok bizonyítottak: különbség a tréning mennyiségében/hosszában, a tréninget adók eltérő gyakorlata, a tréning eltérő típusa, és az eltérő vizsgálati populáció (26). Emellett a páciensek 12%-a nem komplettálta a tréninget, azaz azon csak részben vettek részt. Továbbá a vizsgálatban részt vevők látóélessége jobb volt, mint más sikeres vizsgálatokban lévőké, ami szintén magyarázhatja az eltérő eredményt, mert ismert, hogy gyengébb látásúak esetében a tréningek hatásosabbak (27).

Morales és munkatársai különböző maculopathiások esetében kimutatták, hogy az excentrikus fixációs stabilitás, látóélesség és az olvasási képesség szignifikánsan jobban javult azoknál, akiknél a MAIA-biofeedback tréning során az új PRL-t a két egymás melletti legmagasabb érzékenységet mutató és a foveához legközelebb eső retinalókuszra helyezték, mint azokban, ahol a spontán PRL-t erősítették a tréninggel (28).

Az akusztikus biofeedback fixációs látástréning bevezetése

Vingolo és munkatársai publikálták elsőként MP1 mikroperimetriával (Nidek, Padova, Olaszország) végzett akusztikus biofeedback látástréning eredményeiket, 2006-ban olaszul, majd 2007-ben angolul (29–31). A 10 alkalommal végzett 10 perces tréningperiódus után mind a 15 betegüknél javult a látóélesség, a fixációs stabilitás, a retinaszenzitivitás és az olvasási sebesség. Az MP1 és a MAIA-mikroperimétert használó akusztikus biofeedback tréning a figyelemmoduláció fokozásával segíti az agyat az új fixációs hely megjegyzésében, ezáltal hatékony preferált retinalókuszt (PRL) biztosít makulabetegségben és centrális scotomában szenvedő betegekben (30).

Saját vizsgálatainkban a MAIA-mikroperiméter készüléket (Macular Integrity Assessment, CenterVue. S.p.A, Padova, Olaszország) alkalmaztuk, amely alkalmas a retina fényérzékenységének mérésére a retina meghatározott pontjain, amelyeket egyidejűleg készített SLO szemfenéki képeken lokalizál, és így lehetővé teszi a retinastruktúra és -funkció közvetlen összehasonlítását (1. ábra). A készülék a vizsgált retinaterület küszöbérzékenységét dB-ben adja meg. Az akaratlan szemmozgásokat ún. követő, „tracking" rendszer érzékeli, és valós időben korrigálja (tracking sebesség: 25 Hz), így a vizsgálójelek mindig azonos pontokra kerülnek. A készülék másodpercenként 25-ször méri az aktuális fixáció helyét a funduson, és követi változásait az egész látótérvizsgálat időtartama alatt. Eredményként megmutatja a vizsgálat alatti időszakban a fixációra használt pontok helyzetét (a vizsgálat első 10 másodpercében, majd az azt követő 5-7 perces időszakban is) (2. ábra). Kiszámítja a preferált retinalókusz (PRL) helyét (a vizsgálat első 10 másodpercében: initial PRL, majd az azt követő 5-7 perces időszakban: final PRL), és számszerű paramétereket ad a fixációs pont mozgásának mértékéről, azaz a fixációs stabilitásról. A fixáció stabilitását a készülék 3 kategóriába sorolja (3. ábra). Stabil a fixáció, ha a fixációs pontok több mint 75%-a egy 2 fokos átmérőjű körben van az összes fixációs pont gravitációs középpontjában. Viszonylagosan instabil a fixáció, ha a fixációs pontok kevesebb, mint 75%-a van a 2 fokos átmérőjű körben, de több mint 75%-a benne van egy 4 fokos átmérőjű körben. A fixáció instabil,

1. ábra: MAIA mikroperimetria eredménye. SLO fekete-fehér szemfenéki képen láthatók a mért retinalis fényérzékenység-értékek számokkal (dB-ben) és színekkel kódolva, valamint a fixációs pontok (apró kék pontok). a: Egészséges szem, látóélesség teljes (1,0), stabil fixáció, a fixációs pontok mind a centrumban halmozódnak (P1=99%, P2=100%, BCEA63%=0,3, BCEA95%=1.0). b: AMD-beteg szeme nagy heggel a makulában, látóélesség erősen csökkent (0,1), instabil fixáció, a fixációs pontok a fovea és a papilla között nagy területen szóródnak (P1=24%, P2=60%, BCEA63%=12,4, BCEA95%=17,0). Rövidítések magyarázatát lásd a szövegben

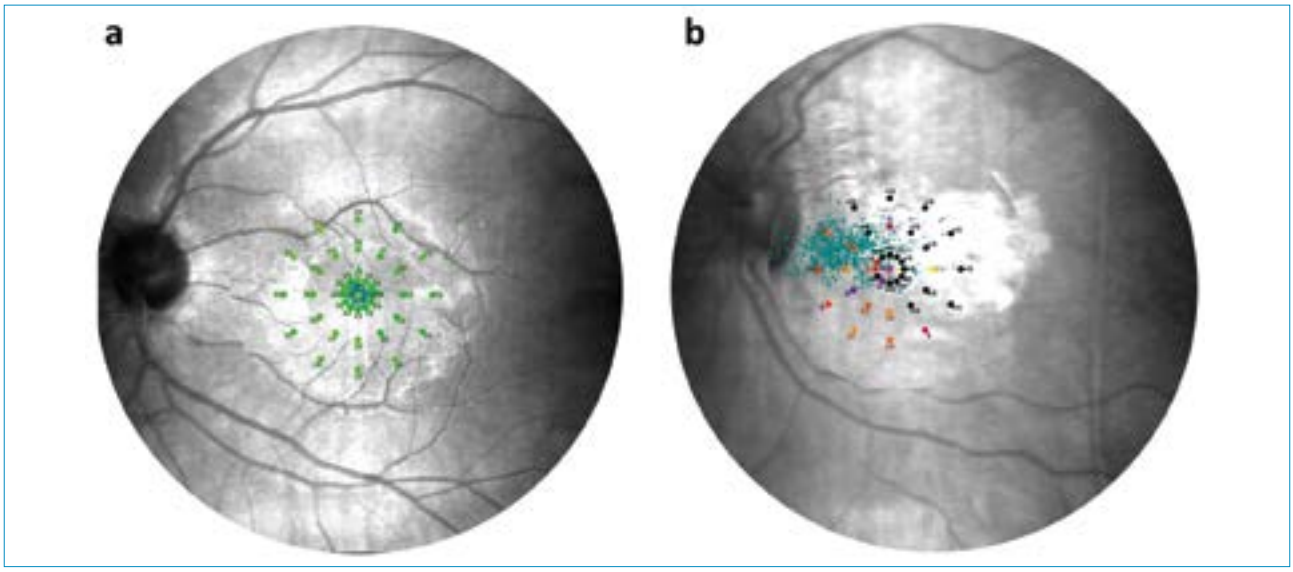

ha a fixációs pontok kevesebb, mint 75%-a van a 4 fokos átmérőjű körben. Emellett a készülék kiszámítja a P1 és P2 értékeket is: amelyek százalékban azt mutatják, hogy a fixációs pontok hány százaléka van benne a 2 fokos, illetve a 4 fokos körben (32). A fixációs stabilitás jellemzésére használják még a kétváltozós kontúrellipszis területét (BCEA – bivariate contour ellipse area), amely azt a területméretet adja meg, amiben a fixációs pontok bizonyos százaléka benne van (pl. 63%-a, 95%-a, vagy 99%-a) (3. ábra) (33).

Az MP1 és a MAIA-mikroperimétert használó akusztikus biofeedback tréning a figyelemmoduláció fokozásával segíti az agyat az új fixációs hely megjegyzésében, ezáltal hatékony preferált retinalókuszt (PRL) biztosít makulabetegségben és centrális scotomában szenvedő betegekben (30, 34–36). *Vingolo és munkatársai* fényvisszajelzést alkalmazó tréninget is kipróbáltak (mintafordításos fekete-fehér sakktábla, ami a megfelelő fixáció elérésekor villog), és hatásosabbnak tapasztalták, mint az akusztikus MP-1 biofeedback módszert (37). A későbbi Nidek MP-3 mikroperiméterbe ez került beépítésre, de kombinálva akusztikus visszajelzéssel (38).

A biofeedback fixációs látástréning alkalmazási területei

A biofeedback fixációs látástréning, mint említettük, kiegészítő látásrehabilitációs módszer, különböző látássérülések esetén (39). A tréning elvégzése elsősorban akkor indikált, ha a fovea centralis működése sérülés vagy betegség miatt kiesik vagy erősen megromlik, azaz centrális scotoma alakul ki, de a makulán belül vagy annak közelében egyes extra-fovealis területek viszonylag épen megmaradnak. Ilyen állapotok például az időskori makuladegeneráció, makulalyuk, makulaödéma, epiretinalis membrán, centrális serosus retinopathia, Stargardt-betegség, choroideremia, szemfenéki érelzáródások, macula teleangiectasia, chloroquine maculopathia, a makula irreverzibilis fénysérülése. Viszont a biofeedback fixációs látástréning nem hatékony a központi és perifériás retina területeit is érintő szembetegségekben, mint például glaukóma vagy retinitis pigmentosa esetén. A biofeedback fixációs látástréning akkor is alkalmazható, ha a fovea nem szenved jelentős strukturális károsodást, de funkcionális károsodás áll fenn, mint amblyopia esetében.

Időskori makuladegeneráció

A 2019-ben publikált saját vizsgálataink (34) során a funkcionális látóképesség optimalizálását MAIA-biofeedback látástréninggel 6 időskori makuladegenerációban (AMD) szenvedő betegben végeztük el. A tréningen 12-15 alkalommal vettek részt, és egyenként 10 percen át tartott. A tréningelt AMD-s betegekben a mikroperimetriával mérhető átlagos küszöbérzékenység és a színlátás nem

2. ábra: Excentrikus, instabil fixációt mutató beteg MAIA-mikroperimetria eredménye. Az SLO fekete-fehér szemfenéki képen láthatók a mért retina fényérzékenység-értékek dB-ben és színekkel kódolva, valamint a fixációs pontok a vizsgálat első 10 másodpercében (apró narancssárga pontok), majd a fixációs pontok a vizsgálat további 5-7 perces időszakában (apró kék pontok), valamint a készülék által meghatározott iniciális PRL (magenta belsejű csillag), valamint finál PRL (világoskék csillag) (MAIA Operating Manual, CenterVue, 32)

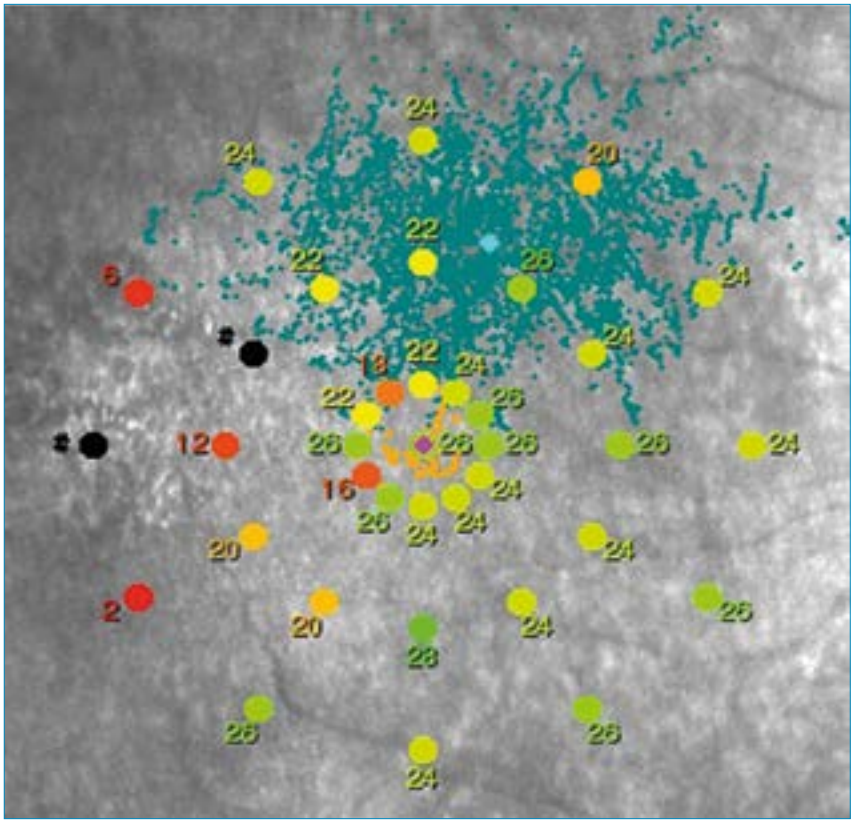

változott, viszont a kontrasztérzékenység és a látóélesség javulást mutatott. Ezen kívül, az életminőségi kérdőívre adott válaszok is szubjektív látásjavulást bizonyítottak AMD-betegekben a tréning hatására (tréning előtt: 16,3±8,1 pont; tréning után: 21,2±9,4 (VF-14). Kétoldali gyengénlátók esetében fontos, hogy rögzítsük (pontszámmal és leírással) a beteg személyes mindennapi tevékenységeinek tapasztalatait, a tréning előtt és után (40). Saját tapasztalatunk szerint, az AMD-ben szenvedő betegekben ugyan viszonylag kismértékű mérhető javulást lehet kimutatni, azonban a betegek lényeges látóképesség-javulásról számolnak be mindennapos tevékenységeik könnyebb kivitelezési lehetőségeit illetően. Például egyik betegünk, aki pékségben dolgozott, azt tapasztalta, hogy a tréning után jobban látta a számokat a papírpénzeken, ami lényegesen könnyebbé tette számára a pénztárosi munkát. Egy másik betegünk, aki korábban olvasási nehézségekre panaszkodott, arról számolt be, hogy a tréning végére a látóterében középen lévő sötét folt kicsit oldalra helyeződött át, és ez által jobban látta a betűket. Tapasztalataink alapján a következő következtetéseket vontuk le: Mivel az eredményeink azt mutatják, hogy gyengénlátókban a vizuális funkciók modulálhatók és javíthatók biofeedback látástréninggel, ezért javasoljuk a biofeedback látástréning-protokoll elvégzését még az egyéb látásrehabilitációs programok kezdeményezése előtt a makuladiszfunkcióval rendelkező betegek esetében (34).

Kelly és munkatársai bizonyították, hogy a 15 alkalommal elvégzett vizuális és akusztikus biofeedback látástréning, otthoni gyakorlatokkal kiegészítve, képes szignifikánsan javítani a látásfunkciós paramétereket (távoli és közeli látóélesség, kontrasztérzékenység és fixációs stabilitás) irreverzibilis központi scotoma esetén, kétoldali időskori makuladegenerációban szenvedő betegekben (41).

Ramírez Estudillo és munkatársai kimutatták, hogy a geografikus atrófiában szenvedő betegek fixációs stabilitása, olvasási sebessége és látóélessége javítható MAIA-biofeedback tréninggel (42).

Daibert-Nido és munkatársai azt találták, hogy MAIA-biofeedback tréning után azok az AMD-s betegek mutattak szignifikáns látóélesség-javulást, akiknek logMAR 0,8-nál rosszabb volt a látása a tréning előtt (27).

Vegyes betegcsoportban

Qian és munkatársai kimutatták, hogy előrehaladott AMD és myopiás maculopathia miatti centrális látásvesztésben szenvedőkben, a 20 héten át folytatott heti 2-szer elvégzett napi 3-szor tízperces MP-3 mikroperiméter (Nidek, Japán) biofeedback fixációs tréning szignifikánsan javította a látóélességet, a fixációs stabilitást, és az életminőséget (NEI-VFQ 25) (43).

Sahli és munkatársai azt találták, hogy 17 AMD, 14 Stargardt-, és 4 csapdisztrófiás betegben 10 alkalommal elvégzett 10 perces MAIA-mikroperiméter biofeedback tréning szignifikánsan javította a fixációs stabilitást, a közeli látóélességet, és a közeli aktivitási minőséget (NEI-VFQ-25) (44).

Stargardt-betegség

Melillo és munkatársai kontrollált, randomizált elrendezésben vizsgál-

3. ábra: Példák a MAIA fixációs stabilitás három kategóriájára. a: Stabil fixáció (V = 1,0, P1 = 99%, P2 = 100%, BCEA63% = 0,3, BCEA95% = 1,0). b: Viszonylagosan instabil fixáció (V = 0,1, P1 = 61%, P2 = 88%, BCEA63% = 5,1, BCEA95% = 15,2. c. Instabil fixáció (V = 0,1, P1 =24%, P2 = 60%, BCEA63% = 12,4, BCEA95% = 37,0). V: legjobb korrigált távoli látóélesség

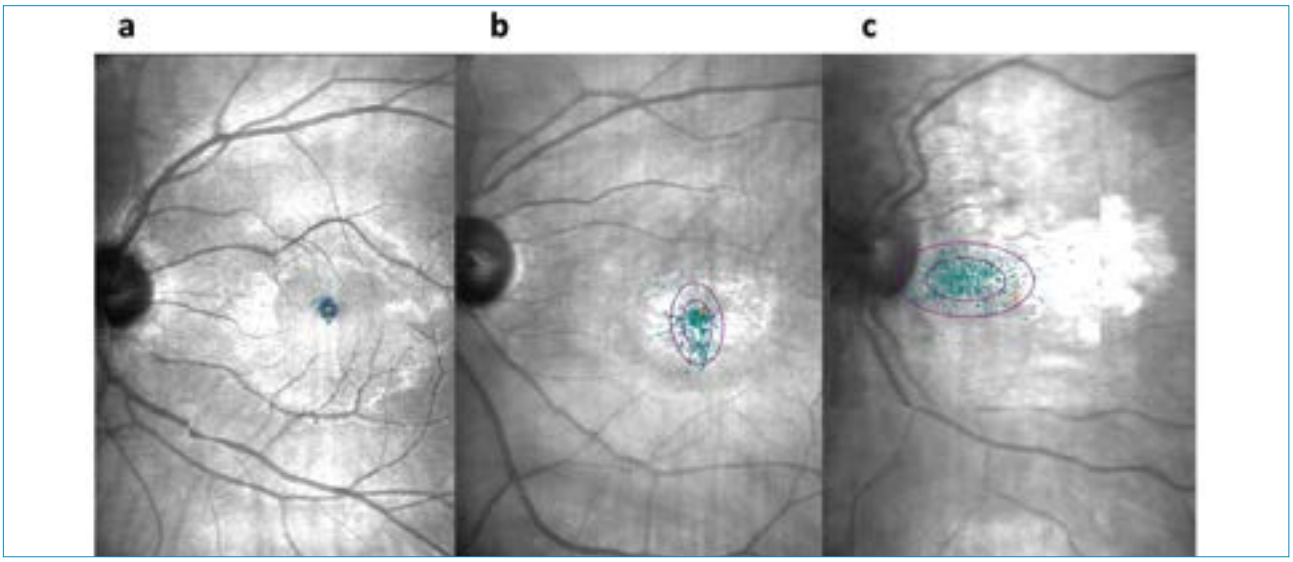

ták 12 héten át heti egyszer alkalmazott 10 perces biofeedback tréning hatását Stargardt-betegekben. Eredményeik szerint a kontrollcsoporthoz képest a trénigeltek szignifikánsan kisebb betűket tudtak olvasni, gyorsabb olvasási sebességgel, látóélességük, makuláris fényérzékenységük és fixációs stabilitásuk is szignifikánsan javult. Az elvégzett funkcionális MRI-vizsgálat szignifikáns aktivitásfokozódást mutatott a primer látókéregben a kezelt csoportban a kontrollokhoz képest (45).

Verdina és munkatársai Stargardt-betegekben végeztek heti rendszerességgel 10 perces MP-1 biofeedback tréninget összesen 8 alkalommal. Eredményeik szerint a tréningelt betegek fixációs stabilitása, olvasási sebessége és kontrasztérzékenysége szignifikánsan javult, míg a nem kezelt betegekben a paraméterek nem változtak (46).

Makulalyuk

Sborgia és munkatársai sebészi makulalyukzáró műtét után elvégzett biofeedback tréning után nagyobb mértékű retinaérzékenység-növekedést és a stabilabb fixációt észleltek, mint a tréning nélküli kontrollokban (47).

Epiretinalis membrán

Matsura Misawa és munkatársai sikeresen alkalmazták a tréninget epiretinalis membrán miatti látóélesség-csökkenés javítására egy olyan betegük esetében, aki nem egyezett bele az epiretinalis membrán műtéti eltávolításába (48).

Amblyopia

Saját kutatásunk során elvégeztük 17 tompalátó beteg 300 biofeedback fixációs látástréning kezelését és hosszú távú követését, 25 kontrollszemély (12 egészséges önkéntes és 13 tompalátó beteg) bevonásával, annak érdekében, hogy megállapítsuk a mikroperimetriai biofeedback látástréning hatását a fixáció stabilitására és a látási funkciókra tompalátósággal társuló kancsalságban. Vizsgálatunk kezdeti eredményei azt mutatták, hogy a mikroperimetriai biofeedback fixációs tréning rövid és hosszú távon (legalább egy éven át) kedvező hatású volt a fixációs stabilitásra és a látóélességre tompalátó felnőttek szemeiben (17). A későbbiekben, nagyobb kohorsz bevonása után a biofeedback látástréning pozitív hatása a fixációs stabilitásra és a látóélességre nem minden amblyopiás szem esetében volt megfigyelhető (49). A tréning kedvező hatása leginkább azoknál volt kimutatható, akik a kezdő vizsgálat során nem-stabil fixációt mutattak (közepesen súlyos amblyopiás esetek), míg a kevésbé sérült fixációs stabilitású amblyopiás betegek (enyhe amblyopia) és az extra-fovealisan fixálók (súlyos amblyopia) nem profitáltak teljes mértékben a tréningből.

Homonim hemianopsia

Misawa és munkatársai agysérülést követő homonim hemianopsia esetén észleltek kedvező hatást a retinaszenzitivitásban, fixációs stabilitásban, kontrasztérzékenységben, közeli látóélességben, olvasási sebességben 20 perces, 5 heten át egyszer végezett MAIA-biofeedback tréning hatására (50).

Egészséges szemekben

Jó látású gyorsasági motorversenyzők esetében 4 hónap biofeedback

fixációs tréning után a központi reakció idő 75%-kal rövidült, és a fixációs stabilitás pedig 30%-kal javult. A szerzők javasolják a tréninget a gyorsasági versenyzők vezetési képességeinek javítására (51).

Következtetések

Az eddigi eredmények alapján a biofeedback fixációs látástréning ígéretes módszer a „maradéklátás" és enyhe látási diszfunkciók javítására. A tréning gondos megtervezése nagyon fontos, mert mind a megfelelő tréningtípus, mind pedig a megcélzott retinaterület helyes kiválasztása nagymértékben befolyásolja a kezelés sikerét.

A biofeedback látástréning sikerének egyik döntő tényezője, hogy a beteg kellően motivált legyen, és minden alkalommal eljöjjön a tréningülésre. Ezért nagyon fontos, az első vizsgálatkor a tréning indítása előtt, a betegek pontos és gondos tájékoztatása a tréning hosszát, lezajlását, és várható eredményét illetően. Mint minden protokoll esetében, ez esetben is részletesen meg kell beszélni a tréningprotokollt a beteggel, és meg kell figyeljük motivációját, különös figyelemmel, ha a betegnek túlzott elvárásai vannak a látásjavulást illetően. A biofeedback látástréninggel elérhető látásjavulás mértéke előre nem jósolható meg, mivel számos patológiai, környezeti és motivációs paramétertől függ. Fontos, hogy rögzítsük (pontszámmal és leírással) a beteg személyes mindennapi tevékenységeinek tapasztalatait, a tréning előtt és után.

Etikai engedélyek

SE TUKEB 248/2016, 037871/2016/OTIG, OGYÉI/42821/2019, és OGYÉI/12949/2023.

Nyilatkozat

A szerzők kijelentik, hogy eredeti közleményük megírásával kapcsolatban nem áll fenn velük szemben pénzügyi vagy egyéb lényeges összeütközés, összeférhetetlenségi ok, amely befolyásolhatja a közleményben bemutatott eredményeket, az abból levont következtetéseket vagy azok értelmezését.

Irodalom

1. Peli E. Control of eye movement with peripheral vision: implications for training of eccentric viewing. Am J Optom Physiol Opt 1986; 63(2): 113–8. https://doi.org/10.1097/00006324-198602000-00006

2. Crossland MD, Engel SA, Legge GE. The preferred retinal locus in macular disease: toward a consensus definition. Retina 2011; 31(10): 2109–14. https://doi.org/10.1097/IAE.0b013e31820d3fba

3. Nilsson UL, Frennesson C, Nilsson SE. Patients with AMD and a large absolute central scotoma can be trained successfully to use eccentric viewing, as demonstrated in a scanning laser ophthalmoscope. Vision Res 2003; 43(16): 1777–87. https://doi.org/10.1016/s0042-6989(03)00219-0

4. Whittaker SG, Budd J, Cummings RW. Eccentric fixation with macular scotoma. Invest Ophthalmol Vis Sci 1988; 29(2): 268–78. PMID: 3338884.

5. Morales MU, Saker S, Mehta RL, Rubinstein M, Amoaku WM. Preferred retinal locus profile during prolonged fixation attempts. Can J Ophthalmol 2013; 48(5): 368–74. https://doi.org/10.1016/j.jcjo.2013.05.022

6. Gaffney AJ, Margrain TH, Bunce CV, Binns AM. How effective is eccentric viewing training? A systematic literature review. Ophthalmic Physiol Opt 2014; 34(4): 427–37. https://doi.org/10.1111/opo.12132

7. Petre KL, Hazel CA, Fine EM, Rubin GS. Reading with eccentric fixation is faster in inferior visual field than in left visual field. Optom Vis Sci 2000; 77(1): 34–9. https://doi.org/10.1097/00006324-200001000-00011

8. Deng Y, Jie CH, Wang JW, Li YY, Liu ZQ. Visual function and biofeedback training of patients with central vision loss: a review. Int J Ophthalmol 2023; 16(5): 824-831. https://doi.org/10.18240/ijo.2023.05.21

9. Récsán Zs, Németh J: Mikroperimetria. Könyvfejezet. In: Nagy ZZs (szerk.): Szemészeti diagnosztikai és műtéttani ismeretek. Szakasszisztensek, műtősnők, műtőssegédek számára. Budapest: Semmelweis Egyetem, Egészségtudományi Kar; 2019. p. 206–212.

10. Tarita-Nistor L, González EG, Markowitz SN, Steinbach MJ. Plasticity of fixation in patients with central vision loss. Vis Neurosci 2009; 26(5–6): 487–94. https://doi.org/10.1017/S0952523809990265

11. von Noorden GK, Crawford ML. The sensitive period. Trans Ophthalmol Soc UK (1962). 1979; 99(3): 442–6.

12. Wallace DK, Repka MX, Lee KA, Melia M, Christiansen SP, Morse CL, Sprunger DT; American Academy of Pediatric Ophthalmology/Strabismus Preferred Practice Pattern Pediatric Ophthalmology Panel. Amblyopia Preferred Practice Pattern®. Ophthalmology 2018; 125(1): P105–P142. https://doi.org/10.1016/j.ophtha.2017.10.008

13. Szigeti A, Tátrai E, Szamosi A, Vargha P, Nagy ZZ, Németh J, DeBuc DC, Somfai GM. A morphological study of retinal changes in unilateral amblyopia using optical coherence tomography image segmentation. PLoS One 2014; 9(2): e88363. https://doi.org/10.1371/journal.pone.0088363

14. Barboni MTS, Maneschg OA, Németh J, Nagy ZZ, Vidnyánszky Z, Bankó ÉM. Dichoptic Spatial Contrast Sensitivity Reflects Binocular Balance in Normal and Stereoanomalous Subjects. Invest Ophthalmol Vis Sci 2020; 61(11): 23. https://doi.org/10.1167/iovs.61.11.23

15. Bonaccorsi J, Berardi N, Sale A. Treatment of amblyopia in the adult: insights from a new rodent model of visual perceptual learning. Front Neural Circuits 2014; 8: 82. https://doi.org/10.3389/fncir.2014.00082

16. Altinbay D, Sahli E, Bingol Kiziltunc P, Atilla H. Evaluation of fixation characteristics in amblyopia using microperimetry. Int Ophthalmol 2023; 43(9): 3403–3412. https://doi.org/10.1007/s10792-023-02748-5

17. Maneschg OA, Barboni MTS, Nagy ZZs, Németh J. Fixation stability after surgical treatment of strabismus and biofeedback fixation training in amblyopic eyes. BMC Ophthalmology 2021; 21(1): 264. https://doi.org/10.1186/s12886-021-02020-3

18. Wang S, Tian T, Zou L, Wu S, Liu Y, Wen W, Liu H. Fixation Characteristics of Severe Amblyopia with Eccentric Fixation and Central Fixation Assessed by the MP-1 Microperimeter. Semin Ophthalmol 2021; 36(5–6): 360–365. https://doi.org/10.1080/08820538.2021.1890142

19. Wang S, Zou L, Tian T, Zhan A, Liu Y, Wen W, Liu H. Fixation stability improvement after occlusion treatment for severe amblyopia. Int Ophthalmol 2022; 42(3): 1007–1012. https://doi.org/10.1007/s10792-021-02084-6

20. Bankó ÉM, Barboni MTS, Markó K, Körtvélyes J, Németh J, Nagy ZZ, Vidnyánszky Z. Fixation instability, astigmatism, and lack of stereopsis as factors impeding recovery of binocular balance in amblyopia following binocular therapy. Sci Rep 2022; 12(1): 10311 Erratum in: Sci Rep. 2022; 12(1): 13249. https://doi.org/10.1038/s41598-022-13947-y

21. Scaramuzzi M, Murray J, Otero-Millan J, Nucci P, Shaikh AG, Ghasia FF. Fixation instability in amblyopia: Oculomotor disease biomarkers predictive of treatment effectiveness. Prog Brain Res 2019; 249: 235–248. https://doi.org/10.1038/s41598-022-13947-y10.1016/bs.pbr.2019.04.024

22. Pischel K. Training of fixation and fusion in strabismus. Cal State J Med 1918; 16(8): 391-2. PMID: 18737688; PMCID: PMC1593239.
23. Holocomb JG, Goodrich GL. Eccentric viewing training. J Am Optom Assoc 1976; 47(11): 1438–43. PMID: 1025166.
24. Goodrich GL, Mehr EB. Eccentric viewing training and low vision aids: current practice and implications of peripheral retinal research. Am J Optom Physiol Opt 1986; 63(2): 119–26. PMID: 2420183.
25. Frennesson C, Jakobsson P, Nilsson UL. A computer and video display based system for training eccentric viewing in macular degeneration with an absolute central scotoma. Doc Ophthalmol 1995; 91(1): 9–16. https://doi.org/10.1038/s41598-022-13947-y10.1007/BF01204619
26. Rubin GS, Crossland MD, Dunbar HMP, Brown GM, Petriti B, Roche H, Sirrell SV, Broom KT, Hamilton RD. Eccentric Viewing Training for Age-Related Macular Disease: Results of a Randomized Controlled Trial (the EFFECT Study). Ophthalmol Sci 2023; 4(2): 100422. https://doi.org/10.1038/s41598-022-13947-y10.1016/j.xops.2023.100422
27. Daibert-Nido M, Patino B, Markowitz M, Markowitz SN. Rehabilitation with biofeedback training in age-related macular degeneration for improving distance vision. Can J Ophthalmol 2019; 54: 328–334. https://doi.org/10.1038/s41598-022-13947-y10.1016/j.jcjo.2018.10.016
28. Morales MU, Saker S, Wilde C, Rubinstein M, Limoli P, Amoaku WM. Biofeedback fixation training method for improving eccentric vision in patients with loss of foveal function secondary to different maculopathies. Int Ophthalmol 2020; 40(2): 305–312. https://doi.org/10.1038/s41598-022-13947-y10.1007/s10792-019-01180-y
29. Vingolo EM, Parisi F, Limoli P, Cavarretta S, et al. Biofeedback microperimetrico nella degenerazione maculare correlata all'età. Risultati preliminari. Bollettino di Oculistica 2006; N. 3, 243–246.
30. Vingolo EM, Cavarretta S, Domanico D, Parisi F, Malagola R. Microperimetric biofeedback in AMD patients. Appl Psychophysiol Biofeedback 2007; 32(3–4): 185–9. https://doi.org/10.1038/s41598-022-13947-y10.1007/s10484-007-9038-6
31. Vingolo EM, Salvatore S, Cavarretta S. Low-vision rehabilitation by means of MP-1 biofeedback examination in patients with different macular diseases: a pilot study. Appl Psychophysiol Biofeedback 2009; 34(2): 127–33. https://doi.org/10.1038/s41598-022-13947-y10.1007/s10484-009-9083-4
32. MAIA, Macula Integrity Assessment. Operating Manual. Padova: CenterVue; 2013.
33. Morales MU, Saker S, Wilde C, Pellizzari C, Pallikaris A, Notaroberto N, Rubinstein M, Rui C, Limoli P, Smolek MK, Amoaku WM. Reference Clinical Database for Fixation Stability Metrics in Normal Subjects Measured with the MAIA Microperimeter. Transl Vis Sci Technol 2016; 5(6): 6. https://doi.org/10.1038/s41598-022-13947-y10.1167/tvst.5.6.6
34. Barboni MTS, Récsán Z, Szepessy Z, Ecsedy M, Nagy BV, Ventura DF, Nagy ZZ, Németh J. Preliminary Findings on the Optimization of Visual Performance in Patients with Age-Related Macular Degeneration Using Biofeedback Training. Appl Psychophysiol Biofeedback 2019; 44(1): 61–70. https://doi.org/10.1038/s41598-022-13947-y10.1007/s10484-018-9423-3
35. Morales MU, Saker S, Wilde C, Rubinstein M, Limoli P, Amoaku WM. Biofeedback fixation training method for improving eccentric vision in patients with loss of foveal function secondary to different maculopathies. Int Ophthalmol 2020; 40(2): 305–312. https://doi.org/10.1038/s41598-022-13947-y10.1007/s10792-019-01180-y
36. Salvatore S, Librando A, Esposito M, Vingolo EM. The Mozart effect in biofeedback visual rehabilitation: a case report. Clin Ophthalmol 2011; 5: 1269–72. https://doi.org/10.1038/s41598-022-13947-y10.2147/OPTH.S23082
37. Vingolo EM, Salvatore S, Limoli PG. MP-1 biofeedback: luminous pattern stimulus versus acoustic biofeedback in age related macular degeneration (AMD). Appl Psychophysiol Biofeedback 2013; 38(1): 11–6. https://doi.org/10.1007/s10484-012-9203-4
38. Amore F. Active Visual Rehabilitation: A New Paradigm in Low Vision Services. Retina Today, 2019; July/August. Sponsored article.
39. Németh J, Barcsay Gy, Barcsay-Veres A, Nagy ZZs. A szemészorvos feladatai a látásrehabilitációban. Szemészet 2024; 161(1): 11–17. https://doi.org/10.55342/SZEMHUNGARICA.2024.161.1.11
40. Bausz M, Németh J. Életminőség változása katarakta műtét után. In: Biró Zs, Szalczer L. (szerk.): A szürkehályog és refraktív sebészet legújabb eredményei. SHIOL Szemészeti Kongresszus, Keszthely, 2005. 03. 31. – 04. 02. Magyar Műlencse Implantációs és Refraktív Sebészeti Társaság, Pécs, 2006; 53–64.
41. Kelly N, Vukicevic M, Koklanis K. Effectiveness of visual and acoustic biofeedback eccentric viewing training in conjunction with home exercises on visual function: a retrospective observational review. Strabismus 2023; 31(1): 55–65. https://doi.org/10.1080/09273972.2023.2172435
42. Ramírez Estudillo JA, León Higuera MI, Rojas Juárez S, Ordaz Vera ML, Pablo Santana Y, Celis Suazo B. Visual rehabilitation via microperimetry in patients with geographic atrophy: a pilot study. Int J Retina Vitreous 2017; 3: 21. https://doi.org/10.1186/s40942-017-0071-1
43. Qian T, Xu X, Liu X, Yen M, Zhou H, Mao M, Cai H, Shen H, Xu X, Gong Y, Yu S. Efficacy of MP-3 microperimeter biofeedback fixation training for low vision rehabilitation in patients with maculopathy. BMC Ophthalmol 2022; 22(1): 197. https://doi.org/10.1186/s12886-022-02419-6
44. Sahli E, Altinbay D, Bingol Kiziltunc P, Idil A. Effectiveness of Low Vision Rehabilitation Using Microperimetric Acoustic Biofeedback Training in Patients with Central Scotoma. Curr Eye Res 2021; 46(5): 731–738. https://doi.org/10.1080/02713683.2020.1833348
45. Melillo P, Prinster A, Di Iorio V, Olivo G, D'Alterio FM, Cocozza S, Quarantelli M, Testa F, Brunetti A, Simonelli F. Biofeedback Rehabilitation and Visual Cortex Response in Stargardt's Disease: A Randomized Controlled Trial. Transl Vis Sci Technol 2020; 9(6): 6. https://doi.org/10.1167/tvst.9.6.6
46. Verdina T, Giacomelli G, Sodi A, Pennino M, Paggini C, Murro V, Virgili G, Menchini U. Biofeedback rehabilitation of eccentric fixation in patients with Stargardt disease. Eur J Ophthalmol 2013; 23(5): 723–31. https://doi.org/10.5301/ejo.5000291
47. Sborgia A, Niro A, Pastore V, Albano V, Boscia G, Piepoli M, Di Pardo C, Accurso Tagano L, Zerbinati M, Landini L, Pignataro MG, Petruzzella G, Donghia R, Alqahtani AS, Coassin M, Dell'Omo R, Boscia F, Alessio G, Sborgia G. Biofeedback Training after Successful Inverted Internal Limiting Membrane (ILM)-Flap Technique for High Myopic Macular Hole. J Clin Med 2023; 12(16): 5188. https://doi.org/10.3390/jcm12165188
48. Matsura Misawa MA, Markowitz SN, Daibert-Nido M. Innovative vision rehabilitation method for epiretinal membrane: Enhancing visual functions through Biofeedback Training. Am J Ophthalmol Case Rep 2023; 32: 101956. https://doi.org/10.1016/j.ajoc.2023.101956
49. Maneschg OA; Barboni MTS; Killik P, Bankó EM, Németh J, Nagy ZZ (2023). Biofeedback fixation training as an important tool to supplement strabismus and amblyopia treatment. In: Ziylan S (editor): Proceedings Book for ESA 2023. Corint Books, under review, 2024.
50. Misawa M, Pyatova Y, Sen A, Markowitz M, Markowitz SN, Reber M, Daibert-Nido M. Innovative vision rehabilitation method for hemianopsia: Comparing pre- and post audio-luminous biofeedback training for ocular motility improving visual functions and quality of life. Front Neurol 2023; 14: 1151736. https://doi.org/10.3389/fneur.2023.1151736
51. Vingolo EM, Chines C, Tanassi C, Charte A, Cecchinello L, Campigotto M. Potential Role of Biofeedback Visual Training in High-Speed Motorbike Drivers. Clin Optom (Auckl) 2023; 15: 185–190. https://doi.org/10.2147/OPTO.S418679

Levelezési cím Prof. dr. Németh János, e-mail: nemeth.janos@semmelweis.hu

Szemészet 2024; 161. évfolyam, 3. szám, 125–128.
Eredeti közlemény https://doi.org/10.55342/SZEMHUNGARICA.2024.161.3.125

Keratoconussal szövődött súlyos vernalis keratoconjunctivitis esete

Csorba Anita dr., Kiss Huba dr., Nagy Zoltán Zsolt dr.

Semmelweis Egyetem, Szemészeti Klinika, Budapest
(Intézetvezető: Prof. Dr. Nagy Zoltán Zsolt)

A vernalis keratoconjunctivitis a gyermekkori allergiás kötőhártya-gyulladások egy súlyos formája, amely többségében a serdülőkort követően spontán megszűnik. Néhány esetben az alkalmazott terápia mellékhatásaként vagy a gyulladásos eltérések következményeként maradandó látásromláshoz vezethet. A megbetegedés gyakran szövődik keratoconussal, amelyet a szemviszketés és a következményes gyakori szemdörzsölés szövődményeként tartanak számon. Esetismertetésünkben egy szokatlanul súlyos és elhúzódó lefolyású, keratoconussal szövődött vernalis keratoconjunctivitisben szenvedő páciens kórtörténetét ismertetjük.

A case of severe vernal keratoconjunctivitis complicated by keratoconus
Vernal keratoconjunctivitis is a severe form of childhood allergic conjunctivitis, which typically resolves spontaneously after adolescence. In some cases, it can lead to permanent vision impairment as a result of therapy side effects or inflammatory changes. The condition is often complicated by keratoconus, which is considered a consequence of eye itching and frequent eye rubbing. In our case report, we present an unusually severe and prolonged course of the disease, complicated by keratoconus.

Kulcsszavak	keratoconus, vernalis keratoconjunctivitis, perforáló keratoplasztika
Keywords	keratoconus, vernal keratoconjunctivitis, perforating keratoplasty

A vernalis keratoconjunctivitis (VKC) az allergiás kötőhártya-gyulladások egy súlyos, általában kétoldali, szezonális megjelenésű formája, amely főként atópiás hajlamú fiúgyermekeket érint. Típusos esetben a betegség 4–12 éves kor között zajlik és általában a pubertáskort követően megszűnik (1, 20). A tünetek – mint kifejezett viszketés, könnyezés és fényérzékenység – az esetek döntő többségében az allergiás eredetű kötőhártya-gyulladások kezelése során alkalmazott készítményekkel jól karbantarthatók főként, ha a lokális terápia részeként kortikoszteroid-, vagy ciklosporintartalmú készítményt is alkalmazunk (2). A súlyos formákban szuperficiális keratitis punctata, cornealis hámhiányok, ún. shield-fekélyek, hegesedés és neovaszkularizáció is megjelenhet (1, 3, 4). A megfelelően megválasztott és alkalmazott terápia a fenyegető cornealis szövődmények megelőzésének kulcsa, bár egyes esetekben a leghatékonyabb kezelés mellett is perzisztáló tünetek és szövődményes szaruhártya-érintettség alakul ki. Esetbemutatásunkban atípusos, terápiarezisztens VKC miatt kezelt fiatal férfi betegünk kórtörténetét ismertetjük és összefoglaljuk a vonatkozó friss szakirodalmat.

Esetismertetés

Páciensünket első alkalommal 13 éves korában vizsgáltuk kétoldali esotropia, nagyfokú myopia és egyre fokozódó homályos látás miatt. Anamnéziséből kiemelendők az atópiás hajlam talaján halmozódó különböző megbetegedések, úgy mint csecsemőkorban jelentkező ekcéma, asztma, IgA-hiány, inhalatív irányú poliallergia (pl. pollen, házipor, állati szőr, penészgombák stb.), valamint a többszörös kórhá-

Rövidítések: VKC: vernalis keratoconjunctivitis; CXL: cross-linking; PKP: perforáló keratoplasztika

Kézirat beérkezése: 2024. 09. 05. Közlésre elfogadva:2024. 09. 12.

zi kezelést igénylő atópiás dermatitis. Legjobb korrigált látóélessége az első vizsgálat alkalmával a jobb szemen –12,0 D szférikus alappal és 2,5 D cilinderrel 40°-ban 0,3, valamint ugyanezen korrekció mellett a bal szemen 0,4 volt. A fokozódó látásromlás hátterében ekkor kétoldali juvenilis keratoconus igazolódott (1. ábra), szaruhártya vastagsága a legvékonyabb ponton ekkor a jobb szemen 433 μm, a bal szemen 405 μm volt. A keratoconus progresszziójának megállítása céljából rövid időn belül a jobb szemen cross-linking (CXL) kezelést végezünk. A bal szaruhártya kifejezett elvékonyodása miatt a CXL-kezelést ezen a szemen nem végeztük el. A látóélesség javítása céljából mindkét oldalra kemény kontaktlencse viselését javasoltuk.

Néhány hónap múlva jobb oldali túlsúllyal mindkét szemen váladékozás, fényérzékenység és viszketés, valamint a jobb oldalon pszeudoptózis jelentkezett. A felső tarzális kötőhártyán ekkor kifejezetten érágas, váladékkal fedett óriáspapillák, a limbusban Trantas-csomók voltak megfigyelhetők. A szaruhártya felszínén diffúz, pontszerű festődés jelentkezett. Az eltérés hátterében kétoldali, kevert formájú VKC-t diagnosztizáltunk.

A tünetek fellángolásakor gyakori, tartósítószer-mentes műkönny, potens kortikoszteroid (dexamethason), hízósejtmembrán-stabilizátor (olopatadin), valamint cornealis érintettség esetén antibiotikum- (tobramycin) tartalmú lokális szemcseppkezelést javasoltunk. A betegség kezdeti szakaszában az akut fázisok kezelése után a dexamethason-tartalmú szemcseppet gyengébb, de a mellékhatásprofil szempontjából kedvezőbb kortikoszteroid-tartalmú (fluorometholon) kezelésre cseréltük, azonban a tünetek egyre gyakoribb fellángolása ezt csupán rövid időszakokra tette lehetővé. Páciensünk a súlyos, leginkább perennialis jellegű tünetek miatt a kemény kontaktlencsét nem tudta viselni. Az előrehaladott keratoconus, illetve az óriáspapillák (2. ábra) miatt ismétlődően kialakuló felszínes cornealis hámhiányok, illetve shield-fekélyek talaján kialakult centrális cornealis hegesedés (3. ábra) miatt látóélessége fokozatosan romlott, három évvel az első megjelenést követően a legjobb korrigált látóélesség a jobb szemen 0,1, a bal szemen 0,25 volt. Az ismétlődő cornealis érintettség miatt elvégeztük az óriáspapillák fagyasztásos kezelését, valamint több alkalommal adtunk kortikoszteroid-tartalmú subconjunctivalis injekciót a tarzális conjunctiva alá. Ennek következtében a folyamatosan fennálló hámhiány a szaruhártyán megszűnt, azonban a súlyos viszketés, könnyezés és

1. ábra: Kétoldali előrehaladott keratoconus topográfiás képe Pentacam HR-készülékkel rögzítve

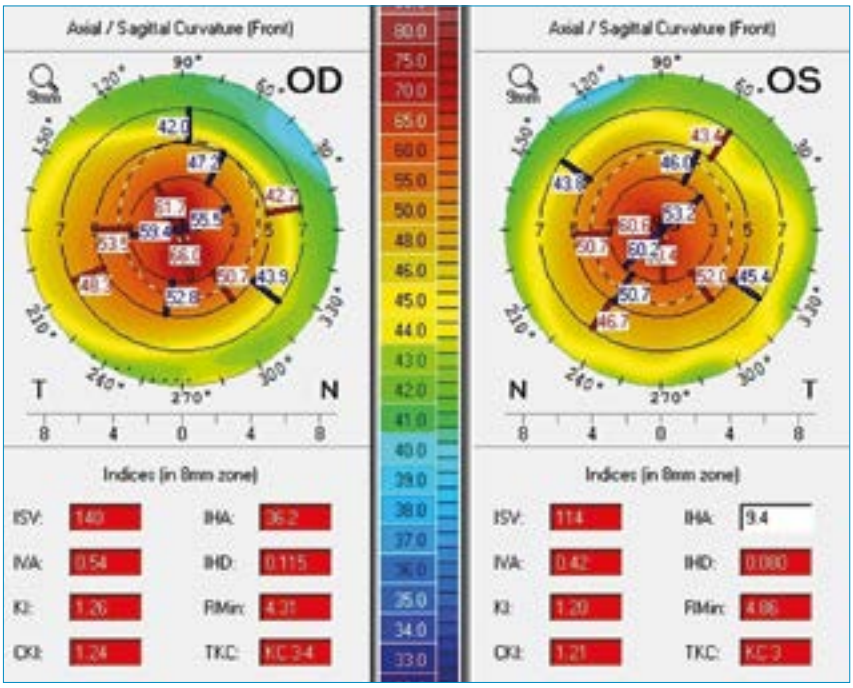

2. ábra: Típusos óriáspapillák a tarzális felszínen

3. ábra: Shield-fekély talaján kialakult centrális heg a szaruhártyában

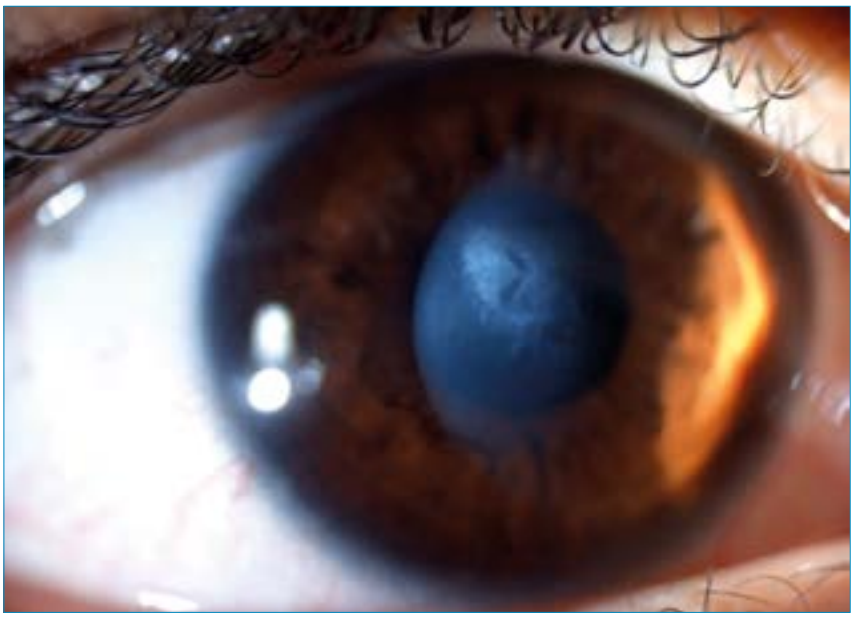

fényérzékenység továbbra is fennállt. A későbbiekben lokális ciklosporin-tartalmú szemcseppkezelést indítottunk a kortikoszteroid-igény csökkentése és a tünetek mérséklése céljából, azonban a dexamethason-tartalmú szemcsepp leállítását követően a tünetek újra és újra elviselhetetlenné váltak a beteg számára még az immunmoduláns kezelés mellett is. A hosszú távon alkalmazott lokális kortikoszteroid-kezelés mellékhatásaként hátsó kérgi katarakta alakult ki mindkét szemen. A szemnyomás mindvégig normáltartományban volt. A több éven keresztül elhúzódó súlyos VKC, a társuló keratoconus, illetve a kialakult hátsó kérgi katarakta miatt páciensünk látóélessége tovább romlott, 18 éves korára fehér bot segítségével közlekedett. A látóélesség javítása céljából szürkehályog-ellenes műtéttel kombinált perforáló keratoplasztika (PKP) elvégzését terveztük mindkét szemen, azonban ezt a perzisztáló szemfelszíni gyulladás miatt nem tudtuk végrehajtani. További két év elteltével, 20. életévének betöltése után szemfelszíni panaszai mérséklődni kezdtek, majd néhány hónap alatt teljesen elmúltak. Ezt követően került sor először a jobb, majd a bal szemen PKP, illetve szürkehályog-ellenes műtét és műlencse-beültetés elvégzésére. Látóélessége a jobb szemen 2 évvel a műtétet követően korrekció nélkül 0,8, míg a bal szemen fél évvel a műtét után –6,0 D cilinder 90° mellett 0,1, amely jelentős életminőségbeli javulást jelent számára.

Megbeszélés

A VKC pontos etiológiája nem tisztázott és feltehetőleg genetikai, környezeti és immunológiai tényezők együttes kóroki szerepe áll a háttérben. A VKC előfordulási gyakorisága jellegzetes földrajzi eltérést mutat: főként a szubtrópusi éghajlati övezetben fekvő országokban gyakori, ahol a tünetek perenniális jellege sem ritka (1, 5). Prevalenciája a nyugat-európai országokban alacsony, 1,16–10,55/10 000 fő között változik (5). A prevalenciában kimutatható regionális eltérések felvetik az e régiókban élők genetikai prediszpozíciójának lehetőségét. Korábban egyes szerzők az 5q kromoszómán található ún. citokin gén cluster túlzott expressziójának szerepét valószínűsítették, amely az eozinofilsejtek, különböző citokinek és a CD4+ sejtek túlsúlyához vezet (6). A VKC patogenezisében szerepet játszanak IgE- és nem-IgE-mediált, valamint egyéb nem-specifikus túlérzékenységi reakciók is. Az IgE-mediált túlérzékenységi reakció szerepét a VKC-vel diagnosztizált betegeknél kimutatható, IgE-rendszerre jellemző magasabb szintű eozinofil kationos fehérje, az emelkedett össz-IgE és eozinofilsejtszám, valamint a kötőhártyában lévő emelkedett számú hízósejt támasztja alá. A VKC-s esetek közel felében áll fenn atópiás eredetű szisztémás betegség, pl. az asztma, ekcéma vagy szénanátha (7), amelyekben közös pont az I-es típusú hiperszenzitivitású reakció szerepe.

A VKC kezelésében a kezelés alapját az egyéb allergiás kötőhártyagyulladások kezelésében is használt készítmények jelentik, úgy mint hideg borogatás, tartósítószer-mentes műkönny, illetve hízósejtmembrán-stabilizáló szerek. Ebben a betegségben az akut fázisok erélyes kezelése kiemelt fontosságú, hiszen a nem kellőképpen hatékony terápia mellett könnyen kialakulhatnak szaruhártya-szövődmények. Ennek következtében az akut fellángolások alkalmával többnyire potens kortikoszteroid-tartalmú lokális cseppterápiára van szükség. A kortikoszteroidok elhúzódó használata azonban jól ismert szövődményekhez, szürkehályog-képződéshez és szekunder glaukómához vezethet, ezért adásuk csak a legszükségesebb ideig javasolt. Az esetek döntő többségében kiválóan alkalmazható ún. „szteroidspóroló" szer a ciklosporintartalmú szemcsepp, amivel a tünetek jól karbantarthatók (2, 8, 9, 20). Habár a VKC elsősorban fiatal gyermekeket érint és a serdülőkor után spontán megszűnik, a friss szakirodalmi adatok új entitásként említik az ún. felnőttkori VKC-t. Két formája ismert: a korai megjelenésű forma, amely gyermekkorban kezdődik, de a pubertáskort követően is hosszan fennmarad, illetve a késői típus, amely felnőttkorban de novo jelentkezik. A betegség patogenezisében fontos szerepe van az andro-

génhormonok különböző eltéréseinek, illetve ezzel összefüggésben az androgén útvonal lokális immunitásra gyakorolt hatásának. A felnőttkori formában a tünetek sokkal súlyosabb formában zajlanak, ami potenciálisan látásvesztéshez vezet a következményes szövődmények miatt. Ebben a formában a cornealis szövődményeken túl cikatrizáló szemfelszíni eltérések, illetve limbális őssejt-elégtelenség is előfordulhatnak (10, 11).

A keratoconus a szaruhártya nem gyulladásos, általában kétoldali megjelenésű degeneratív megbetegedése. A betegség oka nem ismert, de gyakran atópiás hajlamú pácienseknél jelenik meg (12). A keratoconus myop astigmiához vezet, a látóélességet lassan, progresszíven rontja (13). A progresszió megállításában az egyetlen ismert kezelés a szaruhártya CXL kezelése, amely a cornea kollagénrostjai közötti keresztkötések megerősítése által fokozza annak rigiditását (14). A CXL-kezelés 400 μm-es szaruhártya-vastagság alatt káros hatású lehet az endothelsejtekre. Egyes szerzők ilyen esetben a szaruhártya hipoozmoláris riboflavinnal való CXL-kezelését javasolják (15). A keratoconus a VKC gyakori szövődménye, amelyet a kifejezett viszketés és az ezzel járó gyakori szemdörzsölés következményeként tartanak számon. A keratoconus a VKC-ben szenvedő betegek esetében általában súlyosabb és gyorsabb progressziójú, amely kifejezett látásromláshoz vezet, ezért ezeknél a betegeknél a keratoconus korai felismerése kiemelt jelentőségű. Habár a CXL-kezelés eredményessége VKC esetén is kifejezetten jó, a keratoconus sok esetben későn kerül felismerésre, ami gyakran teszi szükségessé a keratoplasztika elvégzését (16). A műtét időpontjának megválasztása kulcsfontosságú a graft túlélése érdekében. A PKP hosszú utókezelése és a graft vulnerabilitása miatt a perenniális jellegű, vagy kifejezetten súlyos fellángolásokkal járó VKC esetén célszerűbb a műtétet a betegség spontán oldódását követően elvégezni. Több tanulmány kimutatta, hogy a VKC-hez társuló keratoconus miatt végzett PKP-k eredményessége a graft túlélése, a posztoperatív szövődmények aránya, illetve a posztoperatív látóélesség tekintetében nem különbözik a VKC-ben nem szenvedő keratoconusos pácienseknél elvégzett PKP-k eredményeihez képest (17–19).

Következtetés

A fentiekben egy keratoconussal szövődött, ún. felnőttkori VKC-ben szenvedő páciens kórtörténetét ismertettük. Ez az elhúzódó, általában súlyos epizódokkal járó lefolyás potenciálisan hatással van a látóélességre a szemfelszíni szövődmények miatt. A keratoconus nem minden esetben a VKC szövődménye, esetenként már annak kialakulása előtt elkezdődik, amelyre a két betegség közös pontjaként fennálló atópiás hajlam lehet a magyarázat. A permanens szemfelszíni gyulladás miatt a látóélesség javítása céljából tervezett keratoplasztika időpontja sokáig tolódhat, amely a betegek életminőségét hosszú ideig jelentősen ronthatja. A VKC oldódása után a keratoplasztika jó végeredménnyel kivitelezhető.

Nyilatkozat

A szerzők kijelentik, hogy az esetismertetés megírásával kapcsolatban nem áll fenn velük szemben pénzügyi vagy egyéb lényeges összeütközés, összeférhetetlenségi ok, amely befolyásolhatja a közleményben bemutatott eredményeket, az abból levont következtetéseket vagy azok értelmezését.

Irodalom

1. Bonini S, Sacchetti M, Mantelli F, et al. Clinical grading of vernal keratoconjunctivitis. Curr Opin Allergy Clin Immunol 2007; 7(5): 436–41. https://doi.org/10.1097/ACI.0b013e3282efb726
2. Leonardi A. Management of vernal keratoconjunctivitis. Ophthalmol Ther 2013; 2(2): 73–88. https://doi.org/10.1007/s40123-013-0019-y
3. Vichyanond P, Pacharn P, Pleyer U, et al. Vernal keratoconjunctivitis: a severe allergic eye disease with remodeling changes. Pediatr Allergy Immunol 2014; 25(4): 314–22. https://doi.org/10.1111/pai.12197. Epub 2014 Jan 20.
4. Al-Akily SA, Bamashmus MA. Ocular complications of severe vernal keratoconjunctivitis (VKC) in Yemen. Saudi J Ophthalmol 2011; 25(3): 291–4. https://doi.org/10.1016/j.sjopt.2011.02.001
5. Bremond-Gignac D, Donadieu J, Leonardi A, et al. Prevalence of vernal keratoconjunctivitis: a rare disease? Br J Ophthalmol 2008; 92(8): 1097–102. https://doi.org/10.1136/bjo.2007.117812
6. Bonini S, Bonini S, Lambiase A, et al. Vernal keratoconjunctivitis: a model of 5q cytokine gene cluster disease. Int Arch Allergy Immunol 1995; 107(1–3): 95–8. https://doi.org/10.1159/000236942
7. Bonini S, Bonini S, Lambiase A, et al. Vernal keratoconjunctivitis revisited: a case series of 195 patients with long-term followup. Ophthalmology 2000; 107(6): 1157–63. https://doi.org/10.1016/s0161-6420(00)00092-0
8. Erdinest N, Solomon A. Topical immunomodulators in the management of allergic eye diseases. Curr Opin Allergy Clin Immunol 2014; 14(5): 457–63. https://doi.org/10.1097/ACI.0000000000000089
9. Chigbu DI, Labib BA. Immunopharmacology in Vernal Keratoconjunctivitis: Current and Future Perspectives. Pharmaceuticals (Basel) 2021; 14(7): 658. https://doi.org/10.3390/ph14070658
10. Di Zazzo A, Micera A, De Piano M, et al. Adult Vernal Keratoconjunctivitis: Clinical and biochemical profile of a rare disease. Ocul Surf 2019; 17(4): 737–42. Epub 2019 Jul 2. https://doi.org/10.1016/j.jtos.2019.07.004
11. Di Zazzo A, Bonini S, Fernandes M. Adult vernal keratoconjunctivitis. Curr Opin Allergy Clin Immunol 2020; 20(5): 501–6. https://doi.org/10.1097/ACI.0000000000000672
12. Hashemi H, Heydarian S, Hooshmand E, et al. The Prevalence and Risk Factors for Keratoconus: A Systematic Review and Meta-Analysis. Cornea 2020; 39(2): 263–70. https://doi.org/10.1097/ICO.0000000000002150
13. Mas Tur V, MacGregor C, Jayaswal R, et al. A review of keratoconus: Diagnosis, pathophysiology, and genetics. Surv Ophthalmol 2017; 62(6): 770–83. Epub 2017 Jul 6. https://doi.org/10.1016/j.survophthal.2017.06.009
14. Singh T, Taneja M, Murthy S, et al. Evaluation of safety and efficacy of different protocols of collagen cross linking for keratoconus. Rom J Ophthalmol 2020; 64(2): 158–67. PMCID: PMC7339692
15. Gu S, Fan Z, Wang L, et al. Corneal collagen cross-linking with hypoosmolar riboflavin solution in keratoconic corneas. Biomed Res Int 2014; 2014: 754182. https://doi.org/10.1155/2014/754182
16. Wajnsztajn D, Solomon A. Vernal keratoconjunctivitis and keratoconus. Curr Opin Allergy Clin Immunol 2021; 21(5): 507–14. https://doi.org/10.1097/ACI.0000000000000765
17. Egrilmez S, Sahin S, Yagci A. The effect of vernal keratoconjunctivitis on clinical outcomes of penetrating keratoplasty for keratoconus. Can J Ophthalmol 2004; 39(7): 772–7. https://doi.org/10.1016/s0008-4182(04)80072-3
18. Wagoner MD, Ba-Abbad R, King Khaled. Eye Specialist Hospital Cornea Transplant Study G. Penetrating keratoplasty for keratoconus with or without vernal keratoconjunctivitis. Cornea 2009; 28(1): 14–8.
19. Thomas JK, Guel DA, Thomas TS, et al. The role of atopy in corneal graft survival in keratoconus. Cornea 2011; 30(10): 1088–97. https://doi.org/10.1097/ICO.0b013e31818225dd
20. Szentmáry N, Módis L, Nagy Zoltán Zs. A szaruhártya immunológiai betegségei Szemészet 2022; 159(4): 140–145. https://doi.org/1055342/SZEM-HUNGARICA 2022.159.4.140

Levelezési cím Dr. Csorba Anita, 1085 Budapest, Mária utca 39. E-mail: csorbani@gmail.com

Szemészet 2024; 161. évfolyam, 3. szám, 129–133.
Eredeti közlemény https://doi.org/10.55342/SZEMHUNGARICA.2024.161.3.129

Mesterséges intelligencia szerepe a szemészeti betegellátásban, kutatásban és oktatásban

Németh János dr.[1], Tapasztó Beáta dr.[1], Karacs Kristóf[2], Nagy Zoltán Zsolt dr.[1]

[1]Semmelweis Egyetem, Szemészeti Klinika, Budapest (Igazgató: Prof. Dr. Nagy Zoltán Zsolt, egyetemi tanár)
[2]Pázmány Péter Katolikus Egyetem, Információs Technológiai és Bionikai Kar, Budapest (Dékán: Dr. Iván Kristóf, egyetemi docens)

Általános áttekintés után a közlemény részletezi a mesterséges intelligencia szemészeti alkalmazásának hazai előzményeit és jelenlegi alkalmazási területeit a szemészeti betegellátásban (betegek informálása, szembetegségek megelőzése, szűrése, diagnosztikája, szemműtétek végzése), a kutatásban és az oktatásban. A szerzők több példán keresztül bemutatják, hogy a mesterséges intelligenciaalapú algoritmusok gyors fejlődése hatékonyan fokozza a módszer pontosságát és alkalmazhatóságát. Felhívják a figyelmet a mesterséges intelligencia még meglévő hiányosságaira és azok kezelésének fontosságára is.

The role of artificial intelligence in ophthalmic patient care, research and education
After a general overview, the article details the history of the application of artificial intelligence in ophthalmology in Hungary and its current areas of application in ophthalmic patient care (patient information, screening, diagnosis, surgery), research and education. It shows through several examples that the rapid development of artificial intelligence-based algorithms effectively increases the accuracy and applicability of the method. However, it draws attention to the still existing shortcomings of artificial intelligence and the importance of their management.

Kulcsszavak	mesterséges intelligencia, szemészet, diagnosztika, szűrés, kutatás, oktatás
Keywords	artificial intelligence, ophthalmology, diagnostics, screening, research, education

Bevezetés

A mesterséges intelligencia (MI) definíciója nem egységes, és folyamatosan változik. Az Európai Parlament a következőképpen határozta meg tavaly (1): „A mesterséges intelligencia (MI) a gépek emberhez hasonló képességeit jelenti, mint például az érvelés, a tanulás, a tervezés és a kreativitás. Lehetővé teszi a technika számára, hogy érzékelje környezetét, foglalkozzon azzal, amit észlel, problémákat oldjon meg, és konkrét cél elérése érdekében tervezze meg lépéseit. A számítógép nemcsak adatokat fogad (már előkészített vagy összegyűjtött adatokat érzékelőin, például kameráján keresztül), hanem fel is dolgozza azokat és reagál rájuk. Ezek a rendszerek képesek viselkedésük bizonyos fokú módosítására is, a korábbi lépéseik hatásainak elemzésével és önálló munkával." Az Európai Unió Tanácsa 2024-ben az Organisation for Economic Co-operation and Development (OECD) definíciójának megfelelően módosította saját meghatározását, amely a következő (2, 3): „A „MI-rendszer" egy olyan gépi alapú rendszer, amelyet úgy terveztek, hogy különböző szintű autonómiával működjön, és amely a telepítés után alkalmazkodóképességet mutathat, és amely explicit vagy implicit célok esetén a kapott bemenetből arra következtet, hogy hogyan kell kimeneteket, például előrejelzéseket, tartalmakat, aján-

Kézirat beérkezése: 2024. 06. 05. Közlésre elfogadva: 2024. 07. 25.

lásokat vagy döntéseket generálni, amelyek befolyásolhatják a fizikai vagy virtuális környezetet."

A mesterséges intelligencia nemzetközi történetét, fejlődését, fejlesztésének és működésének leírását, valamint elméleti-gyakorlati szintjeit már *Kovács Attila* és *Szabó Áron* részletesen ismertették a Szemészetben 2021-ben megjelent közleményükben (4), ezért ezeket nem ismételjük meg.

Hazánkban, az Orvosi Hetilapban *Walsa Róbert* 1967-ben „Az elektromos számológépek (computerek), mint diagnosztikai gépek IV." című cikkében már foglalkozott a mesterséges intelligentia (MI) egyes alapvető kérdéseivel és akkori lehetőségeivel (5). Mint a cikk első mondatában írja: „Az a kilátás, hogy a computerek felhasználhatók a betegségek kórismézéséhez, szerencsésen találkozik a régi igyekezettel, amely megkísérli korlátozni az intuíciót a diagnosztikában." Egyrészt megjegyzi, hogy (1967-ben) a számítógépek intelligenciája szükségképpen elmarad az átlagos emberi intelligenciától, ezért a szerzők egy része a computert „gigantikus idiótának" nevezi, a „mesterséges intelligencia megjelölést pedig helyesen csak terminus technikusként használják". Ugyanakkor leírja azokat, az akkor még futurisztikus elképzeléseket is, amelyek szerint: „Reményt látnak arra is, hogy sikerül olyan programokat kifejleszteni, amelyek információfelvétel (tanulás) útján önmagukat továbbfejlesztik, az emberi intelligentiát a maguk teljes egészében utánozzák, sőt, amelyek a patológiás gondolkodást és az emotiót szimulálják" (5). Ezek a jóslatok mára már valósággá váltak, vélik egyesek, míg mások szerint a fejlődés csak mérsékelt volt (6).

Az MI az egészségügyi piacon több mint 11 milliárd USA dollárt ért világszerte 2021-ben, ami az előrejelzések szerint 2030-ra eléri a 188 milliárd dollárt (7, 8). A felmérések szerint a világ egészségügyi szervezeteinek körülbelül egyötöde indított már korai MI alkalmazásokat 2021-ben, és a kórházak és egészségügyi rendszerek további negyede a mesterséges intelligencia és a gépi tanulási technológiák bevezetésének kísérleti szakaszában volt már (8).

Girasek és munkatársainak 2020–2021-es országos felmérése szerint a hazai orvosok 52,5%-a ismeri az MI-t, de csak 4,7%-a használja az MI-vel kapcsolatos megoldásokat az orvosi döntéshozatalban (radiológia, patológia, szemészet, diagnosztikai megoldások területeken), viszont az orvosok 28,3%-a jelezte, hogy szívesen alkalmazná a következő 3 évben (9).

Jelenleg a mesterséges intelligencia (MI) képességei és alkalmazásai exponenciálisan fejlődnek, és az életünk, munkánk egyre szélesebb és újabb területeit érintik. Egyre több összefoglaló könyv jelenik meg a szemészet területén is az MI alkalmazhatóságáról (10). Az MI fejlődésének még közel sincsen vége, sőt egyesek robbanásszerű fejlődést jósolnak, egyenesen a szingularitás eljövetelét (11), amikor az MI átveszi az irányítást az emberektől, és igen szoros szimbiózisban él tovább, de már az emberek által nem kontrollálható módon.

Jelenleg még nem itt tartunk. Egyes vélemények szerint az MI jelenleg (a 2024-es év elején) olyan szintet képvisel, mint egy gimnazista tinédzser, és még távol áll egy Nobel díjas matematikustól vagy orvostól. Az MI-t sokan használják különböző feladatokra már jelenleg is, és ugyan számosan nagyon elégedettek vele és dicsérik, mások viszont figyelmeztetnek a jelenlegi hiányosságokra, valamint a várható problémákra, és óvatosságra intenek. Az MI regulációjának kérdésével igen magas szinten (ENSZ Biztonsági Tanácsa, Európiai Parlament, Európai Tanács, nagy cyber világcégek vezetői, az MI fejlesztői stb.) foglalkoznak és egyeztetnek, hogy mennyire fejlődjön az MI szabadon, vagy mennyire legyen fejlesztése/fejlődése a jelenleginél szorosabb emberi kontroll alatt (2, 6, 10, 12, 13). Az MI egészségügybe és a gyógyításba való bevezetése számos szakmai és jogi kérdést is felvet, mert az MI feketedoboz természetének köszönhetően az MI klinikai alkalmazása különleges kihívásokat jelent (14, 15).

Jelen közleményünkben nem foglalkozunk az MI fentebb említett fontos általános kérdéseivel, hanem azt szeretnénk megvizsgálni, hogy saját szakmánkban a szemészetben a jelen pillanatban mennyire alkalmazott, illetve alkalmazható az MI, és mik a főbb előnyei és hátrányai, amivel érdemes tisztában lennünk.

Hazai szemészeti történeti előzmények

Számos szerző számolt már be korábban hazánkban is az MI szemészeti alkalmazásáról. *Deutsch Tibor* 1986-ban egy MI-alapú glaukóma-konzultációs rendszert (CASNET: Causal and Association Network) mutatott be (16), amelyet zöldhályogban szenvedő betegek diagnosztizálására és kezelési tanácsadás céljára fejlesztettek ki amerikai kutatók (17). A közlemény elkészítéséhez jelentős szakmai segítséget nyújtott *Follmann Piroska*, akinek a szerző köszönetet mondott (16). A századfordulón *Dervaderics János* cikkekben és számos alkalommal referátumban számolt be az Orvosi Hetilapban és a Szemészetben az MI-t alkalmazó szemészeti kutatásokról, szűrésekről, telemedicináról és ilyen témájú konferenciákról (18, 19).

Németh Gábor a Szemészet hasábjain 2018-ban MI-t használó műlencsetervezéssel szerzett saját tapasztalatait mutatta be (20). Eredményei szerint a mesterséges intelligenciát használó, mintafelismerésen alapuló műlencsetervezéssel nyert kezdeti tapasztalatok kedvezőek voltak.

Kovács Attila és *Szabó Áron* 2021-ben továbbképző közleményt írt a Szemészetben, amelyben bemutatták az MI technológiai alapjait, és az MI alkalmazásával elért eredményeket a retinabetegségek (időskori makuladegeneráció, diabéteszes retinopathia, koraszülött

retinopathia), glaukóma, és a szem elülső szegmentuma betegségeinek felismerésében, a betegségek morfológiai és funkcionális progressziójának kimutatásában. Elsősorban a digitális képi információk feldolgozásában látták az MI szerepét és alkalmazhatóságát a szemészetben (4). *Csutak Adrienne és munkatársai* 2021-ben referáló közleményükben részletesen bemutatták az MI-n alapuló új technológiákat a cukorbetegség szemfeneki elváltozásainak szűrésére és értékelésére (21). *Németh János, Karacs Kristóf és munkatársai* a Nemzeti Bionika Program Telemedicina alprogramban végeztek kutatásokat MI-alapú telemedicinális szemészeti szűrőprogramok kifejlesztésére cukorbetegek és koraszülöttek részére (22–24).

Betegellátás

Az MI aktív szerepet vállalhat a szembetegségek megelőzésben, szűrésében, diagnosztikájában, műtétekben, és a betegek követésében, valamint a betegekkel való szakmai konzultációk során. A beteginformációk nyújtásában az MI hatékonyan segíthet, és ezáltal értékes időt spórolhat meg a túlterhelt szak- és orvosi személyzet számára. *Biswas és munkatársai* azt vizsgálták, hogy az egyre gyakoribb rövidlátósággal kapcsolatos kérdések megválaszolásában a ChatGPT-3.5 mennyire hatékony (25). Eredményeik szerint a chatbot jó minőségű válaszokat tudott adni a kérdésekre, és ezáltal nagy lehetőségeket mutat az egészségügyi információk gyors átadására, azonban a hibás vagy félreérthető válaszok csökkentése érdekében még további fejlesztést igényel. *Baxter és munkatársai* az MI válaszait elemezték betegek által írt negatív tartalmú üzenetekre, és azt találták, hogy bár az MI válaszai ígéretesek, de még a klinikai bevezetés előtt meg kell oldani néhány fontos kihívást. Ezek közé a problémák közé tartozott, hogy az MI néha nem a klinikus szemszögéből fogalmazta meg a szöveget, túlságosan tág vagy általános nyelvezetet használt, nem megfelelő megoldást javasolt (26).

Wang és munkatársai MI-n alapuló tabletre telepített algoritmust fejlesztettek és alkalmaztak a rövidlátóság kialakulásának és progressziójának csökkentése céljából, aminek segítségével hatásosan tudták javítani gyermekek és felnőttek számítógépképernyő-nézési szokásait és környezeti fényviszonyait (27).

A szűrések és a diagnosztika vonatkozásában az MI elsősorban a képi információk feldolgozásában erős a szemészeti szakmában, amelyet jól mutatnak a korábban megjelent magyar közlemények (4, 21, 24). Ezek a hazai összefoglaló közlemények részletesen bemutatták és leírták az MI alkalmazását a cukorbetegség, a koraszülöttség szemfeneki szövődményeinek diagnosztikájában, és más retina- és elülső szegmens betegségekben, valamint glaukómában, ezért ezzel a témával itt nem foglalkozunk részleteiben; csak néhány friss eredményt említünk meg.

Delsoz és munkatársai chatbotok diagnosztikus képességeit vizsgálták corneabetegségekben. Eredményeik szerint a ChatGPT-3.5 pontossága 60%-os (12 helyes diagnózis 20 esetből), míg a ChatGPT-4.0 pontossága már 85%-os (28). Összehasonlításul, a vizsgálatba bevont 3 corneaspecialista diagnosztikus pontossága 100%, 90%, illetve 90% volt. A javuló tendencia alapján az MI potenciális klinikai alkalmazását ígéretesnek látják.

Chang és munkatársai bizonyították, hogy a gyermekkori papillaödéma és a pseudopapillaödéma differenciáldiagnosztikájában az MI szenzitivitása (90,4%) szignifikánsan jobb volt, mint a szakembereké (különösen az enyhe esetekben teljesített az MI jobban), és specificitása pedig hasonló volt. Eredményeik alapján ajánlják az MI alkalmazását papillaödémában szenvedő gyermekek osztályozásában (29).

Wu és munkatársai 2024-ben 15 cikket áttekintő tanulmányukban kimutatták, hogy a szembetegségek MI-n alapuló szűrése olcsóbb és hatékonyabb, mint a hagyományos módszerek (30). *Jin és munkatársai* 52 tanulmányt tekintettek át a mobiltelefonok és az MI integrált szemészeti alkalmazásáról, és megállapították, hogy a két technológia kombinációja koraibb és pontosabb diagnózist tesz lehetővé (31). Az elemzett közlemények eredményei alátámasztják, hogy az MI-algoritmusok fejlődése lehetővé teszi a szembetegségek még kifinomultabb, pontosabb és automatikus diagnosztizálását. Az okostelefonok képességeinek folyamatos fejlődése pedig egyre jobb képalkotást, és könnyebb távvezérlést tesz lehetővé, ami javítja a hozzáférést különösen a távollévő elzárt térségekben, és előmozdítja a betegek önellenőrzésének lehetőségét is. Az MI integrációja a mobiltelefon-diagnosztikába korszerűsíti a szembetegségek időben történő felismerését, szűrését (31).

Az egészségügyben segítő robotok napjainkban különböző feladatokat látnak el, mint például orvosi eljárások végrehajtása vagy az ellátás minőségének javítása. Mivel képesek precízen és következetesen elvégezni a feladatokat, a sebészeti robotoktól a segítő robotokig terjedő skálán számos területen alkalmazzák őket, beleértve a műtéteket is (32). A szemsebészetben, kísérleti vizsgálatokban, a robotok bizonyították alkalmazhatóságukat katarakta, vitrectomia, keratoplasztika, és plasztikai műtétek során, pl. operációs mikroszkópba szerelt OCT-irányítás bevonásával (33, 34). Azonban, a robotoknak számos kihívással kell szembenézniük, mint például a magas fejlesztési költségek és az egészségügyi szakemberek megfelelő képzésének szükségessége (32).

Tudományos munka

Számos MI eszköz érhető el az interneten, amely segít a kutatóknak kutatási feladataik elvégzésében. Nevezetesen, a különböző MI-generátorok aktívan részt tudnak venni a kutatások tervezésében, az

adatok elemzésében, az irodalom keresésében és megértésében, az idegennyelvű közlemények fordításában, tudományos közlemények írásában, előadások poszterek készítésében (35). Egyes szemészeti újságokban ingyenes angol nyelvtani javítóprogramot bocsátanak a szerzők rendelkezésére, amelyben az MI segít a kéziratok minőségének javításában (36). Az MI-t sikerrel alkalmazzák új gyógyszermolekulák gyorsabb és költséghatékonyabb létrehozásában (37). Kínai kutatók és klinikusok útmutatót dolgoztak ki az MI klinikai kutatási értékeléséhez a szemészetben (38).

Az MI alkalmazásának azonban vannak hivatalos korlátai. A tudományos folyóiratok, mint pl. a Science újságok, nem engedélyezik, hogy a szerzők közleményeikben MI-generálta szöveget, ábrákat, képeket vagy adatokat használjanak (csak a lap szerkesztőjének engedélyével). A hasonló nagy nemzetközi tudományos újságok aktívan keresik a beadott kéziratokban az MI-generálta szövegeket, ábrákat, azaz szűrik a szövegeket, arra nézve, hogy emberi vagy MI alkotta-e. Érdemes elolvasni a Lancet „Utasítás a szerzőknek" szövegét, ami részletezi az MI korlátozott és ellenőrzött helyes alkalmazását cikkek írása során (39). A Nature és a Science újságok kifejezték, hogy az MI nem lehet tudományos cikkek szerzője vagy társszerzője, mert az MI nem tud felelősséget vállalni írásaiért, ami pedig minden szerző kötelezettsége (40). Érdekes megemlíteni, hogy az MI lehetséges szerzősége nemcsak a tudományos életben kérdéses, hanem a művészetben is. Miután két kép első díjat nyert egy kiállításon, amelyekről később kiderült, hogy MI alkotta őket, hevesen azon vitatkoznak, hogy pl. művészeti képeknek lehet-e a szerzője az MI.

Oktatás, továbbképzés – szimulált valóság

Az oktatásban, és ezen belül a szakorvos- és szakasszisztens-képzés során is, az MI sokoldalúan felhasználható. Alkalmas oktatási anyagok, szimulációs tréningek előállítására, kivitelezésére. *Mihalache és munkatársai* azt találták, hogy a ChatGPT-3.5 (2023. januári verzió) az amerikai szemészeti szakvizsga gyakorlati feleletválasztós (OKAP) kérdések 46%-ára, illetve újabb változata (2023. februári verzió) a kérdések 58%-ára válaszolt helyesen, míg a legújabb ChatGPT-4 már 84%-ára (2023. márciusi verzió) (41, 42). Ugyanez a munkacsoport 2024-ben a Google Bard (2023. novemberi verzió) és Gemini (2023. decemberi verzió) MI-chatbotok teljesítményét is megvizsgálta szemészeti szakvizsgakérdések (EyeQuiz-OKAP) megválaszolásában, amelyet mindkét program esetében alacsonyabbnak talált (71%-os találati pontosság), mint a ChatGPT-4 esetében (43). Mindegyik chatbot magabiztos magyarázatokat tudott adni válaszaik indoklására, még akkor is, ha a válaszuk helytelen volt. A másodikként említett vizsgálatban azt is kimutatták, hogy a találati pontosságot befolyásolta, hogy a tesztkérdéseket mely országban tették fel (43). A szerzők nem adtak magyarázatot az országok között észlelt különbségek okaira vonatkozóan, hanem további kutatásokat javasoltak a chatbotok összehasonlító pontosságának vizsgálatára a szemészetben.

Az MI szimuláció-alapú tanulási platformokkal jelentősen hozzájárulhat a szemészeti képzéshez. Ezek a platformok MI-algoritmusok használatával valósághű virtuális környezetet hoznak létre, így a rezidensek, posztgraduális végzettségűek a különböző szemsebészeti beavatkozásokat, például katarakta, vagy vitrectomia műtéteket, vagy akár a keratoplasztikát tudják gyakorolni. Ezáltal kockázatmentesen, a betegeket nem veszélyeztetve csiszolhatják a sebészi képességüket, szerezhetnek magabiztosságot és jártasságot az adott műtétekben. Ezen platformok előnye még, hogy személyre szabott visszajelzéseket és teljesítménymutatókat kínálnak, amivel segítik a folyamatos fejlődést és a kompetenciafelmérést (44–46). Az MI-alapú szimulációs szemsebészeti tréningek hatékonysága hasonlóan jó, mint a hagyományos wet-lab képzéseké (47).

Számonkérés, vizsgáztatás

A diákok, hallgatók könnyen tudnak tetszetős esszéket előállítani az MI segítségével bármilyen témáról. Ezek az MI által írt esszék általában nagyon jó minőségű, eredeti szövegek, és nagyon nehezen különböztethetők meg az emberi alkotásoktól. Így az otthoni esszéírás már a múlt számonkérési műfajává válik, hacsak az esszét nem a tanteremben, az oktató szeme láttára írják, telefon és számítógép használatának kizárásával (48). Az interneten egyébként számos fizetős és ingyenesen használható MI detektáló szoftver érhető el, amelyek egy része maga is MI alapú.

Ugyanakkor az MI a tanulás eszköze is lehet, amennyiben vizsgatételeiket a diákok, hallgatók, rezidensek az MI segítségével dolgozzák ki, és azt tanulják meg. Ekkor ugyan elkerülik a saját irodalomkutatás nehézségét és gyorsan jutnak „viszonylag" jó információhoz, de elkerülik sajnos a saját kutatás hasznát is. Úgy írtuk, hogy „viszonylag" jó tudást szerezhetnek meg, mert az MI által generált szövegekben lehetnek hibák, akár szarvashibák is. Ennek következtében a vizsgázó előadhat olyan megalapozatlan állításokat, amiket nem ért és nem tud megmagyarázni, így ezek a vizsgán látványosan kibukhatnak. A vizsgáztató eléggé jól érzékelheti, hogy a vizsgázó az előadásokon előadott tananyagot, javasolt tankönyvet tanulta és értette meg, vagy az MI segítségével végzett gyors tájékozódást, vagy mint a kicsit régebbi időkben, nem-ellenőrzött online anyagokat nézett át és jegyzett meg.

Következtetések

Összefoglalva, az MI egyre inkább a napi szemészeti gyakorlat részévé fog válni, mert hatékonyan hozzá

tud járulni a betegekkel való kommunikációhoz, a szembetegségek felismeréséhez és kezeléséhez, valamint hasznos szerepe lehet a kutatásban és az oktatásban is. Mindemellett fontos tudni, hogy az MI által nyújtott információkat mindig ellenőrizni kell, mert lehetnek benne hibák, amiket ki kell szűrni és korrigálni kell.

Nyilatkozat

A szerzők kijelentik, hogy az eredeti közleményük megírásával kapcsolatban nem áll fenn velük szemben pénzügyi vagy egyéb lényeges összeütközés, összeférhetetlenségi ok, amely befolyásolhatja a közleményben bemutatott eredményeket, az abból levont következtetéseket vagy azok értelmezését.

Irodalom

1. Európai Parlament. Mi az a mesterséges intelligencia és mire használják? Közzétéve: 04-09-2020. Utolsó frissítés: 2023.6.20. Online: https: //www.europarl.europa.eu/topics/hu/article/20200827ST085804/mi-az-a-mesterseges-intelligencia-es-mire-hasznaljak
2. Council of the European Union. Proposal for a Regulation of the European Parliament and of the Council laying down harmonised rules on artificial intelligence (Artificial Intelligence Act) and amending certain Union legislative acts. Brussels, 26 January 2024. Elérhető online: https: //data.consilium.europa.eu/doc/document/ST-5662-2024-INIT/en/pdf, 97. oldal
3. Organisation for Economic Co-operation and Development (OECD). Explanatory Memorandum on the Updated OECD Definition of an AI System. OECD Artificial Intelligence Papers March 2024 No. 8., page 4. Elérhető online: https: //www.oecd-ilibrary.org/deliver/623da898-en.pdf?itemId=/content/paper/623da898-en&mimeType=pdf
4. Kovács A, Szabó Á. Mesterséges intelligencia a szemészetben. Szemészet 2021; 158(1): 1–16.
5. Walsa R. Az elektromos számológépek (computerek), mint diagnosztikai gépek IV. Orv Hetil 1967; 108(44): 2065–2069.
6. Meskó B, Görög M. Rövid útmutató egészségügyi szakemberek számára a mesterséges intelligenciai korában. Magyar Tudomány 2020; 181(10): 1361–1377. https://doi.org/10.1556/2065.181.2020.10.8
7. Dave D. The Statistical Landscape of AI Adoption in Healthcare. In: Radixweb. Elérhető online: https: //radixweb.com/blog/ai-in-healthcare-statistics
8. Stewart C. AI in healthcare - statistics & facts. In: Statista. Elérhető online: https: //www.statista.com/topics/10011/ai-in-healthcare/#topicOverview
9. Girasek E, et al. E-orvosok Magyarországon: Digitális egészséggel kapcsolatos tapasztalatok és vélemények a hazai orvosok körében. Orv Hetil 2023; 164(4): 132–139. https://doi.org/10.1556/650.2023.32686
10. Grzybowski A (ed). Artificial Intelligence in Ophthalmology. Cham: Springer; 2021. https://doi.org/10.1007/978-3-030-78601-4
11. Kurzweil R. A szingularitás küszöbén. Amikor az emberiség meghaladja a biológiát. Budapest: Ad Astra Kiadó; 2013. ISBN 978-615-5229-26-8.
12. Gyarmati P. Gondolatok a mesterséges intelligencia, a gépi tanulás kapcsán II. rész. Mesterséges intelligencia – interdiszciplináris folyóirat 2022; 4(2): 9–25. https://doi.org/10.35406/MI.2022.2.9
13. The Lancet. AI in medicine: creating a safe and equitable future. Lancet 2023; 402(10401): 503. https://doi.org/10.1016/S0140-6736(23)01668-9.
14. Basu K, Sinha R, Ong A, Basu T. Artificial Intelligence: How is It Changing Medical Sciences and Its Future? Indian J Dermatol 2020; 65(5): 365–370. https://doi.org/10.4103/ijd.IJD_421_20
15. Jassar S, et al. The future of artificial intelligence in medicine: Medical-legal considerations for health leaders. Healthc Manage Forum 2022; 35(3): 185–189. https://doi.org/10.1177/08404704221082069.
16. Deutsch T. Mesterséges intelligencia a klinikumban A CASNET rendszer. Információ Elektronika 1986/6; 315–323.
17. Weiss S, Kulikowski CA, Safir A. Glaucoma consultation by computer. Comput Biol Med 1978; 8(1): 25–40. https://doi.org/10.1016/0010-4825(78)90011-2
18. Dervaderics J. Komputerizáció és robotika az orvosi tevékenységben. Orvosi Hetilap 1997; 138(43): 2751–2753.
19. Dervaderics J. Folyóirat-referátum. Szemészet 2001; 138: 49–50.
20. Németh G. Biometriai képlet nélkül végzett műlencse-tervezéssel szerzett kezdeti tapasztalatok. Szemészet 2018; 155(4): 172–176.
21. Csutak A, et al. Diabéteszes retinopathia szűrésének változó gyakorlata. Szemészet 2021; 158(3): 122–132.
22. Németh J. VISION 2020 hazánkban. Szemészet 2019; 156(3): 109–118.
23. Németh J, Maka E, Szabó D, Somogyvári Zs, Kovács G, Tóth G, Papp A, Karacs K, Nagy Z. Zs. Működő telemedicinális szemészeti szűrőprogramok és lehetőségek hazánkban. IME 2019; 18(8): 46–51.
24. Németh J, Nyitrai B, Karacs K, et al. OCT-leletek telemedicinális értékelésének pontossága cukorbetegekben. Szemészet 2022; 159(2): 64–68. https://doi.org/10.55342/SZEMHUNGARICA.2022.159.2.64
25. Biswas S, Logan NS, Davies LN, et al. Assessing the utility of ChatGPT as an artificial intelligence-based large language model for information to answer questions on myopia. Ophthalmic Physiol Opt 2023; 43(6): 1562–1570.https://doi.org/10.1111/opo.13207
26. Baxter SL, Longhurst CA, Millen M, et al. Generative artificial intelligence responses to patient messages in the electronic health record: early lessons learned. JAMIA Open 2024; 7(2): ooae028. https://doi.org/10.1093/jamiaopen/ooae028
27. Wang J, Shen Y, Zhao J, et al. Algorithmic and sensor-based research on Chinese children's and adolescents' screen use behavior and light environment. Front Public Health 2024; 12: 1352759. https://doi.org/10.3389/fpubh.2024.1352759
28. Delsoz M, Madadi Y, Raja H, et al. Performance of ChatGPT in Diagnosis of Corneal Eye Diseases. Cornea 2024; 43(5): 664-670. https://doi.org/10.1097/ICO.0000000000003492
29. Chang MY, Heidary G, Beres S, et al. Artificial Intelligence to Differentiate Pediatric Pseudopapilledema and True Papilledema on Fundus Photographs. Ophthalmol Sci 20240; 4(4): 100496. https://doi.org/10.1016/j.xops.2024.100496
30. Wu H, Jin K, Yip CC, et al. A systematic review of economic evaluation of artificial intelligence-based screening for eye diseases: From possibility to reality. Surv Ophthalmol 2024 Mar 15: S0039–6257(24)00025-0. https://doi.org/10.1016/j.survophthal.2024.03.008
31. Jin K, Li Y, Wu H, et al. Integration of smartphone technology and artificial intelligence for advanced ophthalmic care: A systematic review, Advances in Ophthalmology Practice and Research 2024; 3(4): 120–127. https://doi.org/10.1016/j.aopr.2024.03.003
32. Licardo JT, Domjan M, Orehovački T. Intelligent Robotics – A Systematic Review of Emerging Technologies and Trends. Electronics 2024; 13(3): 542. https://doi.org/10.3390/electronics13030542
33. Madadi Y, Delsoz M, Khouri AS, et al. Applications of artificial intelligence-enabled robots and chatbots in ophthalmology: recent advances and future trends. Curr Opin Ophthalmol 2024; 35(3): 238–243. https://doi.org/10.1097/ICU.0000000000001035.
34. Nuliqiman M, Xu M, Sun Y, et al. Artificial Intelligence in Ophthalmic Surgery: Current Applications and Expectations. Clin Ophthalmol 2023; 17: 3499–3511. https://doi.org/10.2147/OPTH.S438127
35. Somasundaram R. Top 7 Artificial Intelligence (AI) Tools in Scientific Research. In: iLovePhD honlap. https: //www.ilovephd.com/top-7-artificial-intelligence-ai-tools-in-scientific-research/
36. BMC Ophthalmology. Preparing your manuscript. https: //bmcophthalmol.biomedcentral.com/submission-guidelines/preparing-your-manuscript#preparing+main+manuscript+text
37. Gangwal A, Ansari A, Ahmad I, et al. Generative artificial intelligence in drug discovery: basic framework, recent advances, challenges, and opportunities. Front Pharmacol 2024; 15: 1331062. https://doi.org/10.3389/fphar.2024.1331062
38. Yang WH, Shao Y, Xu YW; Expert Workgroup of Guidelines on Clinical Research Evaluation of Artificial Intelligence in Ophthalmology (2023), Ophthalmic Imaging and Intelligent Medicine Branch of Chinese Medicine Education Association, Intelligent Medicine Committee of Chinese Medicine Education Association. Guidelines on clinical research evaluation of artificial intelligence in ophthalmology (2023). Int J Ophthalmol 2023; 16(9): 1361–1372. https://doi.org/10.18240/ijo.2023.09.02
39. The Lancet. Information for Authors. On-line: https: //www.thelancet.com/pb-assets/Lancet/authors/tl-info-for-authors-1690986041530.pdf
40. Lee JY. Can an artificial intelligence chatbot be the author of a scholarly article? J Educ Eval Health Prof 2023; 20: 6. https://doi.org/10.3352/jeehp.2023.20.6
41. Mihalache A, Popovic MM, Muni RH. Performance of an Artificial Intelligence Chatbot in Ophthalmic Knowledge Assessment. JAMA Ophthalmol 2023; 141(6): 589–597. https://doi.org/10.1001/jamaophthalmol.2023.1144
42. Mihalache A, Huang RS, Popovic MM, et al. Performance of an Upgraded Artificial Intelligence Chatbot for Ophthalmic Knowledge Assessment. JAMA Ophthalmol 2023; 141(8): 798–800. https://doi.org/10.1001/jamaophthalmol.2023.2754
43. Mihalache A, Grad J, Patil NS, et al. Google Gemini and Bard artificial intelligence chatbot performance in ophthalmology knowledge assessment. Eye (Lond) 2024 Apr 13. https://doi.org/10.1038/s41433-024-03067-4
44. Deuchler S, Scholtz J, Ackermann H, et al. Implementation of microsurgery simulation in an ophthalmology clerkship in Germany: a prospective, exploratory study. BMC Med Educ 2022; 22(1): 599. https://doi.org/10.1186/s12909-022-03634-x
45. Lansingh VC, Nair AG. More than simulation: the HelpMeSee approach to cataract surgical training. Community Eye Health 2023; 36(120): 20–21. PMID: 38178826.
46. Roizenblatt M, Carvalho JJ, Ribeiro LZ, et al. The evolving role of vitreosurgical simulators in surgical training. Ophthalmology Times Europe 2024; 20(4): 28–31. https://europe.ophthalmologytimes.com/view/the-evolving-role-of-vitreosurgical-simulators-in-surgical-training-virtual-reality
47. Lin JC, Yu Z, Scott IU, et al. Virtual reality training for cataract surgery operating performance in ophthalmology trainees. Cochrane Database Syst Rev 2021; 12(12): CD014953. https://doi.org/10.1002/14651858.CD014953.pub2
48. Eliot L. Enraged Worries That Generative AI ChatGPT Spurs Students To Vastly Cheat When Writing Essays, Spawns Spellbound Attention For AI Ethics And AI Law. Forbes Dec 18, 2022. https: //www.forbes.com/sites/lanceeliot/2022/12/18/enraged-worries-that-generative-ai-chatgpt-spurs-students-to-vastly-cheat-when-writing-essays-spawns-spellbound-attention-for-ai-ethics-and-ai-law/?sh=5bfda42a34a4

Levelezési cím

Dr. Németh János, 1085 Budapest, Mária u. 39.
E-mail: nemeth.janos@semmelweis.hu

Szemészet 2024; 161. évfolyam, 3. szám, 134–138.
Eredeti közlemény https://doi.org/10.55342/SZEMHUNGARICA.2024.161.3.134

Perforáló keratoplasztikán átesett szaruhártyák elülső szegmentum optikai koherencia tomográfiás vizsgálata

Lukács Miklós Ágoston dr., Módis László dr.

Debreceni Egyetem, Általános Orvostudományi Kar, Szemészeti Tanszék, Debrecen (Intézetvezető: Dr. Fodor Mariann, egyetemi docens)

Célkitűzés: A szaruhártya-kórképek diagnosztikájában, követésében, valamint a szaruhártyaműtétek utáni állapot ellenőrzésében az optikai koherencia tomográfián (OCT) és Scheimpflug-elven működő képalkotó módszerek nagy jelentőséggel bírnak. Segítségükkel nagy felbontású keresztmetszeti képek nyerhetőek, valamint a szaruhártya vastagsága, elülső és hátulsó görbülete, így optikai törőereje válik meghatározhatóvá. Jelen tanulmányunkban elülső szegmentum optikai koherencia tomográfiával mért keratometriai és pachymetriai értékeket hasonlítunk össze perforáló keratoplasztikán átesett és egészséges szemek csoportján. Vizsgáltuk továbbá a műszer által mért értékek reprodukálhatóságát mindkét csoportban.
Módszerek: 23 perforáló keratoplasztikán átesett szemen végeztünk méréseket swept-source elven működő elülső szegmentum optikai koherencia tomográfiával (Anterion, Heidelberg Engineering GmbH, Heidelberg, Németország) átlagosan 73,1±13,4 hónappal a varratszedés után. Kontrollcsoportnak 56 egészséges szem adatait vettük alapul. Mindkét csoportban vizsgáltuk az elülső és hátulsó felszíni axiális, valamint a teljes cornealis törőerőt a meredek és a lapos tengelyben. A teljes cornealis törőerő esetén a centrális átlagértéket is megmértük. Továbbá a centrális cornealis vastagságot és a szaruhártya legvékonyabb pontjának értékét hasonlítottuk össze a két csoport között. A mért keratometriai és pachymetriai adatok reprodukálhatóságát is mértük 13 keratoplasztika utáni és 15 egészséges szemen, a méréseket egyénenként 3-szor megismételve.
Eredmények: A meredek tengelyben mért axiális törőerő nagyobb volt az elülső (48,3±3,5 D vs. 44,4±3,0 D; p<0,001) és a hátsó felszínen (–6,9±0,4 D vs. –6,5±0,6 D; p=0,001) keratoplasztika után a kontrollcsoporthoz képest. Ugyanezen értékek a lapos tengelyben azonban nem különböztek a két csoportban (elülső axiális görbület: 43,5±2,9 D vs. 42,9±2,2 D; p=0,302; hátulsó axiális görbület: –6,0±0,5 D vs. –6,1±0,4 D; p= 0,276). A teljes cornealis törőerő meredek tengelyben mért (48,5±4,0 D vs. 43,8±3,1 D; p<0,001) és átlagos centrális értékei (46,1±3,2 D vs. 43,1±2,7 D; p<0,001) szintén nagyobbak voltak a műtéten átesett csoportban. A lapos tengelyben mért teljes cornealis törőerő nem különbözött szignifikánsan a két csoportot összehasonlítva (43,7±3,1 D vs. 42,5±2,7 D; p=0,084). A szaruhártya centrális vastagsága keratoplasztika után 567,0±49,9 µm volt, amely szignifikánsan vastagabb volt az ép kontrollszemekhez képest (537,2±48,8 µm; p=0,016). A legvékonyabb pontot mérve azonban nem adódott szignifikáns különbség a két csoport közt (534,9±59,1 µm vs. 526,7±50,4 µm; p=0,534). Az intraclass korrelációs együttható (ICC) mindkét csoportban az összes vizsgált keratometriás és pachymetriás paraméterre nézve 0,9 feletti értéket mutatott.
Következtetések: A swept-source OCT a szaruhártya görbületéről és vastagságáról megbízható, jól reprodukálható adatokat biztosít mind egészséges, mind keratoplasztikán átesettek körében. A korrigált látóélesség meghatározása mellett az elülső szegmentum OCT kiváló eszköz a műtét utáni optikai eredmény ellenőrzésére, követésére.

Kulcsszavak: optikai koherencia tomográfia (OCT), szaruhártya, keratoplasztika, elülső szegmentum

Kézirat beérkezése: 2024. 09. 12. Közlésre elfogadva: 2024. 09. 18.

Anterior Segment Optical Coherence Tomography of Corneal Grafts Underwent Penetrating Keratoplasty

Purpose: Imaging techniques, such as Optical Coherence Tomography (OCT) and tomography based on the Scheimpflug principle, are of great importance in the diagnosis and follow-up of corneal pathologies as well as in post-operative monitoring of the cornea. From the high resolution cross-sectional images, the axial curvature of both corneal surfaces, and corneal thickness can be measured, thus total corneal power can be calculated. We compared keratometric and pachymetric data from anterior segment OCT between two groups of post-penetrating keratoplasty patients and healthy individuals. The reproducibility of these data was studied as well in both groups.

Methods: 23 post-penetrating keratoplasty patients were examined using swept-source anterior segment OCT (Anterion, Heidelberg Engineering GmbH, Heidelberg, Germany) on average 73.1±13.4 months after suture removal. The control group comprised data from 56 healthy individuals. Axial curvature of anterior and posterior corneal surfaces and total corneal power at the steep and flat meridians were measured. The mean central value of the total corneal power was also registered. The central corneal thickness and thinnest corneal point thickness were also the parameters that we compared between the two groups. Reproducibility of keratometric and pachymetric data was measured on 13 post-penetrating keratoplasty patients and 15 healthy individuals, obtaining data 3 times on each eye.

Results: Axial curvatures at the steep meridian of anterior (48.3±3.5 D vs. 44.4±3.0 D; p<0.001) and posterior corneal surfaces (–6.9±0.4 D vs. –6.5±0.6 D; p=0.001) were greater in the post-keratoplasty group than in the control group. These values did not differ significantly at the flat meridian (anterior surface axial curvature: 43.5±2.9 D vs. 42.9±2.2 D; p=0.302; posterior surface axial curvature: –6.0±0.5 D vs. –6.1±0.4 D; p=0.276). Total corneal power at the steep meridian (48.5±4.0 D vs. 43.8±3.1 D; p<0.001) and its mean central value (46.1±3.2 D vs. 43.1±2.7 D; p<0.001) were also greater in the post-keratoplasty group. There was no significant difference in the total corneal power at the flat meridian between the two groups (43.7±3.1 D vs. 42.5±2.7 D; p=0.084). The mean central corneal thickness was 567.0±49.9 µm after penetrating keratoplasty, significantly larger than in the control group (537.2±48.8 µm; p=0.016). However, no significant difference was observed between the two groups in the thinnest corneal point thickness (534.9±59.1 µm vs. 526.7±50.4 µm; p=0.534). Intraclass correlation coefficient was greater than 0.9 in both groups for each keratometric and pachymetric parameter.

Conclusions: Swept-source OCT provides reliable, well reproducible data on corneal curvature and thickness in post-keratoplasty patients and healthy individuals as well. Besides best corrected visual acuity, anterior segment OCT is an excellent tool for the assessment and monitoring of the optical results after corneal transplantation.

KEYWORDS optical coherence tomography (OCT), cornea, keratoplasty, anterior segment (AS)

Bevezetés

Az elülső szegmentum képalkotására számos technológia áll rendelkezésre. Ezek közül az ún. tomográfiás módszerek keresztmetszeti képekből rekonstruálják az elülső szegmentumot. Az OCT infravörös fényt, míg a Scheimpflug-elven működő tomográf látható spektrumba eső fényt (475 nm hullámhosszúságú kék fényt) használ. Előnyük a hagyományos topográfiai módszerekkel szemben, hogy nemcsak a szaruhártya elülső felszínét vizsgálják, hanem a teljes elülső szegmentumot a könnyfilmtől a hátulsó lencsetokig. Az OCT-technológia már az elmúlt két évtizedben széles körben elterjedt a retinalis kórképek diagnosztikájában. Ez a technológia azonban az elülső szegmentum képleteiről is képes hasonló, mikrométeres felbontású rekonstruált képeket készíteni. A vizsgálat egyik fontos indikációja szaruhártya-átültetést követően a transzplantátumok utánkövetése. Keratoplasztikát végzünk konzervatív terápiával nem kezelhető jelentős látóélesség-csökkenést okozó szaruhártya kórképek esetén. A műtét következtében még a tökéletes anatómiai eredmény mellett is várható a szaruhártya fiziológiájának, geometriájának megváltozása. Ennek oka a donorszaruhártya eltérő görbülete, a varratok húzóhatása, valamint az, hogy a trepanált donorszövet átmérője rendszerint kissé mindig nagyobb, mint a recipiensből szintén trepanációval eltávolított szövet átmérője. A fent említett hatások különösen az elülső cornealis felszínt érintő beavatkozásoknál (perforáló keratoplasztika – PKP, mély elülső lamelláris keratoplasztika – DALK) érvényesülnek, és különböző mértékben járulnak hozzá a szaruhártya törőerejéhez. Ezekben az esetekben a legjobban korrigált látóélesség széles skálán változhat. Tanulmányunkban elülső szegmentum optikai koherencia tomográfiával mért keratometriai és pachymetriai értékeket hasonlítottunk össze perforáló keratoplasztikán átesett és egészséges szemek csoportján. Ezen értékek jelentősen befolyásolják a műtét utáni látóélességet és a korrekciós lehetőségeit. Az adatok megfelelő értékelése szempontjából fontos az is, hogy a vizsgáló az általa használt tomográffal nyert adatok ismételhetőségével,

reprodukálhatóságával tisztában legyen, ezért a méréseket kiterjesztettük ebbe az irányba is.

Betegek és módszerek

Vizsgálataink során meghatároztuk a szaruhártya elülső és a hátulsó felszíni axiális törőerejét, valamint a teljes cornealis törőerőt a meredek és a lapos tengelyekben, ezen kívül még a centrális és a cornea legvékonyabb pontján mért vastagságot AS-OCT-vel (Anterion, Heidelberg Engineering GmbH, Heidelberg, Németország) 23 perforáló cornealis grafton átlagosan 73,1±13,4 hónappal a varratszedés után. A teljes törőerő esetén a két tengelyben mért érték mellett egy harmadik, átlagos értéket is rögzítettünk. Az Anterion speciálisan a szaruhártya-diagnosztikára fejlesztett beállítása mellett a centrális 3 mm-es zónában számított keratometriai adatokat jelzi ki. Azonban a kívánt numerikus adatokat közvetlenül is leolvashatjuk tetszőleges helyen a cornea-topográfiához hasonló színskálázott térképek segítségével. Az asztigmia mértékére következtethetünk a meredek és lapos tengelyben mért elülső axiális törőerők különbségéből, de a műszer ezt külön értékként megjeleníti az asztigmia tengelyével együtt. A szabályos asztigmiára jellemző, színes térképen látható szimmetrikus „csokornyakkendő" mintázattól való eltérés pedig az asztigmia irregularitására utal. A berendezés továbbá képes hullámfront-analízissel a magasabb rendű optikai aberrációkat is megjeleníteni. Segítségével a szem tengelyhossza is megítélhető, így intraocularis műlencse tervezésére is használható. A mikrométeres felbontású, rekonstruált térbeli képek segítségével a szaruhártya geometriája mellett az elülső csarnok mélysége, a csarnokzug nyitottsága, az írisz helyzete is kiválóan megjeleníthető. Lamelláris keratoplasztikáknál pedig a donorlamella helyzetét, recipienssel való érintkezését vizualizálhatjuk. Vizsgálatunkban a transzplantátumokat 56 olyan egészséges szem szaruhártyájához viszonyítottuk, akiknél a szürkehályog-műtét előtti biometria AS-OCT-vel készült. Kontrollcsoportba bevont egyéneknél korábbi szembetegség, műtéti beavatkozás nem fordult elő és a fénytörési hibájuk nem haladta meg a 3 dioptriát. A keratoplasztikán átesettek életkora átlagosan 52,7 év volt, a kontrollcsoporté 44,9 év. A műtétet 8 esetben dystrophia corneae, 6 esetben keratoconus, 5 esetben degeneratio corneae, 3 esetben keratopathia bullosa indikálta, 1 esetben pedig ismételt keratoplasztika történt. A műszer által nyert adatok reprodukálhatóságát is mértük, megvizsgálva, hogy ugyanahhoz a szaruhártyához tartozó paraméterek mennyire térnek el az egymás utáni mérések során 15 ép és 13 keratoplasztikán átesett szemen. Ennek kivitelezése céljából ugyanarról a szemről három egymást követő mérést végeztünk, amik között a vizsgált személy az állát az álltartóról két-két percre elemelte. A keratometriai és a pachymetriai értékeken a leíró statisztikai elemzés mellett kétmintás t-próbát végeztünk, valamint a reprodukálhatóság vizsgálatára intraclass korrelációs együtthatót (ICC) határoztunk meg.

Eredmények

A vizsgált keratometriai és pachymetriai értékek átlagát, standard deviációját az 1. táblázat mutatja. A perforáló keratoplasztikán átesett csoportban szignifikánsan nagyobb volt az axiális törőerő a kontrollcsoporthoz képest a meredek tengelyben az elülső (48,3±3,5 D vs. 44,4±3,0 D; p<0,001) és a hátulsó felszínen egyaránt (–6,9±0,4 D vs. –6,5±0,6 D; p=0,001). Ezek a különbségek a teljes cornealis törőerő értékeiben is megmutatkoztak: a meredek tengelyben mért (48,5±4,0 D vs. 43,8±3,1 D; p<0,001) és az átlagos teljes törőerő is (46,1±3,2 D vs. 43,1±2,7 D; p<0,001) szignifikánsan nagyobb volt a transzplantált csoportban. A lapos tengelyben mért értékek nem különböztek szignifikánsan (elülső axiális görbület: 43,5±2,9 D vs. 42,9±2,2 D; p=0,302; hátulsó axiális görbület: –6,0±0,5 D vs. –6,1±0,4 D; p=0,276; teljes cornealis törőerő: 43,7±3,1 D vs. 42,5±2,7 D; p=0,084). A pachymetriai adatokban is szignifikáns különbséget találtunk: a műtéten átesett cso-

1. táblázat: Keratometriai és pachymetriai értékek a keratoplasztika utáni és kontrollcsoportban

AS-OCT-paraméterek	Keratoplasztika*	Kontroll*	p
Elülső axiális törőerő a meredek tengelyben (D)	48,3±3,5	44,4±3,0	<0,001
Elülső axiális törőerő a lapos tengelyben (D)	43,5±2,9	42,9±2,2	0,302
Hátulsó axiális törőerő a meredek tengelyben (D)	–6,9±0,4	–6,5±0,6	0,001
Hátulsó axiális törőerő a lapos tengelyben (D)	–6,0±0,5	–6,1±0,4	0,276
Teljes átlagos cornealis törőerő (D)	46,1±3,2	43,1±2,7	<0,001
Teljes cornealis törőerő a meredek tengelyben (D)	48,5±4,0	43,8±3,1	<0,001
Teljes cornealis törőerő a lapos tengelyben (D)	43,7±3,1	42,5±2,7	0,084
Centrális corneavastagság (μm)	567,0±49,9	537,2±48,8	0,016
Cornea legvékonyabb pontja (μm)	534,9±59,1	526,7±50,4	0,534

*Átlag ± SD

2. táblázat: Az OCT-paraméterek reprodukálhatóságát jellemző Intraclass Korrelációs Együttható (ICC) értékei a keratoplasztika utáni és kontrollcsoportban

Intraclass korrelációs együttható (ICC)	Keratoplasztika után	Kontroll
Elülső axiális törőerő a meredek tengelyben	0,968	0,996
Elülső axiális törőerő a lapos tengelyben	0,963	0,997
Hátulsó axiális törőerő a meredek tengelyben	0,998	0,999
Hátulsó axiális törőerő a lapos tengelyben	0,998	0,999
Teljes cornealis törőerő a meredek tengelyben	0,999	0,996
Teljes cornealis törőerő a lapos tengelyben	0,936	0,997
Centrális cornea vastagság	0,997	0,998

portban centrálisan vastagabb volt a szaruhártya (567,0±49,9 μm vs. 537,2±48,8 μm; p=0,016), míg a legvékonyabb pont vastagságában nem mutatkozott szignifikáns különbség (534,9±59,1 μm vs. 526,7±50,4 μm; p=0,534). A reprodukálhatóság mérőszáma vizsgálatunkban az intraclass korrelációs együtthatók (ICC), amelyek 15 ép és a 13 keratoplasztikán átesett szemen minden vizsgált AS-OCT-paraméterre nézve 0,9 feletti értékeket mutattak, amelyek az adatok nagyfokú reprodukálhatóságára utalnak (2. táblázat).

Megbeszélés

Jelen tanulmányunkban perforáló keratoplasztikán átesett szaruhártyákat vizsgáltunk nagy felbontású, swept-source elven működő elülső szegmentum optikai koherencia tomográfia segítségével. A méréseket egészséges szemek hasonló adataival hasonlítottuk össze. Meghatároztuk a készülék reprodukálhatóságát is mindkét csoportban. Az OCT rövid koherencia hosszú interferometria elvén működő képalkotó eljárás. Működési elve a műszer által kibocsátott infravörös fénynek a vizsgált szövet rétegeiben való visszaverődésén alapul, hasonlóan az ultrahangkészülékekhez azzal a különbséggel, hogy utóbbi mechanikai (hang) hullámokat használ (1). Az első OCT-készülék biológiai alkalmazásáról először 1991-ben számoltak be, miszerint az eljárás képes a retinát és a koronáriákat, mint biológiai szöveteket mikrométeres felbontásban ábrázolni (2). A módszer elülső szegmentumon történő első sikeres alkalmazását 1994-ben mutatták be (3). Azóta a technológia állandóan fejlődik, a korábbi time-domain (TD) rendszereket Fourier-domain rendszerek (spectral-domain – SD – majd swept-source – SS – technológiák) váltották fel. Az így elért gyorsabb képfelvételi sebesség jobb képminőséggel, kisebb szemmozgásra való érzékenységgel is járt (1). Az általunk használt műszer (Anterion) swept-source rendszerrel van ellátva.

Vizsgálatainkban a lapos tengelyben mért törőerő-értékek nem különböztek szignifikánsan a műtéten átesettek és az egészségesek között. Ugyanakkor a meredek tengelyben mért axiális törőerő szignifikánsan nagyobb volt a keratoplasztikán átesett csoportban a kontrollokhoz képest. Ennek legvalószínűbb okai a donor és a recipiens trepanációs átmérőjének különbsége és a varratok kompressziós hatása. A transzplantált corneák átlagos elülső felszíni axiális törőereje a meredek tengelyben 48,3±3,5 D volt. Más tanulmányok ugyanezen paramétere hasonló értékeket mutattak (47,25±5,30 D; 47,9 D) (4, 5). *Nassar és munkatársai* továbbá arra a következtetésre jutottak, hogy a keresztmetszeti felvételeken a recipienssel határos, nem pontosan illeszkedő (hátsó cornealis felszín síkjából kiemelkedő vagy bemélyedt) graft-területek száma összefügg a posztoperatív asztigmia mértékével (6). Az axiális törőerő értékei még varratszedés után évekkel is változhatnak, amelyek különösen a keratoconus indikációval átültetett graftokon mutatkoznak meg (7). *Raecker és munkatársai* szerint a keratoconus miatt végzett perforáló műtétek után a transzplantátumok átlagos topográfiás keratometriai értéke és asztigmiája idővel folyamatosan nő. Ezek a paraméterek 10 év elteltével szignifikánsan nagyobbak voltak összehasonlítva a Fuchs-dystrophia miatt végzett műtétek eredményeivel, és további évek elteltével az észlelt különbség tovább nőtt (7). Tapasztalataink szerint – amennyiben a keratoconus miatt végzett műtétek után kellően hosszú idő, több év, évtized telik el – a megváltozott cornealis geometria a numerikus adatok mellett réslámpánál is megfigyelhető: a transzplantátum kiboltosul, a donor és recipiens érintkező felszíne megnyúlik, ugyanezen terület elvékonyodik, valamint a hegvonal elülső és hátulsó felszínen lévő kontúrja eltávolodik egymástól (1. ábra). Ezt a megfigyelést mások is megerősítették (8).

Méréseink szerint az átlagos centrális corneavastagság is szignifikánsan nagyobb volt a műtéti csoportban (567,0±49,9 μm) a kontroll egyénekhez képest, emellett hasonlóságot mutatott korábbi közlemények eredményeivel (526,0 μm; 555,0 μm; 537,4 μm; 635,9 μm; 536,0 μm; 563,0 μm) (9–12). Ugyanakkor a legvékonyabb cornealis ponton mért érték nem különbözött szignifikánsan a két csoportot összehasonlítva.

Korábban már összehasonlították az SS-OCT megbízhatóságát és reprodukálhatóságát a Scheimpflug-képalkotóhoz képest perforáló keratoplasztikán átesett betegeken. Az SS-OCT mind az elülső és hátulsó keratometriai adatokat, a centrális cornealis vastagságot, és az elülső csarnokmélységet is nagyobb megbízhatósággal, jobb reprodukálhatósággal mérte, mint a Scheimpflug-képalkotó eljárás (7). Hasonló eredményre jutott egy másik vizsgálat is, amely a két képalkotót operált és nem operált

Fuchs-dystrophiás szemeken, valamint ép szaruhártyákon mért ICC-értékekkel hasonlította össze (13). A megbízhatóságbeli különbségek egyik fő oka arra vezethető vissza, hogy a látható fényt használó Scheimpflug-elvvel szemben az OCT infravörös tartományban lévő fénnyel működik. Az 1050–1300 nm-es tartományban lévő fény szöveti penetrációja jobb, mint a kisebb hullámhosszú fénysugaraké, illetve a látható fényt a biológiai szövetek nagyobb mértékben szórják az infravörös sugarakhoz képest (14, 15). A mindennapok is ezt igazolják, a Scheimpflug-képalkotóval különösen a hátsó cornealis felszínre vonatkoztatott paraméterekről nehéz vagy lehetetlen pontos számszerű adatokat nyerni abban az esetben, amikor a szaruhártya csökkent transzparenciájú területekkel is rendelkezik. Mindennek köszönhetően az SS-OCT-készülék jobban reprodukálható méréseket biztosít. Az általunk mért magas ICC-értékek megerősítik a korábbi tomográfiás vizsgálatok eredményeit, miszerint az AS-OCT nagy megbízhatósággal mér keratometriai és pachymetriai adatokat ép és műtéten átesett szaruhártyákon egyaránt.

1. ábra: Ectaticus graft réslámpás és AS-OCT-felvétele. A graft alsó részén látható a ferde és kiszélesedett hegvonal. Az AS-OCT ugyanezen területet vékonyabbnak mutatja környezeténél

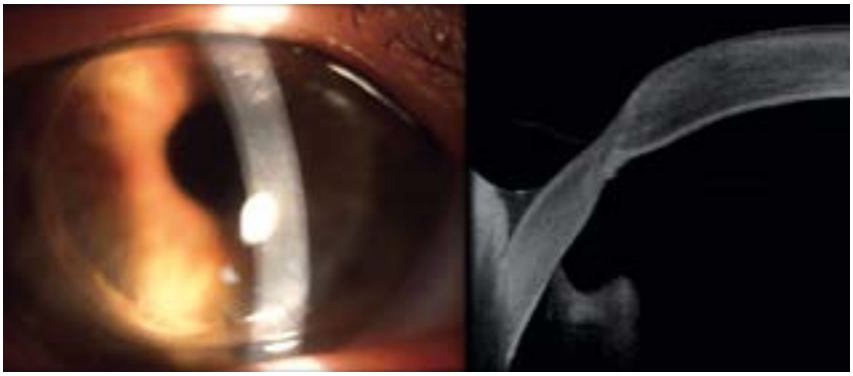

Következtetések

Összességében megállapítható, hogy AS-OCT-vel a meredek tengelyben mért axiális görbületek és a centrális cornealis vastagság nagyobbak a perforáló keratoplasztika után az ép corneákhoz képest. Ugyanakkor a lapos tengelyben és a legvékonyabb pontban jelentős különbség nem mutatkozott. Az AS-OCT megbízható adatokat biztosít a szaruhártya összes paraméteréről. A műszer lehetőséget teremt refrakció szempontjából a műtéti eredmény utánkövetésére. Utóbbi abban lehet segítségére a szemorvosnak, hogy eldöntse, milyen refrakciót tovább javító konzervatív vagy műtéti megoldás megfelelő a páciens számára.

Nyilatkozat

A szerzők kijelentik, hogy eredeti közleményük megírásával kapcsolatban nem áll fenn velük szemben pénzügyi vagy egyéb lényeges összeütközés, összeférhetetlenségi ok, amely befolyásolhatja a közleményben bemutatott eredményeket, az abból levont következtetéseket vagy azok értelmezését.

Irodalom

1. Lukács MÁ, Módis L. Elülsőszegmentum-optikaikoherencia-tomográfia (OCT) a korszerű szemészeti diagnosztikában. [Anterior segment optical coherence tomography in modern ophthalmic diagnostics]. Orv Hetil 2024 Jul 21; 165(29): 1112–1121. Hungarian. https://doi.org/10.1556/650.2024.33085

2. Huang D, Swanson EA, Lin CP, Schuman JS, Stinson WG, Chang W, Hee MR, Flotte T, Gregory K, Puliafito CA, et al. Optical Coherence Tomography. Science 1991 Nov 22; 254(5035): 1178–81. https://doi.org/10.1126/science.1957169.

3. Izatt JA, Hee MR, Swanson EA, Lin CP, Huang D, Schuman JS, Puliafito CA, Fujimoto JG. Micrometer-scale resolution imaging of the anterior eye in vivo with optical coherence tomography. Arch Ophthalmol 1994 Dec; 112(12): 1584–9. https://doi.org/10.1001/archopht.1994.01090240090031

4. Szalai E, Németh G, Hassan Z, Módis L Jr. Noncontact Evaluation of Corneal Grafts: Swept-Source Fourier Domain OCT Versus High-Resolution Scheimpflug Imaging. Cornea 2017 Apr; 36(4): 434–439. https://doi.org/10.1097/ICO.0000000000001133

5. Quintin A, Hamon L, Mäurer S, Langenbucher A, Seitz B. Vergleich der sterilen Spendertomographie in der Hornhautbank mit der Tomographie des Transplantates nach perforierender Keratoplastik. [Comparison of sterile donor tomography in the eye bank and graft tomography after penetrating keratoplasty]. Ophthalmologe 2021 Oct; 118(10): 1038–1044. German. https://doi.org/10.1007/s00347-020-01256-6

6. Nassar GA, Arfeen SAES. Correlation between the graft-host junction of penetrating keratoplasty by anterior segment-optical coherence tomography and the magnitude of postoperative astigmatism. Indian J Ophthalmol 2017 Jul; 65(7): 574–578. https://doi.org/10.4103/ijo.IJO_820_16

7. Raecker ME, Erie JC, Patel SV, McLaren JW, Hodge DO, Bourne WM. Long-term keratometric changes after penetrating keratoplasty for keratoconus and Fuchs Endothelial dystrophy. Am J Ophthalmol 2009 Feb; 147(2): 227–33. https://doi.org/10.1016/j.ajo.2008.08.001

8. Weller JM, Hübner L, Kruse FE, Tourtas T. Characterisation of ectasia after penetrating keratoplasty in keratoconus eyes using anterior segment optical coherence tomography. Br J Ophthalmol 2024 Mar 20; 108(4): 506–512. https://doi.org/10.1136/bjo-2022-322859

9. Uchino Y, Shimmura S, Yamaguchi T, Kawakita T, Matsumoto Y, Negishi K, Tsubota K. Comparison of corneal thickness and haze in DSAEK and penetrating keratoplasty. Cornea 2011 Mar; 30(3): 287–90. https://doi.org/10.1097/ICO.0b013e3181eeafd6

10. Pöltner G, Miller K, Berke A, Sickenberger W. Measuring of corneal thickness of contact lens wearers with keratoconus and keratoplasty by means of optical coherence tomography (OCT). Coll Antropol 2013 Apr; 37(Suppl 1): 165–73.

11. Raj A, Dhasmana R, Bahadur H, Nagpal RC. Evaluation of the Central Corneal Thickness with Anterior Segment Optical Coherence Tomogram after Penetrating Keratoplasty. J Clin Diagn Res 2016 Oct; 10(10): NC05-NC08. https://doi.org/10.7860/JCDR/2016/20648.8750

12. Molter Y, Milioti G, Langenbucher A, Seitz B. Zeitpunkt, Rezidive und Prognose der immunologischen Abstoßungsreaktion nach Keratoplastik [Appearance, recurrence and prognosis of immunological graft rejection after penetrating keratoplasty]. Ophthalmologe. 2020 Jun; 117(6): 548–556. German. https://doi.org/10.1007/s00347-019-00975-9

13. Arnalich-Montiel F, Ortiz-Toquero S, Auladell C, Couceiro A. Accuracy of Corneal Thickness by Swept-Source Optical Coherence Tomography and Scheimpflug Camera in Virgin and Treated Fuchs Endothelial Dystrophy. Cornea 2018 Jun; 37(6): 727–733. https://doi.org/10.1097/ICO.0000000000001530

14. Li P, Johnstone M, Wang RK. Full anterior segment biometry with extended imaging range spectral domain optical coherence tomography at 1340 nm. J Biomed Opt 2014 Apr; 19(4): 046013. https://doi.org/10.1117/1.JBO.19.4.046013

15. Wai-Fung Cheong, Scott A. Prahl, Ashley J. Welch. A Review of the Optical Properties of Biological Tissues. IEEE J Quantum Electronics 1990 Dec; 26(12): 2166–2185.

Levelezési cím Dr. Lukács Miklós Ágoston, E-mail: lukacs.miklos@med.unideb.hu

Szemészet 2024; 161. évfolyam, 3. szám, 139–151.
Eredeti közlemény https://doi.org/10.55342/SZEMHUNGARICA.2024.161.3.139

A szemészeti ultrahangvizsgálat története

Németh János dr.[1], Kolozsvári Lajos dr.[2], Sényi Katalin dr.[1], Csákány Béla dr.[1]

[1]Semmelweis Egyetem, Szemészeti Klinika, Budapest
(Igazgató: Prof. Dr. Nagy Zoltán Zsolt egyetemi tanár)
[2]Szegedi Tudományegyetem, Szemészeti Klinika, Szeged
(Igazgató: Prof. Dr. Tóth-Molnár Edit egyetemi tanár)

Jelen történeti közlemény bemutatja a szemészeti ultrahang-diagnosztika és biometria közel 70 éves múltját, a módszer alkalmazásának fejlődését, a legjelentősebb szemészeti echográfusokat, és a szemészeti ultrahangdiagnosztikai társaságok megalakulását, működését. Hazánkban a szemészeti echográfia 1964-ben kezdődött, amikor Budapesten a Mária utcai Szemészeti Klinikán megalakult az első szemészeti ultrahangdiagnosztikai laboratórium, amely több mint 10 évig az egyetlen volt. Ezt követően a módszer lassan terjedt. Változást hoztak az újabb korszerű készülékek és az egyre több műlencse-beültetés, amihez elengedhetetlen volt a szemgolyó hosszának pontos, ultrahangos mérése. Hazánkban 1986-ban 4 A-scan, és 2 B-scan készülék működött, míg 1998-ra már 48 szemészeti betegellátó intézményben 56 szemészeti ultrahangkészüléket használtak a diagnosztikában és műlencsetervezés során. A magyar szemészeti echográfusok világviszonylatban is ismertté váltak, és hozzájárultak nemcsak a hazai, hanem a nemzetközi echográfia fejlődéséhez is.

History of Ophthalmic Ultrasound
This historical article presents the nearly 70-year history of ophthalmic ultrasound diagnostics and biometrics in a global context, as well as the evolution of the method's application, the most famous ophthalmic echographers, and the formation and operation of ophthalmic ultrasound diagnostic societies. The history of ophthalmic echography in Hungary began in 1964, when the first ophthalmic ultrasonography diagnostic laboratory was founded in Budapest at the Mária Street Department of Ophthalmology, which remained the only one for more than ten years. Following that, the method's use grew gradually, aided by the introduction of newer advanced devices and the spread of intraocular lens implantation, which needed precise ultrasonic measuring of the eyeball's length. In 1986, Hungary had four A-scan and two B-scan devices, but by 1998, there were 56 ocular ultrasonic devices in operation in 48 ophthalmic patient care institutes for diagnostics and intraocular lens calculation. Hungarian ophthalmic echographers have gained international recognition and contributed to the development of both local and international echography.

Kulcsszavak	ultrahang-diagnosztika, SIDUO, A-scan, B-scan, Doppler, ultrahang-biomikroszkópia, pachymetria, műlencsetervezés
Keywords	ultrasound diagnostics, SIDUO, A-scan, B-scan, Doppler, ultrasound biomicroscopy, pachymetry, intraocular lens calculation

Bevezetés

A szemészeti ultrahang-diagnosztika világviszonylatban már közel 70 éves múltra tekint vissza. Kezdetben csak speciálisan felszerelt laboratóriumokban lehetett elvégezni, majd az ultrahangvizsgálat kitört a kutatólaboratóriumok falai közül, és elfoglalta helyét a mindennapi szemészeti betegellátásban. Különösen azért érdemes erre a történetre visszaemlékezni, mert a szemészek úttörő szerepet vállaltak az egyetemes echográfia fejlődésében. Hazánkban a szemészeti

Kézirat beérkezése: 2024. 07. 28. Közlésre elfogadva: 2024. 08. 26.

ultrahang-diagnosztika története 60 éves, és a szemészeti echográfiával foglalkozó szakemberek tevékenysége nemcsak a hazai, hanem a nemzetközi szintéren is jelentős. Közleményünk célja, hogy ennek a történetnek egyes elemeit felelevenítsük, és annak helyszíneit, illetve szereplőit bemutassuk.

Jelen közleményünkben fő témaként a diagnosztikus szemészeti ultrahangvizsgálatra koncentrálunk, de megemlítjük az ultrahangalapú szemészeti biometriát is, és az egyetemes képben való elhelyezkedés bemutatásának kedvéért nagyon röviden megemlítjük az ultrahang felfedezését, az ultrahang első általános és orvosi alkalmazásait, valamint érintőlegesen szólunk az általános és a szemészeti terápiás ultrahangeljárásokról is.

Az ultrahang felfedezése és első alkalmazásai

Az első leírások a denevérek hallásáról szóltak, amikor 1793-ban az olasz tudós, *Lazzaro Spallanzani* kimutatta és kisérletekkel bizonyította, hogy a denevérek a „fülükkel látnak" (1). Megfigyelései szerint a denevérek teljes sötétségben is minden akadályt kikerülve tudnak repülni, azonban, amikor fülüket letakarta vagy viasszal bedugta, akkor nekirepültek a falnak. Az akkori ismeretek birtokában a különös hallási képességet nem tudták magyarázni, de *Spallanzaninak* igaza volt, a denevérek a fülükkel látnak.

Az ultrahang az emberi fül számára már nem hallható, 20 000 Hz-nél magasabb rezgésszámú hangtartomány. A hang fizikai természetét tudományosan elsőként *John William Strutt,* vagy másnéven *Lord Rayleigh* írta le 1877-ben megjelent The Theory of Sound című művében (2). Ez az alapvető munka nagy lökést adott az ultrahang tanulmányozásának és későbbi ipari alkalmazásának. Döntő lépés volt ebben az irányban a *Curie testvérek (Pierre és Paul Jacques)* felfedezése a piezoelektromos hatásról 1880-ban (3, 4). Felismerték, hogy ha nyomás nehezedik egy megfelelően metszett kvarckristályra, akkor a felszínéről elektromos áram vezethető el. Ők mutatták ki kísérletileg a fordított piezoelektromosság jelenségét is, amely szerint, ha egy ilyen kristályra változó erősségű áramot vezetünk, akkor a kristály fizikai rezgéseket kelt, és megfelelően gyors áramimpulzus-változások esetén ultrahangot. Ezek a felfedezések tették lehetővé a későbbi ultrahangkészülékek kézifejeinek kifejlesztését, amelyekben piezoelektromos kristályok keltik az ultrahangot, illetve fogják fel a visszaverődő és visszatérő rezgéseket, ami árammá alakul át, és aminek a jellemzői alapján a készülék elkészíti a képernyőn megjelenő jeleket, képeket.

Az ultrahangot kezdetben a tengerfenék tanulmányozására (1912-től), valamint jéghegyek detektálására használták (a Titanic katasztrófája után), majd pedig tengeralattjárók felismerésére alkalmazták az első és második világháborúban (1915-től). A hang és az ultrahang egyetemes történetének részleteit illetően utalunk egy kiváló magyar könyvre, amelyből az érdeklődő olvasó részletes ismereteket szerezhet (5).

Az ultrahang első orvosi alkalmazásai

Paul Langevin és *Frank Hopwood* leírták, hogy a tengeri ultrahangkísérleteik közben halakat is észleltek, illetve, hogy egyes halak elpusztultak a nagy energiájú ultrahang hatására (4). Az ultrahang első orvosi (idegsebészeti) alkalmazása is a nagy energiájú ultrahang szöveteket roncsoló hatásán alapult (3, 6, 7). Későbbiekben, számos betegség kezelésére alkalmaztak és alkalmaznak jelenleg is ultrahangkezeléseket a fizioterápiában, urológiában, tumorok esetében, szemészetben. A kezeléshez viszonylag alacsony frekvenciájú, de erős ultrahangjelet használnak, amely a szövetek felmelegedéséhez (termikus hatás), kontrollált sejtpusztuláshoz (kavitációs hatás), vagy más terápiás hatáshoz vezet. A szemészetben a legismertebb terápiás ultrahang-alkalmazás a phacoemulsificatio, amelynek során általában piezoelektromos kristály kelti a 27-60 kHz közötti gyors rezgést, amely a szemlencsét elfolyósítja, darabolja. További ismert, de nem elterjedt kezelési alkalmazás a corpus ciliare körkörös ultrahangos ciklo-koagulációja glaukómásokban, amelyet nagy intenzitású fókuszált ultrahang (HIFU) segítségével végeznek.

Az ultrahang szemészeti alkalmazása hazánkban is a terápia területén kezdődött. *Alberth Béla és munkatársai* a Bálint-féle ultrahangcsengővel végeztek Debrecenben a Szemklinikán szemészeti ultrahangos kezeléseket (8). Az ultrahang fizikoterápiás alkalmazásának kezdeti nemzetközi tapasztalatait *Marek Péter* foglalta össze magyar nyelven 1958-ban (9). *Bertényi Anna és munkatársai* Budapesten az 50-es évek második felétől az I. Női Klinikán, majd 1964-től a Mária utcai Szemklinikán lévő, *Greguss Pál* által készített és szemészetre adaptált, ultrahangos eszközökkel (kontakt kézifejjel) végeztek kezeléseket (10–12). Ezek az ultrahang-alkalmazások (a phacoemulsificatio kivételével) ma már nem használatosak; evidenciákkal alátámasztott új módszerek váltották fel őket.

Az ultrahang diagnosztikus alkalmazásának kezdetei

Az ultrahang-diagnosztika atyjának *Karl Theodore Dussik* osztrák neurológust és pszichiátert tartják, aki fizikus testvérével transzmisszió ultrahangfejet készített az agy vizsgálatára 1937-ben; azonban, mint később kiderült, csak a koponyacsontokat tudták ábrázolni (3, 13). Későbbiekben az elektrotechnika fejlődése tette lehetővé az ultrahangtechnika fejlődését, amelynek révén *John Julian Wild* az 50-es évek elején ultrahangvizsgálatokkal leírta a belek rétegződését, és az egészséges és tumoros szövetek elkülönítési lehetőségét (3, 5).

Az első A-scan (amplitúdó módú

1. ábra: *Mundt* és *Hughes* katódcsöves (A) ultrahangkészüléke, 10 MHz-es A-scan fejjel (B) (14)



2. ábra: *Karl C. Ossoinig*, a standardizált echográfiai iskola megalkotója (19)

leképezésű) és a B-scan (kétdimenziós szürkeskálájú leképezésű) ultrahangkészülékeket 1951-ben építették. Első ízben a kardiológiában végeztek M-módú (motion scan) ultrahangvizsgálatot 1954-ben, és alkalmaztak Doppler ultrahangot 1955-ben. Az első háromdimenziós ultrahangszkennert 1989-ben dobták piacra. A további történeti részleteket és az ultrahang-diagnosztikai készülékek fejlődését illetően utalunk a már említett magyar könyvre (5).

A szemészeti ultrahangvizsgálat nemzetközi kezdetei és fejlődése

Az első szemészeti ultrahangvizsgálatokat *G. Henry Mundt* és *William F. Hughes* végezték A-scan ipari hibafelismerő ultrahangdetektorral (Reflectoscope, Sperry Products, Inc.), Chicagóban (1. ábra). Közleményük 1956-ban jelent meg (14), amelyben leírják és fényképeken bemutatják az egészséges emberi szem A-scan képét, valamint olyan kóros szemekét, amelyekben tumor (melanoma malignum, retinoblastoma), serosus retinaleválás vagy retrolentaris fibroplasia volt. Ezután az alapvető közleményük után sajnálatos módon munkájukat nem folytatták.

Egy évvel később *Arvo Oksala* és *Antti Lehtinen* kezdték közölni nagy számban cikkeiket szemészeti echográfiai tapasztalataikról, eleinte *Jyväskylä* majd *Turku* városából, Finnországból (15). Első szemészeti ultrahangvizsgálataikat ők is A-módú fémhiba-detektor (Impuls-Schallgeräts, Gesellschaft für Elektrophysik) alkalmazásával végezték (16).

További neves korai A-scan echográfusok voltak: *Werner Buschmann* (17), *Hans Georg Trier* (17), és *Hermann Gernet* (Németországban), *Jaques Poujol* (Franciaországban), *Jules Francois* és *Frank Joseph Goes* (Belgiumban), *Jan Vanysek* (Csehszlovákiában), *Peter Till* (Ausztriában), *F. E. Fridman* (a Szovjetunióban).

Az A-scan echográfia fejlődésének fontos állomása volt 1963-tól kezdődően *Karl C. Ossoinig* munkássága (Bécsben, majd 1971-től Iowa City-ben), aki standardizálta a technikát, mind az S-görbe alakú erősítési karakterisztika bevezetésével, mind a vizsgálófej mozgatása során észlelhető echo-amplitúdók, mintázatok, gyengítés és kinetikus jellemzők szisztematikus elemzésével (2. ábra) (18). Az általa fejlesztett Kretztechnik 7200 MA készü-

3. ábra: *Baum* és *Greenwood* B-scan ultrahangkészüléke (22)



4. ábra: A: *Baum* eredeti szemészeti ultrahangvizsgálati elrendezése. Az ülő beteg feje vízfürdőben van, amely előtt mozog az ultrahangos vizsgálófej, ami lehetőséget adott az egyik vagy mindkét szem egyidejű vizsgálatára is. B: Egészséges szem B-scan echográfiai képe [16]

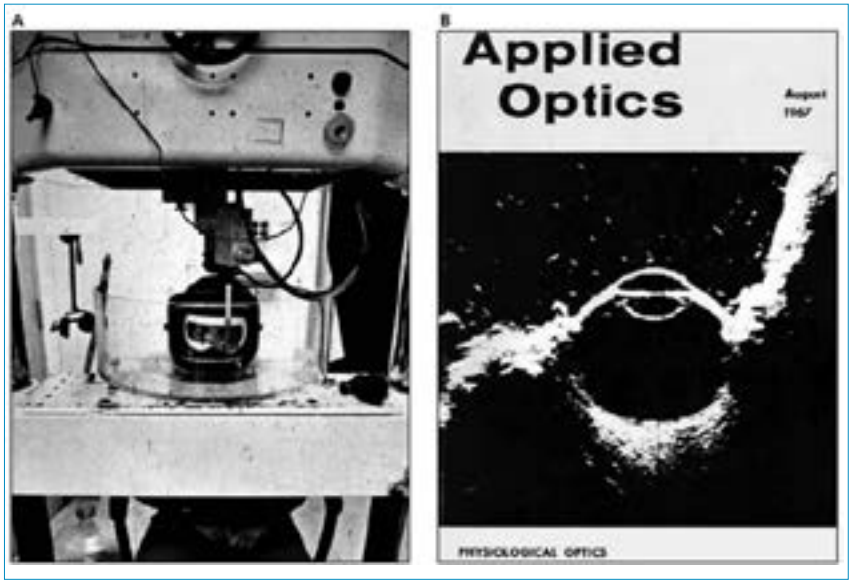

léket 1970-ben hozták forgalomba, és sokáig az egyetlen standardizált A-scan készülék volt. Ma már a standardizált echográfia magában foglalja az A-scan, B-scan és Doppler-vizsgálati technikákat is, amelyeket angol és német nyelven 3-4 napos kurzusokon tanítanak még ma is (lásd: https://www.echography.com/history.htm).

B-scan ultrahangvizsgálatokat elsőként *Gilbert Baum* és *Ivan Greenwood* végeztek New Yorkban, 15 MHz-es vizsgáló fejjel (3–5. ábra), és 1958-tól közlemények sorában írták le a szembetegségek és szemészeti daganatok echográfia jeleit (20, 21). A B-scan technikát elsők között alkalmazták és széleskörű vizsgálatokat, fejlesztést és oktatást végeztek: *Edward Ward Purnell és munkatársai* (Cleveland), *D. Jackson Coleman és munkatársai* (New York) (6. ábra) (23), valamint *Rudolf Guthoff és munkatársai* (Hamburg, majd később Rostock) (24, 25), *Sandra Frazier Byrne* (Miami) (26), *Ronald L. Green* (Los Angeles) (26), és *Ad M. Verbeek* (Nijmegen) (27). A fenti személyek tevékenységében az oftalmoechográfia területei részben, vagy teljes mértékben integrálódtak, ahogyan *H. John Shammas* (Los Angeles, Lynwood) (28, 29) vagy *Hans C. Fledelius* (Koppenhága) (30) munkája mindezt tökéletesen példázza.

Echobiometriai vizsgálatsorozatot elsőként *Y. Yamamoto* (Tokió) végzett, a szemtengelyhossz mérésével kapcsolatos tapasztalatait 1960-ban publikálta. A bulbushossz pontos mérése a későbbiekben a műlencsebeültetés elterjedésével vált hangsúlyossá és a műlencsetervezés pedig igen részletesen vizsgált kérdéssé (28, 29).

Az M-módú ultrahangvizsgálatot *D. Jackson Coleman* alkalmazta először a szemészetben 1969-ben (31).

A kezdeti B-scan készülékek nagyméretűek, immobilisak voltak. A vizsgált beteg szemét, így a fejét is, vízfürdőbe kellett helyezni, emiatt súlyos esetek vizsgálatára kevéssé voltak alkalmasak (4–5. ábra) (5, 22, 32).

A következő nagy előrelépést a *Nathaniel R. Bronson* (New York) által kifejlesztett egyszerű és hordozható B-scan szemészeti ultrahangkészülék jelentette (7. ábra) (33). Ennek révén a szemészeti B-scan ultrahang-diagnosztika kitört a speciálisan felszerelt ultrahangkutató-laboratóriumokból, és megkezdődött széleskörű elterjedése, mert lehetővé tette a szemészeti vizsgálóban vagy akár a betegágyban való szemészeti ultrahangvizsgálatot, egyszerűen, gyorsan, és a betegre nézve sokkal kevésbé megterhelően.

A színkódolt Doppler-ultrahangvizsgálat (CDI) első szemészeti alkalmazása a radiológus *Scott J. Erickson és munkatársai* (Milwaukee, USA) nevéhez fűződik 1989-ben (34). A módszer alkalmazásával láthatóvá lehetett tenni az orbita és a szemgolyó ereit, daganatok, proliferációs membránok vérkeringését, és az orbita ereiben a vérkeringés sebességének mérése is lehetővé vált.

5. ábra: *Baum* és *Greenwood* által használt B-scan készülék egyszerűsített vizsgálófeje. A beteg fején búvárszemüveg van, amely előtt lévő víztartályban mozog a B-scan fej, amelyet a víztartály felett lévő motor mozgat [21]



6. ábra: *D. Jackson Coleman* és 1977-ben kiadott könyvének címlapja (23)



7. ábra: *Bronson* hordozható B-scan készüléke, az előtérben a szemhéjra helyezhető kézifejjel (1, 23)

A szemészeti ultrahangvizsgálat speciális technikai követelményei abból fakadnak, hogy a szem vizsgálata során igen kisméretű struktúrákat kell vizsgálni, ami nagy felbontást, illetve magasabb ultrahangfrekvenciák alkalmazását igényli. Így a szemészetben már a kezdetektől, az 1960-as években, 10 MHz-es, majd az 1990-es években egyre magasabb (15-20 MHz, illetve még magasabb) ultrahang frekvenciákat használtak (16, 35). A szem vizsgálata során a nagyobb ultrahangfrekvenciák alkalmazása azért lehetséges, mert a szem képletei felszínesen helyezkednek el, és a csarnokvíz valamint az üvegtest alig nyeli el az ultrahangenergiát.

Ultrahang-biomikroszkópia (UBM)

Az ultrahangos képalkotás az 1970-es években már lehetőséget adott a szemgolyó hátsó szegmentumának és az orbita elülső kétharmadának vizsgálatára, de az elülső szegmentum vizsgálatát csak nagyon korlátozottan tette lehetővé. Vízelőtétes vizsgálattal, vagy erős oldalra nézéskor a bulbuson át, képbe lehetett ugyan hozni a corneát, az irist, a szemlencsét és a sugártestet, de a 10 MHz-es frekvencia által biztosított felbontás és a fejek hátsó szegmentumra optimalizált fókusztávolsága miatt az így nyert képek nem voltak elég informatívak. Az 1970-es években jelentős fejlődésen átesett akusztikus mikroszkópia önmagában nem volt ugyan alkalmas élő szövetek vizsgálatára, de az ezen fejlődés által létrehozott technológiai tudás már lehetővé tette, hogy *F. Stuart Foster* biofizikus és *Charles Joseph Pavlin* szemész (Toronto, Kanada) az 1980-as évek második felétől kifejlesszék az élő szem vizsgálatára is alkalmas ultrahang-biomikroszkópiát. Az általuk kezdetben alkalmazott 100 MHz-es frekvencia és rövid fókusztávolság már alkalmas volt arra, hogy az elülső szegmentum struktúráit kellő részletességgel ábrázolja (36). Ezzel a technológiával 20 mikrométeres felbontást értek el, és a szemgolyó elülső szegmentumának 4 milliméter mélységű vizsgálatára volt alkalmas (36, 37). A vizsgálható mélység növelésének érdekében, az 1993-ban forgalomba került készülék (Zeiss-Humprey model 840) vizsgálófeje 50, 62, illetve 80 MHz-en működött, ami valamivel kisebb felbontást (35 mikrométer) biztosított, de az ezáltal elérhető 7-8 mm-es maximális vizsgálati mélység a klinikai alkalmazás szempontjából előnyösnek bizonyult. Az 1995-ben megjelent könyvükben *Pavlin és munkatársai* a vizsgáló módszer alapjainak ismertetésén túl már részletesen ismertették az elülső szegmentum tumorainak, a glaukómás morfológiai eltéréseknek, a sérüléseknek és a cornea betegségeinek az UBM-s jellemzőit (37).

A nemzetközi ultrahang-diagnosztikai társaságok megalapítása

Ebben a történetben az az igazán érdekes, hogy echográfus szemészek nevéhez fűződik nemcsak a szemészeti ultrahang-világtársaság (SIDUO) megalakítása, hanem nagymértékben hozzájárultak az egyetemes, európai és világ ultrahangtársaságok megalakulásához is (38).

Societas Internationalis pro Diagnostica Ultrasonica in Ophthalmologia (SIDUO). A Kelet- és Nyugat-Európa közötti politikai ellentétek és a határok átjárhatatlansága miatt, a keleti szemész echográfus kollégák szervezték meg az első nagy és valóban nemzetközi szemészeti ultrahangkongresszust Kelet-Berlinben 1964-ben (**június** 3–5., 8. ábra) (39–41). A szimpóziumot a Humboldt Egyetem Szemészeti Klinikáján tartották; fő

8. ábra: Az első SIDUO Szimpózium (1964) programfüzetének címlapja és elnöksége (39)

SIDUO

SYMPOSIUM INTERNATIONALE DE DIAGNOSTICA ULTRASONICA IN OPHTHALMOLOGIA

Berlin (DDR), 3. - 5. Juni 1964

PROGRAMME

PRÄSIDIUM

K. Velhagen
Berlin
Ehrenpräsident

D. N. White
Kingston Ont.

D. Gordon
London

P. Greguss
Budapest

J. E. Jacobs
Evanston Ill.

J. Obraz
Prag

A. Oksala
Turku

P. Réti
Budapest

J. Vanysek
Brünn

W. Buschmann
Berlin
Wissenschaftl. Leitung

szervezője *Werner Buschman* és elnöke *Karl Velhagen* volt. Az elnökségben helyet kapott *Greguss Pál* és *Réti Pál*, valamint magyar részről előadást tartott *Berténi Anna* is. A SIDUO-kongresszusok anyagát könyvformátumban (Proceedings of SIDUO) a kezdetektől folyamatosan kiadják, amelyek az elhangzott előadások cikkben megírt változataiból állnak, és amelyek így értékes tudásanyagot és érdekes szakmatörténeti lenyomatot is tartalmaznak a nemzetközi szemészeti ultrahang-diagnosztika és biometria fejlődéséről.

A második SIDUO Nemzetközi Szimpóziumot Csehszlovákiában Brno-ban, a Purkinje Egyetemen rendezték Jan Vanysek szervezésében 1966-ban, ahol arról is döntöttek, hogy a jövőben minden szakma echográfusai számára nyitott lesz a SIDUO Kongresszus.

A III. SIDUO Kongresszust 1969-ben Bécsben, a Hofburg Palotában rendezték a szemész *Karl C. Ossoinig* szervezésében, és egyúttal ez volt az orvostudományi ultrahang-diagnosztika első világkongresszusa is: „Ultrasound 1969: 1st World Congress on Ultrasonic Diagnostics in Medicine Vienna, June 2 including meetings of SIDUO III and AIUM" (AIUM: American Institute of Ultrasound in Medicine) (39–41). A 12 fős nemzetközi szervezőbizottságban helyet kapott *Berténi Anna*, többek között *Hermann Gernet, Arvo Oksala, Jaques Poujol,* és *Jan Vanysek* társaságában (39).

A SIDUO 20. konferenciáját 2004-ben Budapesten tartották *Németh János* elnökletével, ami azt is jelezte, hogy a magyar echográfusok elismertsége a világban a kezdetektől jelentős (9. ábra) (42). A SIDUO vezetőségében az elmúlt 25 évben há-

9. ábra: A SIDUO 20. kongresszusa 2004-ben Budapesten.
A vezetőség, a meghívott előadók és a résztvevők egy csoportja. Az első sorban balról jobbra: *Luisa Pierro* (Milánó), *Nicola Rosa* (elnök, Nápoly), *Eudardo Moragrega Adame* (Mexico City), *Németh János* (Budapest), *Wolfgang Haigis* (Würzburg), *Ariel Prado* (Mexico City), *Karl C. Ossoinig* (Iowa City), *Ciro Tamburelli* (Róma), *Vincenzina Mazzeo* (Ferrara). A második sorban bal oldalon *Sadanao Tane* (Sugao), és jobb szélen *Erika Tamburelli* (Róma), valamint *Gilberto Islas* (Mexico City). A harmadik sorban bal oldalon *Mario de la Torre* (Lima), középen *Gerhard Hasenfratz* (Regensburg), és jobb szélen *Vjekoslav Dorn* (Zagreb), valamint *Elisabeth Frieling-Reuss* (München). A negyedik sorban balról jobbra *Rudolf Guthoff* (Rostock), *Hári-Kovács András* (Szeged), és *Gyetvai Tamás* (Szeged). Az ötödik sorban balról jobbra *Harkányi Zoltán* (Budapest), *Hatem Atta* (Aberdeen), *Módis László* (Debrecen), és a jobb szélen *Alfredo Treviño* (Chile)

rom magyar echográfus vesz részt: *Kolozsvári Lajos, Hidasi Vanda* és *Németh János*.

Az európai ultrahangtársaságot, European Federation of Societies for Ultrasound in Medicine and Biology (EFSUMB), 1972. február 11-én alapították meg. Az alapító tagok között van *Berténi Anna,* akit pénztárosnak is megválasztottak (38). Figyelemre méltó, hogy a Társaság háromévente tartja kongresszusait EUROSON néven, és a 9. Kongresszust Budapesten tartották 1996-ban (5).

Rotterdamban 1973-ban rendezték meg a 2. Diagnosztikus Ultrahang Világkongresszust (Second World Congress on Diagnostic Ultrasound), és itt alakult meg formálisan az Ultrahang Világtársaság: World Federation for Ultrasound in Medicine and Biology (WFUMB), amelynek 5 nagy társaság volt a tagja: az American Institute of Ultrasound in Medicine (AIUM), a Japan Society of Ultrasonics in Medicine (JSUM), az European Federation of Societies for Ultrasound in Medicine and Biology (EFSUMB), a SIDUO, és az Australasian Society for Ultrasound in Medicine (ASUM). Az első Közgyűlésen a szemész *Gilbert Baum* doktort választották meg az Ultrahang Világtársaság első elnökének (40).

Hazai ultrahang-társaságok megalakulása

Hazánkban 1972. január 10-én alakult meg az Orvosi-Biológiai Ultrahang Szekció (OBUSZ) a Magyar Biofizikai Társaság (MBFT) keretében, amelynek első titkára *Berténi Anna* szemész lett, aki ebben a tisztségében egészen 1988-ig dolgozott. Az OBUSZ lépett be hazánk képviseletében a később megalakuló európai (EFSUMB, 1972) és a világ (WFUMB, 1973) ultrahangtársaságaiba, amelyeknek alapító tagja lett. A Magyar Ultrahang Társaság (MUT) 1994-ben alakult meg, amelynek vezetőségében a szemészeti ultrahangot *Németh János* képviselte. Az OBUSZ és a MUT együttműködésében Budapesten rendezték meg 1996-ban a 9. EUROSON Kongresszust. A MBFT OBUSZ taglétszáma és jelentősége ezt követően fokozatosan csökkent, mert a nemzetközi képviseletet a MUT vette át, és a különböző MOTESZ szakmai társaságok keretén belül pedig önálló ultrahangszekciók alakultak.

10. ábra: A: *Berténi Anna* előadást tart. B: *Berténi Anna* és *Fodor Magdolna* az Imaging in Ophthalmology Kongresszuson, Budapesten (1999)

Szemészeti ultrahang-diagnosztika története hazánkban

A diagnosztikus szemészeti ultrahangvizsgálat kezdetei hazánkban az 1960-as évekre nyúlnak vissza. A szemészeti ultrahangkészülékek elterjedése hazánkban lassú volt (1. táblázat). *Berténi Anna* közlése alapján 1964-től több mint 10 éven át csak két A-scan készülék volt az országban (Budapesten a Mária utcai Szemészeti klinikán), és 1986-ban már több intézményben összesen négy A-scan („bár ezek közük kettő elavult") és két B-scan készülék (43). Viszont az 1998-ban elvégzett saját felmérésünk szerint a szemészeti készülékek száma lényegesen növekedett; akkoriban már mind a 6 egyetemi szemklinikán, és majdnem minden kórházi szemészeti osztályon (48 helyen az összesen 56-ból) volt szemészeti diagnosztikus ultrahangkészülék (44). A 2000-es években a szemészeti ultrahangkészülékek száma tovább nőtt, és a készülékek megjelentek a szemészeti magánrendeléseken is.

Budapesten a Mária utcai Szemészeti Klinikán az A-scan diagnosztikus ultrahangvizsgálat *Berténi Anna* vezetésével kezdődött meg 1964-ben (10. ábra), amikor *Nónay Tibor professzor* támogatásával ultrahanglaboratóriumot állítottak fel, amely több mint 10 éven át egyedül látta el az ország valamennyi szemészeti ultrahangvizsgálatra szoruló betegét (43). Először egy osztrák impulzus-echográfot alkalmaztak, amelyet *Greguss Pál* közvetítésével helyeztek el a Klinikán kipróbálásra, majd egy már speciálisan szemészeti célra átalakított A-scan készülékkel folytatták, amely szintén kipróbálásra érkezett. A Mária utcai ultrahanglaboratórium fennállásának első 20 évében összesen 2210 beteget vizsgáltak. Vizsgálataik 85%-ában az indikáció intraoculáris daganat volt, és a szövettanilag igazolt eseteik 94,3%-ában az ultrahangdiagnózis helyes volt (43). *Berténi munkatársai* és utódai között említendő *Sármány Judit*, és *Fodor Magdolna*, aki később az Ultrahang Labor vezetője volt 1989 és 2002 között, valamint *Sényi Katalin, Őri Zsolt, Győry József* és *Récsán Zsuzsa*.

A Mária utcai Szemészeti Klinika ultrahanglaboratóriumában készítették 1965-ben a világ legelső ultrahangos hologramját a fizikus *Greguss Pál* irányításával, egy ép és egy daganatot tartalmazó szemről (43, 45).

A budapesti 1. számú Szemészeti Klinika munkatársa, *Jobbágyi Péter* 1968–69-ben írt angol és magyar nyelvű közleményeket az ultrahang szemészeti alkalmazásairól (46–48).

Debrecenben a Szemklinikán, *Alberth Béla professzor* támogatásával jelentős B-scan szemészeti echográfiai iskola nőtt fel *Kolozsvári*

1. táblázat: Főbb hazai szemészeti ultrahangdiagnosztikai és biometriai állomások és szakemberek időrendben 1964 és 2004 között

Kezdő év	Helyszín	Készülék	Tevékenység	Szakemberek
1964	Mária u.	osztrák impulzusechográf	diagnosztika	*Bertényi Anna, Greguss Pál, Sármány Judit* később csatlakozott: *Fodor Magdolna, Sényi Katalin, Őri Zsolt, Győry József, Récsán Zsuzsa*
1965	Mária u.	saját fejlesztés	első UH-hologram	*Greguss Pál, Bertényi Anna*
1976	Ajka	Minivason-9	orbita Doppler-UH	*Bauer Nándor*
1977	Debrecen	Echoview IV. (Picker)	diagnosztika, biometria	*Kolozsvári Lajos*
1980	Debrecen	Kretztechnik 7100 MA A-scan	diagnosztika, biometria	*Kolozsvári Lajos*
1981	Bp I. Női Kl.	B-scan	intraut. RB szűrés	*Sényi Katalin*
1982	Tömő u.	Kretztechnik 7200 MA és Digital B 2000 (Alcon, 1991-től)	diagnosztika és műlencsetervezés	*Sényi Katalin, Major László*
1985	Debrecen	Ocuscan DBR 400, B-scan és Digital B IV. (Cooper Vision, 1987-től)	diagnosztika	*Kolozsvári Lajos, Hidasi Vanda, Damjanovich Judit, Lampé Zsolt*
1985	Rókus Kórház	Renaissance A/B (Storz)	IOL-tervezés, diagn.	*Szathmári Imre, Czibere Katalin, Papp Gabriella*
1986	Bp. Gyermek	B-scan	diagnosztika	*Sényi Katalin, Harmat György*
1986	Bp. I. Női Kl.	B-scan	diagnosztika	*Sényi Katalin, Németh János*
1986	Békéscsaba	Kretztechnik 7200 MA,		*Mészáros Piroska, Turák Mária*
1986	országosan	4 A-scan, 2 B-scan készülék (43. irodalom)		
1987	Szeged	Ultrascan Digital B™ System IV. diagnosztika (Cooper Vision)	biometria, diagnosztika	*Németh János, Szabó Ágnes, Végh Mihály, Pelle Zsuzsanna, Horóczi Zoltán, Gyenes Ágota, Magyari Márta, Nagy Zoltán Zsolt, Gyenes Ágota, Magyari Márta*
1988	Debrecen	EME TG 2-64	transcranialis Doopler	*Balázs Erzsébet, Rózsa László*
1988	Szeged Radiol.	Acuson 128	color Doppler	*Németh János, Morvay Zita, Nagy Endre*
1989	Mester u.	color Doppler készülék	color Doppler	*Sényi Katalin*
1989	Győr	EUB40 B-scan (Hitachi)	tu. diagnosztika	*Jobbágyi Péter, Pap Katalin, Bély Mária*
1989	Mária u.	Sonomed A/B (ERBE)	tu. diagnosztika	*Fodor Magdolna, Récsán Zsuzsa*
1989	Szeged II. Bel.	SSH-65A (Toshiba)	color Doppler	*Forster Tamás, Németh János*
1989–1990	Pécs	Sonomed A/B-(ERBE)	IOL-tervezés/diagnosztika	*Kovács Bálint, Mester Viktória, Hermann Mária, Cseke István, Szalczer Lajos*
1990	Szombathely	LSC B-scan (Picker)	diagnosztika	*Barta Miklós, Rácz Péter, Kósa Éva, Miletits Erzsébet, Ferentzi Judit, Munkácsi Györgyi*
1990	Szeged: International Meeting on Echoophthalmography, Kongresszus			*Németh János*
1991	Tömő u.	Digital B 2000 (Alcon)	diagnosztika	*Major László, Sényi Katalin*
1992	Tömő u.	Digital B 2000 (Alcon)	diagnosztika	*Németh János, Sényi Katalin, Knézy Krisztina, Tapasztó Beáta, Marsovszky István, Csákány Béla*
			biometria, IOL-tervezés	*Németh János, Hatos Emília, Füst Ágnes, Csákány Béla*
1992	Heim P. Mester u.	ATL Ultramark-9, HDI	color Doppler	*Németh János, Harkányi Zoltán, Kovács Rita, Sényi Katalin, Knézy Krisztina, Tapasztó Beáta, Marsovszky István*
1993	Debrecen	Paxial 6.1 (Alcon)	pachymetria	*Kolozsvári Lajos, Módis László, Sohajda Zoltán*
1993	Tömő u.	saját fejlesztés	UH-jelfeldolgozás	*Seres András, Németh János*
1994	HIETE	Combison 530	3 dimenziós ultrahang	*Vogt Gábor, Jakab Zsuzsa, Duliskovich T., Hatvani István*
1994	Tömő u.	Pachometer Model 855 (Humphrey) pachymetria		*Nagy Zoltán Zsolt, Németh János*
1994	Kecskemét	Storz CompuScan	IOL-tervezés	*Ács Tamás, Blahó Gábor*
1995	Szeged	Model 840 (Zeiss-Humphrey)	UBM	*Kolozsvári Lajos, Horóczi Zoltán, Gyetvai Tamás, Hári-Kovács András, Skribek Ákos*
1995	Tömő u.	Model 840 (Zeiss-Humphrey)	UBM	*Németh János, Csákány Béla, Pregun Tamás*
1995	Baja	Domiscan A (majd 2002-től Ultrascan)	műlencsetervezés	*Vass Zoltán, Süket Ágnes*
1997	Mester u.	P700 (Philips)	color velocity imaging	*Németh János, Harkányi Zoltán*
1998	országosan 48 helyen 56 szemészeti készülék (44. irodalom)			
1999	Budapest: Imaging in Ophthalmology, Kongresszus, CD-ROM (71)			*Németh János*
2000	Kecskemét	SonomedA/B Scan 5500	IOL-tervezés, diagnosztika	*Ács Tamás, Blahó Gábor, Sziklai Pál*
2003	Szeged	Sonomed-VuMax UBM	UBM, cornea kutatás	*Kolozsvári Lajos, Skribek Ákos, Gyetvai Tamás*
2004	Budapest, SIDUO XX:, Kongresszus, Proceedings könyv (42)			*Németh János, Csákány Béla, Barcsay György*

Rövidítések: Mária u.: 2. sz. Szemészeti Klinika, Budapest; Debrecen: Szemklinika, Debrecen; Bp. I. Női. Kl: I. sz. Nőgyógyászati Klinika, Budapest; intraut. RB-szűrés: retinoblastomás anyukák magzatainak intrauterin szemészeti ultrahangszűrése; Tömő u.: 1. sz. Szemészeti Klinika, Budapest; Bp. Gyermek: Gyermekosztály Szabadsághegy, Budapest; Békéscsaba: Szemészeti Osztály, Békéscsaba; Szeged: Szemészeti Klinika, Szeged; Mester u.: Szakrendelés, Mester utcai Rendelő Intézet, Budapest; Győr: Szemészeti Osztály, Győr; Kecskemét: B-K Megyei Kórház Szemészeti Osztály, Kecskemét; Pécs: Szemészeti Klinika, Pécs; Szombathely: Radiológiai Osztály, Szombathely; Szeged Radiol: Radiológiai Klinika, Szeged; Szeged I. Bel.: I. sz. Belgyógyászati Klinika, Szeged; Heim Pál: Radiológiai Osztály, Heim Pál Kórház, Budapest; HIETE: Szemészeti Klinika és Radiológiai Klinika, HIETE, Budapest; Baja: Szemészeti Osztály, Baja.

Lajos vezetésével az 1970-es évek végétől, akinek legfőbb kutatási és betegellátási területe az üvegtest B-scan echográfiája volt (49, 50). *Kolozsvári* már 1977-től tanulta az ultrahangvizsgálatot először *Bertényi Annától*, majd külföldi továbbképző tanfolyamokon, illetve hosszabb tanulmányútjai során, Bonnban, Bécsben, illetve Bécsben és Nijmegenben. *Kolozsvári Lajos* kezdetben A-scan készülékkel dolgozott: 1977-től Echoview IV. (Picker), majd Kretztechnik 7100 MA készülékkel (49, 51). Az utóbbi *Bertényi Anna* nagyvonalú támogatása révén, kölcsön gép volt. A Debreceni Szemklinika 1985-ben, az országban elsőként szerzett be B-képes ultrahangkészüléket. Kezdetben Ocuscan DBR 400, majd 1987-től Cooper Vision Digital B IV. készüléket használtak (52). Hazánkban elsőként 1993-tól rendelkeztek Paxial 6.1 ultrahangos pachymeterrel, amivel *Kolozsvári Lajos* és *Módis László,* majd *Sohajda Zoltán* dolgozott (53). A debreceni szemészeti ultrahang-munkacsoport legaktívabb tagjai: *Hidasi Vanda, Damjanovich Judit, Lampé Zsolt* voltak. *Kolozsvári Lajos* és *Hidasi Vanda* bekerült a Szemészeti Ultrahang Világtársaság (SIDUO) vezetőségébe. Külön említendő a Debreceni Szemklinikáról *Balázs Erzsébet* tevékenysége, akinek nevéhez fűződik a transcranialis Doppler és duplex szemészeti ultrahangvizsgálatok hazai bevezetése az 1980-as évek végétől (54, 55).

Budapesten a Tömő utcai Szemészeti Klinikán 1982-től kezdték a klinikumban használni a Kretztechnik 7200 MA A-scan készüléket *Sényi Katalin* és *Major László,* akik diagnosztikus és biometriai vizsgálatokat végeztek. *Sényi Katalin* már 1981-től végzett diagnosztikus B-scan ultrahangvizsgálatokat nőgyógyászokkal és gyermekorvosokkal kooperációban.

Szegeden a Szemészeti Klinikán, *Süveges Ildikó professzor asszony* kezdeményező támogatásával 1987-től *Németh János* vezetésével működött szemészeti ultrahang-diagnosztikai labor, amelynek aktív munkatársai

11. ábra: Ultrahang-biomikroszkópia. Corpus ciliare cysta a megvastagodott iris gyöki része mögött. Tizedmilliméteres skálabeosztás. C: cornea, Sc: sclera

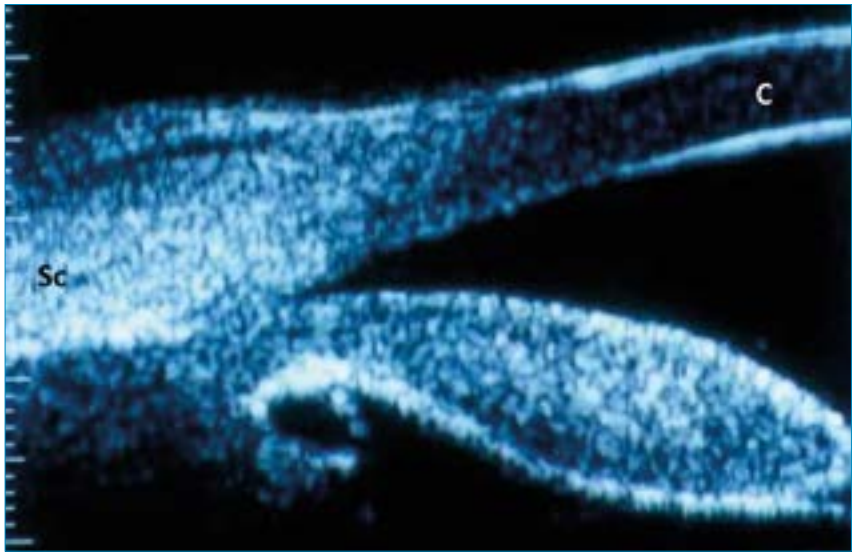

Szabó Ágnes, Végh Mihály, Pelle Zsuzsanna, Horóczi Zoltán, Nagy Zoltán Zsolt, Gyenes Ágota, Magyari Márta voltak. *Németh János* tanítómesterei *Kolozsvári Lajos* és *Rudolf Guthoff* (Hamburg majd Rostock) voltak, akik a B-scan módszer alapjainak elsajátítását és későbbi kutatásait nagyban segítették. Még a kezdeti időszakban, 1987-ben, *Németh és munkatársai* A-scan méréseket is végeztek a Békéscsabai Kórház Szemészeti Osztályán, az ott lévő Kretztechnik 7200 MA készülékkel, *Mészáros Piroska* és *Turák Mária* közreműködésével (56). 1987-ben *Németh János* bekerült a SIDUO és a Magyar Ultrahang Társaság vezetőségébe. *Németh János* aktívan együttműködött szegedi radiológus és kardiológus kollégákkal is, akikkel a szemészeti color Doppler-ultrahangvizsgálatot bevezette a hazai gyakorlatba 1988-ban: *Morvay Zita, Nagy Endre* radiológusok, illetve *Forster Tamás* kardiológus kooperációjával (57–59).

Szombathelyen a Markusovszky Kórház Radiológiai Osztályán, *Barta Miklós* radiológus végzett jelentős szemészeti ultrahangvizsgálati munkát és kutatásokat 1990-től, akinek szemész munkatársai *Rácz Péter főorvos, Kósa Éva, Miletits Erzsébet, Ferentzi Judit*, és *Munkácsi Györgyi* kollégák voltak.

Kolozsvári Lajos professzor 1993-tól Szegeden, a Szemészeti Klinikán folytatta pályáját, ahol az ultrahang-diagnosztikai munkatársai *Hidasi Vanda, Szabó Ágnes, Horóczi Zoltán, Gyetvai Tamás, Skribek Ákos.* A hazai szemészek közül elsőként *Horóczi Zoltán* dolgozott ultrahang-biomikroszkóppal először Rostockban, ahol *Rudolf Guthoff* munkacsoportjától megtanulta alkalmazását, majd 1995-től Szegeden. Hazánkban először a Szegedi Szemészeti Klinikán, 1998-tól volt folyamatosan ultrahang-biomikroszkóp, *Kolozsvári Lajos, Gyetvai Tamás* és *Hári-Kovács András* szerzett legtöbb gyakorlatot ebben a speciális vizsgáló módszerben. Később, a 2010-es években, *Skribek Ákos* végzett ultrahang-biomikroszkópos corneakutatásokat Szegeden. *Kolozsvári Lajos* kezdeményezésére és elnökletével alakult meg a Magyar Szemészeti Echográfiai Társaság 1993-ban.

Németh János 1992-ben Budapestre a Semmelweis Egyetem 1. számú Szemészeti Klinikájára került, ahol az Ultrahang-diagnosztikai Laboratóriumot 2004-ig vezette. Ebben az időszakban vezették be az ultrahang-biomikroszkópiát, *Csákány Béla* és *Pregun Tamás* közreműködésével, akik 1995–1996-ban mint-

12. ábra: Keringési térfogatmérés egy carotideo-cavernosus fistula miatt erősen kitágult vena ophthalmicában color velocity imaging módszerrel. Az M-képen (középen), az érlumenen belül láthatók a szisztolé és diasztolé idején eltérő véráramlási sebességek (64)

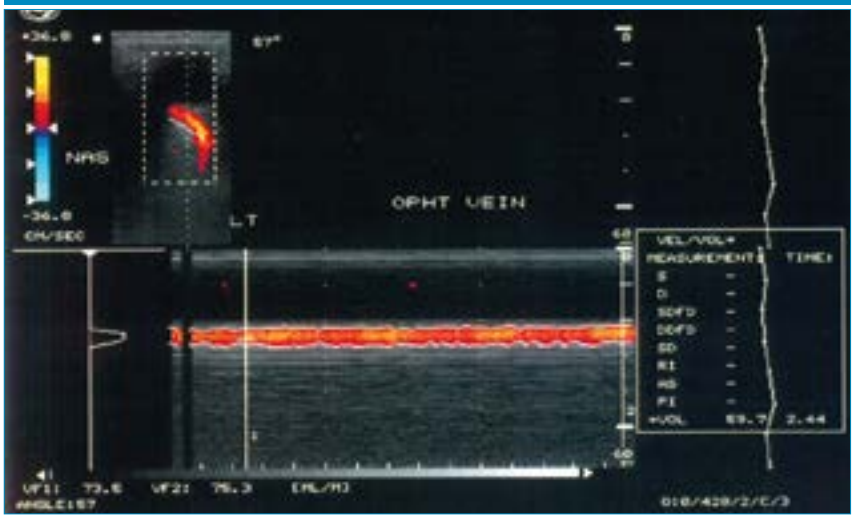

egy 200 beteget vizsgáltak meg (11. ábra) (60). Külön említendő *Nagy Zoltán Zsolt*, akivel ultrahangos pachymetriát alkalmaztak 1994-től (61). *Seres Andrással* az ultrahangos jelfeldolgozás lehetőségeit vizsgálták 1993-ban (62). Folytatták a szemészeti color Doppler-keringésvizsgálatokat is. Ebben, a klinikai munkában és a kutatásokban, szorosan együttműködtek *Harkányi Zoltán* és *Kovács Rita* radiológus kollégákkal.Ővelük készültek az első szemészeti keringésvizsgálatok a color velocity imaging módszerével (12. ábra) (63, 64). A szemészeti résztvevők *Sényi Katalin, Knézy Krisztina, Tapasztó Beáta, Marsovszky István* voltak. A műlencsetervezés pontosságának vizsgálatában *Hatos Emília* és *Füst Ágnes* vettek részt (65). *Németh* utóda az ultrahang-diagnosztikai laborban *Csákány Béla* lett, aki jelenleg is annak vezetője.

Ultrahangos műlencsetervezés hazánkban

Hazánkban az ultrahang alkalmazása a műlencsetervezésben a hazai műlencse-beültetés történetének a szerves része, két megszorítással. Egyrészt a kezdeti időkben, amikor még nem volt hazánkban alkalmas ultrahangkészülék, a bulbushosszt a katarakta előtti fénytörési hiba (primer refrakció) alapján becsülték meg (66, 67); másrészt az utóbbi két és fél évtizedben az ultrahang helyét nagyrészben az optikai koherencián alapuló módszerek vették át a bulbushossz mérésében (68, 69). Az ultrahanggal mért bulbushossz ismeretében kezdetben manuálisan számolták ki a beültetendő műlencse szükséges törőerejét (13. ábra). A biometriai adatokon (bulbushossz és keratometria) alapuló műlencsetervezés hazai elterjesztésében komoly szerepet vállalt *Vörösmarthy Dániel* (67). Az általa vezetett Rókus Kórház Szemészeti Osztálya már 1985-ben rendelkezett A- és B-scan vizsgálatra alkalmas készülékkel (Storz Renaissance), és *Szathmári Imre, Czibere Katalin és kollégáik* külső intézményeknek is segítettek műlencsetervezéses kérdések megválaszolásában. A Tömő utcában 1989 végétől számítógép segítségével számolták a tervezést, ahol *Pap György* mérnök IBM-AT számítógépre írt programot (C++-ban és Basic nyelven), amellyel SRK-képlettel lehetett kalkulálni és a lencsetervezés eredményét kinyomtatni. Később aztán már az újabb ultrahang készülékekben rendelkezésre állt a műlencse kalkulációhoz általában többféle beépített lehetőség (mint pld: SRK II, SRK/T, Holladay, Hoffer Q stb. képletek).

Hazai szemészeti ultrahang-továbbképző kurzusok, kongresszusok

Bertényi Anna, Kolozsvári Lajos, Németh János majd később *Csákány Béla* számos egyéni és kiscsoportos szemészeti ultrahang-továbbképzést vezetett.

Szegeden 1989-ben és Budapesten 1993-ban tartottak többnapos nemzetközi echooftalmográfiai kurzust *Németh János* vezetésével. Szintén ő szervezte meg 1990-ben az International Meeting on Echoophthalmography kongresszust Szegeden (70), és 1999-ben az Imaging in Ophthalmology, 4th International Conference on Echoophthalmography konferenciát Budapesten. Ez utóbbin 11 országból 214-en vettek részt, és 36 előadó tartott prezentációt, köz-

13. ábra: Lencsetervezés kalkulációja Binkhorst formulával. Bausz Mária személyes anyagából 1984-ből. A bulbushossz 23,5 mm, amelyet Kretztechnik 7200 MA ultrahangkészülékkel mértek. A cornearádiusz 7,62 mm, a feltételezett posztoperatív csarnokmélység 2,8 mm, a képletben szereplő további két szám (1,336 és 0,3333) konstans

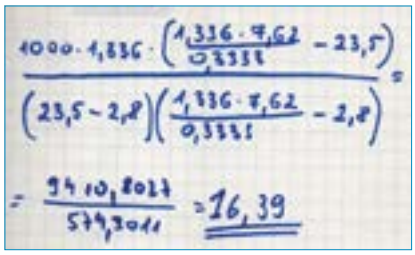

14. ábra: Az Imaging in Ophthalmology résztvevői a Tömő utcai Szemészeti Klinika bejáratában, Budapest, 1999. Az első sorban balról az 5. és 6. *Pawel Lewandowski* (Varsó) és *Csákány Béla*, valamint az első sorban jobb oldalon *Wolfgang E. Lieb* (Würzburg), *Süveges Ildikó*, *Rudolf Guthoff* (Rostock), és *Németh János*. A harmadik sorban balról az 5. *Charles Pavlin* (Toronto)

tük olyan neves személyek, mint *Charles Pavlin* (Toronto), *Rudolf Guthoff* (Rostock), *Wolfganf E. Lieb* (Würzburg), *Georg Michelson* (Erlangen), *Pawel Lewandowski* (Varsó), *Alvydas Paunknis* (Kaunas), és a hazaik közül pedig: *Kolozsvári Lajos* (Szeged), *Trón Lajos* (Debrecen), *Papp Előd* (Kaposvár), *Harkányi Zoltán* (Budapest), *Pámer Zsuzsa* (Pécs), *Barta Miklós* (Szombathely) (14. ábra). Az előadásokat felvették és 2000-ben CD-n kiadták (71). A kongresszus különös érdekessége volt, hogy a részvétel ingyenes volt, és a kongresszus három napjának minden szervezési feladatát (regisztráció, tudományos és szociális programok) három szemész kolléga intézte, a budapesti 1. számú Szemészeti Klinika munkatársainak bevonásával. Ezután a Tömő utcai Szemészeti Klinikán kétévente megrendezésre került olyan tanfolyam, ahol a diagnosztikus és biometriai alkalmazások mellett a fizikai alapokat is elsajátíthatták a szakorvosok és rezidensek.

Kolozsvári Lajos és *Németh János* a *Rudolf Guthoff* által szervezett továbbképzések munkatársai voltak Hamburgban, majd Rostockban (1989-től).

Hazai szemészeti ultrahangtémájú tudományos értekezések

Bertényi Anna (Budapest) 1980-ban védte meg kandidátusi értekezését, amelynek címe: Intraocularis daganatok ultrahang-diagnosztikája. Ebben bemutatja a szemészeti A-scan echográfiával szerzett hazai tapasztalatait (72). Az értekezésben 19 saját, első szerzős cikkét sorolta fel, amelyek közül 9 angol, 4 német, 1 olasz, és 5 magyar nyelven jelent meg. Emellett még további 2 angol cikket említ *Greguss Pállal,* és 1-et *Nónay Tibor professzorral,* valamint 1 német közleményt *Sármány Judittal*.

Kolozsvári Lajos (Debrecen) 1987-ben védte meg kandidátusi értekezését, amelynek címe: „Az üvegtesti tér echográfiája". Értekezésében elsősorban a B-scan echográfiai első hazai tapasztalatait mutatja be (73). Értekezésében 15 saját első szerzős közeleményét említi, amelyek közül 3 angol, 3 német, és 9 magyar nyelven jelent meg. Továbbá szerepel még 1 német cikke *Alberth Béla professzorral,* 1 magyar cikke *Hatvani István professzorral*, és 2 cikke *Süveges Ildikó professzor asszonnyal*.

Balázs Erzsébet (Debrecen) 1993-ban védte meg „Az orbitális keringés haemodynamikája és összefüggése az intracranialis vérkeringéssel" című kandidátusi értekezését (74).

Barta Miklós (Szombathely) 1994-ben védte meg a „Radiológiai képalkotó módszerek a szem és szemüreg kóros folyamataiban" című kandidátusi értekezését (75).

Németh János (Budapest) 2003-ban védte meg „A szem és az orbita vérkeringése normális és kóros viszonyok között" című MTA Doktora értekezését (76).

Barcsay György (Budapest) 2004-ben védte meg „A szemgolyó ultrahangos és optikai morfometriája, a paraméterek szórásának hatása a mérések pontosságára" című PhD-értekezését (77).

Skribek Ákos (Szeged) 2013-ban védte meg az „Ultrasound biomicroscopy as a diagnostic method of corneal degeneration and inflammation" című PhD téziseit (78).

15. ábra: A három magyar nyelvű szemészeti echográfiai könyv címlapja (79–81)

Hazai szemészeti ultrahangkönyvek

A már említett 2 hazai angol nyelvű könyv (42, 71) mellett három magyar nyelvű könyv foglalkozott a szemészeti echográfiával nagyobb terjedelemben, *Fodor Ferenc, Németh János, Harkányi Zoltán* és *Csákány Béla* tollából (79–81) (15. ábra). Ezen kívül még meg lehet említeni a Tömő utcai füzetek sorában megjelent Echoophthalmographiai alapismeretek kiadványt, amely 1993-ban jelent meg (82).

Nyilatkozat

A szerzők kijelentik, hogy eredeti közleményük megírásával kapcsolatban nem áll fenn velük szemben pénzügyi vagy egyéb lényeges összeütközés, összeférhetetlenségi ok, amely befolyásolhatja a közleményben bemutatott eredményeket, az abból levont következtetéseket vagy azok értelmezését.

Köszönetnyilvánítás

A szerzők ezúton mondanak köszönetet mindazoknak, akik segítettek a történeti adatok felderítésében illetve pontosításában: Bausz Mária, Czibere Katalin, Cseke István, Eudardo Moragrega-Adame, Fodor Magdolna, Gerhard Hasenfratz, Hidasi Vanda, Koncz Kornél, Kovács Bálint, Kovács Illés, Major László, Mario De La Torre, Mester Viktória, Németh Gábor, Őri Zsolt, Pap György, Radó Gábor, Récsán Zsuzsa, Seres András, Süket Ágnes, Süveges Ildikó, Szalczer Lajos, Szathmári Imre, Sziklai Pál,Tornai Ildikó, Vass Péter, Vámosi Péter.

Irodalom

1. Bronson NR, Fisher YL, Pickering NC, Trayner EM. Ophthalmic Contact B-Scan Ultrasoography for the Clinician. Westport, Conn: International Publications Inc.; 1976; p. 1.
2. Strutt JW. The Theory of Sound. London: MacMillan; 1877.
3. Newman PG, Rozycki GS. The history of ultrasound. Surg Clin North Am 1998; 78(2): 179–195. https://doi.org/10.1016/s0039-6109(05)70308-x
4. Dietrich CF, Bolondi L, Duck F, Evans DH, Ewertsen C, Fraser AG, Gilja OH, Jenssen C, Merz E, Nolsoe C, Nürnberg D, Lutz H, Piscaglia F, Saftoiu A, Vilmann P, Dong Y, Hill CRK. History of Ultrasound in Medicine from its birth to date (2022), on occasion of the 50 Years Anniversary of EFSUMB. A publication of the European Federation of Societies for Ultrasound In Medicine and Biology (EFSUMB), designed to record the historical development of medical ultrasound. Med Ultrason 2022; 24(4): 434–450. https://doi.org/10.11152/mu-3757
5. Buzás GyM, Harkányi Z, Baranyai T, Harmat Gy. (szerk.) A klinikai ultrahang-diagnosztika története Magyarországon. Budapest: Akadémiai Kiadó; 2008.
6. Fry WJ, Meyers R. Ultrasonic method of modifying brain structures. Confin Neurol 1962; 22: 315–327. PMID: 13959987.
7. History of WFUMB & Ultrasound. In World Federation for Ultrasound in Medicine and Biology honlapján. https://wfumb.info/pdfhistory-2/
8. Alberth B, Bálint Á. Üvegtesti homályok ultrahangimpulzusokat tartalmazó rezgéskomplexumokkal folytatott kezelése. Szemészet 1955; 92: 75–81.
9. Marek P. Ultrahang alkalmazása a szemészetben. Szemészet 1958; 95: 104–108.
10. Bertényi A. Greguss P. Az ultrahangtherapia új módja és szemészeti alkalmazása. Orvosi Hetilap 1966; 107(5): 213–215. PMID: 5905844.
11. Bertényi A, Kamocsay D, Greguss P. Üvegtesti homályok ultrahang kezelése. Orvosi Hetilap 1962; 103: 1887–1889.
12. B. Sármány J, Bertényi A, ifj. Greguss P. Színlátás vizsgálattal ellenőrzött ultrahangkezelés. Szemészet 1968; 105: 132–134.
13. White DN. Neurosonology pioneers. Ultrasound Med Biol 1988; 14(7): 541–561. https://doi.org/10.1016/0301-5629(88)90121-4
14. Mundt G, Hughes W. Ultrasonics in ocular diagnosis. Am J Ophthalmol 1956; 41: 488–498. https://doi.org/10.1016/0002-9394(56)91262-4
15. Oksala A, Lehtinen A. Uber die diagnostische Verwendung von Ultraschall in der Augenheilkunde [Diagnostic value of ultrasonics in ophthalmology]. Ophthalmologica 1957; 134(6): 387–395. German. https://doi.org/10.1159/000303246
16. Lizzi FL, Coleman DJ. History of ophthalmic ultrasound. J Ultrasound Med. 2004 Oct; 23(10): 1255–66. https://doi.org/10.7863/jum.2004.23.10.1255
17. Buschmann W, Trier HG. Ophthalmologische Ultraschalldiagnostik, mit Atlas, Standardisierung und Einordnung in dem augenärztlichen Untersuchungsgang. Berlin: Springer; 1989.
18. Ossoinig KC. Standardized echography: basic principles, clinical applications, and results. Int Ophthalmol Clin 1979; 19(4): 127–210. PMID: 395120.
19. University of Iowa. Carver College of Medicine. Department of Ophthalmology and Visual Sciences. https://medicine.uiowa.edu/eye/emeritus-faculty-members
20. Baum G, Greenwood I. The application of ultrasonics locating techniques to ophthalmology; theoretic considerations and acoustic properties of ocular media. I. Reflective properties. Am J Ophthalmol 1958; 46(5 Pt 2): 319–329. https://doi.org/10.1016/0002-9394(58)90813-4
21. Baum G, Greenwood I. The application of ultrasonic locating techniques to ophthalmology. II. Ultrasonic slit lamp in the ultrasonic visualization of soft tissues. AMA Arch Ophthalmol 1958; 60(2): 263–279. https://doi.org/10.1001/archopht.1958.00940080279015
22. Holmes JH. Diagnostic ultrasound during the early years of A.I.U.M. J Clin Ultrasound 1980; 8(4): 299–308. https://doi.org/10.1002/jcu.1870080404.)
23. Coleman DJ, Lizzi FL, Jack RL. Ultrasonography of the Eye and Orbit. Philadelphia: Lea & Febiger; 1977.
24. Guthoff R. Ultraschall in der ophthalmologischen Diagnostik. Ein Leitfaden für die Praxis. Stuttgart: Enke; 1988.
25. Guthoff R. Ultrasound in ophthalmological diagnosis, a practical guide. Stuttgart: Enke; 1991.
26. Byrne SF, Green RF. Ultrasound of the eye and orbit. Mosby, St Louis, 1992.
27. Verbeek AM. Ultrasonography as a diagnostic tool in ophthalmology. Atlas and diagnostic strategies. Oosterbeek: Veres; 2000.

28. Shammas HJ. Atlas of ophthalmic ultrasonography and biometry. St Louis: Mosby; 1984.
29. Shammas HJ. Intraocular lens power calculations. Avoidung the error. Thorofare: Slack Inc.; 2003.
30. Fledelius HC. Ultrasound in ophthalmology. Ultrasound Med Biol 1997; 23(3): 365–375. https://doi.org/10.1016/s0301-5629(96)00213-x
31. Coleman DJ, Weininger R. Ultrasonic M-mode technique in ophthalmology. Arch Ophthalmol 1969; 82(4): 475–9. https://doi.org/10.1001/archopht.1969.00990020477009
32. Erőss FR. A szülészeti ultrahang-diagnosztika fejlődéstörténete. Orv Hetil. 2014; 155(18): 716–718. https://doi.org/10.1556/OH.2014.HO2478
33. Bronson NR. Development of a simple B-scan ultrasonoscope. Trans Am Ophthalmol Soc 1972; 70: 365–408. PMID: 4663678.
34. Erickson SJ, Hendrix LE, Massaro BM, Harris GJ, Lewandowski MF, Foley WD, Lawson TL. Color Doppler flow imaging of the normal and abnormal orbit. Radiology 1989; 173(2): 511–516. https://doi.org/10.1148/radiology.173.2.2678264
35. Németh J, Végh M, Horóczi Z, Süveges I. A szemgolyó és az orbita vizsgálata nem szemészeti ultrahang készülékkel. Orv Hetil 1992; 133(40): 2563–2565. PMID: 1408091.
36. Pavlin CJ, Sherar MD, Foster FS. Subsurface ultrasound microscopic imaging of the intact eye. Ophthalmology 1990; 97(2): 244–250. https://doi.org/10.1016/s0161-6420(90)32598-8
37. Pavlin Cj, Foster FS. Ultrasound biomicroscopy of the eye. New York: Springer; 1995.
38. Németh J. A szemészek úttörő szerepet vállaltak az ultrahang fejlődésében. In: Buzás GyM, Harkányi Z, Baranyai T, Harmat Gy. A klinikai ultrahang-diagnosztika története Magyarországon. Budapest: Akadémia Kiadó; 2008. pp. 164–170.
39. White DN. The conception, birth and childhood of WFUMB and its specialist and continental federations: the first quarter century. Ultrasound Med Biol 1990; 16(4): 333–348. https://doi.org/10.1016/0301-5629(90)90063-i
40. History of WFUMB & Ultrasound. In: WFUMB honlap. https://wfumb.info/pdfhistory-2/
41. SIDUO. Honlap. http://www.siduo.org/
42. Németh J, Csákány B, Barcsay Gy. (eds). Ophthalmic Echography. Proceedings of the 20th SIDUO Congress, Budapest, Hungary 2004. Budapest: Nyctalus; 2006. ISBN 963-85636-5-6.
43. Bertényi A, Fodor M. A Mária utcai Szemklinika ultrahang laboratóriumának 20 éve. Szemészet 1986; 123: 105–107.
44. Németh J, Molnár F, Kocur I. Eye health care in Hungary. Eur J Ophthalmol 2002; 12(3): 228–231. https://doi.org/10.1177/112067210201200310
45. Greguss P. Ultraschall-Hologramme. Research Film 1965; 5: 330–337.
46. Jobbágyi P. Az ultrahang szemészeti alkalmazásáról. Orvosképzés 1968; 43(3): 203.
47. Francois J, Goes F, Jobbágyi P. L'échographie ultrasonique en ophtalmologie. Ann d'Oculist 1968; 201: 609.
48. Jobbágyi P. Az ultrahang szemészeti alkalmazásai. In. Radnót M. (szerk.): Újabb szemészeti vizsgáló módszerek. Budapest: Orsz Szemészeti Int.; 1969. 1, 4. rész, p. 1–33.
49. Kolozsvári L. Ultrahang-exophthalmometria. Szemészet 1979; 116: 120–123.
50. Kolozsvári L. Echographische Befunde bei Vitrectomie. In: Gernet H, Münster RA. (eds): Diagnostica Ultrasonica in Ophthalmologia. Münster: Remy-Verlag; 1979.
51. Kolozsvári L. Üvegtesti homályok echográfiája. Szemészet 1983; 120: 179–184.
52. Kolozsvári L. Retinoschisis. Echográfiai tapasztalataink. Szemészet 1992; 129: 47–48.
53. Módis L, Süveges K, Takács L, Balázs K, Berta A. Pachymetriai vizsgálatok normális corneákon: optikai és ultrahangos módszerek. Szemészet 1995; 132: 127–131.
54. Balázs E, Rózsa L. Diagnosztikus lehetőségek a szemészetben transcranialis Doppler-szonográfiával. I. Vasculáris megbetegedések. Szemészet 1988; 125: 168–175.
55. Balázs E, Rózsa L. Diagnosztikus lehetőségek a szemészetben transcranialis Doppler-szonográfiával. II. Orbitatumorok. Szemészet 1989; 126: 149–152.
56. Németh J, Mohay J, Mészáros P, Turák M. A látóidegfő peremterületének mérése glaucomás szemekben. Szemészet 1987; 124: 92–95.
57. Németh J, Morvay Z, Horóczi Z, Nagy E. A színkódolt Doppler ultrahangvizsgálat szemészeti alkalmazása. Szemészet 1992; 129: 34–37.
58. Morvay Z, Németh J, Horóczi Z, Nagy E. Az orbita ereinek vizsgálata színkódolt Doppler ultrahang eljárással. Magyar Radiológia 1993; 67: 133–136.
59. Németh J, Forster T. Carotideo-cavernosus fistula diagnózisa ultrahanggal. Szemészet 1993; 130: 25–27.
60. Németh J, Csákány B, Pregun T. A szemgolyó ultrahang-biomikroszkópos vizsgálata. Szemészet 1996; 133: 29–33.
61. Nagy ZZs, Németh J, Füst Á, Bereczky Á. Excimer-lézerkezelések közbeni ultrahangos pachymetria. Szemészet 1995; 132: 171–174.
62. Németh J, Seres A. Az ultrahangjel-feldolgozásról. Szemészet 1993; 130: 163–166.
63. Németh J, Harkányi Z, Süveges I. Color velocity imaging – új ultrahangeljárás az orbitaerek keringésének vizsgálatára. Szemészet 1997; 134: 85–87.
64. Németh J, Harkányi Z, Humml F. Non-invasive volumetric blood flow measurement in the orbit. Br J Ophthalmol 2003; 87(7): 927–928. https://doi.org/10.1136/bjo.87.7.927
65. Hatos E, Füst Á, Németh J. A műlencsetervezés pontosságának összehasonlító vizsgálata. Szemészet 1996; 133: 173–175.
66. Galli L, Wiesner K. Műlencsebeültetés a sérüléses szürkehályog műtéte után. Szemészet 1969; 106: 115–126.
67. Vörösmarthy D. A szembe ültethető műanyaglencse optikai tervezése Szemészet. 1983; 120: 5–15.
68. Németh J, Fekete O, Pesztenlehrer N. Műlencsetervezés optikai módszerrel. Alkalmazhatóság és a mérések reprodukálhatósága. Szemészet 2001; 138: 137–140.
69. Németh J, Fekete O, Pesztenlehrer N. Comparison of optical and ultrasound measurement of axial eye length and anterior chamber depth for intraocular lens power calculation. J Cataract Refract Surg 2003; 29(1): 85–88. https://doi.org/10.1016/s0886-3350(02)01500-6
70. Németh J. Beszámoló a nemzetközi szemészeti ultrahang-találkozóról. Szemészet 1991; 128: 38.
71. Németh J (ed). Imaging in Ophthalmology. 4th International Conference of Echoophthalmography. CD-ROM. Budapest: Nyctalus; 2000.
72. Bertényi A. Intraocularis daganatok ultrahang diagnosztikája. Kandidátusi értekezés. Budapest: 1980.
73. Kolozsvári L. Az üvegtesti tér echográfiája. Kandidátusi értekezés. Debrecen: 1987.
74. Balázs E. Az orbitalis keringés haemodynamikája és összefüggése az intracranialis vérkeringéssel. Kandidátusi értekezés. Debrecen: 1993.
75. Barta M. Radiológiai képalkotó módszerek a szem és szemüreg kóros folyamataiban. Kandidátusi értekezés. Szombathely: 1994.
76. Németh J. A szem és az orbita vérkeringése normális és kóros viszonyok között. MTA Doktora értekezés. Budapest: 2002.
77. Barcsay Gy. A szemgolyó ultrahangos és optikai morfometriája, a paraméterek szórásának hatása a mérések pontosságára. PhD-értekezés Budapest: 2004.
78. Skribek Á. Ultrasound biomicroscopy as a diagnostic method of corneal degeneration and inflammation. PhD Thesis. Szeged, 2013.
79. Fodor F. Ultrahangvizsgálat. In: Fodor F, Péterffy P. Szemészeti funkcionális vizsgálatok. Budapest: Medicina; 1989. pp 158–166.
80. Németh J. Szemészeti ultrahangdiagnosztika és biometria. Budapest: Nyctalus; 1996.
81. Németh J. (szerk.) Szemészeti képalkotó eljárások. III. rész: A szemgolyó ultrahangvizsgálata. 1-6. fejezet. Budapest: Semmelweis Kiadó; 2011. pp 148–190.
82. Németh J. (szerk.) Echoophthalmographiai alapismeretek. Tömő utcai füzetek 3., SOTE 1. sz. Budapest: Szemészeti Klinika; 1993.

Levelezési cím
Prof. dr. Németh János
E-mail: nemeth.janos@semmelweis.hu

Szemészet 2024; 161. évfolyam, 3. szám, 152–155.
Irodalmi összefoglalás https://doi.org/10.55342/SZEMHUNGARICA.2024.161.3.152

A prosztaglandin-analógok helye a glaukóma kezelésében

Kóthy Péter dr.

Semmelweis Egyetem, Szemészeti Klinika, Budapest
(Igazgató: Prof. Dr. Nagy Zoltán Zsolt egyetemi tanár)

Célkitűzés: A prosztaglandin-analógok glaukóma kezelésében betöltött szerepére rávilágítani. A dolgozat a molekulacsalád hatásmechanizmusát, indikációs területét foglalja össze. A közlemény a prosztaglandin-analógok helyi és szisztémás mellékhatásait vázlatosan ismerteti.
A többi, szemnyomáscsökkentő csepp családdal összehasonlítva a prosztaglandin-analóg csepp kezelés mindennapi klinikai gyakorlatra vonatkozó előnyeire is rávilágít a cikk.
Módszer: A bőségesen rendelkezésre álló irodalmi adatok alapján készült a dolgozat.
Következtetések: A prosztaglandin-analógok hatékony szemnyomáscsökkentők, mellékhatásprofiljuk kedvező, mindezekből következően napjainkban a prosztaglandin-analógokat első választandó szerként ajánljuk glaukómás betegek kezelésében.

The role of the prostaglandin analogue eyedrops in glaucoma therapy
Aims: to summarize the role of prostaglandin analogue (PGA) eyedrops in glaucoma therapy. The report describes the intraocular pressure lowering mechanism of PGA eyedrops as well as the indications of therapy. The local and systemic side effect were also discussed briefly. We have summarized the practical clinical advances of PGA drops compared to the other intraocular pressure lowering agents.
Methods: The paper was prepared based on several existing scientific works.
Conclusions: the PGA eyedrops has an impressive intraocular pressure lowering potential, as well as a favourable side effect profile. This makes the the PGA eyedrops for a first choice therapy in glaucoma.

Kulcsszavak	glaukóma, prosztaglandin-analógok, intraocularis nyomás, mellékhatásprofil, első választandó kezelés
Keywords	glaucoma, prostaglandin analogues, intraocular pressure, side effect profile, first line therapy/first choice therapy

Bevezetés

A glaukóma a látóidegfő progresszív megbetegedése, amely az excavatio jellegzetes megnagyobbodásával és következményes látótérkieséssel jellemezhető. A kórfolyamat lényege a retinalis ganglionsejtek pusztulása (1). A glaukóma kialakulásával és progressziójával többféle rizikófaktor hozható összefüggésbe (pl. életkor, genetikai prediszpozíció, myopia, intraocularis nyomás), de ezek közül csakis az intraocularis nyomást tudjuk orvosilag befolyásolni (2). A szemnyomást szemcseppel, szájon adott gyógyszerrel, lézerkezeléssel, illetve sebészi beavatkozással lehet csökkenteni.
A klinikai gyakorlatban legtöbbször elsőként szemcseppel próbálkozunk. A cseppek hatóanyagai elsősorban a csarnokvíz termelését csökkenthetik vagy a csarnokvíz-elvezetést fokozzák (3).
A zöldhályog szemcseppkezelés úttörőinek *von Graefet és Webert* tekintjük, 1877-től kezdték el alkalmazni a Pilocarpin cseppet szemnyomáscsökkentési céllal (4).
A további fontos lépést a csarnokvíz termelését gátló béta-receptor-blokkoló szemcseppek jelentették (5). A timolol 1979-től hosszú éveken át volt a szemcseppkezelés alapja és első választandó gyógyszerként használták (6).

Kézirat beérkezése: 2024. 08. 28. Közlésre elfogadva: 2024. 09. 04.

A glaukóma szemcseppkezelésének a következő jelentős állomása a prosztaglandin-analógok szemnyomáscsökkentő képességének felfedezése volt.
Az első tanulmányt, amely a helyileg adott prosztaglandin-analóg molekula nyúlon tapasztalt szemnyomáscsökkentő hatásáról számolt be, 1977-ben publikálták (7). A szerzők között megemlítendő a magyar származású *Bitó László* is, akinek jelentős érdemei voltak az új hatásmechanizmusú szemnyomáscsökkentő molekula kifejlesztésében. A glaukóma kezelésében alkalmazott legelső prosztaglandin-analóg molekula a latanoproszt volt, amelyet az Egyesült Államok piacára 1996-ban vezettek be.

Hatásmechanizmus

Az elsődleges mechanizmus, amelylyel a legtöbb prosztaglandin-analóg a szemnyomást csökkenti a csarnokvíz nem konvencionális elfolyásának fokozása (8). A prosztaglandin-analógok a csarnokvíztermelést nem gátolják. A latanoproszttal kiváltott uveoscleralis elfolyás-fokozódás és a következményes szemnyomáscsökkenés FP-receptorhoz kötötten alakul ki (9). A prosztaglandin-sav az FP-receptorhoz kapcsolódva a sugártestben és a sclerában különféle a mátrix metalloproteáz (MMP) enzim transzkripicióját fokozza és ezzel a kollagénstruktúrát változtatja meg (10, 11). *In vitro* és *in vivo* (állatkísérletes) tanulmányok eredményei szerint a prosztaglandin-analógok az MMP-aktivitás fokozása útján a sugártest és a sclera szöveteiben csökkentik a kollagénmennyiséget, ezzel az uveoscleralis elfolyás fokozódik és a szemnyomás csökken (12).
Magyarországon négy prosztaglandin-analóg szemcsepp érhető el; bimatoproszt (0,03%) latanoproszt (0,005%), tafluproszt (0,0015%) és a travoproszt (0,004%). Mindegyikük felépítése hasonló és a prosztaglandinF2-alfa-analógok előalakjai. Biológiai hatásuk a prosztaglandin F (FP-) receptoron érvényesül. A latanoproszt, travoproszt és a tafluproszt észter formában van jelen a cseppben („pro-drug"), és a szaruhártyában lévő észteráz enzimek működésének eredményeképpen válnak biológiailag aktív formákká. Ezen három molekula az FP-receptor szelektív agonistája.
Ellentmondásos annak megítélése, hogy a bimatoprosztnak is savvá kell-e átalakulnia hatása kifejtéséhez (13). A bimatoproszt molekulát a prosztaglandin-analógok között a prosztamid-csoportba sorolják.
A vérkeringésbe kerülő biológiailag aktív latanoproszt-sav elsődlegesen a májban metabolizálódik és a vese választja ki. A humán plazmában 17 perc a féléletideje, így a latanoproszt csak a cseppentést követő egy órában mutatható ki a vérkeringésben.

Indikáció

Az FDA 2002-ben adta ki az engedélyt a prosztaglandin-analógok első választandó szerként való használatára. A prosztaglandin-analógok számos előnyös tulajdonsággal rendelkeznek az egyéb, szemnyomáscsökkentő molekulákkal összevetve. Béta-blokkolókkal összehasonlítva a prosztaglandin-analógok előnye az, hogy nincs érdemi szisztémás mellékhatásuk. A prosztaglandin-analógok és a béta-blokkolók egyaránt tolerálhatók, az előbbieknek elnyújtott nyomáscsökkentő hatása lehetővé teszi a napi egyszeri adagolást. Míg a béta-blokkolók alvás során nem csökkentik a szemnyomást, a prosztaglandin-analógok képesek ekkor is hatni, igaz ilyenkor kevésbé hatékonyak, mint napközben. Továbbá a béta-blokkolók az éjjeli vérnyomást csökkentik, ez nem tapasztalható prosztaglandin-analógok mellett, így a prosztaglandin-analóg kezelés mellett nagyobb ocularis perfúziós nyomás tapasztalható, ami a glaukómaprogressziót lassíthatja (14–16).

Kontraindikáció

Ellenjavallatnak tekinthető minden, a hatóanyagokra fennálló allergia vagy szenzitivitás. Néhány, uveitisen átesett páciens csarnokvizében gyulladásos jelek voltak észlelhetőek prosztaglandin-analóg kezelés mellett, mindazonáltal a prosztaglandin-analógok uveitisben is hatásosan csökkentik az intraocularis nyomást. Szoros összefüggést találtak a prosztaglandin-analóg kezelés és a cisztoid makulaödéma (CME) megjelenése között (17). Mindezek miatt nem vagy csak igen nagy elővigyázatossággal adhatók prosztaglandin-analógok akkor, amikor a hátsó lencsetok nem intakt vagy, ha a cisztoid makula ödémának más ismert kockázati tényezője is fennáll (17). Óvatosság javasolt továbbá herpesz keratitisen átesett pácienseknél esetében is, mivel a prosztaglandin-analóg cseppkezelés mellett a fertőzés reaktiválódhat (18).

Adagolás

A Magyarországon elérhető prosztaglandin-analógok naponta egyszer, este cseppentendők. Egyes betegeknél, amennyiben a compliance megkívánja, a reggeli adagolás is célra vezető lehet (19). Egyik prosztaglandin-analóg sem adható naponta többször, mert a napi többszöri cseppentés a szemnyomáscsökkentő hatás gyengülését okozza (20)! Mint minden egyéb, azonos hatásmechanizmusú molekula, a prosztaglandin-analógok sem adhatók egymással kombinálva.
Mindazonáltal eltérő hatásmechanizmusú gyógyszerrel (pl. béta-blokkolók, karboanhidráz-gátló, alfa-agonista, rho-kináz-gátlók) előnyösen kombinálhatók, továbbá számos, prosztaglandin-analógot tartalmazó fix kombinációs készítmény elérhető Magyarországon is. A fix kombinációk egy kivétellel timolol hatóanyagot foglalnak magukban a prosztaglandin-analóg mellett. Egyetlen, az EU-ban már törzskönyvezett, de Magyarországon közfinanszírozásban még nem elérhető készítmény tartalmaz a la-

tanoproszt mellett netarsudilt, ami egy rho-kináz-gátló vegyület.

Mellékhatások

A prosztaglandin-analóg kezelés mellett leggyakrabban helyi mellékhatásokkal találkozunk. A szisztémás mellékhatások fellépése nem jellemző ezen hatóanyagok használata mellett. A leggyakoribb lokális mellékhatások közül a szemirritáció, kötőhártya-vérbőség és a szempillák megváltozása említendő meg (21).

A conjunctiva-vérbőség minden prosztaglandin-analógra jellemző. Általánosságban elmondható, hogy a legtöbb esetben a vérbőség enyhe fokú és nincs szükség a kezelés megszakítására.

A szivárványhártya-pigmentáció megváltozásáról irodalmi adatokkal rendelkezünk (22). Leggyakrabban azoknál figyelhető meg, akikben a pupilláris szegély mentén koncentrikusan barna irissáv található és a szivárványhártya perifériás részei világosszürke, zöld vagy kék színűek (22). Latanoprosztterápia mellett hároméves megfigyelés során a kezeltek 30%-ában figyeltek meg szivárványhártya-pigmentáció-fokozódást (22). A pigmentáció erősödését travoproszt-, bimatoproszt- és tafluprosztkezelés mellett is leírták (23). A prosztaglandin-kezelés az iris stroma melanocytáiban lévő melanin mennyiségét növeli meg feltehetően a tirozináz-aktivitás fokozása útján (22).

A periorbitális bőr fokozott pigmentációjáról tudósítottak prosztaglandin-analóg szemcseppkezelés mellett (17). Érdekességként megjegyezhető, hogy egy idős, szenilis rhinitisben szenvedő páciens travoproszt-timolol fix kombinációs kezelése mellett az orrszárnyak és a septum nasi bőrének pigmentáció fokozódása volt megfigyelhető. A bőr hiperpigmentáció magyarázata lehet a szemcseppként adott, majd a könnyel az alsó orrjáratba kerülő prosztaglandin-analóg orrnyílás környéki expozíciója (24).

A prosztaglandin-analóg szemcseppek mellett a szempillák és a környezetükben lévő szőrzet hossz-, vastagság- és számbeli növekedését írták le. Összehasonlító vizsgálatokban ezen hatások bimatoprosztés travoprosztkezelés mellett gyakrabban voltak megfigyelhetők, mint a latanoprosztot kapók között (25).

A felső szemhéji sulcus kimélyülése, periorbitális zsíratrófia is előfordulhat prosztaglandin-analóg terápia mellett. Mindezek kissé javulhatnak hónapokkal a kezelés elhagyását követően (26, 27).

Az uveitis és a prosztaglandin-analógok kapcsolatával számos klinikai vizsgálat foglalkozott és nem tudtak kimutatni egyértelmű eltérést a prosztaglandin-analógok és a timolol összevetésében (23). Csekély valószínűséggel alakul ki prosztaglandin-analóg kezelés mellett uveitis, ennek esélye nem magasabb, mint más glaukóma ellenes cseppel, például pilocarpinnal, dorzolamiddal vagy brimonidinnel kezelteken (17). Mindazonáltal, uveitises páciensek esetében a prosztaglandin-analógok adásakor fokozottan kell figyelni az uveitises reakcióra, a gyulladás fellángolására, a gyógyszer ilyenkor csak a legnagyobb körültekintés mellett adható.

Ismert, hogy a prosztaglandin-analóg kezelés egyes klinikai állapotokban a CME kialakulásának kockázatát megemeli (17). Helyi latanoprosztkezelés mellett észlelt cisztoid makulaödémás eseteket kiértékelve megállapítható volt, hogy csaknem az összes észlelt esetben egyidejűleg a cisztoid makula ödéma más kockázati tényezője is jelen volt. Ilyen rizikófaktor lehet a hátsó lencsetok folytonosságának megszakadása, a közelmúltban történt bulbus megnyitó műtét, szövődményes, üvegtestveszteséggel járó műtét, a kórelőzményben szereplő cisztoid makula ödéma, egyidejű dipivefrinkezelés, valamint fennálló, aktív iritis (17).

Szemnyomás-csökkentés

Az összes prosztaglandin-analóg molekula az intraocularis nyomást a kiinduláshoz képest 25-35%-kal képes csökkenteni (28). Ezen képességük, kedvező mellékhatásprofiljuk és a napi egyszeri cseppentés miatt válhattak napjainkra a prosztaglandin-analógok elsőként választandó gyógyszerré a glaukóma kezelésében. A teljes gyógyszerhatás felépüléséhez legalább 2-4 hétnek kell eltelnie (29). A prosztaglandin-analógok becseppentésüket követően 8-12 órával fejtik ki maximális hatásukat, így a szemnyomás napi ingadozását hatékonyabban mérsékelik, mint a más hatóanyagcsoportba tartozó szemcseppek (28). A különböző prosztaglandin-analóg molekulák szemnyomáscsökkentő hatása között nincs érdemi eltérés (28).

A prosztaglandin-FP-receptor polimorfizmusa lehet felelős a latanoprosztkezelés során néha tapasztalható klinikailag eltérő válaszokra. Így lehet megmagyarázni azt is, ha az egyik, nem eléggé hatásos prosztaglandin-analógról másik prosztaglandin-analógra váltva a szemnyomás immár kielégítő mértékben tud csökkenni (23).

A prosztaglandin-analógok egyaránt hatékonyak a különböző etnikumhoz tartozó populációkban, valamint hosszú idejű kezelés során is fennmarad a szemnyomáscsökkentő hatás (30).

Hazánkban elérhető prosztaglandin-analógok (ABC-sorrendben):

- Bimatoproszt szemcsepp 0,3 mg/ml koncentrációban. Timololl (0,5%) fix kombinációban is felírható.
- Latanoproszt 0,05 mg/ml koncentrációban. Hagyományos, benzalkóniummal tartósított kiszerelésben, illetve tartósítószermentes formában (többadagos edényben) egyaránt elérhető. Béta-blokkolóval formulálva (0,5% timolol) is hozzáférhető, hagyományos kiszerelésben, benzalkóniummal tartósítva.
- Tafluproszt 15 mikrogramm/ml, egyadagos, tartósítószer nélküli kiszerelésben. A molekulának forgalomban van 0,5%-os timollal gyártott fix kombinációja, ez utóbbi csepp szintén tartósító-

szer nélküli, de többadagos cseppentő edényben hozzáférhető.
- Travoproszt 40 mikrogramm/ml többadagos, poliquad tartósítószerrel ellátott kiszerelésben. Ez utóbbi prosztaglandin-analóg is rendelhető 0,5% timolollal alkotott fix kombinációban (poliquaddal tartósítva).

A következő években várható Magyarországon a latanoproszt és a rho-kináz-inhibitor netarsudil fix kombinációjának bevezetése. Pontos dátum eddig nem ismert.

Következtetések

A prosztaglandin-analógok hatékony szemnyomáscsökkentők, mellékhatásprofiljuk kedvező, jól tolerálhatók, elegendő a napi egyszeri cseppentés. Mindezek alapján napjainkban a prosztaglandin-analógokat első választandó szerként ajánljuk glaukómás betegek kezelésében. A kezelés sikerességét a szemfelszíni tolerancia javítása útján a ma már széles körben hozzáférhető tartósítószermentes készítmények tovább javítják.

Amennyiben a prosztaglandin-monoterápia nem kellően hatásos, akkor ezen molekulacsalád fix kombinációi is rendelkezésre állnak.

Nyilatkozat

A szerző kijelenti, hogy az összefoglaló, továbbképző cikk megírásával kapcsolatban nem áll fenn vele szemben pénzügyi vagy egyéb lényeges összeütközés, összeférhetetlenségi ok, amely befolyásolhatja a közleményben bemutatott eredményeket, az abból levont következtetéseket vagy azok értelmezését.

Irodalom

1. Heijl A, Bengtsson B, Hyman L, Leske MC. Natural history of open angle glaucoma. Ophthalmology 2009; 116: 2271–2276. https://doi.org/10.1016/j.ophtha.2009.06.042. Epub 2009 Oct 24

2. Gordon MO, Kass MA. The Ocular Hypertension Treatment Study design and baseline description of the participants. Arch Ophthalmol 1999; 117(5): 573–583. https://doi.org/10.1001/archopht.117.5.573

3. Singh K, Shirvastava A. Medical management of glaucoma: principles and practice. Indian J Ophthalmol 2011; (Suppl 1): S88–S92. https://doi.org/10.4103/0301-4738.73691

4. Latimer K, Pendleton C, Martinez A, Subramanian PS, Quiñones-Hinojosa A. Insight Into Glaucoma Treatment in the Early 1900s: Harvey Cushing's 1905 Operation. Arch Ophthalmol 2012; 130(4): 510–513. https://doi.org/10.1001/archophthalmol.2011.1184

5. Wilson RP, Kanal N, Spaeth GL. Timolol: its effectiveness in different Types of glaucoma. Ophthalmology 1979; 86(1): 43–50. https://doi.org/10.1016/s0161-6420(79)35535-x

6. Hoover D. Timolol xPharm: The Comprehensive Pharmacology Reference 2007. p. 1–6. https://doi.org/10.1016/B978-0-12-801238-3.99342-5

7. Camras CB, Bito LZ, Eakins KE. Reduction of intraocular pressure by prostaglandins applied topically to the eyes on conscious rabbits. Invest Ophthalmol Vis Sci 1977; 16: 1125–1134. PMID: 924742

8. Toris CB, Camras CB, Yablonski ME, Brubaker RF. Effects of exogenous prostaglandins on aqueous humor dynamics and blood-aqueous barrier function. Surv Ophthalmol 1997; 41(Suppl 2): S69–S75. https://doi.org/10.1016/S0039-6257(97)80010-0

9. Crowston JG, Lindsey JD, Aihara M, weinreb RN. Effects of latanoprost on itraocular pressure in mice lacking the prostaglandin FP receptor. Invest Ophthalmol Vis Sci 2004; 45: 3555–3559. https://doi.org/10.1167/iovs.04-0338

10. Weinreb RN, Kashiwagi K, Kashiwagi F, Tsukahara S, Lindsey JD. Prostaglandins increase matrix metalloproteinase release from human ciliary smooth muscle cells. Invest Ophthalmol Vis Sci 1997; 38: 2772–2780. PMID: 9418730

11. Lindsey JD, Kashiwagi K, Kashiwagi F, Weinreb RN. Prostaglandin action on ciliary smooth muscle extrtacellular matrix metabolism: implications for uveoscleral outflow. Surv ophthalmol 1997; 41(Suppl 2): S53–S59. https://doi.org/10.1016/s0039-6257(97)80008-2

12. Aihara M, Lindsey JD, Weinreb RN. Enhanced PGF-2 movement through human sclera after exposure to latanoprost. Invest Ophthalmol Vis Sci 2001; 42: 2554–2559. doi: N/A

13. Camras CB, Toris CB, Sjoquist B, et al. Detection of the free acid of bimatoprost in aqueous humor samples from human eyes treated with bimatoprost before cataract surgery. Ophthalmology 2004; 111: 2193–2198. https://doi.org/10.1016/j.ophtha.2004.06.028

14. Orzalesi N, Rosetti L, Bottoli A, Fogagnolo P. Comparison of the effects of latanoprost, travoprost, and bimatoprost on circadian intraocular pressure in patients with glaucoma or ocular hypertension. Ophthalmology 2006; 113: 239–246. https://doi.org/10.1016/j.ophtha.2005.10.045

15. Liu JHK, Kripke DF, Weinreb RN. Comparison of the nocturnal effects of once-daily timolol and latanoprost on intraocular pressure. Am J Ophthalmol 2004; 138: 389–395. https://doi.org/10.1016/j.ajo.2004.04.022

16. Gulati V, Fan S, Zhao M, Maslonka MA, Gangahar C, Toris CB. Diurnal and nocturnal variations in aqueous humor dynamics of patients with ocular hypertension undergoing medical therapy. Arch Ophthalmol 2012; 130–136. https://doi.org/10.1001/archophthalmol.2011.2573

17. Schumer RA, Camras CB, Mandahl AK. Putative side effects of prostaglandin analogs. Surv Ophthamol 2002; 47(Suppl 1): S219. https://doi.org/10.1016/s0039-6257(02)00328-4

18. Wand M, gilbert CM. Latanoprost and herpes simplex keratitis. Am J Opthalmol 1999 May; 127(5): 602–604. https://doi.org/10.1016/s0002-9394(99)00050-1

19. Ford BA, Gooi M, Carlsson A, Crichton AC. Morning dosing of once-daily glaucoma medication is more convenient and may lead to greater adherence than evening dosing. J Glaucoma 2013; 22: 1–4. https://doi.org/10.1097/IJG.0b013e311822e622f

20. Sherwood M, Brandt J. Bimatoprost Study Groups 1 and 2. Six-month comparison of bimatoprost once-daily and twice-daily with timolol twice-daily in patients with elevated intraocular pressure. Surv Ophthalmol 2001; 45(Suppl 4): S361–S368. https://doi.org/10.1016/s0039-6257(01)00219-3

21. Li S-M, chen R, Li Y, et al. Meta-analysis of randomized controlled trials comparing latanoprost with timolol int he treatment of Asian populations with chronic angle-closure glaucoma. PLoS ONE 2014; 9: e96852. https://doi.org/10.1371/journal.pone.0096852. eCollection 2014.

22. Stjernschantz JW, Albert DM, Hu D-N, Drago F, Wistrand PJ. Mechanism and clinical significance of prostaglandin-induced iris pigmentation. Surv Ophthalmol 2002; 47: S162–S175. https://doi.org/10.1016/s0039-6257(02)00292-8

23. Netland PA, Tanna AP, editors. Glaucoma medical therapy. Principles and management. Amsterdam, The Netherlands: Kugler Publications; 2021. ISBN 978-90-6299-277-5

24. Holló G, Kóthy P. Prostaglandin analogue-induced pigmentation of the skin of the nasal septum and nasal alae in a glaucoma patient. Eur J Ophthalmol 2015 May 25; 25(4): e38–9. https://doi.org/10.5301/ejo.5000573

25. Eisenberg DL, Toris CB, Camras CB. Bimatoprost and travoprost: a review of recent studies of two new glaucoma drugs. Surv Ophthalmol 2002; 47(Suppl 1): S105–S115. https://doi.org/10.1016/s0039-6257(02)00327-2

26. Peplinski LS, Smith KA. Deepening of lid sulcus from topical bimatoprost therapy. Optom Vis Sci 2004; 81: 574–577. https://doi.org/10.1097/01.opx.0000141791.16683.4a

27. Filippopoulos T, Paula JS, Torun N, Hatton MP, Pasquale LR, Grosskreutz CL. Periorbital changes associated with topical bimatoprost. Ophthalmic Plast Reconstr Surg 2008; 24: 302–307. https://doi.org/10.1097/IOP.0b013e31817d81df

28. European Glaucoma Society. Terminology and guidelines for glaucoma. 2021. 5th edition Savona, Italy. ISBN 978-88-98320-48-6

29. Oh JY, Park KH. The effect of latanoproston intraocular pressure during 12 months of treatment for normal-tension glaucoma. Korean Journal of Ophthalmology 2005; 19(4): 297–301. https://doi.org/10.3341/kjo.2005.19.4.297

30. Netland PA, Landry T, Kenneth Sullivan E, et al. Travoprost compared with latanoprost and timolol in patients with open-angle glaucoma or ocular hypertension. Am J Ophthalmol 2001; 132: 472–484. https://doi.org/10.1016/s0002-9394(01)01177-1

Levelezési cím Dr. Kóthy Péter, e-mail: kotpet2000@yahoo.de

A Magyar Szemorvostársaság 2024. évi kongresszusának (2024. június 20–22., Eger) főbb adatai és eseményei

Regisztrált résztvevő: 600 fő
Tudományos előadás: 56
Poszter előadás: 13
Meghívott/felkért előadó: 10
Kurzus: 18 + young ophthalmologists 3 blokkban
Céges szimpózium: 12

Meghívott előadók:
Prof. Dr. Pető Tünde (Queen University Belfast, Észak Írország),
Prof. Dr. Marie-José Tassignon (University Hospital, Antwerpen, Hollandia),
Prof. Dr. Andrzej Grzybowski (Warmia és Mazury Egyetem, Olsztyn, Lengyelország)

A Magyar Szemorvostársaság tiszteletbeli tagja: *Prof. Dr. Pető Tünde*
Imre-Blaskovics-emlékérem: *Prof. Dr. Tóth-Molnár Edit*
Hirschler Ignácz-emlékérem: *Dr. Bátor György*
Schulek Vilmos-emlékérem: *Dr. Vámosi Péter*
Alberth Béla-emlékérem: *Dr. Fodor Mariann*
Brooser Gábor-emlékérem: *Dr. Papp András*
SOE Lecture-díj: *Dr. Kölkedi Zsófia* (Pécsi Tudományegyetem, Klinikai Központ, Szemészeti Klinika, Pécs)
Dum Spiro Spero Alapítvány díj: *Dr. Szabó-Kiss Tímea* (Szegedi Tudományegyetem, Szemészeti Klinika)

Magyar Szemorvostársaság különdíj a Semmelweis Egyetem Tudományos Diákköri Konferencián nyújtott teljesítményért: *Dobos Dominik*

Alapítvány a Tudományos Szemészetért – ebben az évben nincs díjazott

Március 15-pályázat eredménye:
Legújabb eredmények a szemészetben
1. Dr. Végh András (Semmelweis Egyetem, Szemészeti Klinika, Budapest)
Kazuisztika
1. *Dr. Ördögh Dominika Anett* (SZTE, Szemklinika, Szeged)
2. *Dr. Asbóth Barbara* (Semmelweis Egyetem,Szemészeti Klinika, Budapest)
3. *Dr. Vámosi Márton György* (Péterfy Sándor utcai Kórház, Budapest)
3. *Dr. Takács Péter István* (Semmelweis Egyetem,Szemészeti Klinika, Budapest)

A szemészet története
1. *Dr. Ungor Csilla Fanni* (Komárom-Esztergom Vármegyei Szt. Borbála Kórház Szemészeti Osztály, Tatabánya)
2. *Dr. Szalczer Szilárd Lajos* (Semmelweis Egyetem,Szemészeti Klinika, Budapest)
3. *Dr. Tóth Noémi* (Pécsi Tudományegyetem, Klinikai Központ, Szemészeti Klinika, Pécs)
3. *Dr. Juhász Csaba Csaba* (Szabolcs-Szatmár-Bereg Vármegyei Oktatókórház, Nyíregyházi Jósa András Tagkórház, Szemészeti Osztály, Nyíregyháza

Oklevelek
Legjobb poster: *Dr. Lakosa Alina* (Pécsi Tudományegyetem, Klinikai Központ, Szemészeti Klinika, Pécs)
Hatvani István-díj: *Dr. Clapp Emília* (Semmelweis Egyetem Szemészeti Klinika, Budapest)
Brooser Gábor-díj: *Dr. B. Tóth Barbara* (SZTE Szemklinika, Szeged)

Sikeres FEBO szakvizsgát tettek:
Dr. Berkes Szilvia (SZTE Szemklinika,Szeged)
Dr.Ujváry László (Semmelweis Egyetem Szemészeti Klinika, Budapest)

Szemészet 161. évfolyam, 2024; 3. szám I–VI.
Támogatott közlemény

A Faricimab gyakorlati alkalmazása: a napjainkig megjelent, klinikai tapasztalatokon alapuló publikációk keresztmetszete

Nagy Zoltán Zsolt dr.

Semmelweis Egyetem, Szemészeti Klinika, Budapest
(Igazgató: Prof. Dr. Nagy Zoltán Zsolt egyetemi tanár)

Bevezetés: A faricimab egy olyan bispecifikus antitest, amit az anti-VEGF-A és Ang-2 egyidejű gátlására terveztek annak érdekében, hogy stabilizálja a retinalis érpermeabilitást, gátolja a neovaszkularizációt és a krónikus gyulladásos folyamatokat neovaszkuláris, időskori makuladegeneráció (nAMD), diabéteszes makulaödéma (DMO) és szemfenéki vénás elzáródás (RVO) esetén. Ez a közlemény klinikai vizsgálatok és a gyakorlati alkalmazás során nyert adatok alapján összegzi a faricimabbal szerzett tapasztalatokat a hatásosság és biztonságosság szempontjából.
A vizsgált szakirodalom: Jelen összefoglaló a faricimabbal kapcsolatban a gyógyszer 2022-es engedélyezése óta megjelent 58, a mindennapok gyakorlati tapasztalatán alapuló közleményre támaszkodik. Az nAMD kezeléséről szóló 44, kisebb betegszámú beszámoló közül *Sim és munkatársai* (2024) publikációját emeli ki. A talált 12, kisebb DMO-betegekre vonatkozó tanulmányból *Quah és munkatársai* (2024) a kezelésnaiv és előkezelt nAMD- és DMO-betegek faricimabkezelését egyaránt leíró munkájára tér ki. Több, nagyobb léptékű vizsgálat eredményét is idézi, köztük a FARETINA-, a FARWIDE-, a TRUCKEE- és a TAHOE-tanulmányokét, amelyek több mint 25 000 faricimabbal kezelt beteg adatait tartalmazzák.
Vélemény: Az nAMD-, a DMO- és az RVO-kezelés során szerzett klinikai tapasztalatok szerint a faricimab stabil látási eredményeket biztosít csökkentett kezelési teher mellett, mind a kezelésben még nem részesült (naiv), mind refrakter betegek esetében.

Practical Application of Faricimab: A Cross-Section of Publications Based on Current Clinical Experiences
Introduction: Faricimab is a bispecific antibody designed to simultaneously inhibit anti-VEGF-A and Ang-2 in order to stabilize retinal vascular leakage, inhibit neovascularization and chronic inflammatory processes in neovascular age-related macular degeneration (nAMD), diabetic macular edema (DME) and other retinal diseases. This article briefly reviews the efficacy and safety of faricimab in these retinal diseases based on clinical and real-life data.
Literature reviewed: This review article highlights 58 published real world evidence studies on faricimab since the drug was approved in 2022. Forty-four articles detailed smaller scale studies in patients with nAMD, of which the publication by Sim et al. (2024), was highlighted following 117 patients at Moorfields Eye Hospital (UK). Twelve smaller scale studies on DME patients were listed, of which the work of Quah et al. (2024) was highlighted, describing both treatment naïve and pre-treated nAMD and DME patients starting faricimab treatment. Several larger-scale studies were also described, including the FARETINA, FARWIDE, TRUCKEE and TAHOE studies, which include data from over 25 000 patients treated with faricimab.
Conclusion: Clinical experience in the treatment of nAMD, DME and RVO has shown that faricimab provides stable visual outcomes with a reduced treatment burden in both treatment-naïve and refractory patients.

Kulcsszavak	faricimab, DMO, RVO, nAMD, intravitreális anti-VEGF-, RWE-vizsgálatok, gyakorlati tapasztalatok
Keywords	faricimab, DME, RVO, nAMD, intravitreal anti-VEGF, RWE studies, real world experience

Bevezetés

A retinalis betegségek, köztük a neovaszkuláris időskori makuladegeneráció (nAMD), a diabéteszes makulaödéma (DMO) és a szemfeneki vénás elzáródás (RVO) világszerte a látásvesztés vezető okai között vannak (1). Ezen az állapotokat a retinában kialakuló rendellenes érújdonképződés, folyadékszivárgás és gyulladás jellemzi, kezeletlen esetben jelentős látásromlást okozva. E betegségek kezelését forradalmasították a vaszkuláris endothelialis növekedési faktort gátló (anti-VEGF) terápiák, amelyek a rendellenes érújdonképződést gátlásával és az érfal stabilizálásával hozzájárulnak a folyadékszivárgás csökkentéséhez (2).

A faricimab (Roche/Genentech, Svájc) egy bispecifikus antitest, amely egyaránt célozza a kórfolyamatokban szerepet játszó angiopoietin-2-t (Ang-2) és a vaszkuláris endothelialis növekedési faktor A-t (VEGF-A), új, alteratív terápiás megközelítést kínálva ezzel a retina érbetegségeinek kezelésére (3). Az irodalmi adatok szerint a faricimab a két útvonal egyidejű gátlásával az eddigieknél tartósabb kezelési eredményeket biztosíthat és csökkentheti a szükséges injekciók gyakoriságát (4). A fentiek miatt a retinabetegségek kezelésében jelentős, kielégítetlen szükségletre jelenthet megoldást a betegek terápiás terheit, valamint az egészségügyi ellátóhelyek kapacitásproblémáit illetően is. Ez az áttekintés összefoglalja a valós életbeli eredményekkel alátámasztott vizsgálatok („real world evidence" RWE-studies) legfontosabb megállapításait, a faricimab klinikai hatékonyságára és biztonságosságára fókuszálva a retina egyes vaszkuláris betegségeiben.

A faricimab III. fázisú klinikai vizsgálatai – TENAYA és LUCERNE (5, 6) a neovaszkuláris időskori makuladegeneráció (nAMD), a YOSEMITE és RHINE (7, 8) a diabéteszes makulaödéma (DMO), a BALATON és COMINO (9) a retinalis vénaelzáródás (RVO) kezelésére – azt mutatták, hogy a faricimab mindhárom indikációban a látással kapcsolatos eredmények nem rosszabbak a hosszabb kezelési intervallum ellenére, gyorsabb folyadékgyülem-felszívódással és gyorsabb anatómiai javulással, mint a legfeljebb 8 hetente alkalmazott aflibercept kezelés.

Módszertan

Jelen összefoglalóhoz 2024 júliusában adatbázis-keresést végeztünk (PubMed és Google Scholar) 'faricimab' kulcsszóval, az Egyesült Államok Élelmiszer- és Gyógyszerügyi Hivatala (FDA) és az Európai Orvosi Ügynökség (EMA) által történő jóváhagyása óta (2022) megjelent RWE-tanulmányok és publikációk között. A releváns betegpopulációkat tartalmazó közleményeket az 1. táblázat összegzi. Az Etikai Bizottság jóváhagyására nem volt szükség, mivel a vizsgálat a Helsinki Nyilatkozat alapelveivel összhangban készült.

Eredmények

Valós életbeli tapasztalatok faricimabbal nAMD kezelésében (kis esetszámú tanulmányok)

A faricimab számos nAMD-vel foglalkozó publikáció tárgyát képezte. Negyvennégy alacsony esetszámú, valós klinikai gyakorlaton alapuló tanulmányt publikáltak 2024-ig, amelyekben a faricimab hatásosságát és biztonságosságát vizsgálták nAMD-ben (1. táblázat). Együttesen mintegy 2714 beteg 2928 szemének kezeléséről számoltak be.

Esetszámát tekintve kiemelendő a „real-world" tanulmány, amelyet *Sim és munkatársai* (2024) publikáltak (22). Az Egyesült Királyságban, a Moorfields Eye Hospital-ban 12 hónapos követési idővel, retrospektív módon elemezték 117 beteg – korábban más anti-VEGF-terápiában részesült – 117 szeme kezelésének anatómiai és funkcionális eredményeit.

Hatásosság

A faricimabkezelésre való áttérést megelőzően a betegek 75,2%-a korábban legalább 3 éven át anti-VEGF-kezelésben részesült. A váltást megelőző 12 hónapban a nAMD-s betegeknél az injekciók átlagos száma 10,1±1,6 volt, az utolsó három injekció között átlagosan 4,2±0,3 hét telt el. A faricimabkezelésre való áttérést követően jelentős javulás következett be az anatómiai eredmények tekintetében, beleértve a centrális almező vastagság (CST) 20,0 μm-rel való csökkenését ($p=0,035$) és az ödémamentes makulák arányának 18,3%-ról 58,7%-ra való növekedését ($p<0,005$) a 12. héten (3 injekciót követően). A terápiaváltást követő 12 hónap alatt az átlagos látóélességben (VA) nem észleltek szignifikáns változást. Az átlagos CST azonban statisztikailag szignifikáns csökkenést mutatott: 22,1 μm-rel mérséklődött ($p=0,041$) 12 hónap elteltével.

Kezelési intervallumok

Az átlagos kezelési intervallumok 6,9±2,3 hétre ($p<0,005$) hosszabbodtak meg a 12. hónapra, a betegek 42,9%-a 8 hetes vagy annál hosszabb, 11,4%-a pedig 12 hetes vagy annál hosszabb beadási intervallumot ért el – demonstrálva a kezelési terhek csökkenésének lehetőségét.

Biztonság

A faricimab biztonságossága összhangban volt más anti-VEGF-szerekkel; a faricimabra való áttérést követően 117 szem 1016 injekciója közül két esetben fordult elő elülső uveitis hátsó szegmentum gyulladása nélkül, amelyek jól reagáltak a szteroidkezelésre.

Gyakorlati tapasztalatok faricimabb al DMO kezelésében (kis esetszámú tanulmányok)

A faricimab DME-ben betöltött szerepét számos tanulmányban vizsgálták; 2024-ig 12, kisebb esetszámú, valós körülmények között végzett tanulmányt tettek közzé (1. táblázat). Ezek a vizsgálatok mintegy 320 beteg 392 szemére terjedtek ki, és alátámasztják a faricimab sikeres alkalmazását ezen indikációban is.

Quah és munkatársainak (2024) tanulmánya (11) a Royal Free London NHS Foundation Trustban folytatott vizsgálatban értékelte az intravitreális faricimab valós életbeli (RWE) hatásosságát a neovaszkuláris időskori makuladegeneráció (nAMD) (69 beteg, 74 szeme) és a diabéteszes makulaödéma

1. táblázat: A Faricimabbal végzett RWE-tanulmányok						
Ref	**Szerzők**	**Indikáció**	**Vizsgálat típusa**	**Összes beteg**	**Összes szem**	**Kezelésre naiv, előkezelt, mindkettő**
10	Giancipoli et al.	nAMD & DMO	Retrospektív	nAMD: 15; DMO: 12	nAMD: 16; DMO: 15	Mindkettő
11	Quah et al.	nAMD & DMO	Retrospektív	nAMD: 69; DMO: 58	nAMD: 74; DMO: 72	Mindkettő
12	Pichi et al.	DMO	Retrospektív	100	100	Előkezelt
13	Saima et al.	DMO	Retrospektív	15	15	Előkezelt
14	Tatsumi et al.	DMO	Retrospektív	21	29	Előkezelt
15	Durrani et al.	DMO	Retrospektív	53	69	Előkezelt
16	Ohara et al.	DMO	Retrospektív	18	18	Előkezelt
17	Rush	DMO	Retrospektív	51	51	Előkezelt
18	Kusuhara et al.	DMO	Retrospektív	19	21	Mindkettő
19	Sawa et al.	DMO	Esettanulmány	2	2	Előkezelt
20	Takamura et al.	DMO	Esettanulmány	1	1	–
21	Rush & Rush	DMO	Retrospektív	51	51	Előkezelt
22	Sim et al.	nAMD	Retrospektív	117	117	Előkezelt
23	Kin et al.	nAMD	Retrospektív	14	15	Előkezelt
24	Fukuda et al.	nAMD	Retrospektív	FAR: 42; AFL: 43	FAR: 43; AFL: 43	Kezelésnaiv
25	Goodchild et al.	nAMD	Retrospektív	79	98	Előkezelt
26	Raimondi et al.	nAMD	Retrospektív	68	81	Előkezelt
27	Stradiotto et al.	nAMD	Kommentár	FAR:10; BRO: 10	FAR:10; BRO: 10	Kezelésnaiv
28	Brinkmann et al.	nAMD	Retrospektív	25	25	Előkezelt
29	Mukai et al.	nAMD	Retrospektív	68	70	Kezelésnaiv
30	Shaheen et al.	nAMD	Retrospektív	62	62	Előkezelt
31	Aljundi et al.	nAMD	Retrospektív	44	44	Előkezelt
32	Alcibahy et al.	AMD + SRH	Esettanulmány	1	1	Nincs leírva
33	Brinkmann et al.	nAMD	Retrospektív	22	25	Előkezelt
34	Muth et al.	nAMD	Retrospektív	53	63	Mindkettő
35	Machida et al.	nAMD	Retrospektív	44	44	Előkezelt
36	Eckardt et al.	nAMD	Retrospektív	51	58	Előkezelt
37	Aljundi et al.	nAMD	Retrospektív	33	33	Előkezelt
38	Takahashi et al.	nAMD	Retrospektív	60	63	Előkezelt
39	Sutter et al.	nAMD	Retrospektív	17	19	Előkezelt
40	Schneider et al.	nAMD	Retrospektív	46	50	Előkezelt
41	Tanaka et al.	nAMD	Prospektív	23	23	Kezelésnaiv
42	Hara et al.	nAMD	Retrospektív	57	60	FAR vs. AFL feltöltő
43	Matsumoto et al.	nAMD + PCV	Retrospektív	38	4340	Kezelésnaiv
44	Ng et al.	nAMD	Retrospektív	54	6345	Előkezelt
45	Ibrahim et al.	nAMD	Prospektív	71	71	Előkezelt
46	Kenworthy et al.	nAMD	Retrospektív	27	31	Előkezelt
47	Grimaldi et al.	nAMD	Prospektív	26	26	Előkezelt
48	Tamiya et al.	nAMD	Prospektív	25	25	Előkezelt
49	Hikichi	nAMD	Retrospektív	48	48	Előkezelt
50	Raimondi et al.	nAMD	Retrospektív	63	81	Előkezelt
51	Inoda et al.	nAMD	Retrospektív	75	80	Előkezelt
52	Pandit et al.	nAMD	Retrospektív	191	218	Előkezelt
53	Szigiato et al.	nAMD	Retrospektív	106	124	Előkezelt
54	Murayama-Inoue et al.	MNV	Retrospektív	90	92	Kezelésnaiv
55	Kataoka et al.	nAMD	Retrospektív	124	130	Előkezelt
56	Rush RB	nAMD	Retrospektív	54	54	Előkezelt

1. táblázat: A Faricimabbal végzett RWE-tanulmányok (folytatás)						
Ref	**Szerzők**	**Indikáció**	**Vizsgálat típusa**	**Összes beteg**	**Összes szem**	**Kezelésre naiv, előkezelt, mindkettő**
57	Kishi M	nAMD	Retrospektív	55	55	Előkezelt
58	Mukai et al.	nAMD	Retrospektív	61	63	Kezelés naiv
59	Leung et al.	nAMD	Retrospektív	186	190	Előkezelt
60	Stanga et al.	nAMD	Retrospektív	9	11	Mindkettő
61	Rush & Rush	nAMD	Retrospektív	55	55	Előkezelt
62	Almamoori	nAMD	Esettanulmány	1	1	Előkezelt
63	Nasimi et al.	nAMD	Irodalmi áttekintés	1618	1762	Mindkettő
64	Sharma et al.	nAMD & DMO	Irodalmi áttekintés	1127	1204	Mindkettő
65	Penha et al.	nAMD & DMO	RWE áttekintés	FARWIDE, FARETNA, TRUCKEE, TAHOE		Mindkettő
66	Panos et al.	nAMD & DMO	RWE áttekintés	–	–	Mindkettő
67	Khanani et al.	nAMD	Retrospektív	TRUCKEE - 335	376	Mindkettő
68	Guymer et al.	nAMD & DMO	Prospektív	VOYAGER - 5000	–	Mindkettő

A szürkével árnyékolt cellák elbeszélő összefoglalókat vagy a Roche által szponzorált tanulmányokat emelnek ki (2023. évi adatokból).

(DMO) (58 beteg, 72 szeme) kezelésében a látóélesség (BCVA) és a retina centrális mező vastagság- (CST) értékek változását elemezve kezelésnaiv, előzetesen már más készítménnyel kezelt betegek esetében. Az alábbiakban a DMO-populációra vonatkozó legfontosabb adatok szerepelnek.

1. Kezelésnaiv DMO-betegek

a: Látóélesség-javulás: A 33 kezelésnaiv szem a legjobb korrigált látóélesség (BCVA) átlaga az első vizsgálatnál mért 61,1±13,0 betűről 72,8±11,5 betűre nőtt az ötödik kontroll vizsgálatra.
b: CST-csökkenés: A CST átlaga a kiindulási 465,8±109,1 μm-ről a negyedik vizsgálatra 343,1±100,3 μm-re csökkent ($p<0,0001$).

2. Korábban kezelt DMO-betegek

a: Látóélesség-javulás: A korábban anti-VEGF-hatóanyagokkal kezelt 39 szemnek az átlagos BCVA-értéke a kiindulási 60,8±14,6 betűről 63,3±15,6 betűre javult az ötödik vizitre.
b: CST-csökkenés: Az átlagos CST szignifikánsan csökkent a kiindulási 492,5±133,1 μm-ről 388,5±131,4 μm-re a negyedik vizsgálatra ($p<0,0001$).

3. Anatómiai eredmények (OCT-leletek)

a: Kezelésnaiv betegek: Szignifikáns csökkenést figyeltek meg a betegség aktivitási markereinek tekintetében: a subretinalis folyadék (SRF) 30,3%-ról 0,0%-ra, az intraretinalis folyadék (IRF) 100%-ról 73,3%-ra, a diffúz retinavastagodás (DRT) pedig 97,0%-ról 43,3%-ra csökkent ($p<0,05$). A pigmentepithel-leválás PED és a hiperreflektív pontok (HRF) csökkenése is megfigyelhető volt, bár kevésbé kifejezett mértékben.
b: Korábban kezelt betegek: Javulást észleltek az SRF (15,4%-ról 0,0%-ra), az IRF (100%-ról 91,7%-ra) és a DRT (89,7%-ról 75,0%-ra) tekintetében, jelentős csökkenést észlelve az intraretinalis folyadék IRF és a DRT esetében ($p<0,05$).
Ezek az adatok arra utalnak, hogy a faricimab hatékony a látóélesség javításában és a makula szerkezetének normalizálásában a terápiában korábban nem részesülő, illetve az előzetesen már kezelt DMO-s betegek esetében egyaránt.

Nagy esetszámú tanulmányok (Roche-szponzorált) és egyéb áttekintésjellegű összefoglalók

A faricimab valós klinikai gyakorlatban mutatott hatásosságát és biztonságosságát napjainkig öt áttekintő közlemény elemezte kisebb és nagyobb lélegzetű RWE-vizsgálatok bevonásával. *Penha et al.* (2024), különösen kiemeli a nagyszabású, globális vizsgálatokat (65), köztük a FARWIDE- (UK Medisoft EHR rendszer), FARETINA- (USA IRIS Regiszter), TRUCKEE- és TAHOE-tanulmányokat, amelyek több ezer nAMD- és DMO-beteget követnek folyamatosan (n=25 000, 2023. júliusáig), egyre növekvő számban.

FARETINA — AMD (65, 71)

A FARETINA – AMD-kutatás –, amely 10551 nAMD-s beteg 12 119 szemét vizsgálta, az előzetesen már kezelt szemek (a kohorsz 86,5%-a) látóélessége átlagosan +0,5 betűt javult négy beadott faricimab injekciót követően. A kezelésnaiv szemeknél, amelyek a kohorsz 13,5%-át tették ki, négy injekció beadása után jelentősebb, +1,6 betűs látóélesség-javulást tapasztaltak. Az előzetesen már kezelt szemek 1542 (63,3%) esetében az előző terápiás kezelés alatt elért maximum kiterjesztési intervallum, vagy elkezdett T&E-terápia esetéhez képest, a faricimabkezeléssel hosszabb injekciós intervallumot értek el, ami a tartósan fennálló kedvező anatómiai eredményeket igazolja.

FARETINA — DMO (65, 72)

A FARETINA – DMO-vizsgálat –, ami 2692 beteg 3961 szemének adatait elemezte, a korábban már kezelt betegek (a kohorsz 87,5%-a) látóélessége

stabil volt a négy faricimabinjekciót követően. E korábban kezelt szemek 61,8%-ánál 6 hétnél hosszabb injekciós intervallumot értek el, ami jó anatómiai választ tükröz. A kezelésnaiv szemeknél, akik a kohorsz 12,5%-át tették ki, négy injekció beadása után átlagosan +3 betű látóélesség-javulást tapasztaltak, és a kezelt szemek 61,5%-ánál 6 hétnél hosszabb kezelési intervallumokra lehetett kiterjeszteni az alkalmazási gyakoriságot.

FARWIDE — nAMD (65, 69, 73)

A FARWIDE–nAMD-vizsgálatban 2022. júniustól 2023. februárig, 2987 beteg 3564 szeme vett részt, a korábban már kezelt szemek (a kohorsz 77,2%-a) látóélessége stabil maradt a faricimab öt injekcióját követően. A kezelésnaiv szemek, amelyek a kohorsz 22,8%-át tették ki, átlagosan +5,57 ETDRS-betű látóélesség-javulást mutattak az öt injekciót követően.

FARWIDE — DMO (65, 70)

A FARWIDE–DMO-vizsgálatban 1921 beteg összesen 2673 szeme vett részt. A korábban már kezelt szemek (a kohorsz 64,4%-a) esetében a látóélesség öt injekció után stabil maradt. A kezelésnaiv szemek esetében, amelyek a kohorsz 35,6%-át tették ki, +7,7 ETDRS-betű látásjavulást figyeltek meg hat injekciót követően. A 4. injekciót követően a kezelésnaiv szemek 64%-a, a korábban kezelt szemek 44%-a elérte vagy meg is haladta a 8 hetes kezelési intervallumot.

TRUCKEE-vizsgálat — nAMD (65, 67, 75)

A TRUCKEE-vizsgálatban összesen 376 faricimabbal kezelt szem utánkövetési adatait vizsgálták. Az előzetesen már kezelt betegek esetében, akik a kohorsz 89,6%-át tették ki, a látóélesség az első injekciót követően +1,1 betűvel, hat injekciót követően pedig +0,47 betűvel javult, a kiindulási értékhez képest. A CST –31,3 μm-rel csökkent az első injekció után, illetve –24,08 μm-rel hat beadott injekció után a kiindulási értékhez képest. A tanulmány két gyulladásos szövődményről számolt be; egy bakteriális endophthalmitisről és egy enyhe, az elülső szegmentumot érintő gyulladásról.

TAHOE-vizsgálat — DMO (65, 73)

A TAHOE-vizsgálatba 140 DMO-s szemet vontak be, amelyeknél a nyomonkövetési adatokat csupán egy injekció beadása után, illetve 94 szem esetében három injekció beadása után gyűjtötték be. A korábban más hatóanyaggal kezelt betegek 44,7%-ánál az első injekciót követően átlagosan +2,16 betűvel, három injekciót követően pedig +3,78 betűvel javult a látóélesség. A CST –36,16 μm-t változott az első injekció után és –45,28 μm-t három injekció után, ami jelentős anatómiai javulást jelez. Figyelemreméltó, hogy a vizsgálat nem számolt be olyan súlyos nemkívánatos eseményekről, mint például intraocularis gyulladás vagy retinalis artériaelzáródás.

Következtetések

A faricimab III. fázisú klinikai vizsgálatai (TENAYA, LUCERNE, YOSEMITE, RHINE, BALATON, COMINO) ezen új terápiás lehetőség jelentős hatását igazolták egyes retinabetegségek kezelésében. A faricimab VEGF-et és az angiopoetin-2-t (Ang-2) célzó, új, kettős gátló effektusa az eddig elérhetőnél jobb funkcionális és morfológiai eredménnyel kecsegtet hosszabb kezelési intervallumok mellett.

A fent idézett vizsgálatokból származó adatok azt mutatják, hogy a faricimab jelentős anatómiai előnyöket és tartós hatást biztosít mind a kezelésben még nem részesült, mind a korábban már kezelt betegek számára, és a klinikai vizsgálatokhoz képest nem merül fel új biztonságossági aggály. Különféle betegpopulációkban, beleértve azokat is, akik autoimmun betegségben szenvednek vagy anti-faricimab-antitest-pozitív betegek, a faricimab biztonságossági profilja konzisztens marad.

Az ezen vizsgálatokból származó adatok kiemelik, hogy a faricimab csökkentett kezelési teher mellett nyújt megfelelő hatékonyságot még a nehezen kezelhető betegek esetében is, így ígéretes hosszú távú terápiás lehetőséget biztosít. Remélhetőleg a további, hosszú távú eredmények megjelenésével és a gyógyszer szélesebb körben való elérhetőségével a faricimab az nAMD, a DMO és az RVO standard kezelésévé válhat hazánkban is.

A közlemény megjelenését a Roche Magyarország támogatta.

Irodalom

1. Ferrara N, Adamis AP. Ten years of anti-vascular endothelial growth factor therapy. Nature reviews. Drug discovery, 2016; 15(6): 385–403. https://doi.org/10.1038/nrd.2015.17

2. Regula JT, Lundh von Leithner P, Foxton R, et al. Targeting key angiogenic pathways with a bispecific CrossMAb optimized for neovascular eye diseases. EMBO molecular medicine, 2016; 8(11): 1265–1288. https://doi.org/10.15252/emmm.201505889

3. Sharma A, Kumar N, Kuppermann BD, et al. Faricimab: expanding horizon beyond VEGF. Eye (London, England) 2020; 34(5): 802–804. https://doi.org/10.1038/s41433-019-0670-1

4. Larsen HO, Grauslund J, Vergmann AS. Efficacy, Durability and Safety of Faricimab in Neovascular Age-Related Macular Degeneration and Diabetic Macular Oedema: Lessons Learned from Registration Trials. Ophthalmology and therapy 2023; 12(5): 2253–2264. https://doi.org/10.1007/s40123-023-00753-6

5. Heier JS, Khanani AM, Quezada Ruiz C, et al. (). Efficacy, durability, and safety of intravitreal faricimab up to every 16 weeks for neovascular age-related macular degeneration (TENAYA and LUCERNE): two randomised, double-masked, phase 3, non-inferiority trials. Lancet (London, England) 2022; 399(10326): 729–740. https://doi.org/10.1016/S0140-6736(22)00010-1

6. Khanani AM, Kotecha A, Chang A, et al. TENAYA and LUCERNE: Two-Year Results from the Phase 3 Neovascular Age-Related Macular Degeneration Trials of Faricimab with Treat-and-Extend Dosing in Year 2. Ophthalmology 2024; 131(8): 914–926. https://doi.org/10.1016/j.ophtha.2024.02.014

7. Wykoff CC, Abreu F, Adamis AP, et al. Efficacy, durability, and safety of intravitreal faricimab with extended dosing up to every 16 weeks in patients with diabetic macular oedema (YOSEMITE and RHINE): two randomised, double-masked, phase 3 trials. Lancet (London, England) 2022; 399(10326): 741–755. https://doi.org/10.1016/S0140-6736(22)00018-6

8. Wong TY, Haskova Z, Asik K, Baumal CR, et al. Faricimab Treat-and-Extend for Diabetic Macular Edema: Two-Year Results from the Randomized Phase 3 YOSEMITE and RHINE Trials. Ophthalmology 2024; 131(6): 708–723. https://doi.org/10.1016/j.ophtha.2023.12.026

9. Tadayoni R, Paris LP, Danzig J, et al. Efficacy and Safety of Faricimab for Macular Edema due to Retinal Vein Occlusion: 24-Week Results from the BALATON and COMINO Trials. Ophthalmology 2024; 131(8): 950–960. https://doi.org/10.1016/j.ophtha.2024.01.029

10. Giancipoli E, Guglielmi A, Bux AV, et al. Real-World Outcomes of a Loading Phase with Intravitreal Faricimab in Neovascular Age-Related Macular Degeneration (n-AMD) and Diabetic Macular Edema (DME). Ophthalmology and therapy 2024; 13(8): 2163–2184. https://doi.org/10.1007/s40123-024-00980-5

11. Quah NQX, Javed KMAA, Arbi L, Hanumunthadu D. (2024) Real-World Outcomes of Faricimab Treatment for Neovascular Age-Related Macular Degeneration and Diabetic Macular Edema. Clin Ophthalmol 2024; 18: 1479–1490. https://doi.org/10.2147/OPTH.S463624

12. Pichi F, Abdi A, Aljneibi S, El Ghrably I, et al. Switch to faricimab after initial treatment with aflibercept in eyes with diabetic macular edema. International ophthalmology 2024; 44(1): 275. https://doi.org/10.1007/s10792-024-03226-2

13. Saima Y, Yokota H, Kushiyama A, Hanaguri, et al. Effects of switching from intravitreal injection of aflibercept to faricimab on ocular blood flow in patients with diabetic macular edema. Scientific reports 2024; 14(1): 13798. https://doi.org/10.1038/s41598-024-63435-8

14. Tatsumi T, Kaiho T, Iwase T, Miura G, et al. Treatment Effects of Switching to Faricimab in Eyes with Diabetic Macular Edema Refractory to Aflibercept. Medicina 2024; 60: 732. https://doi.org/10.3390/medicina60050732

15. Durrani AF, Momenaei B, Wakabayashi T, et al. Conversion to faricimab after prior anti-vascular endothelial growth factor therapy for persistent diabetic macular oedema. The British journal of ophthalmology 2024. bjo-2023-324394. Advance online publication. https://doi.org/10.1136/bjo-2023-324394
16. Ohara H, Harada Y, Hiyama T, Sadahide A, Minamoto A, Kiuchi Y. (2023) Faricimab for Diabetic Macular Edema in Patients Refractory to Ranibizumab or Aflibercept. Medicina 2023; 59(6): 1125. https://doi.org/10.3390/medicina59061125
17. Rush RB. One Year Results of Faricimab for Aflibercept-Resistant Diabetic Macular Edema. Clin Ophthalmol 2023; 17: 2397–2403. https://doi.org/10.2147/OPTH.S424314
18. Kusuhara S, Kishimoto-Kishi M, Matsumiya W, Miki A, Imai H, Nakamura M. (2023) Short-Term Outcomes of Intravitreal Faricimab Injection for Diabetic Macular Edema. Medicina 2023; 59(4): 665. https://doi.org/10.3390/medicina59040665
19. Sawa M, Nakagawa N, Shunto T, Nishiyama I. Two cases of diabetic macular edema with diminished areas of retinal non-perfusion and microaneurysms after intravitreal faricimab injections. American journal of ophthalmology case reports 2023; 33: 101973. https://doi.org/10.1016/j.ajoc.2023.101973
20. Takamura Y, Yamada Y, Inatani M. Role of Microaneurysms in the Pathogenesis and Therapy of Diabetic Macular Edema: A Descriptive Review. Medicina 2023; 59(3): 435. https://doi.org/10.3390/medicina59030435
21. Rush RB, Rush SW. Faricimab for Treatment-Resistant Diabetic Macular Edema. Clin Ophthalmol 2022; 16: 2797–2801. https://doi.org/10.2147/OPTH.S381503
22. Sim, S. Y., Chalkiadaki, E., Koutsocheras, G., et al. (2024). Real World One-Year Outcomes of Treatment Intensive Neovascular Age Related Macular Degeneration switched to Faricimab. Ophthalmology. Retina, S2468-6530(24)00355-5. Advance online publication. https://doi.org/10.1016/j.oret.2024.07.020
23. Kin A, Mizukami T, Ueno S, Mishima S, et al. Short-Term Comparison of Switching to Brolucizumab or Faricimab from Aflibercept in Neovascular AMD Patients. Medicina (Kaunas, Lithuania) 2024; 60(7): 1170. https://doi.org/10.3390/medicina60071170
24. Fukuda Y, Notomi S, Shiose S, et al. Three-month outcomes of treatment with faricimab or aflibercept for neovascular age-related macular degeneration: a propensity score matching study in a Japanese population. Graefe's archive for clinical and experimental ophthalmology = Albrecht von Graefes Archiv fur klinische und experimentelle Ophthalmologie, 10.1007/s00417-024-06582-y. Advance online publication 2024. https://doi.org/10. 1007/s00417-024-06582-y
25. Goodchild C, Bailey C, Soto Hernaez J, et al. Real world efficacy and durability of faricimab in patients with neovascular AMD (nAMD) who had sub-optimal response to prior anti-VEGF therapy. Eye 2024. https://doi.org/10.1038/s41433-024-03218-7
26. Raimondi R, Falfeli T, Bogdanova-Bennet A, et al. Outcomes of Treatment-Resistant Neovascular Age-Related Macular Degeneration Switched from Aflibercept to Faricimab. Ophthalmology. Retina 2024; 8(6): 537–544. https://doi.org/10.1016/j.oret.2023.11.015
27. Stradiotto E, Ottonelli G, Romano MR, La Spin, C. Comment on "Comparison of functional and morphologic changes between brolucizumab and faricimab in neovascular age-related macular degeneration". Graefe's archive for clinical and experimental ophthalmology = Albrecht von Graefes Archiv fur klinische und experimentelle Ophthalmologie 2024. 10.1007/s00417-024-06515-9. Advance online publication. https://doi.org/10.1007/s00417-024-06515-9
28. Brinkmann M, Viggiano P, Boscia G, et al. Analysis of Choriocapillaris Reperfusion Topography Following Faricimab Treatment for Neovascular Age-Related Macular Degeneration in Therapy-Naïve Patients. Ophthalmol Ther 2024; 13: 1981–1992. https://doi.org/10.1007/s40123-024-00967-2
29. Mukai R, Kataoka K, Tanaka K, et al. One-year outcomes and safety assessment of faricimab in treatment-naïve patients with neovascular age-related macular degeneration in Japan. Scientific reports 2024; 14(1): 11681. https://doi.org/10.1038/s41598-024-62559-1
30. Shaheen A, Ashkenazy N, Magraner, et al. (2024). Faricimab in Previously Treated Eyes With Neovascular Age-Related Macular Degeneration: An Assessment of Durability and Treatment Outcomes. Ophthalmic surgery, lasers & imaging retina, 1–6. Advance online publication. https://doi.org/10.3928/23258160-20240410-04
31. Aljundi W, Munteanu C, Seitz B, Abdin AD. (2024). Short-term outcomes of intravitreal faricimab for refractory neovascular age-related macular degeneration. Graefe's archive for clinical and experimental ophthalmology = Albrecht von Graefes Archiv fur klinische und experimentelle Ophthalmologie. Advance online publication. https://doi.org/10.1007/s00417-024-06485-y
32. Alcibahy Y, Ghazi N, Agarwal A. Subretinal hemorrhage in macular neovascularization secondary to age-related macular degeneration managed with intravitreal faricimab monotherapy. Indian Journal of Ophthalmology – Case Reports 2024; 4(2): 577–579. Apr–Jun 2024. https://doi.org/10.4103/ijo.ijo_3052_23
33. Brinkmann M, Viggiano P, Boscia G, et al. Analysis of Choriocapillaris Reperfusion Topography following Faricimab Treatment for Neovascular Age-Related Macular Degeneration in Non-Treatment-Naïve Patients. Diagnostics (Basel, Switzerland) 2024; 14(9): 901. https://doi.org/10.3390/diagnostics14090901
34. Muth DR, Fasler KF, Kvanta A, et al. Real-World Weekly Efficacy Analysis of Faricimab in Patients with Age-Related Macular Degeneration. Bioengineering (Basel, Switzerland) 2024; 11(5): 478. https://doi.org/10.3390/bioengineering11050478
35. Machida A, Oishi A, Ikeda J, et al. Factors Associated with Success of Switching to Faricimab for Neovascular Age-Related Macular Degeneration Refractory to Intravitreal Aflibercept. Life (Basel, Switzerland) 2024; 14(4): 476. https://doi.org/10.3390/life14040476
36. Eckardt F, Lorger A, Hafner M, et al. Retinal and choroidal efficacy of switching treatment to faricimab in recalcitrant neovascular age related macular degeneration. Sci Rep 1 2024; 4: 9600. https://doi.org/10.1038/s41598-024-59632-0
37. Aljundi W, Daas L, Suffo S, Seitz B, Abdin AD. First-Year Real-Life Experience with Intravitreal Faricimab for Refractory Neovascular Age-Related Macular Degeneration. Pharmaceutics 2024; 16(4): 470. https://doi.org/10.3390/pharmaceutics16040470
38. Takahashi H, Inoda S, Takahashi H, et al. One-year visual and anatomical outcomes of intravitreal faricimab injection for neovascular age-related macular degeneration after prior brolucizumab treatment. Scientific reports 2024; 14(1): 9087. https://doi.org/10.1038/s41598-024-59894-8
39. Sutter D, Anderson A, Wheatley S, Sheth V. Quantifying Fluid and Function in Suboptimal Responders Switched From an Anti-vascular Endothelial Growth Factor (VEGF) to Faricimab. Cureus 2024; 16(3): e56652. https://doi.org/10.7759/cureus.56652
40. Schneider M, Bjerager J, Hodzic-Hadzibegovi D, et al. Short-term outcomes of treatment switch to faricimab in patients with aflibercept-resistant neovascular age-related macular degeneration. Graefes Arch Clin Exp Ophthalmol 2024; 262: 2153–2162. https://doi.org/10.1007/s00417-024-06421-0
41. Tanaka A, Hata M, Tsuchikawa M, Ueda-Arakawa NUA T, et al. Short-Term Outcomes of 3 Monthly intravitreal Faricimab On Different Subtypes of Neovascular Age-Related Macular Degeneration. Clin Ophthalmol 2024; 18: 507–516. https://doi.org/10.2147/OPTH.S448507
42. Hara C, Suzue M, Fujimoto S, Fukushima Y, et al. Comparison of Loading Dose between Aflibercept and Faricimab for Neovascular Age-Related Macular Degeneration. Journal of Clinical Medicine 2024; 13(2): 385. https://doi.org/10.3390/jcm13020385
43. Matsumoto H, Hoshino J, Nakamura K, et al. One-year results of treat-and-extend regimen with intravitreal faricimab for treatment-naïve neovascular age-related macular degeneration. Jpn J Ophthalmol 2024; 68: 83–90. https://doi.org/10.1007/s10384-023-01040-4
44. Ng B, Kolli H, Ajith Kumar N, Azzopardi M, et al. Real-World Data on Faricimab Switching in Treatment-Refractory Neovascular Age-Related Macular Degeneration. Life 2024; 14(2): 193. https://doi.org/10.3390/life14020193
45. Ibrahim FNI, Teo KYC, Tan TE, et al. Initial experiences of switching to faricimab for neovascular age-related macular degeneration and polypoidal choroidal vasculopathy in an Asian population. Frontiers in ophthalmology 2024; 3: 1346322. https://doi.org/10.3389/fopht.2023.1346322
46. Kenworthy MK, Alexis JA, Ramakrishnan P, Chen FK. (), Retreatment interval lengthening achieved in two thirds of eyes with prolonged intensive anti-VEGF therapy for neovascular age-related macular degeneration after switching to faricimab. Clin Exp Ophthalmol 2024; 52: 589–591. https://doi.org/10.1111/ceo.14335
47. Grimaldi G, Cancian G, Rizzato A, et al. Intravitreal faricimab for neovascular age-related macular degeneration previously treated with traditional anti-VEGF compounds: a real-world prospective study. Graefes Arch Clin Exp Ophthalmol 2024; 262: 1151–1159. https://doi.org/10.1007/s00417-023-06319-3
48. Tamiya R, Hat M, Tanaka A, et al. Therapeutic effects of faricimab on aflibercept-refractory age-related macular degeneration. Sci Rep 2023; 13: 21128. https://doi.org/10.1038/s41598-023-48190-6
49. Hikichi T. Investigation of satisfaction with short-term outcomes after switching to faricimab to treat neovascular age-related macular degeneration. Japanese journal of ophthalmology, 2023; 67(6): 652–656. https://doi.org/10.1007/s10384-023-01024-4
50. Raimondi R, Falfeli T, Bogdanova-Bennet A, et al. (). Outcomes of Treatment-Resistant Neovascular Age-Related Macular Degeneration Switched from Aflibercept to Faricimab. Ophthalmology. Retina 2024; 8(6): 537–544. https://doi.org/10.1016/j.oret.2023.11.015
51. Inoda S, Takahashi H, Takahashi R, et al. Visual and Anatomical Outcomes After Initial Intravitreal Faricimab Injection for Neovascular Age-Related Macular Degeneration in Patients with Prior Treatment History. Ophthalmology and therapy 2023; 12(5): 2703–2712. https://doi.org/10.1007/s40123-023-00779-w
52. Pandit SA, Momenaei B, Wakabayashi T, et al. Clinical Outcomes of Faricimab in Patients with Previously Treated Neovascular Age-Related Macular Degeneration. Ophthalmology. Retina 2024; 8(4): 360–366. https://doi.org/10.1016/j.oret.2023.10.018
53. Szigiato A, Mohan N, Talcott KE, et al. Short-Term Outcomes of Faricimab in Patients with Neovascular Age-Related Macular Degeneration on Prior Anti-VEGF Therapy. Ophthalmology. Retina 2024; 8(1): 10–17. https://doi.org/10.1016/j.oret.2023.08.018
54. Maruyama-Inoue M, Yanagi Y, Inoue T, Kadonosono K. Comparison of functional and morphologic changes between brolucizumab and faricimab in neovascular age-related macular degeneration. Graefe's archive for clinical and experimental ophthalmology = Albrecht von Graefes Archiv fur klinische und experimentelle Ophthalmologie 2024; 262(2): 589–599. https://doi.org/10.1007/s00417-023-06241-8
55. Kataoka K, Itagaki K, Hashiya N, et al. Six-month outcomes of switching from aflibercept to faricimab in refractory cases of neovascular age-related macular degeneration. Graefes Arch Clin Exp Ophthalmol 2024; 262: 43–51. https://doi.org/10.1007/s00417-023-06222-x
56. Rush RB. One-Year Outcomes of Faricimab Treatment for Aflibercept-Resistant Neovascular Age-Related Macular Degeneration. Clinical ophthalmology (Auckland, N.Z.) 2023; 17: 2201–2208. https://doi.org/10.2147/OPTH.S424315
57. Kishi M, Miki A, Kamimura A, et al. Short-Term Outcomes of Faricimab Treatment in Aflibercept-Refractory Eyes with Neovascular Age-Related Macular Degeneration. Journal of clinical medicine 2023; 12(15): 5145. https://doi.org/10.3390/jcm12155145
58. Mukai R, Kataoka K, Tanaka K, et al. Three-month outcomes of faricimab loading therapy for wet age-related macular degeneration in Japan. Sci Rep 2023; 13: 8747. https://doi.org/10.1038/s41598-023-35759-4
59. Leung EH, Oh DJ, Alderson SE, et al. Initial Real-World Experience with Faricimab in Treatment-Resistant Neovascular Age-Related Macular Degeneration. Clinical ophthalmology (Auckland, N.Z.) (2023; 17: 1287–1293. https://doi.org/10.2147/OPTH.S409822
60. Stanga P., Valentín-Bravo FJ, Stanga SEF, et al. (2023) Faricimab in neovascular AMD: first report of real-world outcomes in an independent retina clinic. Eye 2023; 37: 3282–3289. https://doi.org/10.1038/s41433-023-02505-z
61. Rush RB, Rush SW. (). Intravitreal Faricimab for Aflibercept-Resistant Neovascular Age-Related Macular Degeneration. Clinical ophthalmology (Auckland, N.Z.) 2022; 16: 4041–4046. https://doi.org/10.2147/OPTH.S395279
62. Fawwaz Almamoori MD. The Subretinal Fluid Tolerance Post Faricimab injection Short Case Review study. Journal of Ophthalmology and Vision Research 2022; 4(1).
63. Nasimi N, Nasimi S, Grauslund J, et al. Real-world efficacy of intravitreal faricimab for neovascular age-related macular degeneration: a systematic review. International journal of retina and vitreous 2024; 10(1): 48. https://doi.org/10.1186/s40942-024-00566-0
64. Sharma A, Kumar N, Parachuri N, et al. Global experience of faricimab in clinical settings – a review. Expert opinion on biological therapy 2024; 24(4): 263–268. https://doi.org/10.1080/14712598.2024.2336087
65. Penha FM, Masud M, Khanani ZA, et al. Review of real-world evidence of dual inhibition of VEGF-A and ANG-2 with faricimab in NAMD and DME. Int J Retin Vitr 2024; 10: 5. https://doi.org/10.1186/s40942-024-00525-9
66. Panos GD, Lakshmanan A, Dadoukis P, et al. Faricimab: Transforming the Future of Macular Diseases Treatment – A Comprehensive Review of Clinical Studies. Drug design, development and therapy 2023; 17: 2861–2873. https://doi.org/10.2147/DDDT.S427416
67. Khanani AM, Aziz AA, Khan H, et al. The real-world efficacy and safety of faricimab in neovascular age-related macular degeneration: the TRUCKEE study – 6 month results. Eye 2023; 37: 3574–3581. https://doi.org/10.1038/s41433-023-02553-5
68. Guymer R, Bailey C, Chaikitmongkol V, et al. Rationale and Design of VOYAGER: Long-term Outcomes of Faricimab and Port Delivery System with Ranibizumab for Neovascular Age-Related Macular Degeneration and Diabetic Macular Edema in Clinical Practice. Ophthalmology science 2023; 4(3): 100442. https://doi.org/10.1016/j.xops.2023.100442
69. Patel PJ, Talks J, Salvo G, De, Lotery A, et al. (2023) Real-world Use of Faricimab to Treat nAMD Patients in the UK (FARWIDE Study). In: American Society of Retinal Specialists Annual Meeting. Seattle; 2023. https://medically.gene.com/content/dam/pdmahub/restricted/ophthalmology/asrs-2023/ASRS-2023-presentation-patel-real-world-use-of-faricimab-to-treat-nAMD.pdf
70. Bailey C, Peto T, Downey L, et al. (2023) FARWIDE-DME: Early Treatment Patterns of Faricimab Among DME Patients in the UK. In: EURETINA Annual Meeting. Amsterdam; 2023, https://medically.gene.com/global/en/unrestricted/ophthalmology/EURETINA-2023/euretina-2023-presentation-bailey-farwide-dme-early-tre.html
71. Borkar D, Tabano D, Garmo V, et al. (2023) Early Treatment Patterns and Outcomes in Patients With Neovascular Age-Related Macular Degeneration Initiating Faricimab: an IRIS®Registry Analysis (FARETINA-AMD). In: ARVO Anuual Meeting. 2023. https://iovs.arvojournals.org/article.aspx?articleid=2787245
72. A Borkar D, Tabano D, Garmo V, et al. (2023) Early Treatment Patterns and Outcomes in Patients with Diabetic Macular Edema Treated With Faricimab: The FARETINA-DME Study. In: American Society of Retinal Specialists Annual Meeting. Seattle; 2023 https://medically.gene.com/content/dam/pdmahub/restricted/ophthalmology/asrs-2023/ASRS-2023-presentation-borkar-early-treatment-patterns-and-outcomes.pdf
73. Patel PJ, Talks J, Salvo G, et al. (2023) Real-world Use of Faricimab to Treat nAMD Patients in the UK (FARWIDE Study). In: American Society of Retinal Specialists Annual Meeting. Seattle; 2023.https://medically.gene.com/content/dam/pdmahub/restricted/ophthalmology/asrs-2023/ASRS-2023-presentation-patel-real-world-use-of-faricimab-to-treat-nAMD.pdf
74. Nielsen J, Kahn H, Aziz A, et al. (2023) Real World Efficacy, Durability and Safety of Faricimab in Diabetic Macular Edema: The TAHOE Study. In: EURETINA Annual Meeting. Amsterdam; 2023. https://medically.roche.com/content/dam/pdmahub/restricted/ophthalmology/apvrs-2023/APVRS-2023-presentation-slides-chen-view-the-APVRS-symposium-on-change-in-treatment-paradigm-for-DME.pdf
75. Khan H, Aziz AA, Abbey AM, et al. Visual and anatomic outcomes in nAMD patients with Subretinal Hemorrhage after treatment with Faricimab in the TRUCKEE Study. Invest Ophthalmol Vis Sci 2023; 64(8): 2187. https://iovs.arvojournals.org/article.aspx?articleid=2787271

LEVELEZÉSI CÍM Prof. dr. Nagy Zoltán Zsolt, e-mail: nagy.zoltan_zsolt@med.semmelweis-univ.hu

CARE-technológiával a rövidlátás gyermekkori fokozódásának lassításáért

Az MSZT kongresszusának ZEISS szimpóziumán a ZEISS CARE-technológiával előállított új lencséje, valamint a lencse hatékonyságát bizonyító vizsgálati eredményeit mutatták be. k A szimpózium második részében *dr. Várdai Juliánna* saját felmérése tapasztalatait osztotta meg.

A CARE-technológia lényege

Magyarországon a szimpózium időpontjában három szemüveglencse-gyártó cég termékei kaphatók a myopia korrekciójára és klinikailag igazolt hatékonysággal a rövidlátás gyermekkori fokozódásának lassítására. Az ún. DIMS-, illetve a HAL-technológiával előállított lencsék mellett a ZEISS a CARE-technológiával előállított MyoCare lencsét ajánlja a rövidlátás gyermekkori romlásának hatékony lassítására.

A hagyományos lencséknél a periféria felé egyre erősebb dioptriát mérhetünk, ezért ezek viselésekor ún. hyperopiás defókuszhatás alakul ki, és ez fokozza gyermekkorban a szemtengely túlzott mértékű megnyúlását – magyarázta *Polgár József*. A folyamat lassítására mindhárom fenti lencsetípus bizonyítottan alkalmas.

A ZEISS új technológiája azonban olyan alaplencsét használ, amely már eleve minimalizálja ezt a problémát. Ez még nem jelenti a rövidlátás fokozódásának lassítását, de megkönnyíti azt a CARE-technológia számára. Ennek lényege, hogy a lencse elülső felszínén cilindrikus, körkörös refraktív fénytörő elemekkel hoznak létre myopiás defókuszt. A myopia korrekciója a lencse centrális zónájában történik meg, a funkcionális zónában pedig a korrekció mellett a speciális körkörös refraktív elemek biztosítják azt a pozitív dioptriaváltozást, ami a hatékonyságért felel. Így alakul ki a szimultán defókusz-hatás. 10 éves korig a ZEISS MyoCare, 10 éves kor felett pedig a ZEISS MyoCare S típus javasolt. A két típus a centrális zóna átmérőjében és a CARE hozzáadott dioptria középértékében különbözik (+4,6 D és +3,8 D).

Féléves vizsgálati eredmények a MyoCare lencse alkalmazásával

Európai kaukázusi gyermekek részvételével jelenleg zajlik egy két évre tervezett, multicentrikus klinikai vizsgálat öt, spanyol és portugál városban. Ennek hatásmutatói a szemtengelyhossz, illetve a cikloplégiában mért fénytörési hiba, szférikus ekvivalensben kifejezve. A vizsgálatba olyan myopiás gyermekek kerültek beválogatásra, akiknél igazolni lehetett, hogy a szemtengelyhossz növekszik. Őket randomizált módon két csoportra osztották. 6 hónap elteltével a MyoCare szignifikánsan lassította a rövidlátás gyermekkori fokozódását. A 0,15 dioptriával kisebb érték 63%-os, a szemtengelyhosszban bekövetkező 0,07 milliméteres változás 77%-os eredményt jelent a kontrollcsoporthoz képest. A gyermekek átlag 95%-a jónak vagy nagyon jónak tartotta a közeli, távoli és dinamikus látásélményt, és könnyen megszokta a lencse viselését.

Mint a ZEISS szakérője elmondta, a Magyarországon jelenleg alkalmazható myopiakontroll szemüveglencsék között a ZEISS CARE érhető el 1,5, 1,53, 1,6 és 1,67-os törésmutatóval is, három különböző felületkezeléssel és 400 nanométeres UV-szűréssel.

Kinek ajánljuk a MyoCare-t?

Dr. Várdai Juliánna (Kenézy Kórház, Debrecen) véleménye szerint fontos, hogy felmérjük a gyermek családi és környezeti anamnézisét: Milyen az etnikai hovatartozása (a kelet és délkelet-ázsiai populációban magasabb a myopiás emberek aránya, mint Európában, Afrikában vagy Indiában), van-e a szülők között myopiás (egy rövidlátó szülő esetén 3×, két rövidlátó szülő esetén 6× nagyobb a rizikó), a gyermek milyen tartósan végez közeli tevékenységet, és mennyi időt tölt a szabadban.

Az orvosi vizsgálat során először felmérjük a vízust mono- és binokulárisan, megmérjük a tengelyhosszt, refraktométeres és/vagy Plus Optix vizsgálatot, majd pupillatágításban sciascopiát végzünk. Ezen vizsgálatok eredményeit összegezve véglegesítjük a korrekciót, rendelünk egy szemüveget, és réslámpával ellenőrizzük az elülső és hátulsó szegment állapotát.

A szemüveglencse típusának (MyoCare vagy hagyományos) ajánlásához több tényezőt kell figyelembe vennünk: Első szemüveg lesz-e? Mekkora a myopia mértéke (szférikus ekvivalens)? Mekkora a tengelyhossz? Hogyan néz ki a fundus? Ha nem első szemüvegről van szó, meg kell állapítani a progresszió mértékét. Ennek megállapítását egy táblázat segíti, amelyet előadásában *Dr. Várdai Juliánna* be is mutatott. Illetve fontos a család anyagi helyzetének felmérése is.

A szemüveg viselését a nagyobb gyermekek egy kicsit nehezebben szokják meg, de 2-3 nap múlva már ők is szívesen viselik. A kisebbek kifejezetten örülnek annak, hogy nagyon jól látnak. A pedagógusok is jelzik, hogy a gyermekek könnyebben tanulnak, szebben írnak. A szülők visszajelzései alapján mozgás közben sem okoz gondot a szemüveg viselése.

Dr. Várdai Juliánna saját adataikból kiemelte azt a 11 gyermeket, akik már hat hónapja viselik ezt a szemüveget, és akiknél a kezdeti korrekció szférikus ekvivalense átlagosan –3 dioptria volt. Az átlagos tengelyhosszváltozás a jobb szemen 0,154 milliméter, a bal oldalon pedig 0,188 milliméter volt, a változás tehát a progresszió mértékét tekintve a lassú kategóriába esik. A szférikus ekvivalens senkinél nem változott, tehát egyik gyermek sem igényelt lencsecserét.

Vágvölgyi Ágnes dr.

A beszámoló megjelenését a ZEISS csoport támogatta.

Látogasson el a Magyar Szemorvostársaság online oldalára, ahol a nyomtatásban megjelent cikkek mellett bővebb tartalmat talál!

- Friss, aktuális társasági hírek
- Szakmai újdonságok
- Videóinterjúk hazai és külföldi szaktekintélyekkel
- Beszámolók hazai és nemzetközi kongresszusokról
- Tudományos cikkek
- Továbbképzések
- A folyóiratban megjelent cikkek bővített, interaktív tartalmakkal

Regisztrációt követően rendszeres online hírlevélben értesülhet a friss tartalmakról.

szemorvostarsasag.hu

BÉRES

A NORMÁL LÁTÁS FENNTARTÁSÁÉRT*

TERMÉSZETES EREDETŰ LUTEINNEL

napi 1 filmtabletta

MIÉRT AJÁNLJUK?

20 mg lutein
20 mg cink

Komplex készítmény
7 hatóanyag

HATÓANYAGOK	1 DB FILMTABLETTÁBAN	FELNŐTTEKRE VONATKOZÓ NAPI BEVITELI REFERENCIAÉRTÉK %-A
A-vitamin	800 µg	100%
B_2-vitamin	2,8 mg	200%
C-vitamin	100 mg	125%
E-vitamin	15 mg	125%
Réz	1,1 mg	110%
Cink	20 mg	200%
Lutein (nagy bársonyvirág kivonatából) **	20 mg	—

** zeaxantint is tartalmazhat

A készítményt javasolt legalább **6 hónapon** keresztül alkalmazni.

* Az A-vitamin, valamint a B_2-vitamin (riboflavin) hozzájárul a normál látás fenntartásához.

A Béres Szemerő Forte filmtabletta étrend-kiegészítő készítmény. Az étrend-kiegészítő nem helyettesíti a kiegyensúlyozott, vegyes étrendet és az egészséges életmódot.

Kizárólag egészségügyi szakembereknek szóló kommunikáció. Kérjük, ne tegyék fogyasztók részére elérhetővé vagy láthatóvá!

Lezárás dátuma: 2024. 06. 07. Forgalmazza: Béres Gyógyszergyár Zrt., 1037 Budapest, Mikoviny u. 2-4., www.beres.hu

BIS22-406_SZM

BÉRES A nevünket adjuk az egészséghez

A VABYSMO® ▼ az első és egyetlen engedélyezett bispecifikus antitest, amely a VEGF-A és Ang-2 célzott blokkolásával helyreállítja a vaszkuláris stabilitást az nAMD-ben, DMO-ban és RVO-ban is.[1-4]

Referenciák: 1. A VABYSMO® Alkalmazási előírás: https://ec.europa.eu/health/documents/community-register/2024/20240726163393/anx_163393_hu.pdf; 2. Heier, JS et al. Lancet vol. 399,10326 (2022): 729–740; 3. Wykoff, CC et al. Lancet vol. 399,10326 (2022): 741–755; 4. Tadayoni, R., et al. Ophthalmology, 131(8), 950–960 (2024).

▼ Ez a gyógyszer fokozott felügyelet alatt áll, mely lehetővé teszi az új gyógyszerbiztonsági információk gyors azonosítását. Az egészségügyi szakembereket arra kérjük, hogy jelentsenek bármilyen feltételezett mellékhatást. A feltételezett mellékhatásokat bejelentheti közvetlenül a hatóság részére a hatóság honlapján található bejelentő lapon (https://www.ogyei.gov.hu/gyogyszer_mellekhatas). A bejelentő lapot elküldheti e-mailen: adr.box@nngyk.gov.hu, faxon: +36-1-886-9472 vagy postai úton a Nemzeti Népegészségügyi és Gyógyszerészeti Központ címére (NNGYK 1372 Budapest, Pf. 450). A nemkívánatos események a Roche gyógyszerbiztonsági egysége felé is jelenthetők a www.roche.hu honlapon található bejelentő lapon, a hungary.drugsafety@roche.com e-mail címen vagy az alábbi elérhetőségeken: Roche Magyarország Kft. H- 1112 Budapest, Balatoni út 2/a, Tel.: 06-1-279-4500 Fax: 06-1-279-4501.

A Vabysmo 120 mg/ml oldatos injekció 28,8 mg faricimabot tartalmaz 0,24 ml oldatban, injekciós üvegenként. A Vabysmo felnőtt betegek számára javallott az alábbiak kezelésére: neovascularis (nedves) időskori maculadegeneratio (nAMD), diabeteses maculaoedema (DMO) okozta látásromlás, és retinalis vena occlusio (RVO – retinális vénás ág vagy vena centralis retinae elzáródása) következtében kialakult maculaoedema okozta látásromlás.

Adagolás:Neovascularis (nedves) időskori maculadegeneratio (nAMD): Az ajánlott adag 6 mg (0,05 ml oldat) intravitrealis injekció formájában alkalmazva, amelyből az első 4 adagot 4 hetente (havonta) kell beadni. A kezelés megkezdése után 20 és/vagy 24 héttel a betegség aktivitásának anatómiai paraméterek szerinti és/vagy látásélességgel mért értékelése javasolt, annak érdekében, hogy a kezelés egyénre szabható legyen. Ezt követően a kezelés egyénre szabható a "kezelés és kiterjesztett adagolási rend" megközelítéssel. Diabeteses maculaoedema (DMO) okozta látásromlás: Az ajánlott adag 6 mg (0,05 ml oldat) intravitrealis injekció formájában alkalmazva, amelyből az első 4 adagot 4 hetente (havonta) kell beadni. Ezt követően a kezelés egyénre szabható a "kezelés és kiterjesztett adagolási rend" megközelítéssel. Maculaoedema RVO (retinális vénás ág vagy vena centralis retinae elzáródása) következtében Az ajánlott adag 6 mg (0,05 ml oldat) intravitrealis injekció formájában 4 hetenként (havonta) alkalmazva; 3 vagy több egymást követő, havi injekcióra lehet szükség. Ezt követően a kezelés egyénre szabható a "kezelés és kiterjesztett adagolási rend" megközelítéssel. Ezt a készítményt kizárólag intravitrealis injekciók beadásában jártas szakorvos adhatja be. Minden egyes injekciós üveget csakis egyetlen szem kezelésére szabad alkalmazni. Időskori neovaszkuláris (nedves) macula degeneratio (nAMD) indikációban a gyógyszer tételes elszámolás alá esik;
a közfinanszírozás alapjául elfogadott ára 306 331 Forint, a támogatás összege 0 Forint, a térítési díj 306 331 Forint.

Vényköteles gyógyszer. Az Európai Gyógyszerügynökségnek a gyógyszerre vonatkozó bejegyzése: https://www.ema.europa.eu/en/medicines/human/EPAR/vabysmo. A jóváhagyott alkalmazási előírás dátuma: 2022. szeptember 15, és legújabban frissített változata 2024. július 26 ami az Európai Bizotság oldalán érhető el: https://ec.europa.eu/health/documents/community-register/2024/20240726163393/anx_163393_hu.pdf. Bővebb információért olvassa el a gyógyszer alkalmazási előírását az Országos Gyógyszerészeti és Élelmezés-egészségügyi Intézet honlapján is: https://ogyei.gov.hu/gyogyszeradatbazis&action=show_details&item=230428.

További információ: Roche (Magyarország) Kft., 1112 Budapest, Balatoni út 2/a, Tel: 06-1-279 4500, Fax: 06-1-279 4501, e-mail: hungary.medinfo@roche.com, www.roche.hu

M-HU-00000982 | Lezárás dátuma: 2024.08.29

VABYSMO

Látogasson el a Magyar Szemorvostársaság online oldalára, ahol a nyomtatásban megjelent cikkek mellett bővebb tartalmat talál!

- Friss, aktuális társasági hírek
- Szakmai újdonságok
- Videóinterjúk hazai és külföldi szaktekintélyekkel
- Beszámolók hazai és nemzetközi kongresszusokról
- Tudományos cikkek
- Továbbképzések
- A folyóiratban megjelent cikkek bővített, interaktív tartalmakkal

Regisztrációt követően rendszeres online hírlevélben értesülhet a friss tartalmakról.

www.szemorvostarsasag.hu

LUMIGAN® ÉS GANfort®

75%-kal alacsonyabb BAK tartalommal!*

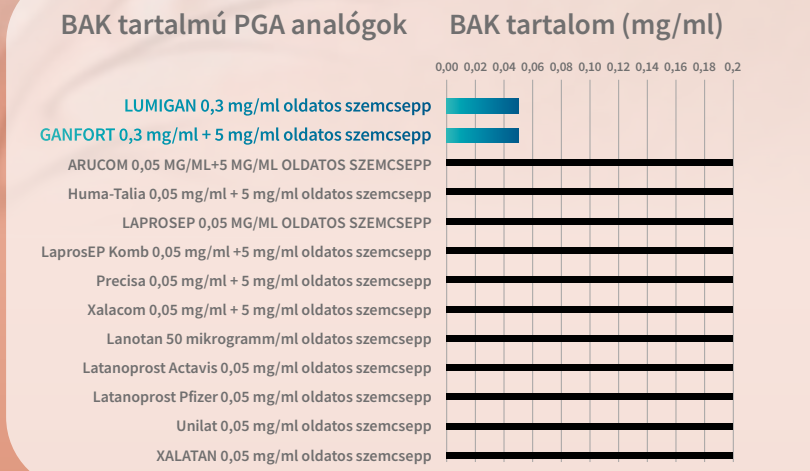

*Az összehasonlítás a 2023.06. hónapban Magyarországon forgalomban levő, BAK tartósítószert tartalmazó (IQVIAsellin adatok) termékek hivatalos OGYÉI hivatalos alkalmazási előírása (spc) vagy EMA hivatalos kísérőirata (Európai törzskönyv) alapján készült. A kapcsolódó termékdokumentumok letölthetőek: www.ogyei.gov.hu/gyógyszeradatbázis oldalról. BAK= benzalkónium-klorid. Bővebb információért kérjük olvassa el a készítményekhez tartó alkalmazási előírásokat!
A készítményekhez tartozó hivatalos árak érvényesek 2023.09.01-től , és elérhetőek itt: http://www.neak.gov.hu/felso_menu/szakmai_oldalak/gyogyszer_segedeszkoz_gyogyfurdo_tamogatas/egeszsegugyi_vallalkozasoknak/pupha/Vegleges_PUPHA Kizárólag egészségügyi szakemberek részére készült anyag!

LUMIGAN 0,3 MG/ML OLDATOS SZEMCSEPP
https://ogyei.gov.hu/gyogyszeradatbazis&action=show_details&item=30283 Br. Fogy ár: 1x3 ml: 4.313 Ft; 3x3 ml: 11.340Ft TB támogatás mértéke (EÜ90% 22/a) 1x3 ml: 2.166 Ft; 3x3 ml: 6.499 Ft Térítési díj emelt tám. mellett: 1x3 ml: 2.147 FT, 3x3 ml: 4.841 Ft KGY: igen

GANFORT 0,3 MG/ML + 5 MG/ML OLDATOS SZEMCSEPP
https://ogyei.gov.hu/gyogyszeradatbazis&action=show_details&item=30088 Br. Fogy ár: 1x3 ml: 4.476 Ft; 3x3 ml: 13.010 Ft TB támogatás mértéke (EÜ90% 22/a) 1x3 ml: 2.272 Ft; 3x3 ml: 6.817 Ft Térítési díj emelt tám. mellett: 1x3 ml: 2.204 FT, 3x3 ml: 6.193 Ft KGY: igen

OPHT-2023.09/02 Lezárás dátuma: 2023.09.04. HU-GAN-230001

MagnaPharm One Team. One Solution

abbvie

További információk:
Magnapharm Hungary Kft. 1119, Budapest, Fehérvári út 97-99. Telefonszám: +36-1-354-1840

Eye juice

REGENE RATIVE

10 ml steril nedvesítő szemcsepp

A SZEM FELSZÍNE ÚJJÁÉLED

TREHALÓZ* 3%
NÁTRIUM-HIALURONÁT 0,15%
D-PANTENOL 2%

EGYEDI, TARTÓSÍTÓSZERMENTES

- *Sejtszintű védelmet biztosít
- Intenzíven nedvesíti a száraz szemet
- Hosszantartó kényelmet nyújt
- Segíti a szemfelszín és a könnyfilm regenerációját

További információ: eyejuice.hu

Gyártó: Suprobion Sp. z.o.o., Lengyelország Forgalmazó: Goodwill Pharma Nyrt. 6724 Szeged, Cserzy M. u. 32.
Orvostechnikai eszköz (CE 0051) Dokumentum lezárva: 2024.08.13. EYEJ_REG/UH/24/08

Goodwill

BAUSCH + LOMB

NYÚJTOTT FÓKUSZÚ **PRÉMIUM** MŰLENCSÉK

LUXSMART™
PRELOADED

LUXSMART™
PRELOADED TORIC

PREMED PHARMA

PREMED PHARMA KFT.
CÍM 2040 Budaörs, Gyár utca 2.
TELEFON 06 23 889 700
E-MAIL info@premedpharma.hu
WEB www.premedpharma.hu

Látás hosszútávra

Vigyázzunk **a látótér megőrzésére** GLAUKÓMA esetén

Xalatan 0,05 mg/ml oldatos szemcsepp 50 mikrogramm latanoprosztot tartalmaz 1 ml oldatos szemcseppben
Xalacom 0,05 mg/ml + 5 mg/ml oldatos szemcsepp 0,05 mg latanoprosztot és 5 mg timololt tartalmaz
Xalatan terápiás javallat: Nyitott zugú glaucomában és ocularis hypertensióban szenvedő betegeknél a megnövekedett szembelnyomás csökkentése felnőtteknél (beleértve az időseket). Ocularis hypertensióban és glaucomában szenvedő gyermekeknél a megnövekedett szembelnyomás csökkentése.
Xalacom terápiás javallat: Nyitott zugú glaucomában, illetve ocularis hypertensioban a szembelnyomás csökkentésére, ha béta-blokkolók, prosztaglandinok vagy egyéb, szembelnyomást csökkentő gyógyszerek önmagukban nem bizonyultak hatásosnak.
EÜ90 22/a.
Elfogadható BNO kódok (beleértve az összes azonosan kezdődő kódot): H4010

Bővebb információért olvassa el a gyógyszer alkalmazási előírását!
https://ogyei.gov.hu/gyogyszeradatbazis&action=show_details&item=17538
https://ogyei.gov.hu/gyogyszeradatbazis&action=show_details&item=18988
Ár- és támogatási információk (2024.05.01.):
Xalatan: bruttó fogyasztói ár: 3069 Ft, emelt támogatási kategória (Eü 90%) 1535 Ft, térítési díj emelt támogatás esetén: 1534 Ft
Xalacom: bruttó fogyasztói ár: 3856 Ft, emelt támogatási kategória (Eü 90%) 1774 Ft, térítési díj emelt támogatás esetén: 2082 Ft
Az aktuális árakért kérjük, keresse fel a Nemzeti Egészségbiztosítási Alapkezelő honlapját (https://neak.gov.hu/pupha).

További információért forduljon képviseletünkhöz:
Viatris Healthcare Kft., 1138 Bp., Váci út 150.,
infohu@viatris.com, www.viatris.com
Tel.: 06-1-465-2100.

Lezárási dátum: 2024.05.28.
HUN-XALB-2024-00002

EXPERIENCED SINCE 1998 27 YEARS AND COUNTING

Xalatan® (latanoprost) 0,005% oldatos szemcsepp | Xalacom® latanoprost 50 µg/ml + timolol maleát 5 mg/ml szemcsepp

EXPERIENCED SINCE 2000 23 YEARS AND COUNTING

VIATRIS

Ajánlja a ZEISS MyoCare-t

Mert minden dioptria számít

ZEISS MyoCare szemüveglencsék

Az első, életkort is figyelembe vevő szemüveglencse megoldás gyerekek számára a rövidlátás fokozódásának hatékony lassítására:

- **Klinikailag igazolt hatékonyság:** A ZEISS MyoCare szemüveglencsék szférikus ekvivalens értéken 63%-os, szemtengelyhossz értéken 77%-os hatékonysággal lassították a fokozódás mértékét kaukázusi gyermekekkel végzett klinikai vizsgálatok során[1]
- **Raktári változatban kedvezőbb áron** (0,00 – -6,00 Dptr 2,00 Cyl)
- **Gyártott változatban szélesebb dioptriatartomány és prizmával is** rendelhető (0,00 – -10,00 6,00 cyl és 6,00 PrD)
- A legvékonyabb miópia kontroll szemüveglencsék a ZEISS-től: **1.5, 1.53, 1.6 és akár 1.67-es törésmutatóban is**
- **Teljes körű UV-védelem**

Kérjük, vegye fel a kapcsolatot munkatársainkkal, amennyiben forgalmazni szeretné a ZEISS MyoCare szemüveglencséket vagy illesztéséhez, ajánlásához további információkra van szüksége:
ZEISS ügyfélszolgálat (e-mail: rendelesfelvetel@zeiss.com, telefon: 06 1 309 7936)

zeiss.hu/vision

ZEISS

Seeing beyond

1 Alvarez-Peregrina, C., et al. (2024, May 5-9). Efficacy of a next-generation design of ophthalmic lenses for myopia control: Six-month results of the CEME Study [Conference presentation abstract]. The Association for Research in Vision and Ophthalmology (ARVO) Annual Meeting, Seattle, WA, United States.

A faricimab valós hatásossága és biztonságossága neovaszkuláris, időskori makuladegenerációban: A TRUCKEE-tanulmány – 6 hónapos eredmények

Ez az összefoglaló a TRUCKEE-vizsgálat 6 hónapos eredményeit mutatja be, amely a faricimab valós hatékonyságát és biztonságosságát vizsgálja a neovaszkuláris időskori makuladegeneráció (nAMD) kezelésében. A tanulmány multicentrikus, retrospektív vizsgálatot végzett azon betegeken (betegek száma = 335, szemek száma = 376), akik 2022 februárja és 2022 szeptembere között faricimabkezelést kaptak nAMD esetén. Az egyszeri faricimab-injekciót kapott szemeknél (n=376) a BCVA értéke átlagosan +1,1 betűvel javult korábban kezelt szemek esetében (n=337), míg a kezelésnaiv szemeknél (n=39) +4,9 betűvel. A CST-ben tapasztalt csökkenések –31,3 µm, –25,3 µm és –84,5 µm voltak, attól függően, hogy a szemek korábban kezeltek voltak vagy sem. Három injekciót követően (n=94) a BCVA-értékek +3,4 betű, +2,7 betű és +8,1 betűre emelkedtek, míg a CST csökkenése rendre –43,4 µm, –38,1 µm és –80,1 µm volt. A tanulmány megállapítja, hogy a faricimab javítja az nAMD-s betegek látásélességét és anatómyiai paramétereit, jó tolerálhatóságot és biztonságosságot nyújtva a valós klinikai körülmények között. A folyamatban lévő kutatások megerősítik a faricimab szerepét az nAMD-ben szenvedő betegek ellátásában.

Bevezetés

A neovaszkuláris, időskori makuladegeneráció (nAMD), más néven nedves vagy exsudativ AMD a choriocapillarisból a retinába nyúló kóros érrendszerrel jár, amely veszélyezteti a retina pigmenthámját (RPE) és a fotoreceptorokat (1). Ez folyadékfelhalmozódáshoz, exsudációhoz és vérzésekhez vezethet, ami látásvesztést, RPE-leválást vagy szubretinális fibrózist okozhat, amennyiben a kezelés nem kezdődik meg időben, nem kezelik megfelelő időben.

A közelmúltban törzskönyvezésre került a faricimab, egy bispecifikus monoklonális antitest, amely a VEGF-A és az angiopoietin-2 (Ang-2) ellen irányul. Mindkét faktor a neovaszkularizációt és az érszivárgást serkenti, az Ang-2 pedig súlyosbítja az instabilitást és az exsudációt (2). A faricimab kettős gátlása potenciálisan teljes körű szupressziót kínál, fokozva az érstabilitást (3).

A TENAYA és a LUCERNE III. fázisú vizsgálatokba 1300 kezelésnaiv nAMD-s beteget vontak be, és a kindulási legjobb korrigált látásélesség (BCVA) változását vizsgálták. A faricimabbal kezelt betegek +5,8 vagy +6,6 betű BCVA-növekedést értek el, hasonlóan az aflibercept +5,1 és +6,6 betűjéhez, megerősítve a non-inferioritást (4). Hasonló csökkenés tapasztalható a centrális mező (átlagos) vastagsága (angolul: Central Subfield [Mean] Thickness, rövidítés: CSMT vagy CST; a choroidális neovaszkularizáció [CNV]) méretében és a szivárgásban, hasonló biztonságosság mellett. Az első évben a faricimabbal kezelt betegek 80%-a fenntartotta a 16 vagy 12 hetes adagolási intervallumot, 45% pedig a 16 hetes adagolási intervallumot (5). A második év adatai alapján a faricimabbal kezelt betegek 60%-a tartotta fenn a 16 hetes adagolási intervallumokat, a Q8W aflibercepthez hasonló látásjavulással és hasonló anatómiai eredményekkel (6).

A mindennapi gyakorlatban eddig még kevés klinikai adat állt a rendelkezésünkre, különösen a refrakter nAMD-betegek esetében. A TRUCKEE-vizsgálat ezt a hiányosságot kívánja pótolni, betekintést nyújtva a faricimab valós hatékonyságába, hatástartamában és biztonságosságába valós klinikai körülmények között.

Módszerek

Résztvevők

14 amerikai helyszínen azonosítottak és vontak be nAMD-kezelésre szoruló betegeket a tanulmányba. Mivel azonosító adatokat nem gyűjtöttek, Advarra Institutional Felülvizsgáló Testület (IRB) a vizsgálatot nem felügyelte. A helyszínek titoktartást biztosítottak. Minden faricimabbal kezelt beteg bekerült a vizsgálatba, további kizárások nélkül, ezzel is biztosítva azt, hogy a vizsgálatban gyűjtött adatok a mindennapi klinikai gyakorlatot fedjék le.

Vizsgálati terv

A vizsgálatban nem állítottak fel kizárási kritériumokat, de az elemzésbe csak azok a betegek kerültek be, akiknél volt követéses vizsgálat (néhány betegnél az adatfelvétel időpontjában még nem volt befejezett a követés). Az összegyűjtött adatok között szerepeltek a demográfiai adatok (életkor, nem), adott esetben a kezelési előzmények (korábbi kezelések száma, korábbi kezelés típusa, korábbi kezelési időköz, uveitis és intraokuláris gyulladás (IOI), látásélesség, CST, retinafolyadék jelenléte (intra- vagy szubretinális – IRF és SRF), pigmenthám-leválás (PED) és PED magassága, ha volt ilyen, valamint mellékhatások. A retinafolyadék vagy PED jelenlétét az egyes vizsgálók optikaikoherencia-tomográfia (OCT) alapján határozták meg. A PED magasságát OCT szoftveres mérőeszközzel mérték. A Snellen látásélességet az ETDRS (Early

Eredeti kiadvány: Khanani AM, Aziz AA, Khan H, et al. The real-world efficacy and safety of faricimab in neovascular age-related macular degeneration: the TRUCKEE study – 6 month results. Eye 2023. https://doi.org/10.1038/s41433-023-02553-5

Treatment Diabetic Retinopathy Study) BCVA-pontszámára az „ETDRS = 85+50 × log10 (Snellen-frakció)" (7) képlet segítségével számították át.

Statisztikai elemzés

A kiindulási és demográfiai adatokat deskriptív statisztikával értékelték. A hatékonyságot a korábbi kezelési előzmények alapján is felosztották, mint például korábbi anti-VEGF-kezelés vagy kezelésnaiv, hogy meghatározható legyen a javulás az egyes populációkban. A hatékonyságot a BCVA, CST, és PED-magasság változása, valamint a PED, az IRF és az SRF jelenlétének százalékos arányában mérték. A biztonságosságot a nemkívánatos események ismertetésével összegezték, és szignifikanciájukat kétoldali t-próba-elemzéssel vizsgálták, $p<0,05$ értékkel.

Eredmények

Résztvevők jellemzői

Összesen 335 beteg, 376 szemét követték nyomon, akik egyetlen faricimabinjekcióban részesültek. Ezek közül 39 szemet nem kezeltek korábban, míg 337 szemet előzőleg anti-VEGF-kezelésben részesítettek, 237 szemet pedig afliberceptkezelésben részesítettek a korábbi vizit során (1. táblázat).

1. táblázat: TRUCKEE-vizsgálat betegek demográfiai jellemzői, beleértve az életkort, a nemet és a részletes kezelési előzményeket

Változó	Átlag	Tartomány
Életkor (év)	79,8	44*–100
Változó	Groups	N (%)
Nem	Férfi	150 (44,8%)
	Nő	185 (55,2%)
Korábbi anti-VEGF hatóanyag	Aflibercept	237 (63,0%)
	Ranibizumab	58 (15,4%)
	Brolucizumab	26 (6,9%)
	Bevacizumab	16 (4,3%)
	Kezelésnaív	39 (10,4%)

*Érdemes kiemelni, hogy egy 44 éves beteget vontak be az elemzésbe, amely lényegesen fiatalabb életkor, mint a nAMD tipikus megjelenése. Ezt a beteget a Best vitelliform makuladisztrófia másodlagos CNV-vel diagnosztizálták. Módosítva: Khanani et al, 2023.

Hatékonyság

Egy faricimabinjekció utánkövetése (1FU)

Egy faricimabinjekciót követően 376 szem átfogó vizsgálata során jelentős javulás mutatkozott a kiindulási értékhez (K) képest. Minden betegnél (n=376 szem) átlagosan +1,1 betű BCVA-növekedés és jelentős, –31,3 μm-es CST-csökkenés volt tapasztalható. A bármely anti-VEGF-ről váltó betegek (n=337 szem) átlagosan +0,7 betűs BCVA-növekedést és jelentős, –25,3 μm-es átlagos CST-csökkenést mutattak, a korábbi kezelésükhöz hasonló kezelési intervallumot fenntartva. Ezeknek a betegeknek a többsége, akiket kihívást jelentő esetekként jellemeztek, átlagosan 31,1 korábbi injekciót kaptak az első faricimabkezelés előtt. Az afliberceptről faricimabra váltó betegek (n=237 szem) szerény, átlagosan +0,2 betűs BCVA-növekedést és jelentős, átlagosan –26,3 μm-es CST-csökkenést mutattak hasonló kezelési időközön belül. A kezelésnaiv betegek (n=39 szem) látványos javulást mutattak, +4,9 betű átlagos BCVA-növekedéssel és –84,5 μm átlagos CST-csökkenéssel (2. táblázat).

Az anatómiai eredményeket OCT-n keresztül vizsgálva több betegnél az IRF és SRF felszívódása vagy PED teljes feloldódása következett be egyetlen faricimabinjekciót követően. Azoknál, akik bármilyen anti-VEGF-ről váltottak, az IRF 17,8%-ban, az SRF 36,6%-ban és a PED 11,1%-ban oldódott fel. Az afliberceptről váltók körében az IRF felszívódása 12,3%, az SRF felszívódása 37,2%, a PED feloldódása pedig 3,2% volt. A kezelésnaiv betegek 40,0%-ánál az IRF felszívódása, 25,0%-ánál az SRF felszívódása és 41,7%-ánál a PED feloldódása következett be (3. táblázat).

Három faricimabinjekció utánkövetése (3FU): 89 beteg (n=94 szem) átfogó értékelése három faricimabinjekciót követően még inkább alátámasztotta a faricimab hatékonyságát. Minden beteg jelentős, átlagosan +3,4 betűs BCVA-növekedést és átlagosan –43,4 μm-es CST-csökkenést mutatott a kiindulási értékhez képest. A bármely anti-VEGF-ről áttérő betegeknél (n=81 szem) jelentős, +2,7 betűs átlagos BCVA-növekedést és –38,1 μm-es átlagos CST-csökkenést tapasztaltak a kiindulási értékhez képest. Az afliberceptről faricimabra áttérő betegeknél (n=64 szem) +2,2 betű átlagos BCVA-növekedést és –42,6 μm jelentős átlagos CST-csökkenést tapasztaltak. A korábbi anti-VEGF-kezelésről való váltást követően ≥5, ≥10 vagy ≥15 betű BCVA-javulást mutató betegek elemzése során 24, 17, illetve 11 betegnél tapasztaltak ilyen javulást, ami kiemeli a faricimab látásélesség-előnyét. A kezelésnaiv betegek (n=13 szem), átlagosan +8,1 betűs BCVA-növekedést és jelentős, átlagosan –80,1 μm-es CST-csökkenést mutattak a kiindulási értékhez képest (4. táblázat).

Az anatómiai eredmények három injekció után is biztatóak maradtak, az IRF 21,4%-os, az SRF 20,8%-os felszívódással és a PED 14,9%-os feloldásával az összes betegnél. Az anti-VEGF-ről váltók esetében az IRF 9,6%, az SRF felszívódása 20,5%, a PED feloldódása pedig 20,5% volt. Az afliberceptről faricimabra áttérő betegeknél az IRF felszívódása 23,8%, az SRF felszívódása 36,4%, a PED feloldása pedig 22,2% volt. A kezelésnaiv betegek esetében az IRF feloldása 45,5%, az SRF feloldása 25,0%, a PED előfordulása pedig 40,0%-kal csökkent (5. táblázat).

Biztonságosság

A biztonságossági megfigyelések során két esetben számoltak be intraokuláris gyulladásról. Egyik eset egy fertőző endophthalmitis, amelyet intravitreális antibiotikummal kezelve a beteg látása három hét múlva visszaállt a kiindulási szintre. A második eset a negyedik faricimabinjekciót követő enyhe elül-

2. táblázat: Hatékonyság egy faricimab injekciót követően				
Teljes hatékonyság 1 faricimabinjekció után (n = 335 beteg, 376 szem)				
	Kiindulási érték	**Utánkövetési érték**	**Változás**	**p-érték**
Változó	**Átlag [SEM]**	**Átlag [SEM]**		
ETDRS (betű)	59,5 betű [0,06]	60,6 betű [0,05]	1,1 betű	0,035
CST (µm)	334,3 µm [0,32]	303,0 µm [0,28]	–31.3 µm	<0,001
PED magasság* (µm)	244,5 µm [1,37]	185,6 µm [1,59]	–58.9 µm	<0,001
Bármilyen anti-VEGF-ről átállított betegek hatékonysága (n = 298 beteg, 337 szem)				
ETDRS (betű)	60,0 betű [0,06]	60,7 betű [0,06]	0,7 betű	0,196
CST (µm)	328,0 µm [0,35]	302,7 µm [0,35]	–25,3 µm	<0,001
PED magasság* (µm)	244,5 µm [1,55]	185,6 µm [1,60]	–58,9 µm	<0,001
Hatékonyság az Aflibercepttől átállt betegeknél (n = 209 beteg, 237 szem)				
ETDRS (betű)	61,5 betű [0,08]	61,7 betű [0,08]	0,2 betű	0,782
CST (µm)	329,8 µm [0,48]	303,5 µm [0,45]	–26,3 µm	<0,001
PED magasság* (µm)	231,6 µm [1,87]	180,1 µm [1,91]	–51,5 µm	<0,001
Hatékonyság kezelésnaiv betegeknél (n = 37 beteg, 39 szem)				
ETDRS (betű)	55,8 betű [0,59]	60,7 betű [0,51]	4,9 betű	0,076
CST (µm)	380,4 µm [2,86]	295,9 µm [2,26]	–84,5 µm	<0,001
PED magasság* (µm)	199,3 µm [10,4]	105,5 µm [12,6]	–93,8 µm	0,001

*Adott esetben. Módosítva: Khanani et al, 2023.

ső kamrai gyulladásként jelentkezett, amelyet lokális szteroidokkal kezeltek a megszűnésig. Ezen betegnél brolucizumabkezelés során ugyanabban a szemben elülső uveitis alakult ki, okkluzív vasculitis nélkül. A faricimabkezelések során nem volt példa retinavasculitisre, sem retinaartéria-elzáródásra vagy RPE-szakadásra.

Következtetések

A klinikai vizsgálatok alapvető fontosságúak az újonnan engedélyezett gyógyszerek megismerésében, azonban a tipikus vizsgálati beteg nem mindig tükrözi a klinikán látottakat. Valós adatokra van szükségünk a gyógyszerek klinikai heterogenitásának megértéséhez.

A vizuálisan és anatómiailag is pozitív eredmények a faricimab hatékonyságát emelik ki a különböző kezelési előzményekkel rendelkező betegek körében. Különösen az olyan demográfiai jellemzők iránt mutatkozik érdeklődés, mint a korábban kezelt betegek, különösen azok, akik az afliberceptről, a retinaspecialisták körében elterjedt standard-of-careről váltottak. A korábban már kezelt betegek esetén kevés adat áll rendelkezésre, mivel ezek a betegek nem vettek részt a faricimab nAMD klinikai vizsgálataiban. Az itt bemutatott valós elemzések bemutatják ezen betegek tartós látásélességét és jelenős anatómiai javulását is. Ebbe beleértve a centrális mező vastagságát (CST) és az IRF, SRF és PED javulását. Figyelemre méltó, hogy ezek a paraméterek már egyetlen injekció beadása után is javulást mutattak, amely három adag beadása után fennmaradt. Ez arra utal, hogy a faricimab előnyeinek optimalizálásához a korábban kezelt betegeknél feltöltő dózisokra vagy több injekcióra lehet szükség. Ezek az adatok útmutatást adhatnak az orvosoknak a tartósan fennálló folyadékkal küzdő betegek kezelési stratégiájának testre szabásához, és ha lehetséges, három kezdeti havi injekciót javasolnak, vagy a korábbi kezelési intervallumot három injekció erejéig fenntartják, a kezelési intervallum kiterjesztésének mérlegelését megelőzően.

A retinaorvosok hatékony, engedélyezett szerekkel kezelik a nAMD-t, de aggályok merülnek fel bizonyos mellékhatások, mint a szemen belüli

3. táblázat: Betegek száma akiknél IRF, SRF, és PED feloldódott 1 faricimabinjekció után			
Változó	**Betegszám (kiindulás)**	**Betegszám (utánkövetés)**	**Δ (%)**
Bármely anti-VEGF-ről átváltott betegek			
IRF	112	92	–17,2
SRF	172	92	–36,6
PED	171	152	–11,1
Afliberceptről átváltott betegek			
IRF	73	64	–12,3
SRF	121	76	–37,2
PED	125	121	–3,2
Kezelésnaív betegek			
IRF	25	15	–40
SRF	20	15	–25
PED	12	7	–41,7

Módosítva: Khanani et al, 2023.

4. táblázat: Hatékonyság három faricimabinjekciót követően				
Teljes hatékonyság 3 faricimabinjekció után (n = 88 beteg, 94 szem)				
	Kiindulási Érték	**Utánkövetési Érték**	**Változás**	**P-érték**
Változó	**Átlag [SEM]**	**Átlag [SEM]**		
ETDRS (betű)	57,2 betű [0,11]	60,6 betű [0,20]	3,4 betű	0,03
CST (µm)	359,9 µm [0,75]	316,5 µm [1,27]	–43,4 µm	<0,001
PED magasság* (µm)	273,6 µm [2,66]	211,3 µm [5,63]	–62,3 µm	0,043
Bármilyen anti-VEGF-ről átállított betegek hatékonysága (n = 75 beteg, 81 szem)				
ETDRS (betű)	58,2 betű [0,24]	60,9 betű [0,23]	2,7 betű	0,045
CST (µm)	356,0 µm [1,81]	317,9 µm [1,24]	–38,1 µm	<0,001
PED magasság* (µm)	277,1 µm [6,09]	213,5 µm [6,33]	–69,0 µm	0,006
A BCVA ≥ 5, 10 vagy 15 betűs javulást mutató betegek száma		≥5 betű	≥10 betű	≥15 betű
		24	17	11
Hatékonyság az Afliberceptről átállt betegeknél (n = 61 beteg, 64 szem)				
ETDRS (betű)	61,0 betű [0,27]	63,2 betű [0,19]	2,2 betű	0,142
CST (µm)	351,6 µm [1,97]	309,0 µm [1,16]	–42,6 µm	<0,001
PED magasság* (µm)	248,7 µm [6,16]	191,6 µm [7,36]	–57,1 µm	0,016
Hatékonyság kezelésnaiv betegeknél (n = 13 beteg, 13 szem)				
ETDRS (betű)	50,5 betű [2,45]	58,6 betű [1,49]	8,1 betű	0,437
CST (µm)	388,1 µm [11,38]	308,0 µm [11,12]	–80,1 µm	0,204
PED magasság* (µm)	173,3 µm [26,68]	98,3 µm [56,77]	–75,0 µm	0,528

*adott esetben. Módosítva: Khanani et al, 2023.

5. táblázat: Betegek száma akinél IRF, SRF, és PED feloldódott 3 faricimab injekció után			
Változó	**Betegszám (kiindulás)**	**Betegszám (utánkövetés)**	**Δ (%)**
Kezelésnaív betegek			
IRF	42	33	–21,4
SRF	48	38	–20,8
PED	171	40	–14,9
Bármely anti-VEGF-ről átváltott betegek			
IRF	31	28	–9,6
SRF	44	35	–20,5
PED	44	35	–20,5
Afliberceptről átváltott betegek			
IRF	21	16	–23,8
SRF	33	21	–36,4
PED	36	28	–22,2
Kezelésnaív betegek			
IRF	11	5	–45,5
SRF	4	3	–25
PED	5	3	–40

Módosítva: Khanani et al, 2023.

gyulladás és a retinavasculitis miatt. Sokan óvatosságból keresnek megerősítő biztonsági adatokat az új kezelések bevezetése előtt. A faricimab hat hónapos vizsgálata 0,53%-os intraokuláris gyulladást mutatott, és bár ez alacsony, az óvatosság fenntartása javasolt.

A faricimab az nAMD kezelésére elsőként engedélyezett bispecifikus antitestként új lehetőségeket kínál. A hat hónapos, egy és három faricimab-injekciót magában foglaló TRUCKEE-vizsgálat eredményei alátámasztják a faricimab előnyeit mind a kezelésre naiv, mind a korábban kezelt nAMD-s betegek esetében. A TRUCKEE további adatai feltárják a faricimab tartósságát a kihívást jelentő, korábban kezelt esetekben, valamint további adatokat szolgáltatnak a kezelésnaiv betegekről, valós helyzetben.

Irodalom

1. Samanta A, et al. Asia Pac J Ophthalmol (Philos) 2020; 9: 250–9.
2. Khanani AM, et al. Ophthalmol Retin 2020; 4: 122–33.
3. Khan M, et al. Cells 2020; 9: 1869.
4. Khanani AM, et al. JAMA Ophthalmol 2020; 138: 964–72.
5. Khanani AM, et al. Ophthalmol Sci 2021; 1: 100076.
6. Heier JS, et al. Lancet 2022; 399: 729–40.
7. Khanani AM, et al. Am Soc Retina Specialists Meeting; Jul 14, 2022.
8. Gregori NZ, et al. Retina 2010; 30: 1046–50.

A referátum megjelenését a Roche Magyarország támogatta.