

FOGORVOSI SZEMLE

Hungarian Journal of Dentistry

A MAGYAR FOGORVOSOK EGYESÜLETÉNEK (MFE) HIVATALOS LAPJA

Alapította: Dr. Körmöczy Zoltán 1908-ban

114. évfolyam 3. sz. 2021. szeptember

Felelős szerkesztő:

DR. HERMANN PÉTER

Szerkesztő:

DR. GERA ISTVÁN

A szerkesztőbizottság tagjai:

DR. BARÁTH ZOLTÁN, DR. BARABÁS JÓZSEF, DR. BORBÉLY JUDIT,
DR. DIVINYI TAMÁS, DR. DOBÓ NAGY CSABA, DR. DÖRI FERENC,
DR. FAZEKAS ANDRÁS, DR. FEJÉRDY PÁL, DR. FRÁTER MÁRK,
DR. GERBER GÁBOR, DR. HEGEDŰS CSABA, DR. KIVOVICS PÉTER,
DR. KOCSIS S. GÁBOR, DR. MÁRTON KRISZTINA, DR. NAGY ÁKOS KÁROLY,
DR. NAGY KATALIN, DR. NÉMETH ZSOLT, DR. PIFFKÓ JÓZSEF,
DR. RADNAI MÁRTA, DR. RÓZSA NOÉMI, DR. SCULEAN ANTON,
DR. SEGATTO EMIL, DR. SPIELMAN ANDREW, DR. SZALMA JÓZSEF,
DR. TARJÁN ILDIKÓ, DR. TÓTH ZSUZSANNA, DR. VÁG JÁNOS, DR. VÁGÓ PÉTER,
DR. VARGA GÁBOR, DR. WINDISCH PÉTER, DR. ZELLES TIVADAR

Kiadó:

MAGYAR FOGORVOSOK EGYESÜLETE
6720 Szeged, Vár u. 7. I/3.
Felelős kiadó: DR. NAGY KATALIN

Szerkesztőség:

1088 Budapest, Szentkirályi u. 47.
Tel.: +36-1-4591500 /59220 m.

Online elérhetőség:

A Fogorvosi Szemle korábbi számai,
az „Útmutató a Fogorvosi Szemle szerzői számára”
és a „Fogorvosi Szemle szerzői jogi nyilatkozata” megtalálhatók:
<https://ojs3.mtak.hu/index.php/fogorv-szemle/issue/view/533>

Index: 25 292 ISSN 2498-8170 (online)

Kiemelt pártolók:

- ♦ Philips Magyarország Kft.
- ♦ Procter & Gamble Magyarország (Oral-B)
- ♦ Johnson & Johnson Kft.

PHILIPS
sonicare

Oral-B

Johnson & Johnson

TARTALOM

Eredeti cikk • Original article

SZILÁGYI ILDIKÓ, DR. CZIBULYA ZSUZSANNA, DR. CSÍK ATTILA,
DR. BRAUN MIHÁLY, DR. HEGEDŰS CSABA
Zeolit és magnéziummal ioncserélt zeolit
in vitro összehasonlító vizsgálata 100

DR. JANOVIK KATA, DR. SOÓS BALÁZS, DR. LEMPEL EDINA,
DR. BÁN ÁGNES, DR. SZALMA JÓZSEF
Az alsó bölcsességfogak juxta-apikális radiolucenciája
Irodalmi összefoglaló 106

DR. KARÁCSONYI BENCE SÁNDOR, DR. BRAUNITZER GÁBOR,
DR. ÓSZE GÁBOR, DR. PÁRKÁNYI LÁSZLÓ
Kombinált gépi parodontológiai kürettálás
klinikai hatékonyságának tájékozódó vizsgálata
és összehasonlítása a hagyományos manuális eljárással 113

Esetismertetés • Case report

DR. SÓLYOM ELEONÓRA, DR. PALKOVICS DÁNIEL, DR. PINTÉR CSABA,
DR. FRANCESCO GUIDO MANGANO, DR. WINDISCH PÉTER
(DR. SÓLYOM ELEONÓRA és DR. PALKOVICS DÁNIEL
megosztott első szerzők)
Virtuális tervezés és volumetrikus kiértékelés
egy komplex parodontális defektus
regeneratív-rekonstruktív sebészi ellátásában
Egy eset bemutatása 120

Összefoglaló cikk • Review

DR. PAÁR CLAUDIA, DR. BARTHA BOLDIZSÁR, DR. EPER MÁRIA,
DR. RADÓCZY-DRAJKÓ ZSOMBOR, DR. SZABÓ GÁBOR, DR. GERA ISTVÁN
Az I-III. stádiumú parodontitis kezelése
A European Federation of Periodontology (EFP)
S3 szintű klinikai kezelési irányelveinek rövid összefoglalója 131

Hírek • News

A 2021. évben végzett
fogorvostan-hallgatók doktorrá avatása 145

Kinevezések 146

Prof. Dr. Nagy Katalin,
a Szegedi Tudományegyetem Fogorvostudományi Karának
tanszékvezető egyetemi tanára
Simmelweis-díjat vehetett át 147

MAÁSZT kongresszus 148

A Semmelweis Egyetem Fogorvostudományi Kar
bekerült a világ legjobb 200 egyeteme közé
a ShanghaiRanking új rangsorában 149

Debreceni Egyetem Fogorvostudományi Kar, Bioanyagtan és Fogpótlástani Tanszék*
 Atommagkutató Intézet, Anyagtudományi Laboratórium, Debrecen**
 Atommagkutató Intézet, Izotópklimatológiai Laboratórium (IKER), Debrecen***

Zeolit és magnéziummal ioncserélt zeolit *in vitro* összehasonlító vizsgálata

SZILÁGYI ILDIKÓ*, DR. CZIBULYA ZSUZSANNA*, DR. CSÍK ATTILA**,
 DR. BRAUN MIHÁLY***, DR. HEGEDÚS CSABA*

A zeolit és magnéziummal ioncserélt zeolitrendszer vizsgálata humán őssejteken és a különböző koncentrációk hatására bekövetkező eltérő életképesség és ALP aktivitás értékek információt nyújtanak a csontosodást, csont „turnover” befolyásoló tényezőkről. Jelen munkánk célja a zeolit és a magnéziummal ioncserélt zeolit koncentrációk (0,605 mM, 0,325 mM, 0,15 mM Mg-zeolit és zeolit) hatásának vizsgálata volt *in vitro* kísérleti rendszerben, tenyésztő médiában bölcsességfog eredetű (DPSC) sejteken, különböző mintavételi időpontokban (1., 4., 7. és 14. nap).

Az életképesség és alkalikus foszfatáz aktivitás méréseink alapján mindkét vizsgált komponens, így a zeolit és a magnéziummal ioncserélt zeolit több területen is ígéretes összetevője lehet a jövő mesterséges szövettenyésztést alkalmazó orvosi beavatkozásainak. Kísérleteink alapján a Mg-zeolit bizonyult hatékonyabbnak a hagyományosan használt zeolittal szemben.

Kulcsszavak: magnézium, zeolit, DPSC, scaffold

Bevezetés

A szövettervezés az orvostudomány különböző területein nagy érdeklődésre tart számot. A csontpótlás, pl. traumák utáni regenerációs műtétek, kongenitális rendellenességek vagy pl. a fogorvostudományban a különböző parodontális megbetegedések, egyes fogászati implantológiai kezelések esetében a terápia fontos részét képezhetik. Az interdiszciplináris területek együttműködésével a biotechnológia új területeket teremtett meg az elmúlt évtizedekben. Ezen területek kollaborációjának célja, hogy a sérült, károsodott szövetek regenerálásához a megfelelő feltételek adottak legyenek. A legfontosabb komponensek ehhez: a scaffoldok, a sejtek és a szignalizációs molekulák. A jól felhasználható scaffold követelményei a 3D szerkezet megfelelő mechanikai tulajdonságai, mely a sejtek adhéziójához, proliferációjához, és differenciálódásához alapot szolgáltatnak. Szintén nagyon fontos a porózus szerkezet, így a szövetképződést elősegítő faktorok megfelelően érvényesülni tudnak. A biodegradábilis és kontrollált méret, a megfelelő alak elengedhetetlen a jól integrálódó scaffold tulajdonságaihoz. Ilyen lehetséges vázalkotók lehetnek a zeolitok [1, 6, 7, 8]. A porózus szilikátok iránt jelentős tudományos és technológiai érdeklődés mutatkozik, mivel nagy fajlagos felületű anyagok, tehát adszorpciós és katalitikus célokra egyaránt alkalmasak. A zeolitok kristályos, térhálós aluminoszilikátok, melyek-

ben a SiO_4 és az AlO_4 tetraéderek összekapcsolódásával alakul ki a mezopórusos kapilláris rendszer. A zeolitok kémiai összetétele és ezzel együtt a tulajdonságai az adott felhasználási célnak megfelelően módosíthatók a rácsszerkezet megváltozása nélkül. Alacsony költségük, alacsony toxicitásuk, nagy felületük, változtatható porozitásuk és a sejtek számára gyors diffúziót biztosító kapilláris rendszerük, valamint nagymértékű mechanikai szilárdságuk előnyt jelent a mesterséges szövetek előállításakor [12, 14]. A zeolitok ezen pozitív tulajdonságai, valamint a sokféleképpen alakítható felszíni csoportok befolyásolják és kontrollálhatóvá teszik a hidrofil/hidrofób jellemzőiket is. Az antibakteriális, antitumor, antitrombotikus, homeosztázist befolyásoló tulajdonságaik is lehetővé teszik az emberi szervezetben történő alkalmazásukat. Molekula-karrier és a csontregenerációt elősegítő jellemzői szintén új lehetőségeket rejtenek magukban, különösen a fogászat területén. Zeolit MFI-vel (hidroxipatit/zeolit coating) felületkezelt titánium implantátumok biokompatibilitása eredményesebb és elősegíti az osseokondukción, osseoindukción és osseointegráción. A zeolit 3D szerkezete elősegítette a sejtek korábbi megtapadását és növekedését majd az ECM (extracelluláris mátrix) szekréciójával a szövetképződést [1, 13]. A zeolit mellett egy másik ígéretes anyag lehet a magnézium. A magnézium szerepe az emberi szervezetben nagyon sokrétű: kötődik ligand fehérjékhez, és sejt felszíni receptorokhoz

– pl. integrin szupercsaládhoz, vitronektin, fibronektin fibrinogénekez –, rengeteg enzim katalitikus centrumának központi ionja, részt vesz az RNS és DNS stabilizálásában. A magnézium a csontok „egészségi állapotában” is kulcsfontosságú szerepet tölt be. Nagyszámú irodalmi adat támasztja alá a magnézium oszteogenezisben és a csontok „remodelling” mechanizmusában betöltött funkcióját, de az élő szervezetekre ható különböző magnéziumion-koncentrációk hatása még ma sem ismert minden részletében [15, 18, 19, 20, 22, 24]. Az *in vivo* és *in vitro* kísérleti rendszerekben vizsgált biodegradábilis felületek segíthetik a jelenleginél gyorsabb oszeointegrációs folyamatokat és így az új fogászati és ortopédiai implantátumok fejlesztését. Az extracelluláris magnézium koncentráció vizsgálata információt adhat arról, hogy a sejtek milyen miliőben élhetnek optimális feltételek mellett. A különböző koncentrációkban jelen lévő ionok hatására bekövetkező eltérő differenciálódási, génextpressziós életképesség-karakterisztika mélyebb összefüggést, magyarázatot adhat a lokális és szisztémás magnéziumion-koncentrációk csontosodást, csont „turnover” befolyásoló hatásáról.

Jelen munkánk célja a zeolit és a magnéziummal ioncserélt zeolit hatásának vizsgálta *in vitro* kísérleti rendszerben a magnéziumkoncentráció függvényében tenyésztő médiumban bölcsességfog eredetű (DPSC) sejteken, különböző mintavételi időpontokban.

Anyagok és módszerek

Mg-zeolit készítése: A zeolit minta ioncseréje 0,1 moldm⁻³ koncentrációjú MgCl₂ oldatból való Mg-ion megkötésével ment végbe. A zeolit mintát 24 órán keresztül, folyamatosan keverve áztattuk az oldatban.

Morfológiai és összetétel-meghatározó vizsgálatok, SEM és MP-AES vizsgálat alkalmazásával: Az eredeti és a módosított szemcséket morfológiai vizsgálatoknak vetettük alá. A felületi morfológiát téremissziós elektronforrással rendelkező JEOL JSM-IT500HR (Japán) típusú pásztázó elektronmikroszkópot (SEM) használva vizsgáltuk, az elektronbombázás okozta felületi tértöltés elkerülésére a mintákat 20 nm-es aranyréteggel vontuk be. Az elemösszetétel meghatározás JEOL (EX-74232UiL4Q, Japán) energia-diszperzív röntgen detektorral történt. Az ioncserélt zeolit pontos Mg-ion tartalmát savas feltárás után mikrohullámú plazma atomemissziós spektrométerrel (MP-AES 4200, Agilent, USA) határoztuk meg.

Sejttenyésztés: A DPSC sejteket bölcsességfogakból izoláltuk a Debreceni Egyetem FOK intézményében (engedélyszám: ETT TUKEB 49849-3/2016/EKU). A fogat a fissa mentén elvágtuk, majd a pulpát a pulpakamrából eltávolítottuk steril körülmények között. A pulpa szövetet kollagenáz/diszpáz (3 mg/ml, Sigma Aldrich USA, 4 mg/ml, Gibco, USA) emésztő oldatban 1 órát 37 °C-on emésztettük. A sejtuszuspenziót (CTRL, kontrollsejtek) 6 lyukú plate-en tenyésztettük DMEM F12 (Gibco USA) médiumban, 10% (v/v) FBS (Gibco USA),

1% Glutamax (Gibco) és 1% Antibiotic-Antimycotic (Gibco) jelenlétében és 37°C-on 5% CO₂-tartalom mellett. A sejteket ugyanebben a médiumban tartottuk fenn (CM).

Alamar Blue: sejtéletképesség esszé (Invitrogen, Thermo Fisher USA). A sejtek életképességét az 1, 4, 7 és 14 napokon mértük. Az Alamar Blue oldatot tízszeres hígításban tettük a sejtek tenyésztőoldatához, majd 37°C-on 1 órán át inkubáltuk. Ezt követően 200 µl-t a mintából 96 lyukú plate-en HIDEK Plate Reader segítségével 530 nm gerjesztési és 580 nm emissziós hullámhossz mellett detektáltunk.


ALP aktivitást: mérő esszé (Sigma Fast, Sigma Aldrich USA): A mineralizációs folyamatok vizsgálata során alkalikus foszfatáz aktivitását mérő kísérletet végeztünk 4, 7 és 14 napos DPSC sejttenyésztésen, a tenyésztést követően. A sejteket 96 lyukú platen tenyésztettük 5000 sejt/well három parallel mintával. A mintavételi időpontokon PBS mosás után a sejteket begyűjtöttük és ALP lízis pufferben lizáltuk (10 mM Tris-HCl, 100 mM NaCl, 1 mM Triton-X 100, 1% PMSF and 1% protease inhibitor cocktail, pH 7,4). A kezelt és kontroll mintákat –70°C-on tároltuk ALP + PIC pufferben a felhasználásig. A sejtízátumot 10 percig 16000 rpm centrifugáltuk, majd a felülúszóból 30 µl-t egy 96-os platen 100 µl pNitrophenyl Phosphate Liquid Substrate System oldatot adtunk a gyártó utasításait követve (Sigma-Aldrich USA), majd HIDEK microplate readeren mértük az ALP aktivitást (Hidex, Finland). A 405 nm-en mért abszorbancia növekedése arányos a szérum alkalikus foszfatáz aktivitásával. A totál protein koncentrációt BCA Protein Assay Kit-tel (Thermo Scientific USA) határoztuk meg, és az ALP aktivitás értékeit ezzel normalizáltuk.

Eredmények

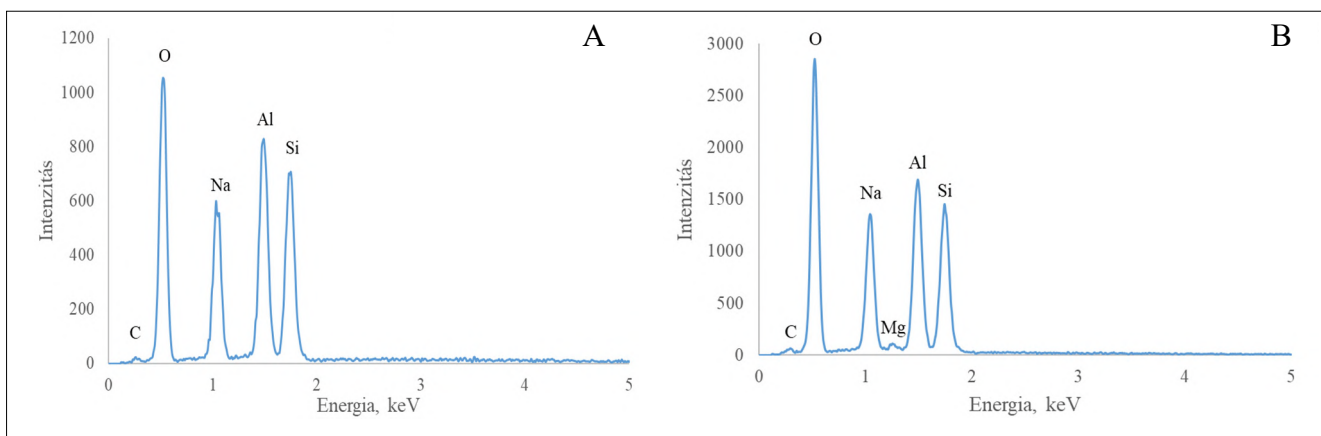
A zeolit és a magnéziummal ioncserélt zeolit minták morfológiáját bemutató pásztázó elektronmikroszkópos képek az 1. ábrán láthatóak. A képek 6000-szeres nagyítással készültek, a méretskála a képek jobb alsó sarkában látható. Megállapítottuk, hogy őrlés hatására mindkét minta szemcseeloszlása hasonló mérettartományban, 0,1–0,9 µm között mozog.

Az ioncserélt zeolit pontos Mg-ion tartalmát savas feltárás után mikrohullámú plazma atomemissziós spektrométerrel határoztuk meg, a mérések alapján a MgCl₂ oldatban végzett ioncsere sikeresnek bizonyult. A Mg-iontartalom atomemissziós spektrométerrel 5,76 g/kg-nak; elemanalízissel (energia-diszperzív röntgen detektorával) mérve 5,58 g/kg volt. A 2. ábrán látható a zeolit és a módosított zeolit atomi összetétele ioncsere előtt és után.

Sejtprolifерáció- és életképesség-vizsgálatokkal következtethetünk a kísérletben vizsgált anyagok esetleges inkompatibilitására vagy toxicitására. A DPSC sejtek proliferációs indexét (abszorbanciáját) 0,605, 0,325 és 0,15 mM Mg-zeolit és zeolit jelenlétében, valamint



1. kép: Az őrölt zeolit (A) és őrölt Mg-zeolit (B) pásztázó elektronmikroszkópos felvételei.



2. kép: A zeolit (A) és ioncserélt zeolit (B) elemanalízis mérésének eredményei. Jól látható a magnézium megjelenése az ioncsere folyamat után.

a kontroll sejteken a 14. napon AlamarBlue esszével határoztuk meg (3. kép).

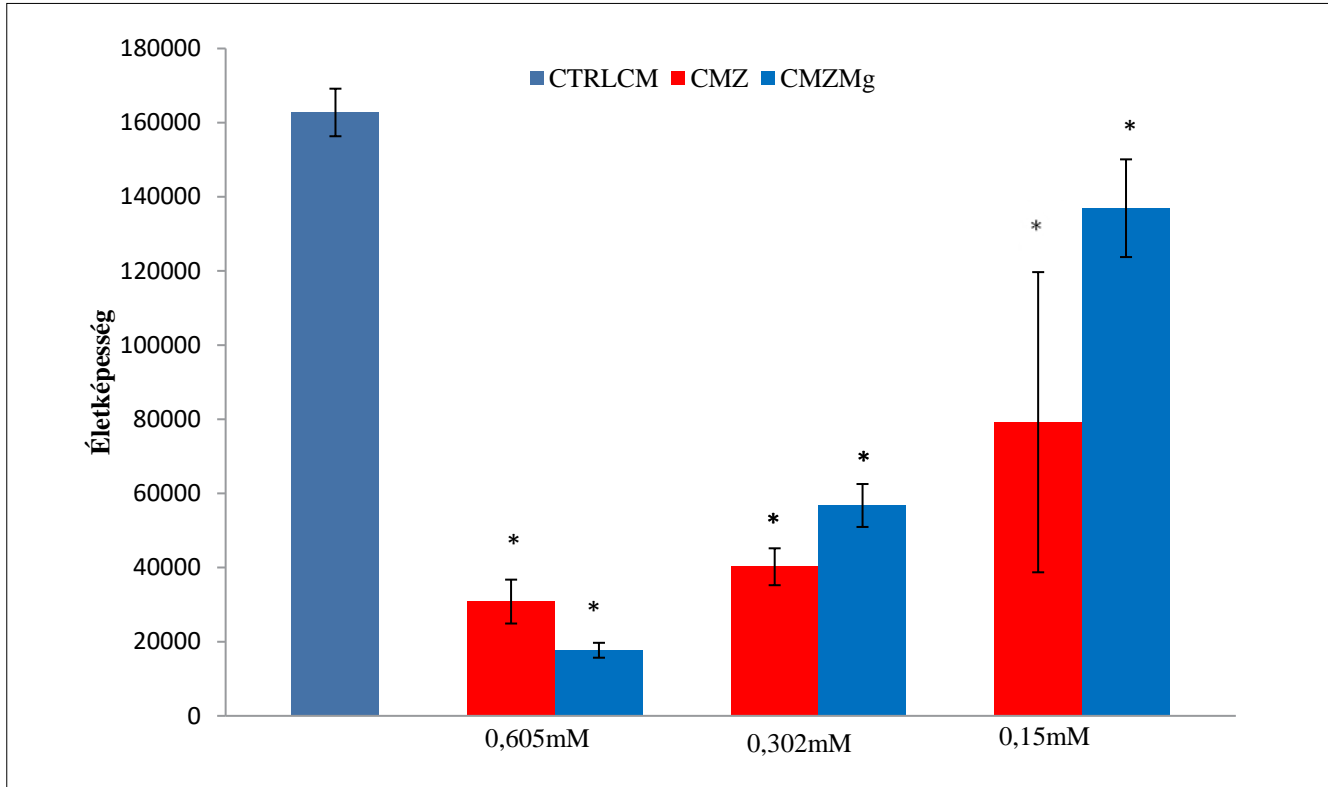
Az abszorbancia értékek alapján általános tendencia, hogy a tenyésztő médiumban mért értékek a Mg-zeolit és zeolitkezelések az alacsonyabb koncentrációk esetében (0,325, 0,15 mM) mutattak magasabb értéket, az összes kezelés esetében a 14. napon a legmagasabbat. Magasabb zeolit- és Mg-zeolit-koncentrációk esetében az életképesség csökken. A Mg-zeolittal kezelt DPSC sejtek abszorbancia értékei a zeolit mintákkal összehasonlítva magasabbnak bizonyultak.

Az ALP-aktivitást mérő esszé (Sigma Fast) a mineralizációs folyamatok során kialakuló alkalikus foszfatáz aktivitását mutatja ki. Kísérletünk során a 4, 7 és 14 napos DPSC sejtenyészetben is végeztünk ALP-aktivitásméréseket (4. kép), ezt HIDEK microplate readeren mértük. A 405 nm-en mért abszorbancia-növekedés arányos a szérum alkalikus foszfatáz aktivitásával. Az ALP-aktivitás mértéke a Mg-zeolit és zeolit minták esetében is a magasabb (0,605 mM) koncentrációnál mutatta

a legmagasabb értékeket. Az ALP enzim fontos szerepet tölt be a csontmátrix felépítésében, így gyakorlatilag a teljes csontformáció aktivitásáról ad jó, átfogó képet. A Mg-zeolit minták ALP-aktivitásának mérése során a 14. napon mind a kontroll mind a sima zeolit mintákkal összehasonlítva magas értéket mutat. Általánosan jellemző, hogy a Mg-zeolit értékek háromszorosai a zeolit értékeinek, ami jelzi, hogy a magnéziumnak fontos szerepe lehet.

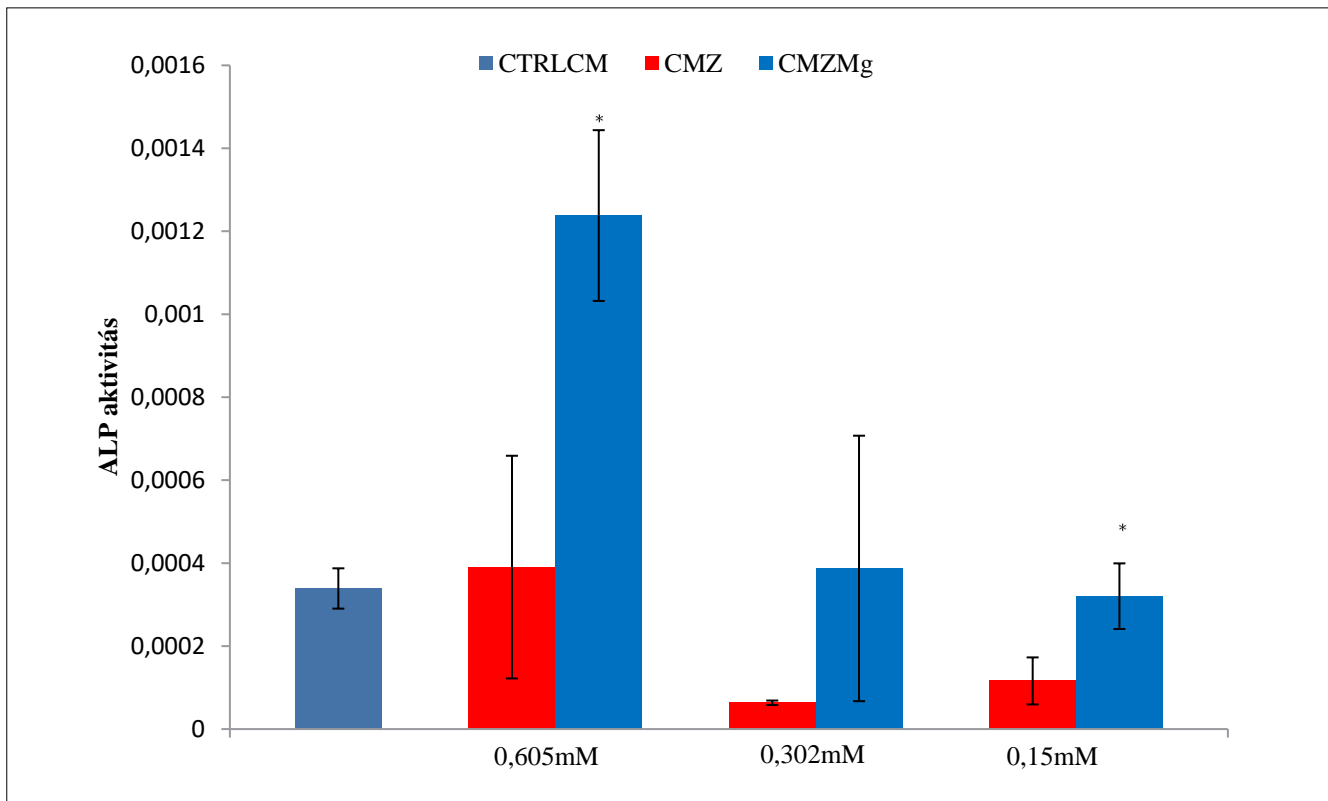
Megbeszélés

A scaffold alkalmazásához két ígéretes új adalékanyag lehet a zeolit és a magnézium. A kísérletünk célja a zeolit és magnézium-zeolit koncentrációk hatásának vizsgálata volt tenyésztő médiumban fenntartott DPSC sejteken. A zeolitok 3D pórusos mikroszerkezete nagyszerű alapot szolgáltat a csontsejtek egymással történő kapcsolódásának, proliferálásának, differenciálódá-



3. kép: Életképesség vizsgálat (Alamar Blue).

Különböző koncentrációjú Mg-zeolittal (ZMg) és zeolittal (Z) (0,605, 0,325, 0,15 mM cc) kezelt CM-ben (tenyésztő médium) tenyésztett DPSC sejtek és kontroll sejtek (CTRLCM) abszorbanciája a 14. napon.
ZMg és Z egymással összehasonlítva. * p < 0,05



4. kép: ALP aktivitás mérése a különböző koncentrációjú Mg-zeolittal (ZMg) és zeolittal (Z) (0,605, 0,325, 0,15 mM) tenyésztő médium (CM)-ban kezelt DPSC sejtek és kontroll sejtek (CTRLCM) abszorbanciája a 14. napon.
ZMg és Z mintapárok egymással összehasonlítva. * p < 0,05

sának majd végül szövetté formálódásának [1]. A mesterséges szövettenyésztést elősegítő tulajdonságai mellett az antimikrobiális és hatóanyag-kibocsátást szabályozó szerepe sem elhanyagolható [7]. *In vitro* kísérletek során zeolit és/vagy magnézium alkalmazásakor az alkalikus foszfatáz aktivitás értékek növekednek jól definiált koncentrációk esetében, ami korai markere a csontsejtek és a zeolit/magnézium tartalmú vizsgálati anyagok közötti kompatibilitásnak, a szövetképzési folyamat beindulásának [3, 8, 10, 21, 23, 27]. Bár eltérések különböző sejtípusok esetében megfigyelhetők [23]. A zeolit tartalmú scaffoldok pH-ja alacsonyabb, a magnéziumtartalmú scaffoldok esetében a zeolit csökkenti a felszabaduló hidrogén mennyiségét. A magnéziumtartalmú scaffoldoknál a korrózió és hidrogénfelszabadulás jelentős problémát okozhat [4, 15, 17, 18].

Az általunk mért életképességi vizsgálatok DPSC sejtek esetében is magasabb proliferációs értékeket mutatott a magnézium és zeolit együttes alkalmazásakor. Az Alamar Blue-val meghatározott életképesség-paraméterek a magnéziummal töltött zeolit esetében általában magasabb értékeket mutattak a kísérleti rendszerünkben. A Mg-zeolit- és zeolitkezelések az alacsonyabb koncentrációk esetében (0,325, 0,15 mM) magasabb életképességet és proliferációs értéket mutattak. Ez több irodalmi adattal összhangban lévő eredmény [23, 9, 7, 4]. A Mg-zeolittal kezelt DPSC sejtek abszorbancia-értékei magasabb értékeket mutattak a zeolitmintákkal összehasonlítva [4]. A zeolit alumínium- és szilíciumtartalma miatt mitogén hatással rendelkezik, és segíti az oszteogenezist. A bivalens kationok, mint a magnézium is, jelentős szerepet játszanak az oszteogenezis folyamatában és a „remodelling”-ben. Esszenciális szerepük van a ligand kötő fehérjék és sejt felszíni fehérjék (integrin, vitronektin, fibronektin) interakciójában, stimulálják a sejtadhéziót, és a fokális adhéziók kialakulását is szabályozzák. A magasabb magnéziumkoncentráció egyes irodalmi adatok [2, 3, 15, 16, 17, 18, 19] szerint szerepet játszhat a differenciálódási folyamatokban. A kísérleti eredmények alapján a magnéziummal ioncserélt zeolit hatása emelkedett ALP aktivitást mutatott a csak zeolitot tartalmazó mintákhoz képest. A Mg-zeolit-minták ALP aktivitása a vizsgálat során a 14. napon magasabb volt mind a kontroll, mind pedig a zeolitmintákkal összehasonlítva. A 14. nap a Mg-zeolit és a zeolit esetében is magasabb ALP intenzitás értéket ért el magasabb koncentráció esetében (0,605 mM). Általánosan jellemző, hogy a Mg-zeolittal kezelt sejtek ALP aktivitás értékei háromszor magasabbak a csak zeolittal kezelt minták értékeinél, ami jelzi, hogy a magnéziumnak fontos szerepe lehet a csontosodási folyamatokban. Ez az eredmény korrelál más irodalmi adatokkal is [4, 23, 24, 25, 26, 27, 28]. Nagyon eltérőek az irodalmi eredmények különböző sejt vonalak esetében a hatásos magnéziumkoncentrációt illetően, ennek „titrálása” további kísérleteket igényel. Az eredmények alapján mindkét vizsgált lehetséges scaffold-komponens, a zeolit és a magnéziummal ioncserélt zeolit is ígéretes összetevője

lehet a jövő mesterséges szövettenyésztést alkalmazó orvosi beavatkozásainak több területén is, a mi eredményeink alapján a magnéziummal ioncserélt zeolit tűnt a legígéretesebbnek.

Köszönetnyilvánítás: A tanulmány alapjául szolgáló kutatást az Innovációs és Technológiai Minisztérium által meghirdetett Felsőoktatási Intézményi Kiválósági Program NKFIH-1150-6/2019 számon támogatta, a Debreceni Egyetem Biotechnológia tématerületi programja keretében. A publikáció elkészítését a GINOP-2.3.2-15-2016-00011 és a GINOP-2.3.2-15-2016-00022 számú projekt támogatta. A projekt az Európai Unió támogatásával, az Európai Regionális Fejlesztési Alap társfinanszírozásával valósult meg. A mikroszkópos vizsgálatok elkészítését a GINOP-2.3.3-15-2016-00029 számú projekt támogatta. A projekt az Európai Unió támogatásával, az Európai Regionális Fejlesztési Alap társfinanszírozásával valósult meg.

Irodalom

- ZARRINTAJ P, MAHMODI G, MANOUCHEHRI S, MASHHADZADEH AH, KHODADADI M, SERVATAN M, MOZAFARI M: Zeolite in tissue engineering: Opportunities and challenges. *MedComm* 2020; 1: 5–34. <https://doi.org/10.1002/mco2.5>
- KIM K-J, CHOI S, SANG CHO Y, YANG S-J, CHO Y-S, KIM KK: Magnesium ions enhance infiltration of osteoblasts in scaffolds via increasing cell motility. *Journal of Materials Science: Materials in Medicine* 2017; (6) 28. <https://doi.org/10.1007/s10856-017-5908-5>
- WU L, FEYERABEND F, SCHILLING AF, WILLUMMEIT-RÖMER R, LUTHRINGER BJC: Effects of extracellular magnesium extract on the proliferation and differentiation of human osteoblasts and osteoclasts in coculture. *Acta Biomaterialia* 2015; 27: 294–304. <https://doi.org/10.1016/j.actbio.2015.08.042>
- SAHEBAN M, BAKHSHESH-RAD HR, KASIRI-ASGARANI M, HAMZAH E, ISMAIL M, AZIZ AF, DAYAGH E: Effect of zeolite on the corrosion behavior, biocompatibility and antibacterial activity of porous magnesium/zeolite composite scaffolds. *Materials Technology* 2018; (34): 5, 258–269. <https://doi.org/10.1080/10667857.2018.1549803>
- KEETING PE, OURSLER MJ, WIEGAND KE, BONDE SK, SPELSBERG TC, RIGGS BL: Zeolite an increases proliferation, differentiation, and transforming growth factor – production in normal adult human osteoblast-like cells in vitro. *Journal of Bone and Mineral Research* 2009; 7 (11): 1281–1289. <https://doi.org/10.1002/jbmr.5650071107>
- MÖLLER K, BEIN T: Mesoporosity – a new dimension for zeolites. *Chemical Society Reviews* 2013; (9): 42. <https://doi.org/10.1039/c3cs35488a>
- DERAKHSHANKHAH H, JAFARIS, SARVARI S, BARZEGARI E, MOAKEDI, MILAD GHORBANI F, SHIRI, VARNAMKHAHI B, JAYMAND M, IZADI Z, TAYEBI Z: Biomedical Applications of Zeolitic Nanoparticles, with an Emphasis on Medical Interventions. *International Journal of Nanomedicine* 2020; 15: 363–386. <https://doi.org/10.2147/IJN.S234573>
- SAFARI F, HOUSHMAND B, NEJAD AE: Application of Zeolite, a biomaterial agent, in Dental science: A review article *Regen Reconstr Restor* 2018 3 (4) X–X doi: 10.22037/rrr.v3i4.24267
- ALIPOUR M, AGHAZADEH M, AKBARZADEH A, VAFAJOO Z, AGHAZADEH Z, RAEISDASTEH HOKMABAD V: Towards osteogenic differentiation of human dental pulp stem cells on PCL-PEG-PCL/zeolite nanofibrous scaffolds. *Artificial Cells, Nanomedicine,*

- and *Biotechnology* 2019; 47 (1): 3431–3437.
<https://doi.org/10.1080/21691401.2019.1652627>
10. MOHANDSNEZHAD S, ALIZADEH E, PILEHVAR-SOLTANAHMADI Y, DAVARAN S, GOODARZI A, KHATAMIAN M, ZARGHAMI N, SAMIEI M, AGHAZADEH M, AKBARZADEH A: In vitro evaluation of novel Zeolite-hydroxyapatite blended scaffold for dental tissue engineering. *Biotechnology and Bioengineering* 2020
<https://doi.org/10.21203/rs.2.20452/v1>
 11. BEDI RS, ZANELLO LP, YAN Y: Osteoconductive and Osteoinductive Properties of Zeolite MFI Coatings on Titanium Alloys. *Advanced Functional Materials* 2009; 19 (24): 3856–3861.
<https://doi.org/10.1002/adfm.200901226>
 12. PURNOMO, SETYARINI PH, SULISTYANINGSIH D: Zeolite-based biomaterials for biomedical application: A review. *AIP Conf. Proc.* 2018; 1997:030013.
<https://doi.org/10.1063/1.5042933>
 13. BEDI RS, BEVING DE, ZANELLO LP, YAN Y: Biocompatibility of corrosion-resistant zeolite coatings for titanium alloy biomedical implants. *Acta Biomaterialia* 2009; 5 (8), 3265–3271.
<https://doi.org/10.1016/j.actbio.2009.04.019>
 14. BACAKOVA L, VANDROVCOVA M, KOPOVA I, JIRKA I: Applications of zeolites in biotechnology and medicine – a review. *Biomaterials Science* 2018; 6 (5), 974–989.
<https://doi.org/10.1039/C8BM00028J>
 15. GU X-N, LI S-S, LI, X-M, FAN Y-B: Magnesium based degradable biomaterials: A review. *Frontiers of Materials Science* 2014; 8 (3), 200–218.
<https://doi.org/10.1007/s11706-014-0253-9>
 16. ZHENG YF, GU XN, WITTE F: Biodegradable metals. *Materials Science and Engineering: R: Reports* 2014; 77, 1–34.
<https://doi.org/10.1016/j.msre.2014.01.001>
 17. XIN Y, HU T, CHU PK: In vitro studies of biomedical magnesium alloys in a simulated physiological environment: A review. *Acta Biomaterialia* 2011; 7 (4), 1452–1459.
<https://doi.org/10.1016/j.actbio.2010.12.004>
 18. WITTE F: The history of biodegradable magnesium implants: A review. *Acta Biomaterialia* 2010; 6 (5), 1680–1692.
<https://doi.org/10.1016/j.actbio.2010.02.028>
 19. ZHAO D, WITTE F, LU F, WANG J, LI J, QIN L: Current status on clinical applications of magnesium-based orthopaedic implants: A review from clinical translational perspective. *Biomaterials* 2017; (112): 287–302.
<https://doi.org/10.1016/j.biomaterials.2016.10.017>
 20. LIU Y J, YANG ZY, TAN LL, LI H, ZHANG YZ: An animal experimental study of porous magnesium scaffold degradation and osteogenesis. *Brazilian Journal of Medical and Biological Research* 2014; 47 (8): 715–720.
<https://doi.org/10.1590/1414-431x20144009>
 21. LIU C, FU X, PAN H, WAN P, WANG L, TAN L, CHU PK: Biodegradable Mg-Cu alloys with enhanced osteogenesis, angiogenesis, and long-lasting antibacterial effects. *Scientific Reports* 2016; 6 (1)
<https://doi.org/10.1038/srep27374>
 22. DE BAAIJ J, HOENDEROP HF, BINDELS RJM: Magnesium in Man: Implications for Health and Disease. *Physiological Reviews* 2015; 95 (1): 1–46.
<https://doi.org/10.1152/physrev.00012.2014>
 23. BURMESTER A, LUTHRINGER B, WILLUMEIT R, FEYERABEND F: Comparison of the reaction of bone-derived cells to enhanced MgCl₂-salt concentrations. *Biomatter* 2014; 4 (1).
<https://doi.org/10.4161/21592527.2014.967616>
 24. JANG WS, TAE JP: Magnesium Metabolism. *Electrolyte Blood Press* 2008 Dec; 6 (2): 86–95.
<https://doi.org/10.5049/EBP.2008.6.2.86>
 25. KWON Y-D, LEE D-W, HONG S-O: Magnesium vs. machined surfaced titanium – osteoblast and osteoclast differentiation. *The Journal of Advanced Prosthodontics* 2014; 6 (3).
<https://doi.org/10.4047/jap.2014.6.3.157>
 26. LEIDI M, DELLERA F, MARIOTTI M, MAIER JAM: High magnesium inhibits humanosteoblast differentiation in vitro. *Magnes Res Mar* 2011; 24 (1): 1–6.
<https://doi.org/10.1684/mrh.2011.0271>
 27. MAMMOLI F, CASTIGLIONI S, PARENTI S, CAPPADONE C, FARRUGGIA G, IOTTI S, FRASSINETI C: Magnesium is a Key Regulator of the Balance between Osteoclast and Osteoblast Differentiation in the Presence of Vitamin D₃. *International Journal of Molecular Sciences* 2019; 20 (2).
<https://doi.org/10.3390/ijms20020385>

SZILÁGYI I, CZIBULYA Zs, CSÍK A, BRAUN M, HEGEDŰS Cs

Zeolite and deionised zeolite with magnesium in vitro comparative study

Examination of the zeolite and magnesium-exchanged zeolite system on human stem cells culture, different viability and ALP activity values at different concentrations provide information on the factors influencing ossification and bone “turnover”. The aim of our present work was to investigate the effect of zeolite and magnesium ion-exchanged zeolite concentrations (0.605 mM, 0.325 mM, 0.15 mM Mg-zeolite and zeolite) in an in vitro experimental system on culture medium from wisdom tooth cells (DPSC – dental pulp stem cells) at different sampling times (1, 4, 7 and 14 days).

Based on our measurements of viability and alkaline phosphatase activity, both components studied, zeolite and magnesium-ion-exchanged zeolite could be promising components of future medical interventions using artificial tissue culture in several areas. Our experiments showed that Mg-zeolite was more effective.

Keywords: magnesium, zeolite, DPSC, scaffold

Pécsi Tudományegyetem, Klinikai Központ, Konzerváló Fogászati és Parodontológiai Tanszék*
Pécsi Tudományegyetem, Klinikai Központ, Arc-, Állcsont- és Szájsebészeti Tanszék**

Az alsó bölcsességfogak juxta-apikális radiolucenciája

Irodalmi összefoglaló

DR. JANOVICS KATA*, DR. SOÓS BALÁZS**, DR. LEMPEL EDINA*,
DR. BÁN ÁGNES*, DR. SZALMA JÓZSEF**

A juxta-apikális radiolucencia (JAR) egy olyan radiológiai jel, amely jól körülhatárolt radiolucens területként jelenik meg az alsó bölcsességfogak apikális és laterális felszínén. Egyes vizsgálatok alapján a JAR jelenléte közvetlen összefüggésbe hozható a bölcsességfog eltávolítása során bekövetkező nervus alveolaris inferior sérüléssel, míg más vizsgálatokban ezt nem bizonyították. Jelen tanulmányunk célja volt a nemzetközi szakirodalom áttekintése, és a JAR fogalmának bevezetése a hazai szakirodalomba. A JAR ismerete a gyakorló fogorvos, szájsebész számára mind diagnosztikai szempontból (pl. góckutatás-góctalanítás problémaköre, fogeltávolítás indikációinak tisztázása), mind a műtétechnika szempontjából (kevésbé ellenálló sérülékenyebb terület) jelentőséggel bír.

Kulcsszavak: nervus alveolaris inferior sérülés, specifikus radiológiai rizikójelek, impaktált bölcsességfog, paraesthesia

Bevezetés

A bölcsességfogak műtéti eltávolítása az egyik leggyakrabban végzett dentoalveoláris sebészeti beavatkozás [5, 23]. Az alsó bölcsességfogak eltávolításának korai szövődményei között a fájdalom, ödéma, infekciók, vérzéses állapotok, idegsérülés és a mandibulatörés említhetők. Késői szövődményként felléphet posztoperatív gyulladás, illetve az eltávolított bölcsességfog egy esetleges állkapocstrauma kapcsán hatással lehet a mandibulatörés lokalizációjára is [9, 18]. Súlyos szövődmény a nervus alveolaris inferior (IAN) sérülése, melynek eredményeképp átmeneti, illetve tartós érzéskvalitás-változás (pl. paresthesia, dysesthesia, neuropathiás fájdalom) is felléphet a beidegzési területnek megfelelően [5, 23, 24]. Az idegsérülés kockázatának felmérése preoperatív képalkotó módszerekkel elengedhetetlen [20, 24]. A canalis mandibulae lefutásának ismerete rendkívül fontos, hiszen akár az arctípustól függően egyéni eltéréseket mutathat [10]. Bizonyos, a panorámaröntgen-felvételeken (OP) megjelenő jelek (ún. specifikus rizikójelek) a bölcsességfog és a canalis mandibulae közelségére, direkt kontaktusára, ennél fogva az eltávolítás során fokozott idegsérülési kockázatra utalnak. Ezen klasszikus röntgenjelek közé sorolható a gyökérsötétedési jel, a canalis kanyarulata, a canalis szűkülete, illetve a canalis felső kortikálisvonala folytonosságának megszakadása [17, 21, 22, 23, 24]. A gyökérsötétedés és a többi jel együttes előfordulása pedig fokozott idegsérülési veszéllyel jár [25]. A bölcsességfog és a canalis viszonyán

felül a gyökérgörbület mértéke, az impakció mélysége, a páciens neme és kora is befolyásolja az idegsérülés valószínűségét [20]. Az OP önmagában nem elégséges az idegsérülés csalhatatlan előrejelzésére [20, 25], gyanús esetekben a megfelelő terápiás döntés céljából cone-beam komputertomográfiás (CBCT) felvétel készítése is indokoltá válhat [26]. Fontos azonban megjegyeznünk, hogy a randomizált kontrollált vizsgálatok és szisztematikus irodalomelemzések alapján is ismeretes, hogy a CBCT alkalmazása sem csökkenti érdemben az IAN idegsérülések előfordulását [26].

Újabban kezdték behatóbban vizsgálni az IAN-sérülésekkel is összefüggésbe hozott radiológiai jelet, a juxta-apikális területet (juxta-apical area), másnéven a juxta-apikális radiolucenciát (JAR). Legjobb tudomásunk szerint a nemzetközi szakirodalomban összesen jelenleg is csak 11 tanulmány foglalkozik a témával, hazai publikáció eddig nem született. Jelen tanulmányunk célja a nemzetközi szakirodalom áttekintése volt, és a JAR fogalmának leírása a hazai szakirodalomban, hogy az entitással találkozó szakemberek diagnosztikai és differenciáldiagnosztikai munkáját segíthessük.

A JAR definíciója

A JAR egy olyan radiológiai jel, mely egy jól körülhatárolt radiolucens területként jelenik meg az alsó bölcsességfogak apikális és laterális felszínén (1. kép). Első leírói *Renton* és *mtsai*, akik randomizált klinikai vizsgálá-

latban hasonlították össze a hagyományos bölcsesség-fog-eltávolítás és a koronektómia morbiditását. Eredményeik alapján a canalis mandibulae kanyarulata mellett a juxta-apikális terület jelenléte volt olyan radiológiai jel, mely – véleményük szerint – előrevetítheti az IAN sérülésének esélyét [15]. Egy másik közleményben *Renton és mtsai* mágneses rezonancia képalkotó (MRI) és komputertomográfiás (CT) vizsgálatokra alapozva leírták, hogy a juxta-apikális terület röntgenképét az éridégcsatorna fala és a szomszédos fog lamina durájának folytonossága alkotja [16].

Umar és mtsai vizsgálatukban az IAN-sérülés szempontjából jelentős, OP felvételen megjelenő rizikójeleket értékelték CBCT felvételeken. Véleményük szerint a *Rentonék* által leírt juxta-apikális területek a CBCT kép alapján inkább nagyobb csontvelőüregeknek felelnek meg, mintsem patológiás elváltozásnak [28].

Kapila és mtsai a juxta-apikális radiolucenciát CBCT felvételeken vizsgálták, ahol azt találták, hogy a JAR egyértelműen elhatárolódik a canalis mandibulae-tól, csontos fallal. Olyan esetekben sem találtak egybenyílást a két képlet között, ahol az OP felvételen a szuperimpozíció megfigyelhető és az egybenyílás várható volt [8].

Nascimento és mtsai a JAR anatómiai viszonyait elemezték vizsgálatukban. Véleményük szerint a JAR képét a szivacsos csont trabekuláinak fokozott elkülönülése adja, melyek nem feltétlenül függenek össze a canalis mandibulae-val [11]. *Yalcin és mtsai* ezen megállapításokat megerősítették [29].

A JAR prevalenciája

A JAR detektálása a képalkotótól is függ (OP vagy CBCT) [12]. *Nascimento és mtsai* OP felvétel alapján 15,9%, 24% és 11% prevalenciát írtak le különböző vizsgálataikban, míg CBCT felvételen a páciensek 32,6%-ánál találtak JAR-t [11, 12, 13]. *Yalcin és mtsai* szintén CBCT felvétel alapján diagnosztizálva 33%-ban találtak JAR-t [29] (1. táblázat).

A legnagyobb esetszámú vizsgálatot *Nascimento és mtsai* végezték, ahol több mint kétszer annyi nő volt érintett, mint férfi. A legjellemzőbb életkor, ahol a JAR detektálásra került, a harmadik évtized volt. A JAR a legtöbb esetben unilaterálisan fordult elő [13] (2. táblázat).

A JAR diagnosztikája és radiológiai jellemzői

Nascimento és mtsai vizsgálatukban kimutatták, hogy a JAR szignifikánsan többször detektálható CBCT, mint OP felvételen (2. kép). Az OP-n való azonosítását segíti a JAR meziális vagy disztális pozíciója, a nagy mérete, illetve a mandibula bukkális kortikálisával való kontaktusa annak elvékonyodásával. A JAR detektálását nehezíti az interradikuláris pozíció, illetve a mandibula lingvális kortikálisával való érintkezése [12].

A röntgenkép alapján differenciáldiagnosztikai problémaként kerülhet említésre a fokális csontdiszplázia, a gyulladós periapikális léziók és a gyulladós vagy

1. táblázat

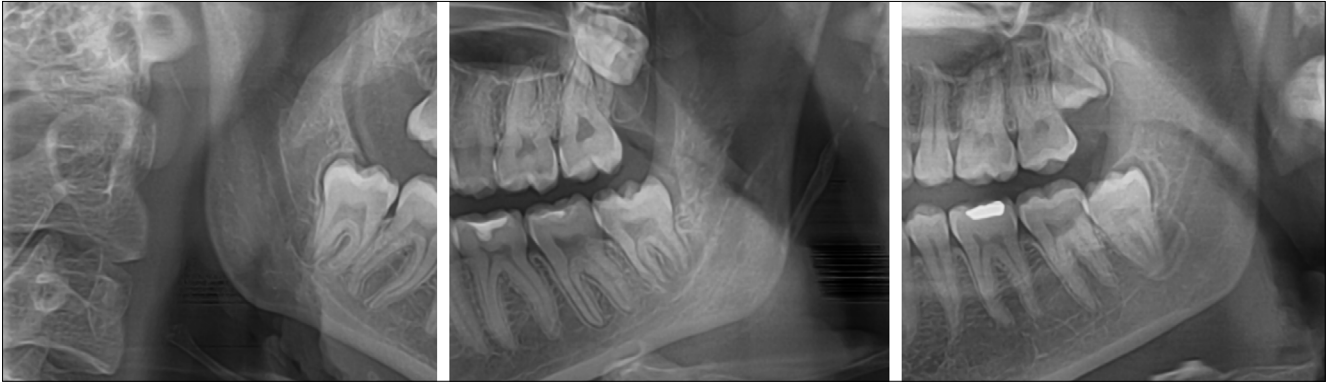
A JAR prevalenciája a szakirodalmi adatok alapján

	<i>Nascimento</i> (2017) [11]	<i>Nascimento</i> (2018) [13]	<i>Nascimento</i> (2018) [12]	<i>Nascimento</i> (2018) [12]	<i>Yalcin</i> (2020) [29]
Diagnosztikai módszer	OP	OP	OP	CBCT	CBCT
Összes vizsgált betegek száma	252	1050	175	175	215
Összes vizsgált bölcsességfogak száma	nincs adat	1830	308	308	378
JAR betegek száma	40	116	42	57	71
JAR prevalencia (%)	15,90%	11%	24%	32,60%	33%
JAR bölcsességfogak száma	47 (-)	130 (7,1%)	52 (16,9%)	71 (23,1%)	76 (20%)

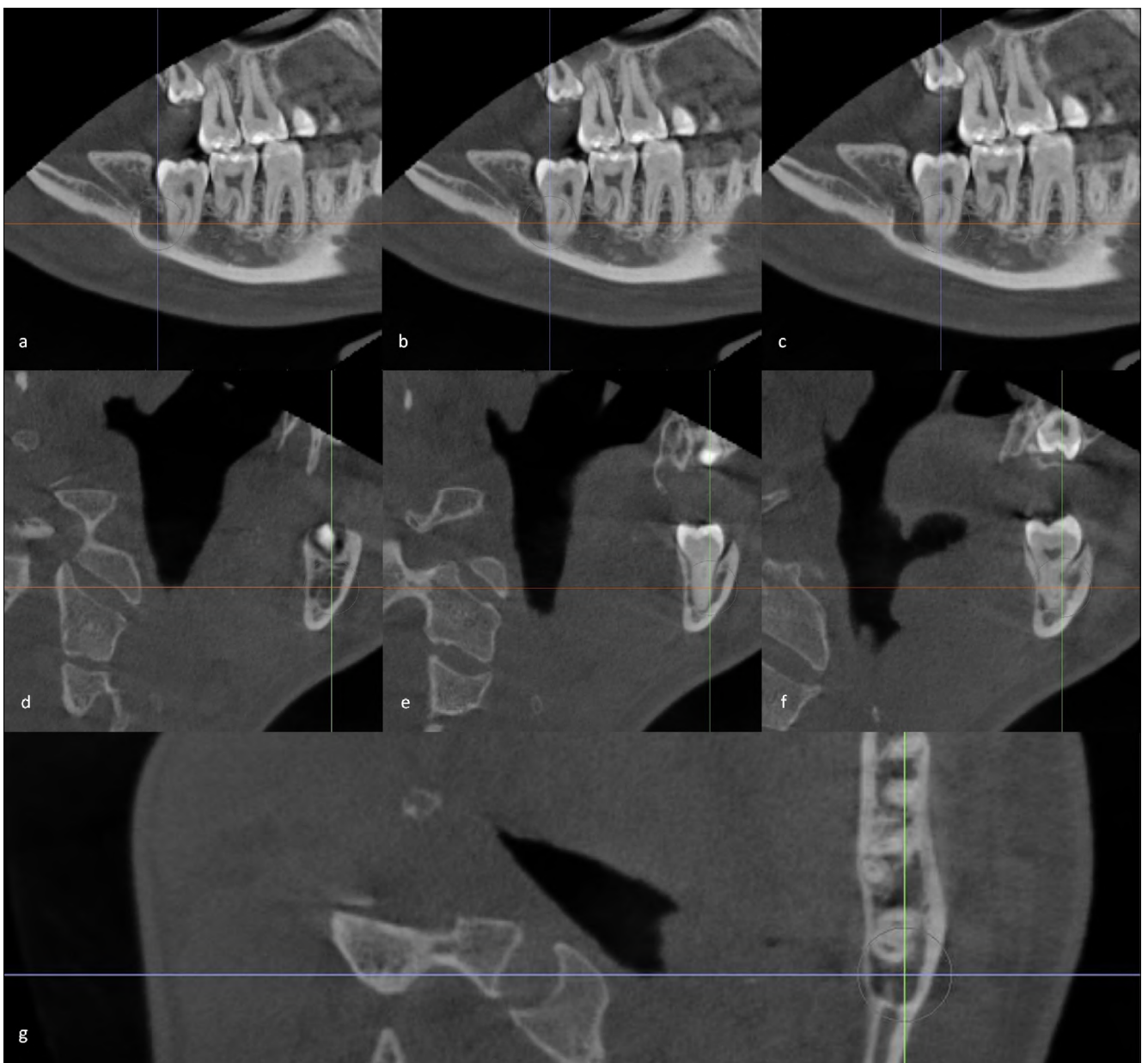
2. táblázat

A JAR-t jellemző demográfiai adatok

	<i>Kapila</i> (2014) [27]	<i>Kapila</i> (2014) [8]	<i>Nascimento</i> (2017) [11]	<i>Nascimento</i> (2018) [13]	<i>Gilvetti</i> (2019) [14]	<i>Yalcin</i> (2020) [29]
JAR betegek száma	27	42	40	116	39	71
JAR fogak száma	nincs adat	nincs adat	47	130	50	76
Férfi (%) / nő (%)	10 (37%) / 17 (63%)	18 (43%) / 24 (57%)	10 (25%) / 30 (75%)	37 (31,9%) / 79 (68,1%)	5 (13%) / 34 (87%)	nincs adat
Átlagéletkor (életkor tartomány)	34	35 (21–58)	22,4	24,8	30 (19–63)	28 (19–54)
Bilateális % / unilaterális %	nincs adat	nincs adat	nincs adat	14,4% / 85,6%	6,9% / 93,1%	7% / 93%



1. kép: A JAR az alsó bölcsességfog gyökerének laterális és apikális felszínén megjelenő radiolucencia. (A szerzők képanyagából.)



2. kép: A JAR megjelenése CBCT felvételeken (a, b, c: szagittális metszet; d, e, f: frontális metszet; g: horizontális metszet). Így a radiolucens terület kiterjedésének és a canalis mandibulae-val való viszonyának megítélése koronális metszeteken bukkolingválisan is lehetséges. (A szerzők képanyagából.)

fejlődési rendellenesség eredetű ciszták bizonyos típusai. A fokális csontdiszplázia korai stádiumban jól körülhatárolt radiolucens területként ábrázolódik, kortikalizált szélekkel és lamina durával, vagy ezek nélkül. Viszont a fokális csontdiszplázia idősebb korban jellemző, és az apikális területre korlátozódik, míg a JAR ugyan érinti a periapikális területet, de laterálisan kiterjedtebb. A gyulladáshoz periapikális lézióktól való elkülönítést a lamina dura folytonossága, illetve a dentális patológiás elváltozás hiánya (pl. nincs koronai destrukció) és a fog vitalitásának ténye segíti [13]. A JAR lokalizációjával egyezően a nagyon ritka paradentális cisztától történő elkülönítés – mely általában egy részlegesen előtört fog laterális felszínén megjelenő odontogén gyulladáshoz eredetű ciszta – klinikailag nagyon nehéz. Némileg segítség lehet, hogy a paradentális ciszta gyakran viszterő pericoronitishez társulhat [1].

A myeloma multiplex 30%-ban maxillofaciális érintettséggel jár, 14%-ban az első klinikai manifesztáció lehet az orális tünet. A mandibula gyakrabban érintett, mint a maxilla. Az alsó ajak érzéskvalitásának változásai, foglazulás, fájdalom és duzzanat mellett jellemző radiológiai tünet az oszteolitikus csontléziók jelenléte [27], mely az apikális terület közelében a JAR radiológiai képét utánozhatja.

A JAR a bölcsességfoghoz viszonyítva tehát leggyakrabban meziálisan vagy disztálisan helyezkedik el, és a canalis mandibulae-val az esetek mintegy 24–40,4%-ában direkt kontaktust is találtak [8, 11, 29]. A JAR továbbá az esetek közel kétharmadában a mandibula lingvális vagy a bukkális kortikálisainak elvékonyodását okozza. A kortikálisok elvékonyodásának besorolására *Kapila és mtsai* osztályozást is bevezettek [7]. A CBCT azon koronális szeletében, ahol az elvékonyodás a legnagyobb mértékű volt, azt az elvékonyodott kortikálisvastagságot más szeleteken mérhető maximális kortikálisvastagsággal vetették össze. Kétharmados arány esetén J1, feles arány esetén J2, míg egyharmados arányszám esetén J3 megjelölést kapott az eset (3. táblázat). Tanulmányukban a kontroll csoporttal összehasonlítva JAR jelenlétében gyakrabban fordult elő a kortikális elvékonyodása [7].

A JAR leginkább a vertikális, illetve a mezioanguláris állású, részlegesen impaktált, gyökérfejlődését befejezett bölcsességfogak körül fordul elő [7, 13, 29].

Nascimento és mtsai azt találták, hogy a JAR az esetek 66%-ban járt együtt a canalis mandibulae közelségét jelző valamely klasszikus specifikus radiológiai jellel [13].

A JAR klinikai jelentősége

Renton és mtsai vizsgálatukban szignifikáns összefüggést tapasztaltak a juxta-apikális terület jelenléte és a bölcsességfog eltávolítás vagy koronektómia során bekövetkezett idegsérülések között [15]. Eredményeiket az anatómiai viszonyokkal magyarázták, misze-

rint a JAR a canalis mandibulae-val folytonos képletet jelöl [16].

Hatano és mtsai az IAN-sérülés szempontjából fokozott kockázatú esetekben végeztek bölcsességfog-eltávolítást, illetve koronektómiát. Egy esetben, ahol gyökérsötétedési jel mellett a juxta-apikális terület is megfigyelhető volt, a koronektómiát követően átmeneti paresztézia lépett fel [6].

Kapila és mtsai CBCT felvételek elemzése alapján egyértelműen el tudták különíteni a juxta-apikális területeket a canalis mandibulae csontos falától [8]. Egy másik tanulmányukban pedig rávilágítottak, hogy a JAR nemcsak a canalis mandibulae-val mutathat kontaktust, hanem gyakran hatással van a mandibulatest kortikálisának állományára is, annak elvékonyodását okozva [7]. A lingvális kortikális elvékonyodása vagy fenesztrációja pedig a bölcsességfog gyökereinek a sublingvális térbe történő luxációjának esélyét is növelheti [19], mely szövdmény megoldási nehézségeinek kiterjedt a szakirodalmában.

A JAR szignifikánsan gyakrabban látható a bölcsességfoghoz képest lingvális lefutást mutató canalis pozícióknál [11]. Korábban több tanulmány is leírta a bölcsességfoghoz képest lingvális canalislefutás fontos szerepét az IAN-sérülés etiológiájában [2, 3, 24]. *Nascimento és mtsai* véleménye szerint egy lehetséges ok a fokozott idegsérülési rizikóra a JAR és a canalis direkt kapcsolata, melyet 40,4%-ban észleltek [11]. Bizonyított tény, hogy a gyökér közvetlen kontaktusa a canalis mandibulae-val nagyban növeli az idegsérülés esélyét, azonban az még nem tisztázott, hogy a JAR-ral is van-e ilyen kapcsolat, és ha igen, milyen módon hoz létre hasonló hatást [6, 14]. Az viszont belátható, hogy a JAR a canalis közvetlen közelében egy kevésbé kompakt és sérülékenyebb területet jelent, mely hajlamosíthat idegsérülésre [11]. Előfordulhat, hogy a csontelvételhez használt fúró erre a területre érve az ellenállás csökkenésével, megszűntével szinte „beleesik” ebbe a sérülékeny területbe. Emelő használata során a gyengébb megtámasztás miatt pedig a sérülékenyebb csont és a canalis fala is beroppanhat, az ér-idegképletet károsítva.

Gilvetti és mtsai azt vizsgálták, hogy bölcsességfog eltávolítása során a JAR jelenléte valóban rizikótényezőnek minősül-e az IAN-sérülés szempontjából. 50 olyan bölcsességfogot távolítottak el, ahol panorámaröntgenfelvételen JAR ábrázolódott. Egy esetben sem alakult ki átmeneti vagy pedig tartós neuroszensoros zavar. Véleményük szerint a JAR nem önálló rizikófaktora az idegsérülésnek [4].

Megbeszélés

Jelen közlemény az újabban vizsgált és több szerző szerint is az IAN-sérülés szempontjából fokozott kockázatot jelentő radiológiai jel, a JAR nemzetközi szakirodalmának első magyar nyelvű áttekintését célozza.

A JAR radiológiai jellemzői

(n. a.: nincs adat, J1: az elvékonyodott kortikális vastagsága a maximális vastagság kétharmada,
J2: az elvékonyodott kortikális vastagsága a maximális vastagság fele,
J3: az elvékonyodott kortikális vastagsága a maximális vastagság harmada [27])

		Kapila (2014) [8]	Kapila (2014) [27]	Nascimento (2017) [11]	Nascimento (2018) [12]	Nascimento (2018) [13]	Gilvetti (2019) [14]	Yalcin (2020) [29]
n		27	42	47	71	130	50	76
A JAR pozíciója a foghoz viszonyítva	Meziális	n. a.	n. a.	8,5%	85%	n. a.	n. a.	43%
	Disztális	n. a.	n. a.	66%		n. a.	n. a.	28%
	Bukkális	n. a.	n. a.	12,8%	5%	n. a.	n. a.	11%
	Lingvális	n. a.	n. a.	6,4%		n. a.	n. a.	3%
	Apikális	n. a.	n. a.	4,3%	7%	n. a.	n. a.	12%
	Interradikuláris	n. a.	n. a.	1%	3%	n. a.	n. a.	4%
A JAR viszonya a canalis mandibulae-val	Kontakt kortikális megszakadással	n. a.	29%	40,4%	n. a.	n. a.	n. a.	24%
	Kontakt kortikális megszakadás nélkül	n. a.	71%	53,2%	n. a.	n. a.	n. a.	76%
	Távoli	n. a.		6,4%	n. a.	n. a.	n. a.	
A JAR pozíciója a canalis mandibulae-hoz viszonyítva	Bukkális	30%	n. a.	n. a.	n. a.	n. a.	n. a.	13%
	Lingvális	15%	n. a.	n. a.	n. a.	n. a.	n. a.	28%
	Szuperior	19%	n. a.	n. a.	n. a.	n. a.	n. a.	59%
	Inferior	15%	n. a.	n. a.	n. a.	n. a.	n. a.	0%
	Centrális (a fog és a canalis között)	11%	n. a.	n. a.	n. a.	n. a.	n. a.	0%
A JAR viszonya a kortikális lemezekhez	Elvékonyodás nélkül	30%	n. a.	53,2%	41%	n. a.	n. a.	33%
	Elvékonyodással	70%	n. a.	46,8%	59%	n. a.	n. a.	67%
Bukkális kortikális elvékonyodás	J1	4%	n. a.	42,9%	54%	n. a.	n. a.	36%
	J2	33%	n. a.	21,4%	25%	n. a.	n. a.	18%
	J3	63%	n. a.	35,7%	21%	n. a.	n. a.	46%
	Perforáció	0%	n. a.	0%	0%	n. a.	n. a.	0%
Lingvális kortikális elvékonyodás	J1	4%	n. a.	37,5%	61%	n. a.	n. a.	40%
	J2	33%	n. a.	25%	28%	n. a.	n. a.	35%
	J3	63%	n. a.	24%	11%	n. a.	n. a.	25%
	Perforáció	0%	n. a.	12,5%	0%	n. a.	n. a.	0%
A bölcsességfog angulációja	Mezioanguláris	n. a.	52%	n. a.	n. a.	29,2%	18%	32%
	Vertikális	n. a.	12%	n. a.	n. a.	62,3%	58%	55%
	Disztoanguláris	n. a.	0%	n. a.	n. a.	0,8%	12%	3%
	Horizontális	n. a.	36%	n. a.	n. a.	7,7%	10%	11%
	Transzverzális	n. a.	0%	n. a.	n. a.	0%	2%	0%
A bölcsességfog előtörési státusza	Előtört	n. a.	n. a.	n. a.	n. a.	22,3%	n. a.	n. a.
	Részlegesen impaktált	n. a.	n. a.	n. a.	n. a.	67,7%	n. a.	n. a.
	Teljesen impaktált	n. a.	n. a.	n. a.	n. a.	22,3%	n. a.	n. a.
Gyökérfejlődés	Nyitott apex	n. a.	n. a.	n. a.	n. a.	3,8%	n. a.	16%
	Zárt apex	n. a.	n. a.	n. a.	n. a.	96,2%	n. a.	84%
A JAR mérete	Kicsi (< 4 mm)	n. a.	n. a.	n. a.	35%	n. a.	n. a.	62%
	Közepes (> 4 mm és < 6 mm)	n. a.	n. a.	n. a.	38%	n. a.	n. a.	28%
	Nagy (> 6 mm)	n. a.	n. a.	n. a.	27%	n. a.	n. a.	11%
Az IAN közelségére utaló radiológiai jelek	Van	n. a.	n. a.	n. a.	n. a.	33,8%	n. a.	n. a.
	Nincs	n. a.	n. a.	n. a.	n. a.	66,2%	n. a.	n. a.

Ismereteinket összegezve elmondható, hogy a JAR egy olyan radiológiai jel, mely jól körülhatárolt radiolucens területként jelenik meg az alsó bölcsességfogak apikális és laterális felszínén. Gyakori, kb. 33%-ban fordul elő, és leginkább fiatal nőknél jellemző. A radiolucencia a canalis mandibulae-tól általában elhatárolható, és a leginkább valószínű, hogy a fokozottan elkülönülő csonttrabekulák egymásra vetülése eredményezi létrejöttét.

Habár egyes szerzők leírták a JAR jelenlétével kapcsolatba hozható fokozott IAN-sérülési hajlamot [15, 6], az ezen összefüggést célzottan vizsgáló tanulmány cáfolta a JAR önálló rizikófaktor szerepét az IAN idegsérülések létrejöttében [4].

Tehát a szakirodalom alapján a JAR az IAN-sérülés szempontjából feltehetően kevésbé jelentős kockázati jel, ismerete a gyakorló fogorvos, szájszész számára mégis jelentőséggel bír. Fontos differenciáldiagnosztikai problémákat vehet fel, elkülönítendő más, a mandibulában megjelenő radiolucens képletektől. Ezenfelül, a canalis mandibulae-val való egymásra vetülése miatt a klasszikus specifikus IAN rizikójelek elemzését nehezítheti, illetve műtéttechnikai módosítást vagy akár háromdimenziós képalkotó bevetését is indikálhatja.

Köszönetnyilvánítás: Sz. J. köszöni a PTE ÁOK Dr. Szolcsányi János Kutatási Alap pályázat [2020/16] támogatását.

Irodalom

- CHRCANOVIC BR, REIS BM, FREIRE-MAIA B: Paradental (mandibular inflammatory buccal) cyst. *Head Neck Pathol* 2011; 5: 159–164. <https://doi.org/10.1007/s12105-010-0233-z>
- GHAEMINIA H, GERLACH NL, HOPPENREIJS TJ, KICKEN M, DINGS JP, BORSTLAP WA, et al: Clinical relevance of cone beam computed tomography in mandibular third molar removal: A multicentre, randomised, controlled trial. *J Craniomaxillofac Surg* 2015; 43: 2158–2167. <https://doi.org/10.1016/j.joms.2015.10.009>
- GHAEMINIA H, MEIJER GJ, SOEHARDI A, BORSTLAP WA, MULDER J, BERGÉ SJ: Position of the impacted third molar in relation to the mandibular canal. Diagnostic accuracy of cone beam computed tomography compared with panoramic radiography. *Int J Oral Maxillofac Surg* 2009; 38: 964–971. <https://doi.org/10.1016/j.ijom.2009.06.007>
- GILVETTI C, HARIA S, GULATI A: Is juxta-apical radiolucency a reliable risk factor for injury to the inferior alveolar nerve during removal of lower third molars? *Br J Oral Maxillofac Surg* 2019; 57: 430–434. <https://doi.org/10.1016/j.bjoms.2018.11.022>
- GUERRERO ME, BOTETANO R, BELTRAN J, HORNER K, JACOBS R: Can preoperative imaging help to predict postoperative outcome after wisdom tooth removal? A randomized controlled trial using panoramic radiography versus cone-beam CT. *Clin Oral Investig* 2014; 18: 335–342. <https://doi.org/10.1007/s00784-013-0971-x>
- HATANO Y, KURITA K, KUROIWA Y, YUASA H, ARIJI E: Clinical evaluations of coronectomy (intentional partial odontectomy) for mandibular third molars using dental computed tomography: a case-control study. *J Oral Maxillofac Surg* 2009; 67: 1806–1814. <https://doi.org/10.1016/j.joms.2009.04.018>
- KAPILA R, HARADA N, ARAKI K, SANO T, GOTO TK: Evaluation of juxta-apical radiolucency in cone beam CT images. *Dentomaxillofac Radiol* 2014; 43: 640–644. <https://doi.org/10.1259/dmfr.20130402>
- KAPILA R, HARADA N, ARAKI K, SANO T, GOTO TK: Relationships between third-molar juxta-apical radiolucencies and mandibular canals in panoramic and cone beam computed tomography images. *Oral Surg Oral Med Oral Pathol Oral Radiol* 2014; 117: 640–644. <https://doi.org/10.1016/j.oool.2014.02.002>
- KAPOSVÁRI I, KÖRMÖCZI K, HORVÁTH F, BUGLYÓ A, TURAI AR, JOÓB-FANCSALY Á: Az alsó bölcsességfogak műtéti eltávolítását követő késői posztoperatív gyulladás (delayed-onset infection) vizsgálata. *Orv Hetil* 2018; 159: 1278–1283. <https://doi.org/10.1556/650.2018.31134>
- MÁRTHA IK, BICA C, KÉSZ B, KERÉKES MÁTHÉ B: A canalis mandibulae lefutásának vizsgálata különböző vertikális arctípusokban. *Orv Hetil* 2017; 158: 1841–1847. <https://doi.org/10.1556/650.2017.30864>
- NASCIMENTO EHL, OENNING ACC, NADAES MR, AMBROSANO GMB, HAITER-NETO F, FREITAS DQ: Juxta-apical radiolucency: relation to the mandibular canal and cortical plates based on cone beam CT imaging. *Oral Surg Oral Med Oral Pathol Oral Radiol* 2017; 123: 401–407. <https://doi.org/10.1016/j.oool.2016.12.001>
- NASCIMENTO EHL, OENNING ACC, FREIRE BB, GAËTA-ARAÚJO H, HAITER-NETO F, FREITAS DQ: Comparison of panoramic radiography and cone beam CT in the assessment of juxta-apical radiolucency. *Dentomaxillofac Radiol* 2018; 47: 20170198. <https://doi.org/10.1259/dmfr.20170198>
- NASCIMENTO EHL, OENNING ACC, NADAES MR, AMBROSANO GMB, HAITER-NETO F, FREITAS DQ: Juxta-Apical Radiolucency: Prevalence, Characterization, and Association With the Third Molar Status. *J Oral Maxillofac Surg* 2018; 76: 716–724. <https://doi.org/10.1016/j.joms.2017.11.023>
- NEVES FS, DE ALMEIDA SM, BÓSCOLO FN, HAITER-NETO F, ALVES MC, CRUSÓÉ-REBELLO I, et al: Risk assessment of inferior alveolar neurovascular bundle by multidetector computed tomography in extractions of third molars. *Surg Radiol Anat* 2012; 34: 619–624. <https://doi.org/10.1007/s00276-012-0961-8>
- RENTON T, HANKINS M, SPROATE C, MCGURK M: A randomised controlled clinical trial to compare the incidence of injury to the inferior alveolar nerve as a result of coronectomy and removal of mandibular third molars. *Br J Oral Maxillofac Surg* 2005; 43: 7–12. <https://doi.org/10.1016/j.bjoms.2004.09.002>
- RENTON T: Prevention of iatrogenic inferior alveolar nerve injuries in relation to dental procedures. *Dent Update* 2010; 37: 350–363. <https://doi.org/10.12968/denu.2010.37.6.350>
- ROOD JP, SHEHAB BA: The radiological prediction of inferior alveolar nerve injury during third molar surgery. *Br J Oral Maxillofac Surg* 1990; 28: 20–25. [https://doi.org/10.1016/0266-4356\(90\)90005-6](https://doi.org/10.1016/0266-4356(90)90005-6)
- SOÓS B, JANOVICS K, TÓTH Á, SZALMA J: A bölcsességfog és az occlusio szerepének vizsgálata a mandibulaangulus és -condylus töréseiben. *Orv Hetil* 2020; 161: 1166–1174. <https://doi.org/10.1556/650.2020.31791>
- SZALMA J, BATA Z, LEMPEL E, JEGES S, OLASZ L: Quantitative pixel grey measurement of the “high-risk” sign, darkening of third molar roots: a pilot study. *Dentomaxillofac Radiol* 2013; 42: 20130160. <https://doi.org/10.1259/dmfr.20130160>
- SZALMA J, LEMPEL E, CSUTA T, BARTFAI D, JEGES S, OLASZ L: A panorámaröntgen szerepe a nervus alveolaris inferior sérülések várható kockázatában alsó bölcsességfogak eltávolítása előtt. A gyökérgörbület és a gyökércsúcs-canalis mandibulae átfedésének hatása a rizikóbecslésre. *Fogorvosi Szemle* 2010; 103: 43–48.
- SZALMA J, LEMPEL E, CSUTA T, VAJTA L, JEGES S, OLASZ L: A jellegzetes panorámaröntgen-jelek szerepe a nervus

alveolaris inferior sérülések várható megítélésében alsó bölcsességfogak eltávolításakor.

Fogorvosi Szemle 2011; 104: 27–32.

22. SZALMA J, LEMPEL E, JEGES S, OLASZ L: Darkening of third molar roots: panoramic radiographic associations with inferior alveolar nerve exposure. *J Oral Maxillofac Surg* 2011; 69: 1544–1549. <https://doi.org/10.1016/j.joms.2010.09.009>
23. SZALMA J, LEMPEL E, JEGES S, SZABÓ G, OLASZ L: The prognostic value of panoramic radiography of inferior alveolar nerve damage after mandibular third molar removal: retrospective study of 400 cases. *Oral Surg Oral Med Oral Pathol Oral Radiol Endod* 2010; 109: 294–302. <https://doi.org/10.1016/j.tripleo.2009.09.023>
24. SZALMA J, LEMPEL E: A nervus alveolaris inferior védelmében: alsó bölcsességfogak coronectomiája. Irodalmi áttekintés. *Orv Hetil* 2017; 158: 1787–1793. <https://doi.org/10.1556/650.2017.30913>
25. SZALMA J, VAJTA L, LEMPEL E, JEGES S, OLASZ L: Darkening of third molar roots on panoramic radiographs: is it really predominantly thinning of the lingual cortex? *Int J Oral Maxillofac Surg* 2013; 42: 483–488. <https://doi.org/10.1016/j.ijom.2012.06.018>
26. SZALMA J, VAJTA L, LOVÁSZ BV, KISS C, SOÓS B, LEMPEL E: Identification of specific panoramic high-risk signs in impacted third molar cases in which cone beam computed tomography changes the treatment decision. *J Oral Maxillofac Surg* 2020; 78: 1061–1070. <https://doi.org/10.1016/j.joms.2020.03.012>
27. TROELTZSCH M, ODUNCU F, MAYR D, EHRENFELD M, PAUTKE C, OTTO S: Root resorption caused by jaw infiltration of multiple myeloma: report of a case and literature review. *J Endod* 2014; 40: 1260–1264. <https://doi.org/10.1016/j.joen.2013.12.030>
28. UMAR G, BRYANT C, OBISESAN O, ROOD JP: Correlation of the radiological predictive factors of inferior alveolar nerve injury with cone beam computed tomography findings. *Oral Surg* 2009; 3: 72–82. <https://doi.org/10.1111/j.1752-248X.2010.01088.x>
29. YALCIN ED, ARTAS A: Juxta-apical radiolucency and relations with surrounding structures on cone-beam computed tomography. *Br J Oral Maxillofac Surg* 2020; 58: 309–313. <https://doi.org/10.1016/j.bjoms.2019.12.004>

JANOVICS K, SOÓS B, LEMPEL E, BÁN Á, SZALMA J

Juxta-apical radiolucency of lower third molars

Review

Juxta-apical radiolucency (JAR) is a radiographic finding, which appears as a well circumscribed radiolucent area lateral to the root rather than at the apex of the mandibular third molars. Some authors suggested the presence of JAR being associated with the elevated risk of inferior alveolar nerve injury during wisdom tooth removal, while other studies failed to prove any correlations. The aim of the present study was to review the international literature and to describe the concept of JAR for the Hungarian scientific literature. JAR is a common finding it is found in 33% of third molars. Based on literature data it seems that the image of the JAR is created by the superimposition of cancellous bony architecture, and JAR per se is not a sign of increased risk for inferior alveolar nerve injury. However, knowledge of JAR is important for the practicing dentists and oral surgeons both from a diagnostic and surgical point of view. Assessing the indication of wisdom teeth removal or during dental foci examination a differential diagnostic problem may arise in connection with the JAR. JAR may be an important factor when estimating the risk for inferior alveolar nerve injury since it may increase the risk on its own and even make it more difficult to assess other risk factors.

Keywords: inferior alveolar nerve injury, specific high-risk signs, impacted third molar, paraesthesia

Szegedi Tudományegyetem, Fogorvostudományi Kar, Parodontológiai Tanszék*
dicomLAB Dental Kft., kutatási részleg, Szeged**

Kombinált gépi parodontológiai kürettálás klinikai hatékonyságának tájékoztató vizsgálata és összehasonlítása a hagyományos manuális eljárással

DR. KARÁCSONYI BENCE SÁNDOR*, DR. BRAUNITZER GÁBOR**, DR. ÓSZE GÁBOR, DR.* PÁRKÁNYI LÁSZLÓ*

Enyhe és közepes krónikus parodontális gyulladások oki kezelését többnyire sikerrel végezhetjük konzervatív módon, nem sebészi terápiával (szubgingivális kürett). A kezelés kézi eszközökkel végezve egyes páciensek számára a megfelelő anesztézia ellenére is kellemetlenségekkel járhat, illetve meglehetősen időigényes. A gépi eszközök (különösen a homokfúvó) alkalmazása viszont még nem épült be a mindennapi gyakorlatba. Célunk az volt, hogy a klinikánkon újonnan bevezetett kombinált gépi (ultrahangos és homokfúvással végzett) kürettálással kapcsolatos kezdeti klinikai tapasztalatainkat a hagyományos, kézi eszközzel végzett terápiával összevetve írjuk le. Az összehasonlításhoz a 2019 júniusától 2020 februárjáig terjedő időszakban azonos orvos által a két eljárás valamelyikével kezelt, egyéb betegségben nem szenvedő, nem dohányzó pácienseink betegkartonjait elemeztük. Klinikai paraméterek javulása tekintetében a manuális és gépi eljárás közel azonos hatékonyságot mutatott, ugyanakkor gépi technikával a kezelések hossza szignifikánsan lerövidül, a páciensek pedig a gépi kezelést jóval kevésbé érzik kellemetlennek.

Kulcsszavak: parodontitis, szubgingivális kürett, parodontitis nem sebészi terápiája

Bevezetés

A parodontitis a fogágy gyulladásos megbetegedése, melyet a fogak kemény és lágy támasztószöveteinek progresszív destrukciója jellemez, és végső soron a fogak elvesztéséhez vezet. Hazánkban a fogágy gyulladásos megbetegedései igen gyakoriak: Hermann és munkatársai 4153 főből álló reprezentatív felnőtt populációban mindössze 12%-nak találták az egészséges fogággal bírók arányát [8]. Lényeges kiemelni, hogy a fogágy krónikus gyulladását az irodalom számos nem fogászati kórképpel is összefüggésbe hozza [10, 22].

A parodontitis fő etiológiai tényezője a dentális biofilm patogén baktériumflórája, illetve az orális mikrobióta összetételének patogén irányba tolódása, amit újabb terminológiával disbiozissnak nevez mind a parodontális, mind a gasztroenterológiai irodalom [11]. Bár a szupragingivális fogkő magában nem primer oki tényező a destruktív fogágybetegség patomechanizmusában, de mint elsődleges plakk retenció tényező jelentősen elősegíti a gyulladásos folyamat mélyre terjedését az egyébként arra fogékony szervezetben [1]. A subgingivális fogkő, azonban már az egyik legfontosabb tényező a tasakban a disbiotikus állapot kialakulásában.

Ennek megfelelően az oki parodontális terápia fő célja a dentális biofilm és subgingivális fogkő eltávolítása annak érdekében, hogy egy a szöveti regenerációnak

kedvező környezetet hozhassunk létre [9]. Fontos, hogy az oki kezelés a kórfolyamat minél korábbi pontján megkezdődjön, hiszen a parodontitis előrehaladott stádiumaiban már kimondottan a szöveteket roncsoló immunfolyamatok kerülnek túlsúlyba [17], ez pedig a kielégítő regeneráció esélyeit nagyban rontja. Ilyenkor az oki terápia önmagában – bár mindenképpen szükséges – többnyire már nem kielégítő, a kezelést sebészi eljárásokkal kell kiegészíteni. Jelen dolgozatunkban kizárólag az oki terápiával foglalkozunk.

A plakk- és fogkő-eltávolítás megszokott eszközei az ultrahangos depurátorok és kézi műszerek. Előbbiek magas frekvenciájú rezgés segítségével lazítják fel a biofilmet és/vagy fogkövet (jellemzően a fogíny szintjében vagy afelett, tehát szabad fogfelszínen), az utóbbiak alkalmazása során az eszközzel, annak vágó élén keresztül kézi erőt viszünk át a fogfelszínre, és mechanikai úton távolítjuk el a felszínről a biofilmet és/vagy fogkövet (a fogíny szintje alatt és felett). A szupragingivális depurálásnak mai napig a leghatékonyabb eszköze az ultrahangos depurátor

Bár ma még a szubgingivális depurálás, az ún. nem sebészi tasakkezelésben a „gold standard”, a kézi eszközökkel végzett tisztítás és kezelés kétségtelenül hatékony [5], vele szemben azonban már számos kritika megfogalmazható. Évtizedek óta ismert például az, hogy a foggyökerek kézi eszközzel történő megtisztí-

tása a foggyökeret is károsítja, abból jelentős mennyiségű anyagot vesz el [6, 7]. Az irodalom éppen erre tekintettel jó ideje hangsúlyozza az ultrahangos eljárás előnyeit szubgingiválisan is [2, 3, 12], különösen, hogy a gépi megmunkálás hatékonysága nem marad el a kézi megmunkálásától [20, 21]. Kiemelendő, hogy a gépi eljárás kevésbé időigényes [14, 20, 23], ami a klinikus és a beteg szempontjából is egyértelmű előny. Mindezeket figyelembe véve a minimálinvazivítás követelményének a gépi eljárások látszólag jobban megfelelnek.

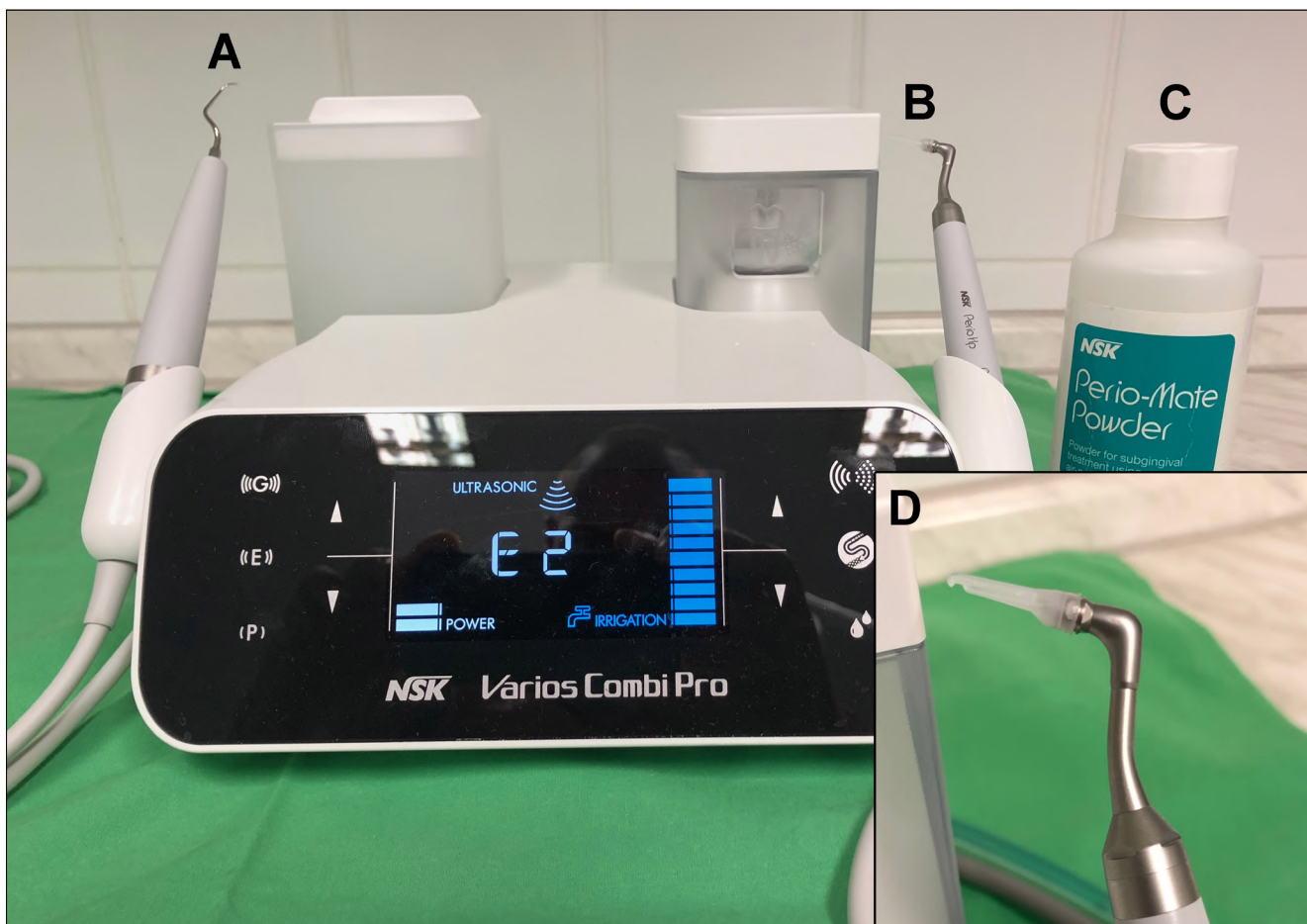
A legújabb gépi eljárások közé tartozik a homokfúvás, amely supra- és szubgingiválisan is alkalmazható [13]. Nevével ellentétben az eljárás természetesen nem homokot, hanem biológiailag inert port alkalmaz, amelyet nagy nyomással juttat a fogfelszínre. Egyértelmű előnye, hogy a kezelés a felszínen található szennyeződések eltávolítja, ugyanakkor a fog keményszöveteinek roncsolására nem alkalmas, így kiküszöböli a kézi műszeres terápia egyik legnagyobb hátrányát. (1. kép)

Klinikánkon 2019 júniusa óta rendelkezésünkre áll egy kombinált eszköz, amellyel ultrahangos és homokfúvásos szubgingivális kezelés (kürettálás) is megvalósítható. Gépi kezelést jelenleg elsősorban ott alkalmazunk, ahol az első vizit alkalmával jelentős fogkőképződést ta-

pasztalunk. Amennyiben gépi kezelést végzünk, az ultrahangos eljárást és a homokfúvást kombinálva alkalmazzuk. Vizsgálatunk célja annak retrospektív vizsgálata volt, hogy a kombinált eljárás klinikai hatékonysága az első fél évben elvégzett kezelések alapján hogyan viszonyul a hagyományos kézi műszeres megmunkálás hatékonyságához. Az elemzéshez klinikai parodontológiai paramétereket és rutinszerűen rögzített szubjektív változókat is figyelembe vettünk.

Anyagok és módszerek

A kezelések sikerességének elemzéséhez a 2019. június – 2020. február időszakban kezelt pácienseink betegkartonjait elemeztük. A kezelések viszonylag alacsony elemszáma miatt szigorú kritériumokat alkalmaztunk, hogy az egyes esetek szélsőséges eltéréseinek torzító hatását minél jobban kizárjuk. Ennek értelmében csak olyan páciensek kartonjai kerültek beválogatásra, akik enyhe vagy középsúlyos, progresszió szerint a 2018-as EFP klasszifikáció szerint stádium I, II és A osztályba sorolható [19] parodontitisben szenvednek, nemdohányzók és mentesek bármely olyan szisztémás



1. kép: A kezelések során alkalmazott kombinált berendezés, az ultrahangos (A) és homokfúvó (B) végződésekkel, valamint a kezeléshez használatos porral (C). Homokfúvás során a végződés vége felé ellaposodó kialakítású, különféle méretekből elérhető, cserélhető műanyag fejének (D) végét illesztjük a sulcusba vagy tasakba.

megbetegedéstől, amely a fogágy állapotát, illetve gyógyhajlamát önmagában is károsan befolyásolja (pl. diabetes). Klinikai paraméterek tekintetében szempont volt, hogy a szondázási mélység az első vizsgálatkor egyetlen mérési ponton sem haladhatta meg a 6 mm-t, azonban legalább 2 mérési ponton a szondázási mélységnek el kellett érnie az 5 mm-t. Végül szempont volt, hogy a két csoport lehetőség szerint életkor és nem szempontjából is összehasonlítható legyen, és a betegek kezelőorvosa azonos legyen.

Ilyen módon a kézzel és géppel kezelt csoportba is 10-10 páciens kartonját válogattuk be. A manuálisan kezelt csoport átlagéletkora a kezelések kezdetekor $50,4 \pm 5,45$ év volt, a gépi kezeléssel csoport átlagéletkora $51,0 \pm 13,75$ évnek adódott. Mindkét csoportot szinte kizárólag női páciensek alkották, a nők aránya a kézzel kezelték között 90%, a géppel kezelték között 80% volt. Az elemzés a manuális eljárással kezelt csoportban összesen 177, a gépi csoportban 155 fog kezelését érintette.

A két csoport esetén a kezelés kezdeti fázisa megegyezett. Az első ülésben teljes körű parodontális státuszfelvétel és szupragingivális gépi depurálás, polírozás, valamint instruálás és motiválás történt. A konzervatív kezelést és az egyéni szájhigiéné negatívan befolyásoló helyi tényezők eliminálása (sínézések, plakketentív tényezők korrekciója) szintén ebben az ülésben történt meg.

A kezelés 1-2 héttel az első ülést követően folytatódott (második ülés), a kezelési csoportok lényegében ekkor alakultak ki. Manuális kezelés esetén a második ülésben kézi depurátorokkal és kürettekkel az összes

tasakra kiterjedő szubgingivális instrumentálás, majd 0,2%-os klórhexidin oldattal és fiziológiás sóoldattal a tasakok átöblítése történt. Gépi kezeléskor az eszköz (NSK Varios Combi Pro, NSK, Japán, 1. kép) parodontális nem sebészi kezelésre indikált fejeivel az összes tasakra kiterjedő szubgingivális ultrahangos instrumentálás történt, amit a készülék homokfúvójának szubgingiválisan is alkalmazható abrazív porával (Perio-Mate Powder, NSK, Japán) történő gyökérsimítás követett. Végül a tasakokat 0,2%-os klórhexidin oldattal és fiziológiás sóoldattal öblítettük át. A kezelést mindkét esetben instruálás és motiválás zárta le. Az operátor mind a manuális, mind a gépi eljárás tekintetében gyakorlott volt.

A parodontális státusz újraértékelésére (a kezelés eredményességének felmérésére) 6-8 héttel a második ülést követően került sor.

A betegkartonokból a következő adatokat nyertük ki elemzés céljából: a kezelés hossza (az érzéstelenítéstől az instrumentálás befejezéséig, percben kifejezve), a kezelés szubjektíve megélt kellemetlensége (10 fokozatú skálán kifejezve, ahol 0 jelentése „egyáltalán nem kellemetlen”, 10 jelentése „nagyon kellemetlen”), átlagos klinikai tapadási nívó (mCAL), átlagos szondázási mélység (mPD), plakindex (PI) és gingivális vérzési index (GBI). Mindezen paramétereket páciensenként külön-külön elemeztük. Ezek közül az első kettő egyszer, közvetlenül a második kezelés után kerül rögzítésre, a továbbiak (amelyek a parodontális gyulladás és az egyéni szájhigiéné nemzetközi irodalomban elfogadott mérőszámai) az első és a harmadik üléskor. Számoltuk a klinikai tapadási nívóban (CAL) a kezelés hatására bekövetkező változást, ezt a harmadik ülés alkalmával

1. táblázat

A parodontológiai paraméterek értelmezése és számításuk módja.

Rövidítések: (m)CAL- (átlagos) klinikai tapadási nívó; (m)PD- (átlagos) szondázási mélység; PI-plakindex; GBI-gingivális vérzési index; mCAL-G: átlagos tapadásnyereség

Paraméter	Definíció	Számítás módja
PD/mPD	A marginális gingiva és a sulcus/tasak bázisa közötti távolság. Teljes fogazatra vonatkozó átlagértéke az mPD.	Parodontális szondát mérsékelt erővel a tasak bázisáig levezetve a marginális gingiva szintjében a szondáról leolvasható érték.
CAL/mCAL	A zománc-cement határtól a sulcus (kóros esetben: tasak) bázisáig mért távolság, milliméterben megadva. A nagyobb értékek jelentősebb tapadásvesztést, súlyosabb kórfolyamatot jeleznek. Teljes fogazatra vonatkozó átlagértéke az mCAL.	Normál helyzetű (a zománc-cement határ szintjében elhelyezkedő) marginális gingiva esetén CAL = PD. Ennél koronálisabb vagy apikálisabb elhelyezkedésű marginális gingiva esetén a PD-t az eltéréssel korrigálni kell, hogy mindig a zománc-cement határhoz viszonyított értéket kapjunk.
PI	A páciens egyéni szájhigiénéjét jellemző arányszám százalékban kifejezve. Foganként 4 felszínen vizsgáljuk. A teljes fogazatra adjuk meg.	$\frac{\text{plakkal borított felszínek száma}}{\text{összes vizsgált felszín száma}} \times 100$
GBI	A parodontális gyulladás mértékét kifejező arányszám százalékban kifejezve. Foganként 6 helyen vizsgáljuk, szondázás hatására fellép-e vérzés. A teljes fogazatra adjuk meg.	$\frac{\text{vérző helyek száma}}{\text{összes vizsgált hely száma}} \times 100$
mCAL-G	Az újraértékelés során (a zárüléskor) és a kezelés előtt rögzített mCAL értékek közti különbség. A kezelés hatékonyságát a detektálható tapadásnyereségen keresztül jellemzi.	mCAL-G = újraértékelés kori mCAL – kiindulási mCAL

rögzítettük. A parodontológiai paraméterek értelmezését az 1. táblázatban és a 2. képen adjuk meg.

A rögzített paraméterek leíró jellemzésén túl hipotézisvizsgálatokat is végeztünk. A kis elemszámra tekintettel nem-paraméteres eljárásokat választottunk: a csoporton belüli, időben eltérő mérések eredményeit a Wilcoxon-próbával hasonlítottuk össze, míg az egyes paraméterekben azonos időpontban mutatkozó, csoportok közötti eltérések vizsgálatához a Mann-Whitney-tesztet alkalmaztuk. A szignifikanciaszint minden esetben $p = 0,05$ volt.

A vizsgálatot a Szegedi Tudományegyetem Szent-Györgyi Albert Klinikai Központ Regionális Humán Orvosi-biológiai Tudományos és Kutatásügyi Bizottsága 2020. január 7-én 227/2019-SZTE számon engedélyezte.

Eredmények

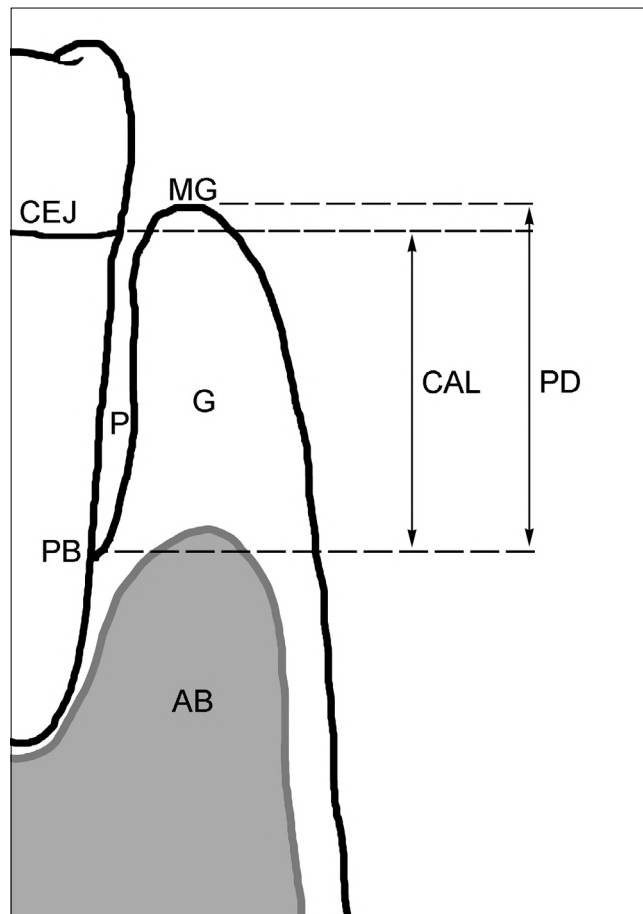
Terápiás hatékonyság

a klinikai paraméterek tükrében

A klinikai paramétereket leíró módon a 2. táblázat foglalja össze. A szöveges leírásban kerüljük a táblázat tartalmának megismétlését, ehelyett az egyes paraméterek változásainak tendenciáira, az esetleges szignifikáns eltérésekre vagy ezek hiányára koncentrálnak. Ahogyan az a 2. táblázatból kitűnik, a vizsgált paraméterek kiinduláskori értékei a két csoportban nagy fokú hasonlóságot (esetenként egyezést) mutattak. Ennek megfelelően a csoportok között szignifikáns eltérést egyik paraméter esetében sem igazoltunk.

Manuális kezelés esetén mCAL értéke a kiindulási állapot 82%-ára mérséklődött, gépi kezeléssel 84,5%-ára, ami $0,63 (\pm 0,4)$ mm és $0,54 (\pm 0,3)$ mm tapadásnyereségnek feleltethető meg. Az átlagos szondázási mélység (mPD) manuális kezelés esetében átlagosan $0,62 (\pm 0,4)$ mm csökkenéssel a kiindulási érték 80,25%-ára mérséklődött, míg gépi kezelés esetén ez a paraméter $0,58 (\pm 0,3)$ mm átlagos változás mellett a kiindulási érték 81,25%-ára esett vissza. Ami a GBI változásait illeti, ez a paraméter manuális kezeléssel átlagosan $29 (\pm 0,1)$ %-kal redukálódott a kiindulási ér-

ték 26%-ára, míg gépi kezeléssel átlag $30 (\pm 0,2)$ %-nyi mérséklődés a vérzési indexet a kiindulási érték 36,27%-ára szorította vissza. Mindeközben PI a kézi műszerrel kezelt csoportban átlagosan $36 (\pm 0,2)$ %-kal redukálódott, a kiindulási érték 38%-ára, a gépi csoport esetében átlag $30 (\pm 0,2)$ % csökkenés a kiindulási érték



2. kép: A fog és a környező szövetek viszonyai parodontitisben, a zománc-cement határnál kissé koronálisabb elhelyezkedésű marginális gingiva esetén (A szerzők saját ábrája):
CEJ: zománc-cement határ; MG: marginális gingiva;
P: parodontalis tasak; G: gingiva;
PB: a parodontalis tasak bázisa; AB: alveolaris csont;
CAL: klinikai tapadásvesztés; PD: szondázási mélység.

2. táblázat

A klinikai paraméterek alakulása az első és a harmadik ülés alkalmával.

Az értékeket átlag (\pm standard deviáció) formában adjuk meg.

(A paraméterekhez ld. az 1. táblázatot.)

A p-értékek a Wilcoxon-próbával kerültek meghatározásra.

A különbség szignifikáns, ha $p < 0,05$.

	KÉZI (N = 10)			GÉPI (N = 10)		
	1. ülés	3. ülés	p	1. ülés	3. ülés	p
mCAL (mm)	3,50 ($\pm 0,6$)	2,87 ($\pm 0,4$)	< 0,01	3,48 ($\pm 0,9$)	2,94 ($\pm 0,9$)	< 0,01
mPD (mm)	3,24 ($\pm 0,4$)	2,60 ($\pm 0,3$)	< 0,01	3,20 ($\pm 0,4$)	2,60 ($\pm 0,2$)	< 0,01
PI (%)	57,60 ($\pm 9,4$)	22,10 ($\pm 21,3$)	< 0,01	63,10 ($\pm 19,1$)	33,00 ($\pm 18,8$)	< 0,01
GBI (%)	39,00 ($\pm 12,3$)	10,10 ($\pm 6,1$)	< 0,01	46,60 ($\pm 18,3$)	16,90 ($\pm 10,9$)	< 0,01
mCAL-G (mm)	–	0,63 ($\pm 0,4$)	N/A	–	0,54 ($\pm 0,3$)	N/A

52%-ára történő visszaesést eredményezett. A változás minden paraméter esetében és mindkét csoportban $p < 0,01$ szinten szignifikáns volt, ugyanakkor a végső ellenőrzéskori értékek között nem találtunk szignifikáns eltérést a két kezelési csoport között. Lényeges kiemelni, hogy a plakkindex változásának mértéke sem tért el szignifikánsan a két csoport között, tehát a páciensek szájhigiéniájának eltérései nem lehettek számotvető torzító hatással az eredményekre.

Kezelési idő, szubjektív kezelési élmény a beteg szemszögéből

Manuális kezelés esetén a kezelési idő 45 és 80 perc között változott ($62,5 \pm 11,6$ perc átlaggal), gépi kezelés esetén egy kezelés ideje 20 és 50 perc közé esett ($40,5 \pm 9,6$ perc átlaggal). A két csoport közötti eltérés szignifikánsnak bizonyult ($p < 0,05$). A kezelés kellemetlenségére vonatkozó értékeléseket kizárólag leíró jelleggel elemeztük. Manuális kezelés esetén a páciensek 70%-a (7 fő) a skála 1. és 8. fokozata közé tette a kezelés során megélt kellemetlenségét, és mindössze 30% (3 fő) jellemezte úgy a kezelést, mint ami egyáltalán nem kellemetlen (0. fokozat). Ezzel szemben a gépi kezelés legrosszabb értékelése a 3. fokozat volt, a csoport 80%-a (8 fő) jellemezte a kezelést úgy, mint ami egyáltalán nem kellemetlen. Összefoglalva az mondható el, hogy a gépi kezelés szignifikánsan rövidebb időt vett igénybe, ugyanakkor a páciensek számára jóval kevésbé volt kellemetlen.

Megbeszélés

A klinikai paraméterek javulása tekintetében eredményeink megfeleltethetők az irodalmi adatoknak, bár az utánkövetés rövid tartama és a közlemények módszertani sokfélesége a minden szempontból összehasonlítható vizsgálatok körét meglehetősen leszűkíti. Itt kell megjegyezni, hogy hosszabb utánkövetés mellett Badersten és munkatársai [2] arra jutottak, hogy a javulás jelentős része a kezelést követő 4-5 hónapban megy végbe; ezen belül tapadásnyereség, szondázási mélység és vérzési index tekintetében szignifikáns változásokat írtak le már az első 2 hónapban is. A rövid utánkövetési idő tehát nem abszolút akadálya az összehasonlításnak. Boretti és munkatársai [4] 1 hónapos utánkövetéssel vetették össze a kézi műszeres és az ultrahangos eljárás hatékonyságát, nagyrészt az általunk is alkalmazott paraméterek szerint, és hozzájuk hasonlóan arra jutottak, hogy a manuális és gépi eljárás klinikai eredményessége között nincs szignifikáns különbség. Eredményeik szerint a tapadásvesztés mértéke manuális eljárás esetén 76%-ra, gépi kezelés esetén 87%-ra mérséklődött, a szondázási mélység mindkét eljárás esetén 67%-ra csökkent, míg a vérzési index manuális kezeléssel 74%-ra redukálódott, gépi kezeléssel pedig 78%-ra. Utóbbival kapcsolatban meg kell jegyezni, hogy ez az irodalomban is alacsony ha-

tékonyágnak számít: Oosterwaal és munkatársai [18] 49 nap utánkövetési idővel azt találták, hogy a vérzési index manuális eljárással a kiindulási érték 29%-ára, ultrahangos eljárással 22%-ára redukálódott. Ezek az értékek saját tapasztalatunknak is jobban megfelelnek. A különbség oka vélhetően az, hogy a Boretti-féle vizsgálatba bevont páciensek vérzési indexe már a kiinduláskor is szokatlanul kedvező volt, tehát látványos javulás ebben a paraméterben nem is volt remélhető. Végül Kocher és munkatársai [12] szintén a manuális és ultrahangos eljárásokat hasonlították össze, a saját vizsgálatunk eredményeihez hasonló eredménnyel: a manuális eljárás pácienseiáknél átlagosan 0,33 ($\pm 1,16$) mm tapadásnyereséget eredményezett, géppel 0,71 ($\pm 1,07$) mm nyereséget sikerült elérniük. A szondázási mélységet a manuális eljárás átlagosan 0,77 ($\pm 0,8$) mm-rel csökkentette, a gépi eljárással 1,10 ($\pm 0,7$) mm csökkenés volt elérhető. A vérzési index manuális eljárással a kiindulási érték 56,9%-ára, gépi eljárással 42,7%-ra volt mérsékelhető.

Általában elmondható, hogy az irodalom egységes abban, hogy mind a manuális, mind a gépi eljárások alkalmasak arra, hogy a klinikai paraméterekben szignifikáns javulást idézzenek elő, és abban is, hogy ezen módszerek klinikai hatékonysága között szignifikáns különbség nincs, annak ellenére, hogy a tanulmányok esetenként a manuális, máskor a gépi eljárás relatív előnyét jelzik. Ebbe a tendenciába saját tanulmányunk is illeszkedik. Rá kell mutatni arra is, hogy amikor az irodalom gépi kürettálást említ, az alatt kivétel nélkül ultrahangos beavatkozást ért. Az önállóan alkalmazott vagy ultrahangos eljárással kombinált homokfúvás hatékonyságáról ebben a tekintetben tanulmányunk megírásának idején megbízható adat még nem állt rendelkezésre. Ez kétségtelenül az eljárás újdonságának tudható be.

A gépi eljárás időtakarékosabb mivolta nem új eredmény, erre az irodalom alapján számítani lehetett [14, 20, 23], ugyanakkor ígéretes, hogy ez az előny még úgy is fennmaradt, hogy gyakorlatilag két gépi eljárás kombinációját alkalmaztuk.

A szubjektív betegelégedettségre, illetve kezelési élményre nézve az irodalomban nem találni adatot, ennek oka valószínűleg az, hogy szubgingivális indikációban a gépi eljárás – különösen a homokfúvás – még nem elterjedt. A rendelkezésre álló (meglehetősen szűkös) irodalom elsősorban a pácienseknek a szupragingivális ultrahangos kezelések szubjektív megítélését értékelte [15, 16]. Saját eredményeink ebből a szempontból egyértelműen a gépi eljárás előnyét jelzik, de ez a kérdés mindenképpen további vizsgálatot igényel.

Végül szubjektív orvosi tapasztalatként említjük meg, hogy a gépi eszközök használata során a taktilis visszajelzés jelentősen romlik, így előrehaladottabb parodontitis esetén bonyolult anatómiájú, nehezen hozzáférhető területek tisztaságának ellenőrzése nehézkes lehet.

Vizsgálatunk arra enged következtetni, hogy a klinikai paraméterek felől közelítve a manuális és a kombinált gépi kürettálás egyaránt igen hatékony, nagyjából

azonos hatékonyságú eljárások. Abban azonban a két eljárás eltér, hogy a gépi eljárás (még kombinált jelleggel is) szignifikánsan gyorsabb, a páciensek pedig egyértelműen kedvezőbben értékelik. Mindezek alapján úgy gondoljuk, a kombinált vagy akár egyféle gépi eszközzel végzett kezelés az enyhe-középsúlyos parodontitis nem sebészi terápiájában a konvencionális kézi műszeres kezelés jó alternatívája lehet.

Anyagi támogatás: A kutatómunka anyagi támogatásban nem részesült

Irodalom

- AKCALI A, LANG NP: Dental calculus: the calcified biofilm and its role in disease development. *Periodontol 2000* 2018; 76: 109–115. <https://doi.org/10.1111/prd.12151>
- BADERSTEN A, NILVEUS R, EGELBERG J: Effect of nonsurgical periodontal therapy. I. Moderately advanced periodontitis. *J Clin Periodontol* 1981; 8: 57–72. <https://doi.org/10.1111/j.1600-051X.1981.tb02024.x>
- BADERSTEN A, NILVEUS R, EGELBERG J: Effect of nonsurgical periodontal therapy. II. Severely advanced periodontitis. *J Clin Periodontol* 1984; 11: 63–76. <https://doi.org/10.1111/j.1600-051X.1984.tb01309.x>
- BORETTI G, ZAPPA U, GRAF H, et al: Short-term effects of phase I therapy on crevicular cell populations. *J Periodontol* 1995; 66: 235–240. <https://doi.org/10.1902/jop.1995.66.3.235>
- COBB CM: Clinical significance of non-surgical periodontal therapy: an evidence-based perspective of scaling and root planing. *J Clin Periodontol* 2002; 29 Suppl 2: 6–16. <https://doi.org/10.1034/j.1600-051X.29.s2.4.x>
- EWEN SJ, GWINNETT AJ: A scanning electron microscopic study of teeth following periodontal instrumentation. *J Periodontol* 1977; 48: 92–97. <https://doi.org/10.1902/jop.1977.48.2.92>
- GARNICK JJ, DENT J: A scanning electron micrographical study of root surfaces and subgingival bacteria after hand and ultrasonic instrumentation. *J Periodontol* 1989; 60: 441–447. <https://doi.org/10.1902/jop.1989.60.8.441>
- HERMANN P, GERA I, BORBELY J, et al: Periodontal health of an adult population in Hungary: findings of a national survey. *J Clin Periodontol* 2009; 36: 449–457. <https://doi.org/10.1111/j.1600-051X.2009.01395.x>
- JEPSEN S, DESCHNER J, BRAUN A, et al: Calculus removal and the prevention of its formation. *Periodontol 2000* 2011; 55: 167–188. <https://doi.org/10.1111/j.1600-0757.2010.00382.x>
- KIM J, AMAR S: Periodontal disease and systemic conditions: a bidirectional relationship. *Odontology* 2006; 94: 10–21. <https://doi.org/10.1007/s10266-006-0060-6>
- KINANE DF, STATHOPOULOU PG, PAPAPANOU PN: Periodontal diseases. *Nat Rev Dis Primers* 2017; 3: 17038. <https://doi.org/10.1038/nrdp.2017.38>
- KOCHER T, KONIG J, HANSEN P, et al: Subgingival polishing compared to scaling with steel curettes: a clinical pilot study. *J Clin Periodontol* 2001; 28: 194–199. <https://doi.org/10.1034/j.1600-051X.2001.028002194.x>
- KRUSE AB, MAAMAR R, AKAKPO DL, et al: Effects of subgingival air-polishing with trehalose powder on oral biofilm during periodontal maintenance therapy: a randomized-controlled pilot study. *BMC Oral Health* 2020; 20: 123. <https://doi.org/10.1186/s12903-020-01111-9>
- LAURELL L, PETTERSSON B: Periodontal healing after treatment with either the Titan-S sonic scaler or hand instruments. *Swed Dent J* 1988; 12: 187–192.
- MUHNEY KA, DECHOW PC: Patients' perception of pain during ultrasonic debridement: a comparison between piezoelectric and magnetostrictive scalers. *J Dent Hyg* 2010; 84: 185–189.
- MULLER S, HUBER H, GOEBEL G, et al: Pain perception during debridement of hypersensitive teeth elicited by two ultrasonic scalers. *Clin Oral Investig* 2017; 21: 1559–1564. <https://doi.org/10.1007/s00784-016-1971-4>
- OHLRICH EJ, CULLINAN MP, SEYMOUR GJ: The immunopathogenesis of periodontal disease. *Aust Dent J* 2009; 54 Suppl 1: S2–10. <https://doi.org/10.1111/j.1834-7819.2009.01139.x>
- OOSTERWAAL PJ, MATEE MI, MIKX FH, et al: The effect of subgingival debridement with hand and ultrasonic instruments on the subgingival microflora. *J Clin Periodontol* 1987; 14: 528–533. <https://doi.org/10.1111/j.1600-051X.1987.tb00995.x>
- TONETTI MS, GREENWELL H, KORNMAN KS: Staging and grading of periodontitis: Framework and proposal of a new classification and case definition. *J Periodontol* 2018; 89 Suppl 1: S159–S72. <https://doi.org/10.1002/JPER.18-0006>
- TUNKEL J, HEINECKE A, FLEMMIG TF: A systematic review of efficacy of machine-driven and manual subgingival debridement in the treatment of chronic periodontitis. *J Clin Periodontol* 2002; 29 Suppl 3: 72–81; discussion 90–91. <https://doi.org/10.1034/j.1600-051X.29.s3.4.x>
- WALMSLEY AD, LEA SC, LANDINI G, et al: Advances in power driven pocket/root instrumentation. *J Clin Periodontol* 2008; 35: 22–28. <https://doi.org/10.1111/j.1600-051X.2008.01258.x>
- WINNING L, LINDEN GJ: Periodontitis and Systemic Disease: Association or Causality? *Curr Oral Health Rep* 2017; 4: 1–7. <https://doi.org/10.1007/s40496-017-0121-7>
- YUKNA RA, SCOTT JB, AICHELMANN-REIDY ME, et al: Clinical evaluation of the speed and effectiveness of subgingival calculus removal on single-rooted teeth with diamond-coated ultrasonic tips. *J Periodontol* 1997; 68: 436–442. <https://doi.org/10.1902/jop.1997.68.5.436>

KARÁCSONYI BS, BRAUNITZER G, ÓSZE G, PÁRKÁNYI L

An exploratory study of the clinical efficiency of combined, machine-driven periodontal curettage and comparison with the conventional manual method

Mild to moderate cases of periodontitis are usually efficiently treated in a nonsurgical way (i.e. subgingival curettage). The conventional approach uses hand instruments, which, however, is time-consuming and some patients may find it extremely uncomfortable, even in spite of anesthesia. Machine-driven curettage (especially sand-blasting) is not yet part of the everyday routine. Our aim was to share our initial experience with a new, combined, machine-driven approach to subgingival curettage that we have lately introduced in our practice, in comparison with the conventional method. The new approach combines ultrasonic debridement and sand-blasting. We retrospectively analyzed the patients' files who had undergone curettage with either method in the period June, 2019 to February, 2020. Only non-smoking patients with mild to moderate periodontitis treated by the same periodontist and free of any systemic disease were eligible. Clinical attachment level, mean pocket depth, plaque index, gingival bleeding index, treatment duration and patient satisfaction were analyzed. Regarding their efficiency in reducing the indicators of inflammation, the two methods proved to be comparable: both caused significant reduction in almost all indicators. However, treatment duration was significantly shorter with the machine-driven approach, and patients reported markedly less discomfort in connection with this approach. Within the limitations of our study, we conclude that machine-driven subgingival curettage (combined or not) may be a good alternative to the conventional manual approach in mild to moderate periodontitis, especially because it is more time-efficient, less invasive and more comfortable to the patients.

Keywords: periodontitis, subgingival curettage, periodontal instrumentation

Semmelweis Egyetem, Fogorvostudományi Kar, Parodontológiai Klinika, Budapest, Magyarország*
 Empresa de Base Tecnológica Internacional de Canarias, S.L. (EBATINCA), Las Palmas de Gran Canaria, Spanyolország**
 Department of Prevention and Communal Dentistry, Sechenov First State Medical University, Moszkva, Oroszország***

Virtuális tervezés és volumetrikus kiértékelés egy komplex parodontális defektus regeneratív-rekonstruktív sebészi ellátásában

Egy eset bemutatása

DR. SÓLYOM ELEONÓRA*, DR. PALKOVICS DÁNIEL*, DR. PINTÉR CSABA**,
 DR. FRANCESCO GUIDO MANGANO***, DR. WINDISCH PÉTER*
 (DR. SÓLYOM ELEONÓRA és DR. PALKOVICS DÁNIEL megosztott első szerzők)

Célkitűzés: Célunk egy parodontális defektus regeneratív-rekonstruktív sebészi ellátásának és a műtétek digitális tervezésének bemutatása hibrid virtuális modell alapján, továbbá a pre- és postoperatív cone-beam computer tomográf (CBCT) felvételek pontos térbeli illesztésével a változások digitális kiértékelése.

Vizsgálati anyag és módszer: Félautomatikus szegmentációs módszer alapján a CBCT-ből előállított, keményszöveti modellt és az intraorális szkennelést vett digitális mintát identikus anatómiai pontok alapján történő illesztését követően terveztük a sebészi beavatkozásokat. Első lépésben a 26-os fog eltávolításával egybekötött alveolus prezevációt végeztük el az „extraction site development (XSD)” technika alapján. Majd a 24-es és 25-ös fogakat érintő defektus minimálinvazív regeneratív célzatú ellátását végeztük. A preoperatív és postoperatív CBCT felvételek illesztésével és szubtrakciójával volumetrikusan és lineárisan értékeltük ki a beavatkozások eredményét.

Eredmények: Az érintett területen összesen 0,44 cm³ keményszöveti többlet keletkezett. Ezzel együtt megfigyelhető kismértékű marginális csontrezorpció, melynek mértéke összesen 0,11 cm³. Lineáris mérések alapján 24-es és 25-ös fogak körül kialakult cirkumdentális, horizonto-vertikális defektus átlagosan 53,88 ± 36,84%-os keményszöveti telődést mutatott, a kresztális csontszél kismértékű lebomlása és 1,22 ± 0,87 ínyrecesszió kialakulása mellett.

Konklúzió: Megállapítható, hogy valóság-hű hibrid modellek segítségével nagy alapossággal tervezhető meg regeneratív-rekonstruktív sebészeti beavatkozások lépései. Valamint pre- és postoperatív CBCT felvételek szubtrakciójával megismerhettük a defektus gyógyulásának mechanizmusait.

Kulcsszavak: virtuális műtéti tervezés, regeneratív-rekonstruktív parodontális sebészet, CBCT, szegmentáció, 3D radiológiai képrekonstrukció

Bevezetés

A regeneratív parodontális sebészet két fő irányvonala; (i) újszerű műtéti eljárások kidolgozása, valamint (ii) parodontális regenerációt elősegítő bioanyagok kifejlesztése. A műtéti beavatkozások fejlődése terén egyre inkább a minimálisan invazív műtéti beavatkozások kerülnek előtérbe [6, 7, 14, 20, 26]. A kismértékű lebeny-képzés előnye a konvencionális parodontális beavatkozásokkal szemben, hogy jobb vérrögstabilitás érhető el, ami fokozza a seb regenerációs potenciálját. [1, 4, 24]. Hátránya azonban, hogy a minimális lebeny-eleváció miatt csökkent a direkt vizuális kontroll műtét közben.

Számos szerző javasolja cone-beam computer tomográfia (CBCT) alkalmazását [8, 12, 27, 28] olyan esetekben, ahol a konvencionális diagnosztikus módszerek (direkt klinikai mérések és intraorális röntgenfelvételek) nem nyújtanak elég információt a defektusok

morfológiájáról. A fent említett közleményekben a defektusok vizsgálata a CBCT kétdimenziós (2D) sagittális, koronális és axiális orientációjú szeletein történt. Radiológiai képrekonstrukciós eljárásokkal (szegmentáció) azonban virtuális 3D-s modellek állíthatók elő a CBCT adathalmazból, melyeken feltérképezhető a valós 3D-s defektusmorfológia [13, 18, 21, 23].

Ezen cikkek többsége ún. „thresholding”, azaz határérték alapú szegmentációs algoritmust alkalmaz [13, 18, 23]. Hátránya, hogy az algoritmus nem tesz különbséget anatómiai struktúrák és fém műtermékek között, ezért a modellek kevés diagnosztikus információval bírnak. 2020-ban publikált közleményben csoportunk egy félautomatikus szegmentációs módszert dolgozott ki fogak és alveoláris csont rekonstrukciójára, mely segítségével valóság-hű virtuális modellek hozhatók létre parodontális defektusok 3D-s vizualizációja és sebészeti beavatkozások tervezése céljából [21]. Azonban

csak a keményszövetek 3D-s megjelenítése történt, holt pontosabb tervezéshez és virtuális műtéti szimulációhoz szükséges a lágyrészeket is tartalmazó virtuális modell létrehozása.

Esetbemutatásunk célja egy parodontális defektus regeneratív-rekonstruktív sebészi ellátásának és a műtétek digitális tervezésének bemutatása – fogakat, alveoláris csontot és lágyrészeket egyaránt tartalmazó – hibrid digitális modell alapján. Célunk továbbá a pre- és postoperatív CBCT felvételek pontos térbeli illesztésével, digitálisan kiértékelni a lineáris és volumetrikus változásokat.

Vizsgálati anyag és módszer

Páciens-szelekció

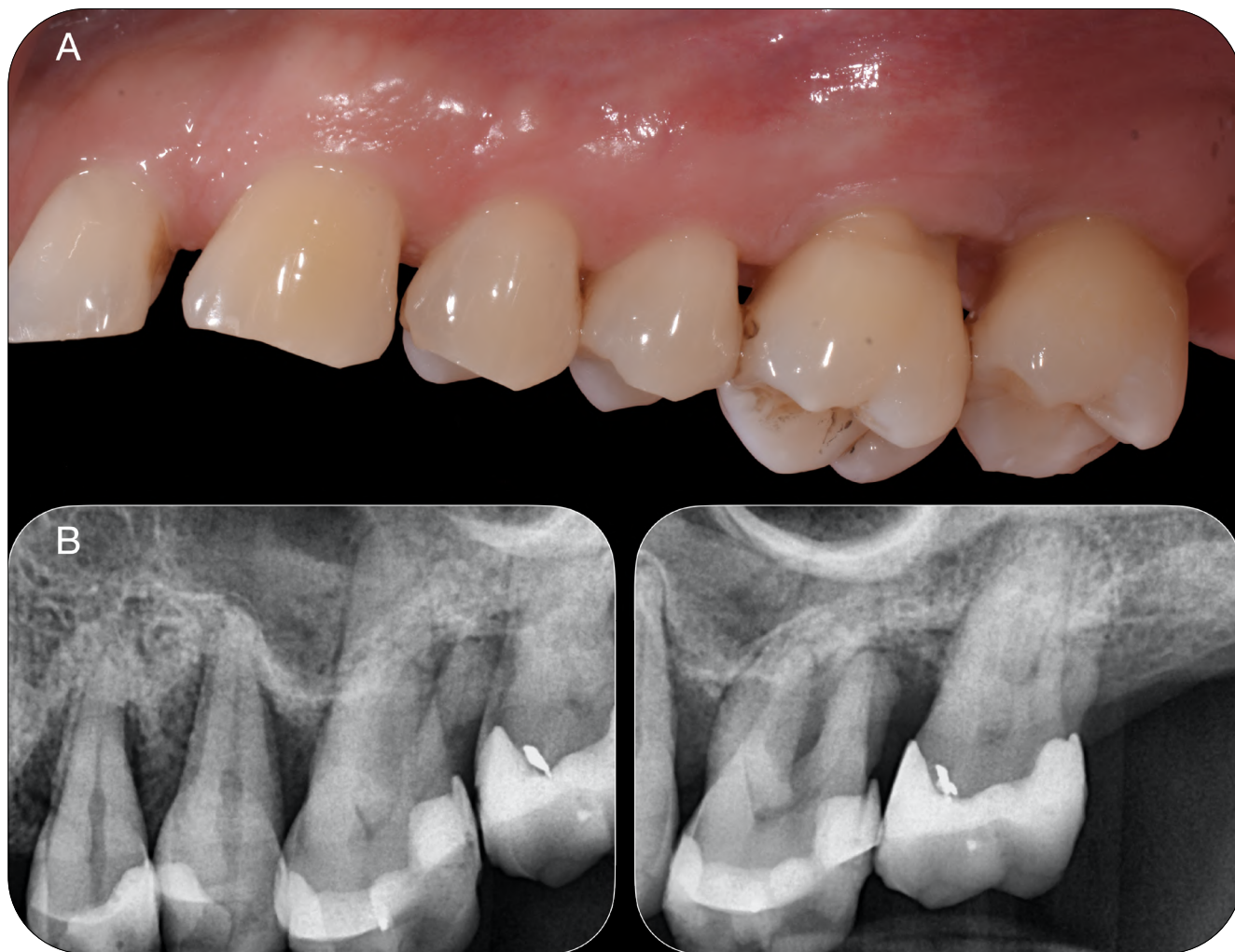Az esetismertetésben szereplő páciens a Semmelweis Egyetem Parodontológiai Klinikáján parodontális kezelés alatt álló, jó általános egészségügyi állapottal rendelkező, nem dohányzó, 53 éves férfi. A vizsgálat a 2008-as helsinki orvosetikai iránymutatásoknak megfelelően a páciens alapos tájékoztatásával és írásos

beleegyezésével zajlott. A páciensnél III. stádiumú, B osztályú parodontitis [11, 22] volt diagnosztizálható. A bemutatott esetben a bal felső premoláris- és a moláris fogakat érintő nagy kiterjedésű, komplex horizontovertikális defektus regeneratív-rekonstruktív sebészi kezelését végeztük (1. kép).

Digitális információszerzés

A keményszövetek leképezése és modellalkotás céljából az oki parodontális kezelést követően, valamint 9 hónappal a műtéti beavatkozások után készült CBCT felvétel (Viso™ G7, Planmeca, Helsinki, Finnország). Közepes térfogatú (Field-of-view (FOV): 140 × 100 mm) felvételek 150 µm-es voxel mérettel, 100 kV feszültséggel és 12 mA áramerősséggel készültek [15].

A lágyrészek digitális modellezése és a hibrid virtuális modellalkotás céljából intraorális optikai szkennerek segítségével (TRIOS 3™, 3Shape, Koppenhága, Dánia) digitális lenyomatot készítettünk a pontos klinikai szituációról mind a kiindulási állapotban, mind pedig beavatkozások után 9 hónappal a kontroll vizsgálat során.



1. kép: Kiindulás állapot:
A: Klinikai szituáció B: Parodontális státusz felvétel

Virtuális hibrid modellalkotás

Szegmentáció során CBCT képeken az alveoláris csontot és a fogakat három dimenzióban rekonstruáltuk az egyszerűbb diagnosztika céljából. DICOM (Digital Imaging and Communications in Medicine) adatokat egy ingyenesen elérhető (open source) radiológiai képfeldolgozó szoftver (3D Slicer) [10] adatbázisába importáltuk. Csoportunk által kidolgozott félautomatikus szegmentálási módszer alapján [21] félautomata és manuális eszközökkel az alveoláris csontnak és fogaknak megfelelően külön érdeklődési területet (region of interest: ROI) hozunk létre. A 2D-s képeken kijelölt ROI alapján a program automatikusan egy 3D poligon modellt generál (2. kép).

Ezt követően az intraorális szkennelrel vett digitális mintát a CBCT adathalmazra identikus anatómiai pontok alapján illesztettük. 3D Slicer Image Guided Therapy (IGT) bővítésében található „Fiducial Registration Wizard” modult alkalmazva, a fogak incizális élén, csücskeiken a zománc-cement határon midbukkálisan jelöltük ki az identikus pontokat az intraorális szkennelrel vett digitális modellen és a CBCT alapján rekonstruált 3D-s modellen. Az illesztés pontossága a CBCT 2D-s képein ellenőrizhető, amennyiben nem megfelelő az illesztés, több pont kijelölésével pontosítható az eredmény (3. kép).

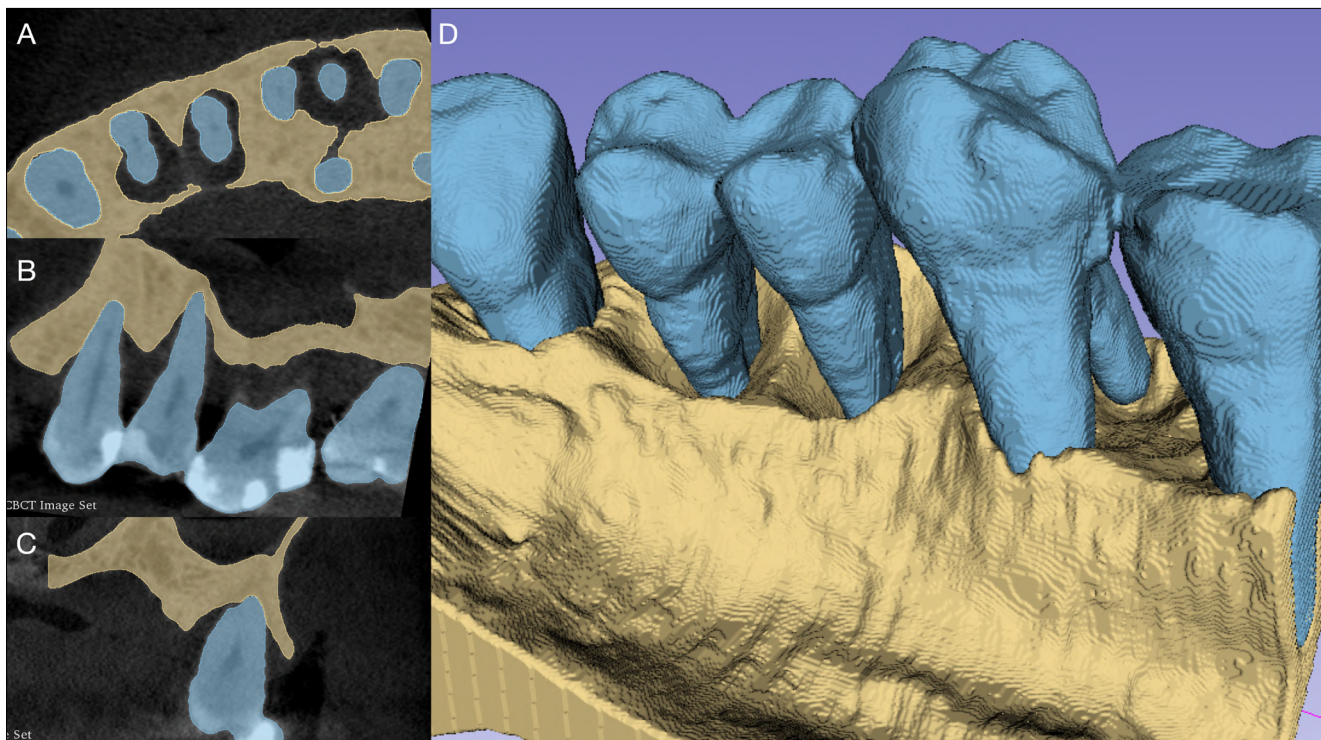
A szegmentációval előállított, fogakat és alveoláris csontot tartalmazó poligon modellt és a ráillesztett, lágyrészeket tartalmazó digitális lenyomatot, .stl file-ként további kidolgozás céljából egy ingyenesen elérhető 3D pro-

totípus-tervező szoftverbe importáljuk (Meshmixer[®], Autodesk, San Rafael, Kalifornia, USA). A metódust a kiindulási és kontroll CBCT felvételek esetében is elvégeztük (4. kép).

Műtéti kezelés

Első beavatkozás – Alveolus prezerváció

Bal felső, első moláris fog eltávolításával egybekötött alveolus prezervációt a korábban leírt „extraction site development (XSD)” technika alapján végeztük (5. kép). Helyi érzéstelenítésben, a 26-os fog eltávolítását követően a 25-ös és 26-os fogak között, bukkálisan ejtett vertikális segédmetszésből kétrétegű tunnel lebontást végeztünk. A bukkális csontfelszínre hosszú felszívódási idejű membránt (Soft Cortical Lamina[®], Tecnos, Torino, Olaszország) rögzítettünk titánszegek segítségével a bukkális csontfal helyreállítása céljából. Szupraperioszteálisan xenogén eredetű kollagén mátrixot (Mucoderm[®], Botiss, Zossen, Németország) fűztünk be, az ideális lágyrészkontúr helyreállításához. Az alveolus üregébe felszívódó, laza szerkezetű kollagén szivacsot (Lyostypt[®], B. Braun, Melsungen, Németország) helyeztünk a megnövelt vérrög stabilizációja céljából. Az alveolust keresztezett, külső, horizontális matracöltéssel, a vertikális segédmetszéseket horizontális matracöltésekkel varrtuk össze (Dafilon, B Braun[®], Melsungen, Németország). Varratszedésre a műtét után 14 nappal került sor [19].

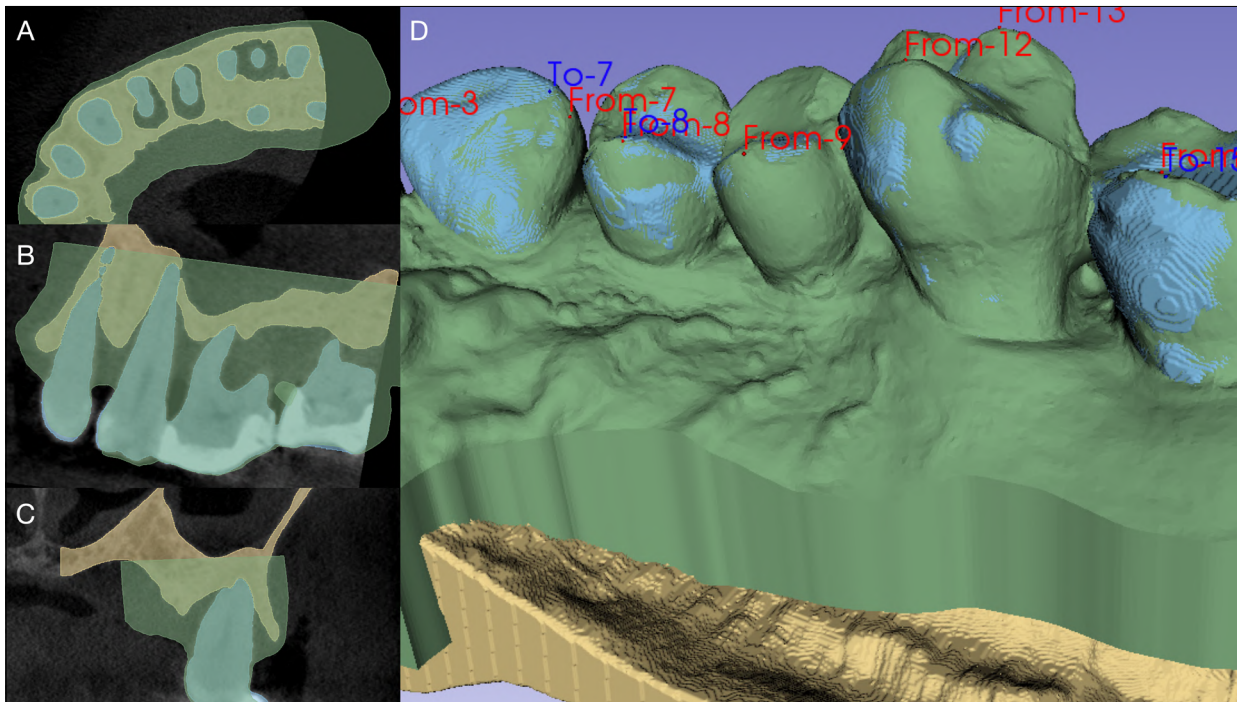


2. kép: Radiológiai képrekonstrukció:

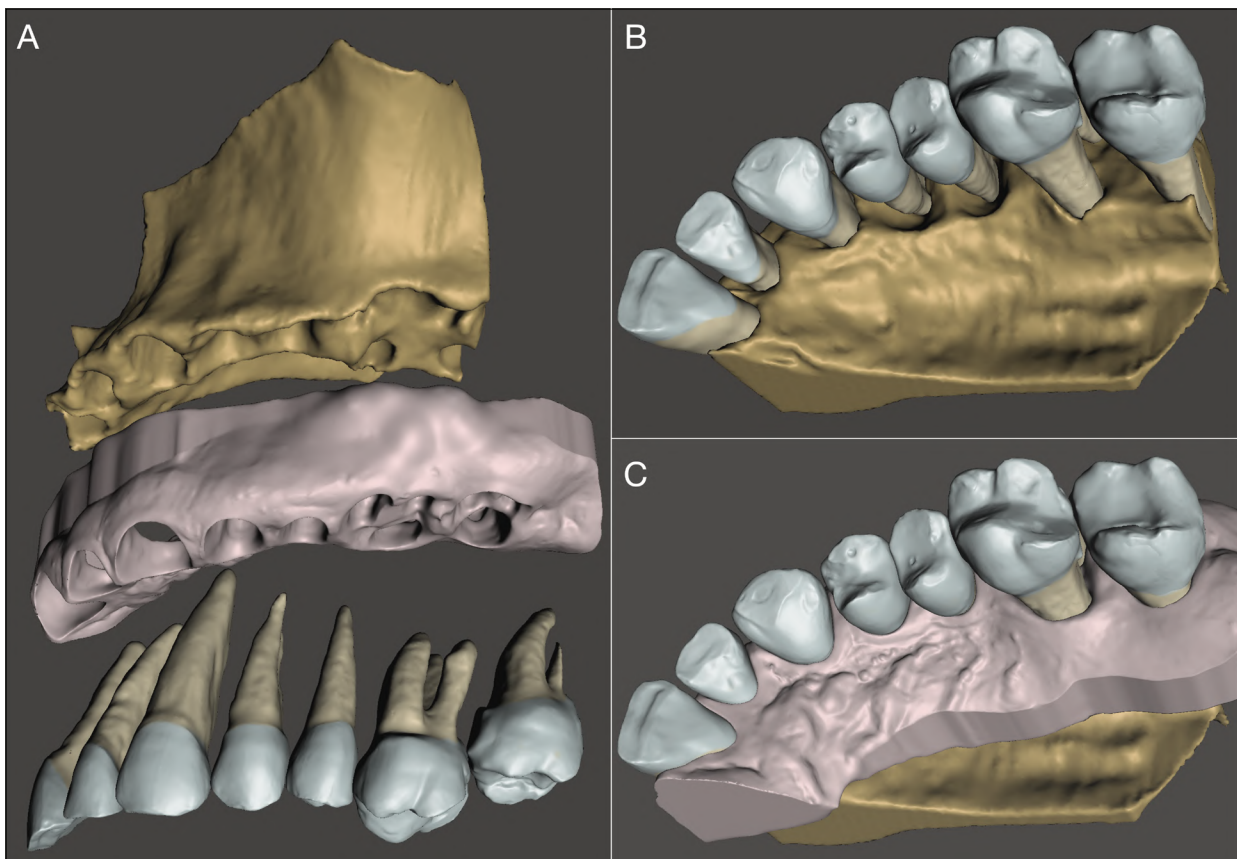
A: Érdeklődés területei (Regions of interest: ROI) a 2D-s axiális képen

B: Érdeklődés területei (Regions of interest: ROI) a 2D-s sagittális képen

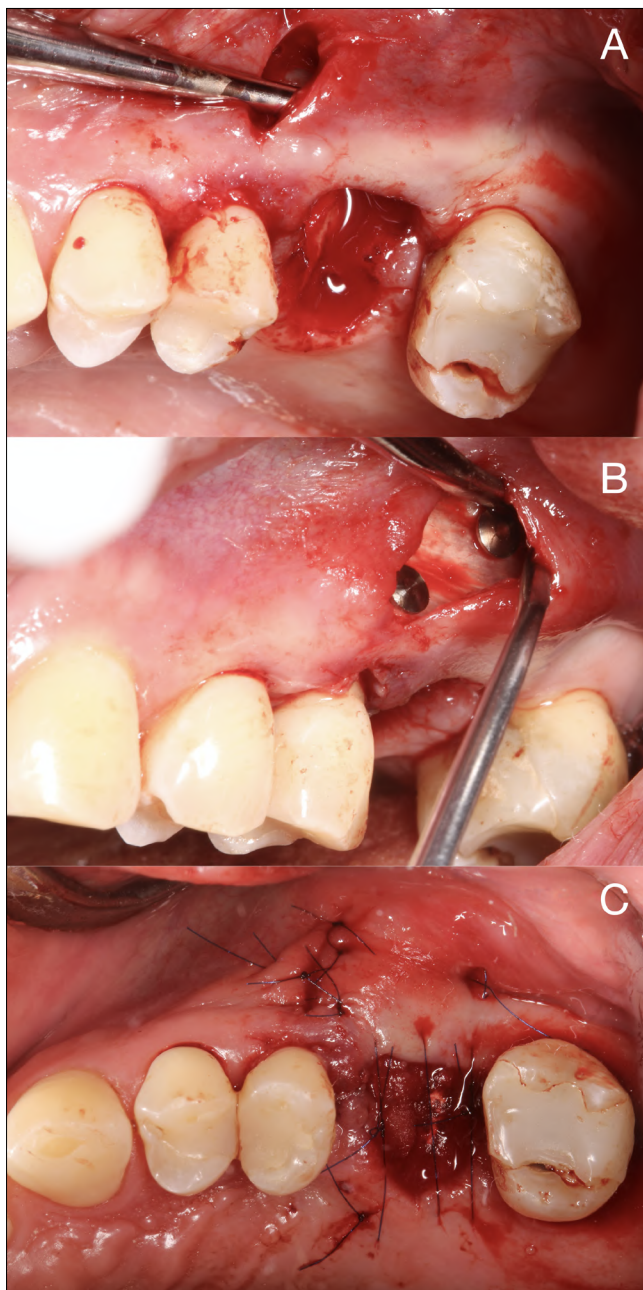
C: Érdeklődés területei (Regions of interest: ROI) a 2D-s koronális képen D: 3D képrekonstrukcióval létrehozott modell



3. kép: 3D CBCT modell és intraorális szkenn illesztése:
 A: Lágyrész szkenn illesztése 2D-ban (axiális) B: Lágyrész szkenn illesztése 2D-ban (axiális)
 C: Lágyrész szkenn illesztése 2D-ban (axiális) D: Identikus pontok kijelölése



4. kép: CAD modellezéssel előállított realisztikus hibrid modell:
 A: Hibrid modell kompozíciója (Fogak, alveoláris csont, lágyrészek)
 B: Keményszöveti modell a defektus 3D-s morfológiájának leképezésére
 C: Hibrid modell a valós klinikai szituáció digitális szimulációja



5. kép: Alveolus prezervációs beavatkozás:
 A: Vertikális segédmetszésből kétrétegű tunnellé képzése
 B: Hosszú távon felszívódó membrán rögzítése a csont felszínén
 C: Sebzáras

Második beavatkozás – Regeneratív célzatú parodontális sebészeti beavatkozás

Alveolus prezervációs beavatkozás után egy hónappal a 24-es, 25-ös fogak körül kialakult horizonto-vertikális, cirkumdentális defektus regeneratív célzatú kezelését végeztük (6. kép). Helyi érzéstelenítésben paramarginálisan vezetett metszésből egyoldali palatinális teljesvastag lebenyt preparáltunk [20, 26]. Bukkálisan az interdentalis térközök vonalában „pinhole” [2], metszéseket ejtettünk a fogak midbukkális felszíneinek elérése céljából. Így a marginális gingiva minimális mobilizációja mel-

lett végeztük a defektus tisztítását kézi és gépi eszközökkel. A 3D-s virtuális modell alkalmazása a csökkent direkt vizuális kontroll mellett is könnyebb intraoperatív tájékozódást tett lehetővé. A defektus tisztítását követően irányított szövetregenerációs eljárást (guided tissue regeneration: GTR) alkalmaztunk felszívódó porcín eredetű kollagén membrán [25] (Bio-Guide®, Geistlich AG, Wolhusen, Svájc) és kollagén mátrixba ágyazott bovin eredetű xenograft kombinációjával (Bio-Oss Collagen®, Geistlich AG, Wolhusen, Svájc). A sebszéleket horizontálisan matracöltésekkel egyesítettük. Varratszedésre a műtét után 14 nappal került sor.

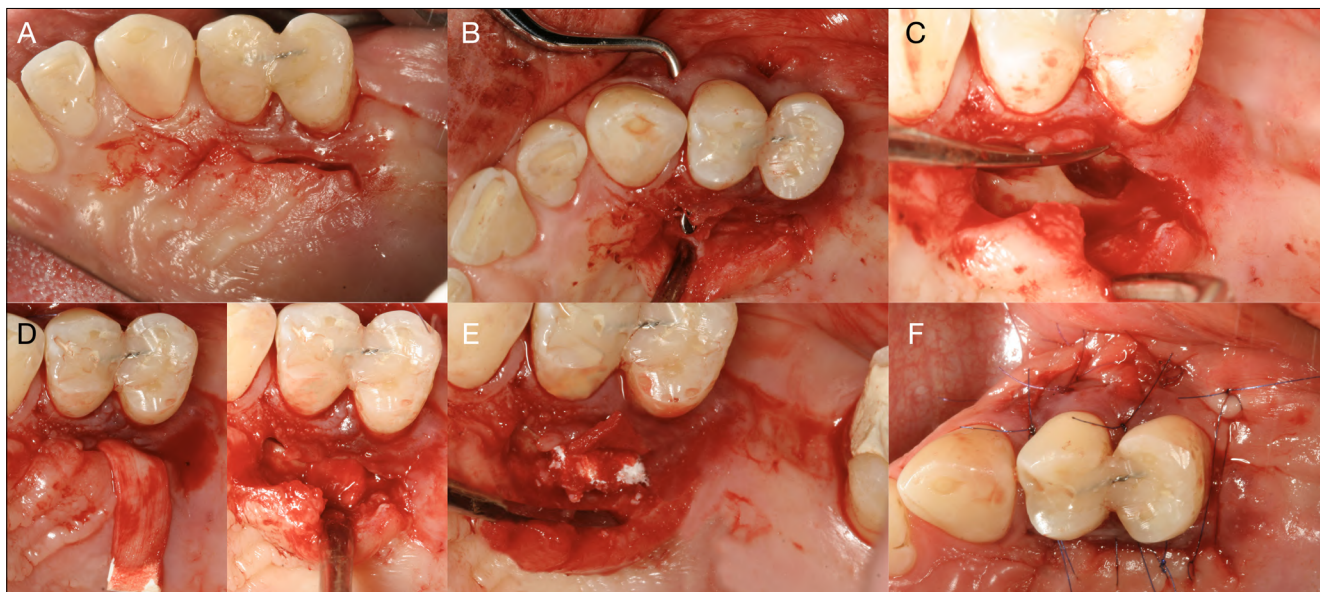
Vizsgálati paraméterek

A vizsgálat során célunk a bekövetkezett változások volumetrikus és lineáris kiértékelése. Térfogati változások vizsgálatához a preoperatív és postoperatív CBCT felvételek térbeli illesztését voxelek intenzitása közötti hasonlóságok alapján végeztük (3D Slicer, Elastix®) [16]. A preoperatív és postoperatív poligon modellek szubsztrakciójával (3D Slicer, Segment editor, Logical operators) megkapjuk a két modell közötti különbséget, melynek térfogatát a „Segment statistics” modul segítségével határoztuk meg (7. kép).

A 24-es, 25-ös fogak körüli parodontális defektus telődésének mértékét digitális lineáris mérésekkel és klinikai paraméterek változásának vizsgálatával értékeltük ki. A fogak meziális (mes.), disztális (dist.), bukkális (buk.) és palatinális (palat.) felszínén a kiindulási és 9 hónapos CBCT felvétel alapján rekonstruált modelleken a következő paramétereket mértük: (i) zománc-cement határ (cemento-enamel junction: CEJ) és a defektus bázisa (base of the defect: BD) közötti távolság: *CEJ-BD*, (ii) zománc-cement határ és a keresztális csontszél (bone crest: BC) közötti távolság: *CEJ-BC*, (iii) a keresztális csontszél és a defektus bázisa közötti távolság (intraoszer komponens vertikális dimenziója): *INTRA*, (iv) fogfelszín és a keresztális csontszél közötti távolság (intraoszer komponens horizontális dimenziója): *WIDTH*, (v) zománc-cement határ és a marginális ínyszél közötti távolság (virtuális ínycresszió): *VREC*, (vi) marginális ínyszél és a defektus bázisa közötti távolság (virtuális bone sounding): *VBS* [5, 17] (8. kép).

Digitális mérések mellett vizsgáltuk a klinikai paraméterek változását: (i) szondázási tasakmélység (PPD: probing pocket depth), (ii) ínycresszió (REC), (iii) klinikai tapadási nívv (CAL: clinical attachment level), (iv) szájhigiéne foka (FMPS: full mouth plaque score) és (v) reziduális gyulladás szintje (FMBS: full mouth bleeding score).

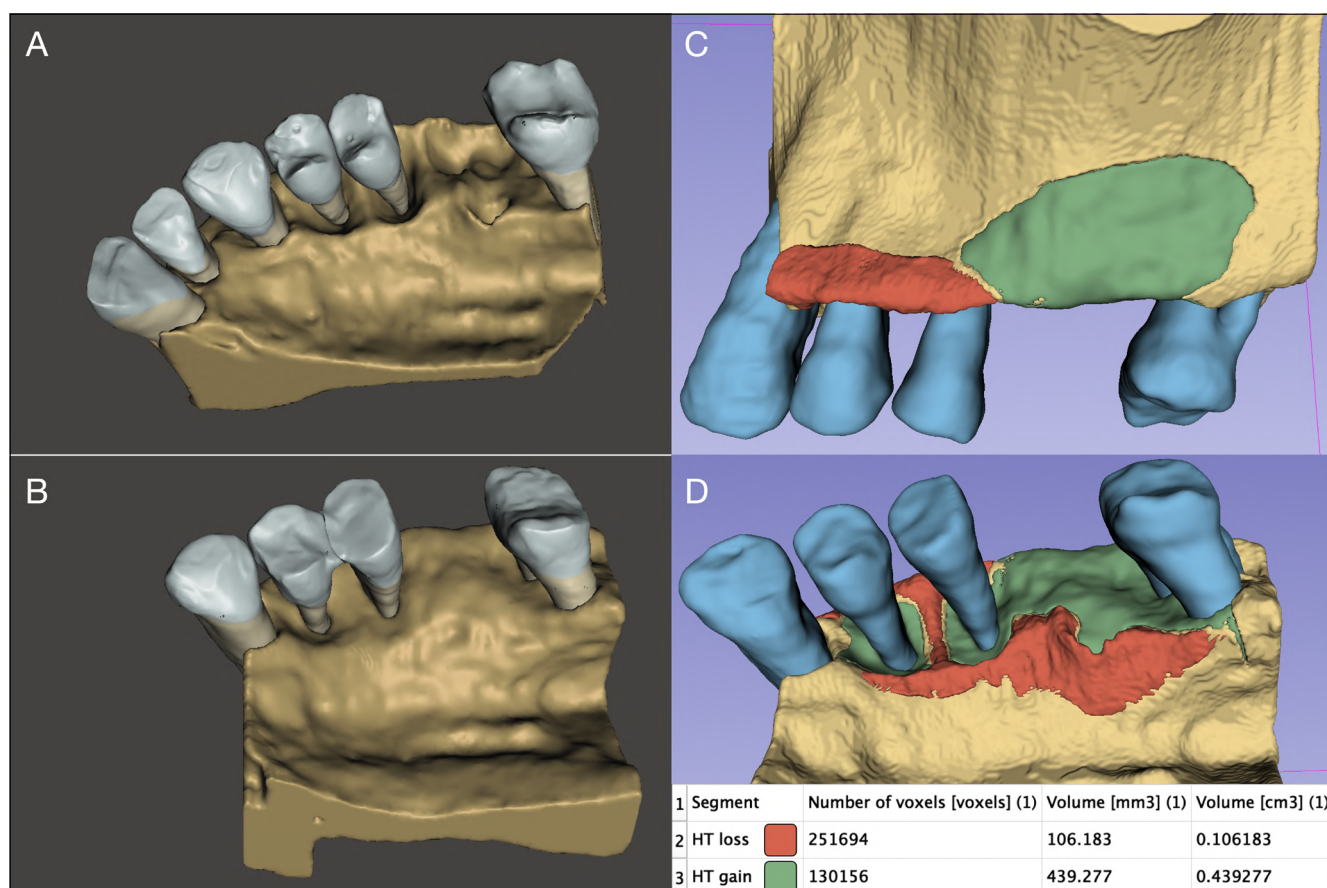
Pre- és postoperatív CEJ-BD értékek összehasonlításával meghatározható az adott fogfelszínen a defektus intraoszer komponensének keményszöveti telődése. Pre- és postoperatív CEJ-BC értékek összehasonlításával meghatározható az adott fogfelszínen bekövetkezett keresztális csontrezorpció. Az intraoszer defektus kiindulási mélysége és a CEJ-BD értékek közötti kü-



6. kép: Premoláris fogak körül kialakult defektus regeneratív célzatú ellátása:

A: Palatinális paramarginálisan vezetett metszés B: Bukkális pinhole metszésekből interdentális papilla alápreparálása

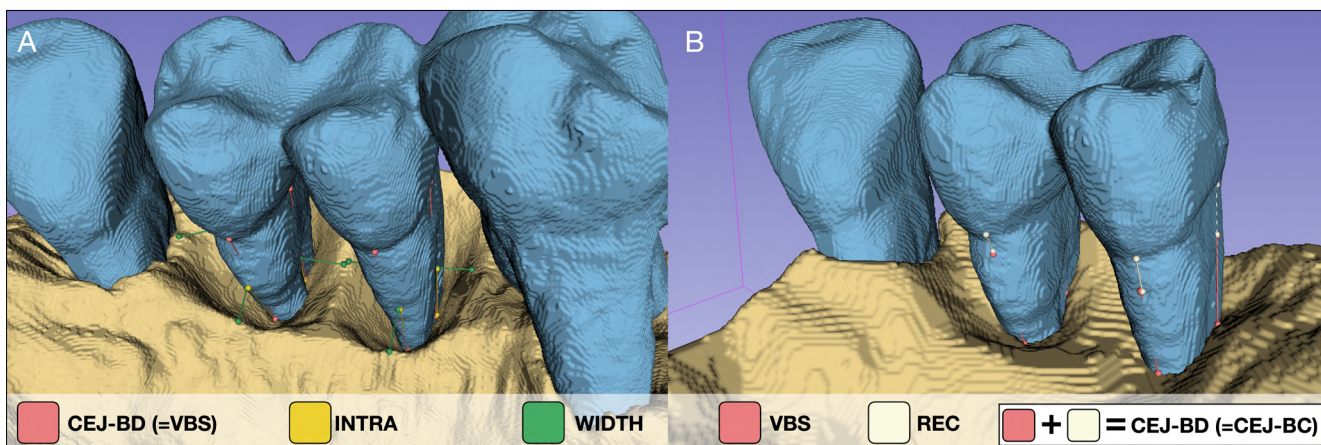
C: Defektusmorfológia D: Kollagén membrán befűzése interdentálisan E: Kollagénbe ágyazott xenograft behelyezése a defektusba F: Sebzáras



7. kép: Műteti beavatkozások volumetrikus kiértékelése:

A: Kiindulási defektusmorfológia B: 9 hónapos kontroll állapot

C: Bukkális keményszöveti nyereség és veszteség D: alatinális keményszöveti nyereség és veszteség



8. kép: Digitális lineáris mérések a premoláris fogak körül négy ponton:
A: Preoperatív mérések B: Postoperatív mérések

lönbség aránya alapján meghatározható a defektus telődésének mértéke.

Eredmények

A lépcsőzetes műtéti kezelés eredményeként az érintett területen összesen $0,44 \text{ cm}^3$ keményszöveti többlet keletkezett. Ezzel együtt megfigyelhető kismértékű marginális csontrezorpció a palatinális és bukkális csontszéleken melynek mértéke összesen $0,11 \text{ cm}^3$ (9. kép).

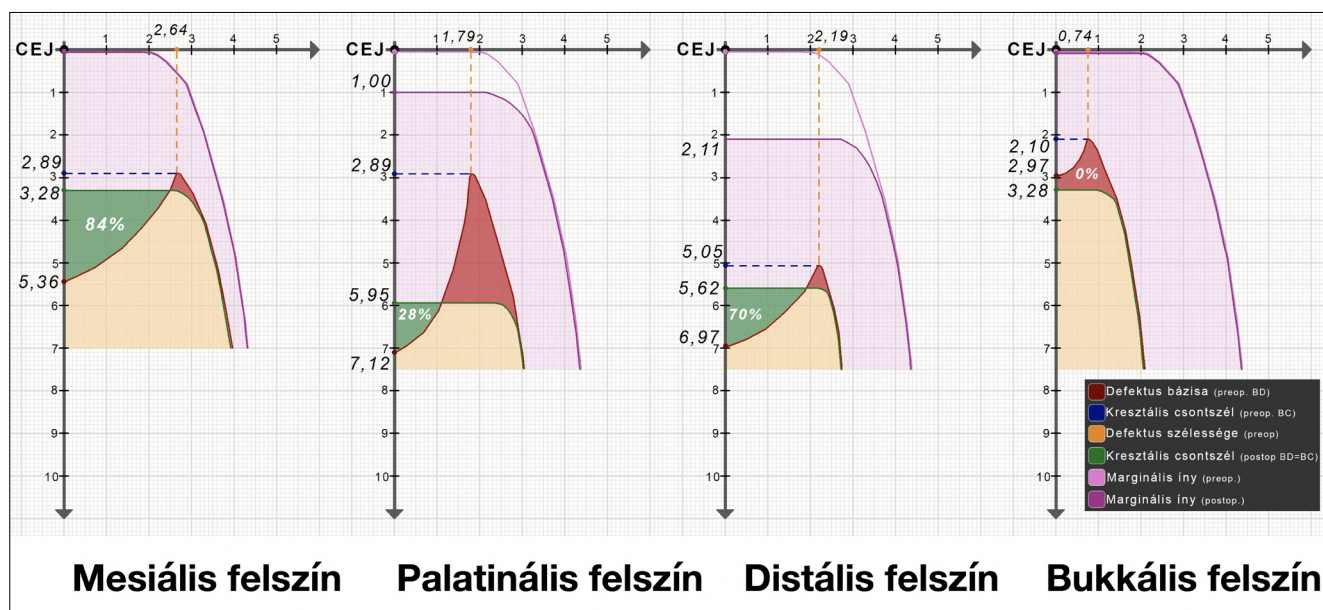
Lineáris méréseket a 24-es és 25-ös fog 4 felszínén végeztünk, a második beavatkozás kiértékelése céljából. A 24-es fog körül a CEJ-BD értékek 2,08 mm-rel (mes.), 1,17 mm-rel (palat.), 1,35 mm (dist.) és 0,31 mm-rel (bukk.) csökkent. A fog körül a defektus intraoszer komponense átlagosan $45,5 \pm 38,55\%$ -os telődést mutatott. Míg a CEJ-BC értékek 0,39 mm-rel (mes.), 3,06 mm-rel (palat.), 0,57 mm-rel (dist.), 1,18 mm-rel (bukk.) növekedett. 25-ös fog körül a CEJ-BD érték 3,08 mm-rel (mes.), 2,18 mm-rel (palat.), 3,18 mm-rel (dist.), 0,31 mm-rel (bukk.) csökkent. A fog körüli cirkumdentális defektus $62,25 \pm 38,65\%$ -os átlag keményszöveti telődést mutatott. CEJ-BC értékek 0,7 mm-rel (mes.), 1,57 mm-rel (palat.), 2,59 mm-rel (bukk.) növekedett, míg a fog disztális felszínén nem változott, 100%-os telődést eredményezve a fog disztális felszínén. A két fog körül átlagosan $1,22 \pm 0,87 \text{ mm}$ postoperatív ínrecesszió alakult ki, a defektus supraoszer komponensének csökkenését eredményezve (10. kép). A kiindulási átlagos $7,00 \pm 2,04 \text{ mm}$ -es tasakmélység 9 hónapos gyógyulási periódust követően $3,30 \pm 0,88$ -ra csökkent. A lineáris mérési eredmények részletes összefoglalása az 1. táblázatban látható (1. táblázat). A vizsgált klinikai paraméterek változását a 2. táblázatban foglaltuk össze (2. táblázat).

Megbeszélés

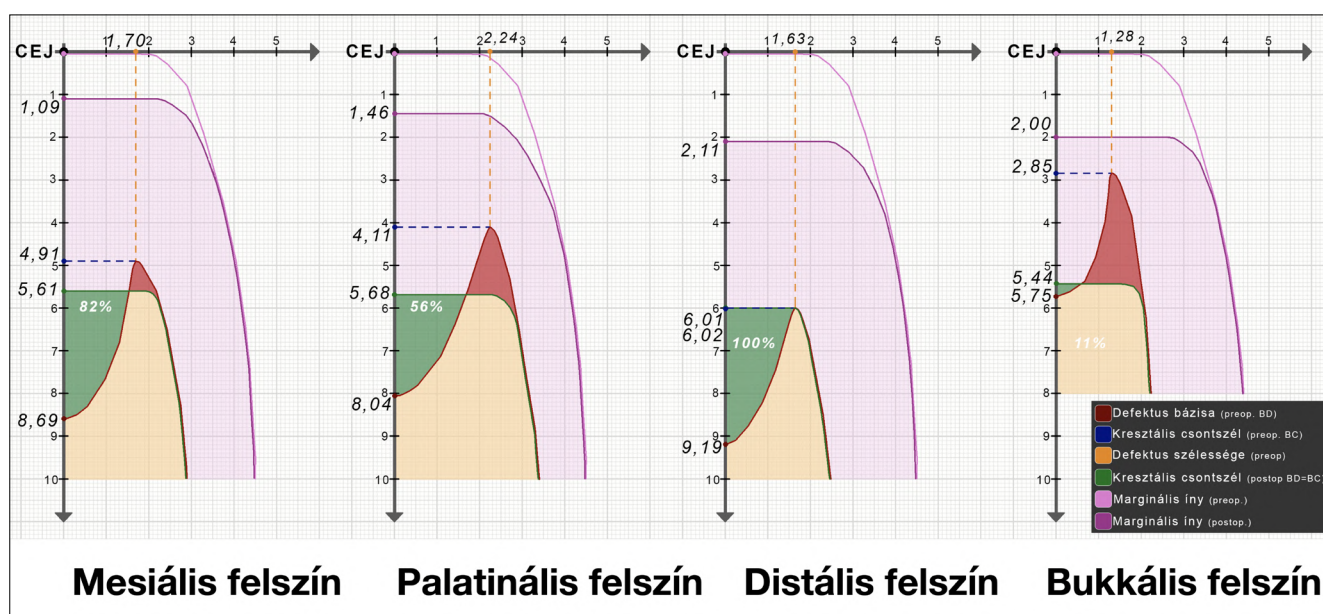
Jelen esetismertetésben egy komplex, több fogra kiterjedő parodontális defektus kétlépcsős, regeneratív-rekonstruktív sebészi ellátását mutattuk be. A defektus valódi térbeli morfológiájának feltérképezését, a műtétek tervezését és a postoperatív kiértékelést valósághű, a fogakat, az alveoláris csontot és lágyrészeket is egyaránt tartalmazó virtuális modell alapján végeztük. A modelleket a csoportunk által már korábban leírt félautomata szegmentációs módszerrel hoztuk létre.

CBCT alapján rekonstruált 3D-s modelleket már korábban is alkalmaztak parodontális diagnosztika céljából. Ezen közlemények többségében automata határérték alapú szegmentációs algoritmust alkalmaznak [13, 18, 23]. A félautomatikus szegmentációs módszer előnye, hogy a különböző anatómiai struktúrák jól elkülönülnek egymástól, így feltérképezhető a defektusok valós térbeli morfológiája. 2020-ban megjelent közleményben Palkovics és mtsai összehasonlították a hagyományos parodontális diagnosztikus eszközök (klinikai szondázás és intraorális röntgenfelvétel) és a CBCT alapján rekonstruált háromdimenziós modellek diagnosztikus pontosságát. Hagyományos diagnosztikus eszközökkel csak egy esetben lehetett megállapítani a parodontális defektus pontos morfológiáját, míg a virtuális 3D-s modell segítségével minden esetben pontosan meg tudták állapítani a defektusok morfológiáját [21]. A félautomatikus szegmentációs módszerrel előállított modell minőségét nagyban befolyásolja a CBCT felvétel minősége és a voxelméret. További hátránya az ismertetett módszernek, hogy a félautomatikus szegmentáció időigényes folyamat.

Jelen esetismertetésben a fogak és az alveoláris csont modellezése mellett, intraorális szkennelvel vett digitális minta segítségével a lágyrészeket is tartalmazó hibrid modellt hoztuk létre, mely alapján a műtétet virtuá-



9. kép: 24-es fog körüli defektus gyógyulási mechanizmusa



10. kép: 25-ös fog körüli defektus gyógyulási mechanizmusa

lisan szimuláltuk a beavatkozás előtt. A 3D-s leképezés lehetővé tette a defektus nagy kiterjedése és komplex morfológiája ellenére is a minimálinvazív sebészeti eljárást, melyet a 26-os fog eltávolításával egybekötött alveolus prezerváció során az XSD technikának megfelelően végeztünk [19]. A minimális lebonyelevator jobb postoperatív vérrög stabilitást eredményez, így xenograft alkalmazása nélkül érhető el az alveolus keményszöveti telődése. A premolárisokat érintő horizonto-vertikális defektus kezelését a korábban leírt „non-incised papillae surgical approach (NIPSA)” technikához hasonlóan az interdentalis papillák átvágása

nélkül, a marginális gingiva minimális mobilizációja mellett végeztük [20].

A kiindulási és 9 hónapos CBCT felvételek szubtrakciójával a bekövetkezett keményszöveti volumetrikus és morfológiai változásokat is kiértékeltek. Hasonló módszert alkalmaztak már extrakciót követő morfológiai és volumetrikus változások elemzésére [3], valamint gerincaugmentációs beavatkozások eredményének kiértékelésére [9], azonban parodontális defektusok gyógyulását mindeddig nem vizsgálták ilyen módszerrel. A kumulatív keményszöveti nyereség összesen 0,44 cm³ volt. A 26-os fog helyén történt belső telődés és buk-

1. táblázat

Lineáris mérési eredmények

	24-es fog											
	Meziális			Palatinális			Disztális			Bukkális		
	Preop.	Postop.	Változás	Preop.	Postop.	Változás	Preop.	Postop.	Változás	Preop.	Postop.	Változás
Virtuális Bone Sounding	5,36	3,28	2,08	7,12	4,95	2,17	6,97	3,51	3,46	2,97	3,28	0,31
CEJ-BD	5,36	3,28	-2,08	7,12	5,95	-1,17	6,97	5,62	-1,35	2,97	3,28	-0,31
CEJ-BC	2,89	3,28	0,39	2,89	5,95	3,06	5,05	5,62	0,57	2,1	3,28	1,18
INTRA	2,47	-	-	4,23	-	-	1,92	-	-	0,87	-	-
WIDTH	2,64	-	-	1,79	-	-	2,19	-	-	0,74	-	-
	25-ös fog											
	Meziális			Palatinális			Disztális			Bukkális		
	Preop.	Postop.	Változás	Preop.	Postop.	Változás	Preop.	Postop.	Változás	Preop.	Postop.	Változás
Virtuális Bone Sounding	8,69	4,52	4,17	8,04	4,22	3,82	9,19	3,9	5,29	5,75	3,39	2,36
CEJ-BD	8,69	5,61	-3,08	8,04	5,68	-2,18	9,19	6,01	-3,18	5,75	5,44	-0,31
CEJ-BC	4,91	5,61	0,7	4,11	5,68	1,57	6,02	6,01	-0,01	2,85	5,44	2,59
INTRA	3,78	-	-	3,93	-	-	3,17	-	-	2,9	-	-
WIDTH	1,7	-	-	2,24	-	-	1,63	-	-	1,28	-	-

2. táblázat

Klinikai paraméterek

	24-es fog											
	Meziális			Palatinális			Disztális			Bukkális		
	Preop.	Postop.	Változás	Preop.	Postop.	Változás	Preop.	Postop.	Változás	Preop.	Postop.	Változás
PPD	10	4	6	8	3	5	7	4	3	2	2	0
GR	0	0	0	0	1	1	0	2,11	2,11	0	0	0
CAL	10	4	6	8	4	4	7	6,11	1,11	2	2	0
	25-ös fog											
	Meziális			Palatinális			Disztális			Bukkális		
	Preop.	Postop.	Változás	Preop.	Postop.	Változás	Preop.	Postop.	Változás	Preop.	Postop.	Változás
PPD	8	4	4	6	3	3	9	4	5	6	3	3
GR	0	1,09	1,09	0	1,46	1,46	0	2,11	2,11	0	2	2
CAL	8	5,09	3,09	6	4,46	1,54	9	6,11	3,11	6	5	1

kális csontfalvastagodás mellett minimális palatinális csontrezorpció látható. A 24-es és 25-ös fogak körül kialakult cirkumdentális, horizonto-vertikális defektus átlagosan $53,88 \pm 36,84\%$ -os keményszöveti telődést mutatott, a kresztális csontszél kismértékű lebomlása mellett. Átlagosan $1,22 \pm 0,87$ ínycresszió alakult ki, mely a defektus horizontális komponensének csökkenését eredményezte. A legnagyobb mértékű javulás a 25-ös fog disztális felszínén következett be, ahol az intraoszer komponens 100%-os telődése volt megfigyelhető. Korábbi klinikai tapasztalatunk alapján a regeneratív célzatú tasakműtét mellett az alveolus prezerváció indirekt hatása is szerepet játszott a defektus kedvező gyógyulásában. Megfigyelhető a 26-os fog alveolusa körüli palatinális csontszél, valamint a 24-es

és 25-ös fogak körüli bukkális és palatinális kresztális csontszél rezorpciója, melynek mértéke összesen $0,11 \text{ cm}^3$. A kialakult csontrezorpció okának pontos megismeréséhez további vizsgálatok elvégzése szükséges.

Konklúzióként megállapítható, hogy valóságghú hibrid modellek segítségével nagy alaposággal tervezhető a regeneratív-rekonstruktív sebészeti beavatkozások lépései, valamint pre- és postoperatív CBCT felvételek szubtrakciójával megismerhettük a defektus gyógyulásának mechanizmusait. Volumetrikus és lineáris mérésekkel vizsgáltuk annak mértékét, melyet korábban egy közlemény sem írt le. Jelen módszer nagyon ígéretes mind defektusok diagnosztikájában, a műtétek tervezésében, valamint az eredmények postoperatív kiértékelésében. Azonban a módszer pontosabb kiértékelé-

se céljából szükséges további prospektív vizsgálatok elvégzése.

Köszönetnyilvánítás: Szerzők szeretnének köszönetet mondani dr. Nagy Katalin Professzor Asszonynak és dr. Molnár Bálint Docens Úrnak a nélkülözhetetlen szakmai támogatásukért

Irodalom

- AZUMA H, KONO T, MORITA H, TSUMORI N, MIKI H, SHIOMI K et al: Single Flap Periodontal Surgery Induces Early Fibrous Tissue Generation by Wound Stabilization. *Journal of Hard Tissue Biology* 2017; 26 (2): 119–126 <https://doi.org/10.2485/jhtb.26.119>
- CHAO JC: A novel approach to root coverage: the pinhole surgical technique. *Int J Periodontics Restorative Dent* 2012 Oct; 32 (5): 521–531. PMID: 22754900.
- CHAPPUIS V, ENGEL O, REYES M, SHAHIM K, NOLTE LP, BUSER D: Ridge alterations post-extraction in the esthetic zone: a 3D analysis with CBCT. *J Dent Res* 2013 Dec; 92 (12 Suppl): 195S–201S. Epub 2013 Oct 24. PMID: 24158340; PMCID: PMC3860068. <https://doi.org/10.1177/0022034513506713>
- CHIU HC, SHEN EC, LIN SJ, SUSIN C, WIKESJÖ UM, FU E: Periodontal repair in dogs: space-provision supports alveolar bone and cementum formation. *J Clin Periodontol* 2013 Apr; 40 (4): 358–363. Epub 2013 Feb 15. PMID: 23410055. <https://doi.org/10.1111/jcpe.12071>
- CORTELLINI P, PINI PRATO G, TONETTI MS: Periodontal regeneration of human intrabony defects. II. Re-entry procedures and bone measures. *J Periodontol* 1993 Apr; 64 (4): 261–268. PMID: 8483088. <https://doi.org/10.1902/jop.1993.64.4.261>
- CORTELLINI P, TONETTI MS: A minimally invasive surgical technique with an enamel matrix derivative in the regenerative treatment of intra-bony defects: a novel approach to limit morbidity. *J Clin Periodontol* 2007 Jan; 34 (1): 87–93. PMID: 17243998. <https://doi.org/10.1111/j.1600-051X.2006.01020.x>
- CORTELLINI P, TONETTI MS: Improved wound stability with a modified minimally invasive surgical technique in the regenerative treatment of isolated interdental intrabony defects. *J Clin Periodontol* 2009 Feb; 36 (2): 157–163. PMID: 19207892. <https://doi.org/10.1111/j.1600-051X.2008.01352.x>
- DE FARIA VASCONCELOS K, EVANGELISTA KM, RODRIGUES CD, ESTRELA C, DE SOUSA TO, SILVA MA: Detection of periodontal bone loss using cone beam CT and intraoral radiography. *Dentomaxillofac Radiol* 2012 Jan; 41 (1): 64–69. PMID: 22184627; PMCID: PMC3520280. <https://doi.org/10.1259/dmfr/13676777>
- ECONOMOPOULOS TL, ASVESTAS PA, MATSOPOULOS GK, MOLNÁR B, WINDISCH P: Volumetric difference evaluation of registered three-dimensional pre-operative and post-operative CT dental data. *Dentomaxillofac Radiol* 2012 May; 41 (4): 328–339. Epub 2012 Jan 12. PMID: 22241879; PMCID: PMC3728999. <https://doi.org/10.1259/dmfr/94040044>
- FEDOROV A, BEICHEL R, KALPATHY-CRAMER J, FINET J, FILLION-ROBIN JC, PUJOL S, et al: 3D Slicer as an image computing platform for the Quantitative Imaging Network. *Magn Reson Imaging* 2012 Nov; 30 (9): 1323–1341. Epub 2012 Jul 6. PMID: 22770690; PMCID: PMC3466397. <https://doi.org/10.1016/j.mri.2012.05.001>
- GERA I: A fogágybetegség és a peri-implant betegségek új klasszifikációja: Az American Academy of Periodontology (AAP) és a European Federation of Periodontology (EFP) World Workshop on the Classification of Periodontal and Peri-implant Diseases and Conditions (2017) konszenzus riportja 2. rész: A parodontitis klasszifikációja. *Fogorvosi Szemle* 2018 Dec; 111 (4): 114–122.
- GRIMARD BA, HOIDAL MJ, MILLS MP, MELLONIG JT, NUMMIKOSKI PV, MEALEY BL: Comparison of clinical, periapical radiograph, and cone-beam volume tomography measurement techniques for assessing bone level changes following regenerative periodontal therapy. *J Periodontol* 2009 Jan; 80 (1): 48–55. PMID: 19228089. <https://doi.org/10.1902/jop.2009.080289>
- GÜTH JF, KAULING AEC, SCHWEIGER J, KÜHNISCH J, STIMMELMAYR M: Virtual Simulation of Periodontal Surgery Including Presurgical CAD/CAM Fabrication of Tooth-Colored Removable Splints on the Basis of CBCT Data: A Case Report. *Int J Periodontics Restorative Dent* 2017 Nov/Dec; 37 (6): e310–e320. PMID: 29023614. <https://doi.org/10.11607/prd.2769>
- HARREL SK: A minimally invasive surgical approach for periodontal regeneration: surgical technique and observations. *J Periodontol* 1999 Dec; 70 (12): 1547–1557. PMID: 10632530. <https://doi.org/10.1902/jop.1999.70.12.1547>
- JACOBS R, SALMON B, CODARI M, HASSAN B, BORNSTEIN MM: Cone beam computed tomography in implant dentistry: recommendations for clinical use. *BMC Oral Health* 2018 May 15; 18 (1): 88. PMID: 29764458; PMCID: PMC5952365. <https://doi.org/10.1186/s12903-018-0523-5>
- KLEIN S, STARING M, MURPHY K, VIERGEVER MA, PLUIM JP: Elastix: a toolbox for intensity-based medical image registration. *IEEE Trans Med Imaging* 2010 Jan; 29 (1): 196–205. Epub 2009 Nov 17. PMID: 19923044. <https://doi.org/10.1109/TMI.2009.2035616>
- LI F, JIA PY, OUYANG XY: Comparison of Measurements on Cone Beam Computed Tomography for Periodontal Intrabony Defect with Intra-surgical Measurements. *Chin J Dent Res* 2015 Sep; 18 (3): 171–176. PMID: 26485509.
- MOHAN R, MARK R, SING I, JAIN A: Diagnostic Accuracy of CBCT for Aggressive Periodontitis. *J Clin Imaging Sci*. 2014 May 27; 4 (Suppl 2): 2. PMID: 25191628; PMCID: PMC4141417. <https://doi.org/10.4103/2156-7514.133258>
- MOLNÁR B, DEUTSCH T, MARTON R, ORBÁN K, MARTIN A, WINDISCH P: Demonstration of Radiographic Bone Fill in Postextraction Sockets Using a Novel Implant-Site Development Technique: A Retrospective Comparative Case Series. *Int J Periodontics Restorative Dent* 2019; 39 (6): 845–852. <https://doi.org/10.11607/prd.4106>
- MORENO RODRÍGUEZ JA, ORTIZ RUIZ AJ, CAFFESSE RG: Periodontal reconstructive surgery of deep intraosseous defects using an apical approach. Non-incised papillae surgical approach (NIPSA): A retrospective cohort study. *J Periodontol* 2019 May; 90 (5): 454–464. Epub 2018 Nov 28. PMID: 30421495. <https://doi.org/10.1002/JPER.18-0405>
- PALKOVICS D, MANGANO FG, NAGY K, WINDISCH P: Digital three-dimensional visualization of intrabony periodontal defects for regenerative surgical treatment planning. *BMC Oral Health* 2020 Dec 1; 20 (1): 351. PMID: 33261592; PMCID: PMC7709443. <https://doi.org/10.1186/s12903-020-01342-w>
- PAPAPANOU PN, SANZ M, BUDUNELI N, DIETRICH T, FERES M, FINE DH, et al: Periodontitis: Consensus report of workgroup 2 of the 2017 World Workshop on the Classification of Periodontal and Peri-Implant Diseases and Conditions. *J Periodontol* 2018 Jun; 89 Suppl 1: S173–S182. PMID: 29926951. <https://doi.org/10.1002/JPER.17-0721>
- SCARFE WC, AZEVEDO B, PINHEIRO LR, PRIAMINIARTI M, SALES MAO: The emerging role of maxillofacial radiology in the diagnosis and management of patients with complex periodontitis. *Periodontol 2000* 2017 Jun; 74 (1): 116–139. PMID: 28429477. <https://doi.org/10.1111/prd.12193>
- SCHINCAGLIA GP, HEBERT E, FARINA R, SIMONELLI A, TROMBELLI L: Single versus double flap approach in periodontal regenerative

treatment. *J Clin Periodontol* 2015 Jun; 42 (6): 557–566. Epub 2015 May 29. PMID: 25924545. <https://doi.org/10.1111/jcpe.12409>

25. SCULEAN A, CHIANTELLA GC, WINDISCH P, ARWEILER NB, BRECX M, GERA I: Healing of intra-bony defects following treatment with a composite bovine-derived xenograft (Bio-Oss Collagen) in combination with a collagen membrane (Bio-Gide PERIO). *J Clin Periodontol* 2005 Jul; 32 (7): 720–724. PMID: 15966877. <https://doi.org/10.1111/j.1600-051X.2005.00758.x>
26. TROMBELLI L, FARINA R, FRANCESCHETTI G, CALURA G: Single-flap approach with buccal access in periodontal reconstructive procedures. *J Periodontol* 2009 Feb; 80 (2): 353–360. PMID: 19186978. <https://doi.org/10.1902/jop.2009.080420>
27. VANDENBERGHE B, JACOBS R, YANG J: Diagnostic validity (or acuity) of 2D CCD versus 3D CBCT-images for assessing periodontal breakdown. *Oral Surg Oral Med Oral Pathol Oral Radiol Endod* 2007 Sep; 104 (3): 395–401. Epub 2007 Jul 5. PMID: 17613257. <https://doi.org/10.1016/j.tripleo.2007.03.012>
28. WALTER C, KÄNER D, BERNDT DC, WEIGER R, ZITZMANN NU: Three-dimensional imaging as a pre-operative tool in decision making for furcation surgery. *J Clin Periodontol* 2009 Mar; 36 (3): 250–257. PMID: 19236537. <https://doi.org/10.1111/j.1600-051X.2008.01367.x>

SOLYOM E, PALKOVICS D, PINTER Cs, FRANCESCO GM, WINDISCH P

Virtual planning and volumetric evaluation in the regenerative-reconstructive surgical treatment of a complex periodontal defect

Case presentation

Aim: Our aim was to present the regenerative-reconstructive surgical treatment of a complex periodontal defect. Surgical treatment planning was carried out on realistic virtual hybrid models, containing all relevant anatomical structures (teeth, alveolar bone and gingiva). Additional aim was to evaluate the outcome of the surgical treatment, by the superimposition of pre- and postoperative cone-beam computed tomography (CBCT) scans.

Materials and methods: Utilizing a semi-automatic segmentation method, the 3D model of teeth and alveolar bone was generated from the CBCT scan using the open source radiographic image processing software, 3D Slicer. Spatial registration of the hard tissue model acquired from the CBCT scan and the digital model acquired with an intraoral scanner was performed based on anatomical landmarks. First step of the planned stepwise surgical treatment was the extraction and simultaneous alveolar ridge preservation of tooth 26. Surgery was carried out according to the extraction site development (XSD) technique. Second step was the regenerative treatment of the horizonto-vertical periodontal defect involving tooth 24 and 25. Superimposition of the pre- and postoperative CBCT scans allowed to validate the volumetric and linear changes.

Results: In the surgical area the cumulative hard tissue gain was 0.44 cm³. Crestal bone resorption of 0.11 cm³ occurred at the palatal and buccal aspects. Linear measurements were performed to evaluate the hard tissue fill of the periodontal defect around tooth 24 and 26. On average the intrabony component showed a 53.88 ± 36.84% of hard tissue fill, with minor crestal bone resorption. On average a 1.22 ± 0.87 mm of gingival recession occurred around the teeth.

Conclusion: It can be concluded that hybrid models acquired with the aforementioned technique allowed detailed planning of the surgical procedures. With the application of the postoperative volumetric and linear evaluation, the healing dynamics of the complex defect could be demonstrated thoroughly.

Keywords: virtual surgical planning, regenerative-reconstructive periodontal surgery, alveolar ridge preservation, volumetric evaluation CBCT, segmentation, 3D radiographic image reconstruction

Semmelweis Egyetem, Fogorvostudományi Kar, Parodontológiai Klinika, Budapest

Az I–III. stádiumú parodontitis kezelése

A European Federation of Periodontology (EFP) S3 szintű klinikai kezelési irányelveinek rövid összefoglalója

DR. PAÁR CLAUDIA, DR. BARTHA BOLDIZSÁR, DR. EPER MÁRIA,
DR. RADÓCZY-DRAJKÓ ZSOMBOR, DR. SZABÓ GÁBOR, DR. GERA ISTVÁN

A nemrégiben bevezetett, a parodontitis osztályozására vonatkozó 2017. évi szakmai állásfoglalás több meghatározást és diagnosztikai megközelítést változtatott meg a fogágybetegség klasszifikációjában. Ezeket tavaly összegezték és közzétették a magyar tudományos médiában. Az új osztályozás egyik kulcseleme, hogy paradigmaváltást hozott létre és új perspektívákat nyitott meg a plakk okozta parodontális megbetegedések értelmezésében. A plakk okozta parodontitis esetében az új osztályozás nemcsak a betegség súlyosságát és mértékét, de a komplexitását és a páciens egyéni kockázatát is számításba veszi. Bölcs döntés volt bizonyítékon alapuló klinikai irányelveket létrehozni a gyakorló fogorvosok számára, mely leírja hogyan kezeljünk egy előrehaladott, I–III. stádiumú fogágybetegségben szenvedő páciens. Az EFP munkacsoportok konszenzusa alapján a közelmúltban egy nagyon részletes iránymutatást tettek közzé a *J. Clinical Periodontology* (2020; 47: 4–60) cikkében. Ezek az ajánlások az átfogó parodontális kezelés teljes menetére kiterjednek. A cél: Az EFP protokoll magyar összefoglalásának célja az 55 oldalas EFP S3 szintű klinikai gyakorlati útmutató (S3 Level Clinical Practice Guideline, S3 CPG) rövid összefoglalása a magyar fogorvosok és kutatók számára.

Eredmény: Az S3 CPG előre kialakított, lépésenkénti megközelítést alkalmazott a parodontitis I–III stádiumának kezelésére. Konszenzus született az ajánlásokról, amelyek kiterjednek a járulékos beavatkozásokra a terápia minden szakaszában. A kezelés megtervezése a következőkre összpontosít: a) viselkedésbeli változások, supragingivalis biofilm, ínygyulladás és rizikótényezők kontrollja; b) supra- és subgingivalis eszközhasználat kiegészítő terápiákkal vagy anélkül; c) parodontális sebészi beavatkozások különböző típusai; d) a szükséges fenntartó parodontális terápia, hogy az előnyöket hosszú távon tudjuk garantálni. A parodontális ellátás főbb elemeit összefoglalja ez a magyar változat.

Következtetés: Ez az S3 irányelv a közzétételkor rendelkezésre álló bizonyítékok alapján összefoglalja a parodontitis kezelésére és a parodontális egészség fenntartására rendelkezésre álló leghatékonyabb módszereket.

Kulcsszavak: klinikai útmutató, osztály, szájhigiéna, parodontális terápia, parodontitis

Bevezetés

A parodontális és peri-implantáris betegségek 2017-ben elfogadott, és 2018-ban publikált új klasszifikációja több ponton módosította, ill. felülírta az 1999-es plakk okozta fogágybetegség nevezékτανát és klasszifikációját. [1, 2] A korábban krónikus és agresszív parodontitist egységesen parodontitisnek nevezte el, és ezen belül kétdimenziós diagnosztikai kategóriát különít el, nevezetesen stádium (staging) és osztály (grading) fokozatot. Ez az új szisztéma nemcsak a betegség súlyosságát és kiterjedését osztályozza, hanem a komplexitást és az egyéni rizikótényezőket is figyelembe veszi. [2, 3, 4] Ennek kiegészítéseként szükségessé vált egy új klasszifikációs rendszeren alapuló tudományosan alátámasztott kezelési útmutatót és kezelési protokollt megalkotni. A European Federation of Periodontology (EFP) Perio Workshop 2019 konferencián megszületett konszenzus közlemény a *J. Clinical Periodontology* supplementum cikkében foglalták össze. [5] Az I–III. stádiumú

parodontitis terápiájának, S3 szintű klinikai terápiás módszertani levele közel 60 oldalnyi anyag, amelynek magyar fordítása megtörtént és ez az eredeti angol nyelvű anyaggal együtt (<https://www.onlinelibrary.wiley.com/doi/epdf/10.1111/jcpe.13290>) elérhető a Magyar Parodontológiai Társaság honlapján (www.parotarsag.hu). A jelen cikk célja ennek a hatalmas anyagnak rövid összefoglalása. Az I–III. stádiumú parodontitis S3 szintű klinikai terápiás irányelvei szerint a terápiának lépcsőzetesnek kell lennie, a stádiumbeosztáshoz igazodva eltérő terápiás megközelítéssel és beavatkozásokkal. Minden fogágybeteg esetén szükséges és indokolt az első terápiás fázis, a páciens motiválása, szájhigiéna instrukciója, a supragingivalis biofilm és plakk retenciók faktorok eliminálása, az ínygyulladás és a szisztémás rizikófaktorok kontrollja. A második, szintén oki parodontális kezelés részeként a supra- és subgingivalis mechanikai tisztítás, adjuváns terápiával vagy anélkül szintén integráns része minden teljes körű parodontális kezelésnek. A harmadik terápiás fázis már nem univer-

zális. Az egyéni parodontális státus (stádium és osztály) alapján különböző típusú parodontális sebészeti beavatkozások indikáltak. Ugyanakkor minden enyhébb-súlyosabb fogágybetegségen átesett páciens esetében indokolt a negyedik fázis, a parodontális fenntartó kezelés az elért eredmények megőrzése céljából. [5]

Klinikai definíciók

Az *egészséges parodontium* állapotára jellemző a gyulladásmentes állapot – szondázásra történő vérzés (bleeding on probing – BOP) értéke kevesebb, mint 10% – valamint a fogágygyulladásból eredő csont- és tapadásvesztés hiánya.

A *gingivitis* per definitionem a gingivalis gyulladás jelenlétét jelenti, melynek jellemzője a 10%-nál nagyobb BOP érték, valamint a gyulladás következményeként kialakult tapadásvesztés hiánya. Lokalizált gingivitisnek nevezzük a 10–30% közötti BOP értékkel rendelkező eseteket, 30% felett pedig generalizált gingivitisről beszélünk.

A *parodontitis* multifaktoriális, a fogak tartószerkezetének progresszív destrukciójával járó krónikus gyulladással megbetegedés, amelynek elsődleges oka a diszbiotikus dentális biofilm. Főbb jellemzői a klinikai tapadásvesztés (Clinical Attachment Loss, CAL), a parodontális tasakképződés, a gingivalis vérzés, valamint a radiológiailag kimutatható alveolaris csontvesztés. [6] Annak ellenére, hogy a betegség az esetek döntő többségében megelőzhető és kezelhető, kezelés nélkül többnyire fogvesztéshez vezethet. A parodontitis tehető felelőssé az időskori fogvesztések és rágófunkció csökkenés jelentős hányadáért. Negatív hatással van az általános egészségre, és jelentős fogászati költségek forrása lehet. [7] A parodontitis a leggyakoribb krónikus, nem fertőző gyulladás az emberi szervezetben. A 2010-es Global Burden of Disease study szerint a világ felnőtt lakosságában a súlyos *fogágybetegség* prevalenciája (1990–2010) 11,2% volt, amivel a hatodik leggyakoribb egészséget befolyásoló állapot a világon. [7,8] A Global Burden of Disease 2015-ös közleménye alapján a súlyos fogágybetegség prevalenciája 7,4% [9], azonban a parodontitis enyhébb formáinak prevalenciája akár az 50%-ot is elérheti. [10] A nem kezelt, vagy nem megfelelően kezelt parodontitis következményeként jelen levő fokozott szisztémás gyulladással állapot több szisztémás megbetegedéssel együtt a korai halálozás egyik oka lehet. Összefüggés mutatható ki a nem kezelt fogágybetegség, és a diabetes [11], a szív- és érrendszeri megbetegedések [12, 13], valamint a koraszülés és egyéb terhességi komplikációk között. [14] Az irányelv-gyűjteményben használt parodontális diagnosztika követi a 2017-es World Workshop on the Classification of Periodontal and Peri-Implant Diseases and Conditions [1, 6, 15] által felállított rendszert.

A klasszifikáció szerint a parodontitist négy stádiumba és 3 osztályba sorolhatjuk. A stádium beosztás a pa-

rodontitis súlyosságának, valamint a szükséges kezelés komplexitásának függvénye, kiegészítve a betegség kiterjedésével és elterjedésével a fogazatban [16]. Az osztályozás kiegészítő információkkal szolgál a betegség biológiai jellemzői terén, külön hangsúlyt fektetve a tünetek progressziójára, a progresszió további kockázatára, a rossz vagy hibás kezelés következményeinek elemzésére, illetve a betegség, valamint a kezelések általános egészségre kifejtett negatív hatására (1. és 2. táblázat). [2, 6]

A *redukált parodontium* (magyar némenklátúra szerint) jellemzője a kezelt, de parodontális tapadásvesztéssel szenvedett parodontium melletti gyulladásmentes gingiva (10% alatti BOP, 4 mm, vagy annál kisebb szondázási tasakmélység). Ha a fenti jellemzők érvényesek egy páciensre, de a kezelés lezajlása után továbbra is 10%-ot meghaladó BOP-t mérünk, akkor a páciens diagnózisa *stabilizált parodontitis gingivitisszel*. Fontos megjegyezni, hogy a megfelelően kezelt és stabilizált parodontitises betegek továbbra is rizikópácienseknek tekintendők és mindig fennáll a gyulladás ismételt aktivizálódása. Így amint ismét ínygyulladást tapasztalunk, szükséges a betegek oki kezelése a parodontitis fellángolásának megelőzése céljából.

A parodontitis diagnózisának klinikai módja [17]

Az algoritmus 4 lépést foglal magába:

1. A parodontitis gyanújával rendelkező páciens azonosítása
2. A diagnózis megerősítése
3. A stádium meghatározása
4. Az osztály meghatározása

Az I–III. stádiumú parodontitis kezelésének lépései

A diagnosztizált parodontitist előre meghatározott, lépészetes terápiás megközelítésben kell kezelni, a betegség stádiumának figyelembevételével. A terápiás lépések egymásra épülnek, mindegyik különböző beavatkozásokat foglal magába.

1. A terápia első lépésének célja a páciens szájhigiénés szokásainak megváltoztatása, a páciens instruálása és motiválása a supragingivalis biofilm sikeres eltávolítására, valamint a rizikófaktorok kontrollja.

A következő beavatkozások történhetnek itt:

Supragingivalis biofilm kontroll:

- Szájhygiéné hatékonyságának javítása (motiválás, instruálás)
- Kiegészítő terápiás lehetőségek a gingiva gyulladásának kezelésére
- Professzionális mechanikus plakk-kontroll (Professional Mechanical Plaque Removal, PMPR): a supragingivalis plakk- és fogkő eltávolítása, valamint a plakkretentív faktorok eliminálása
- Rizikófaktorok kontrollja: minden olyan rossz szokás- és állapot eliminálása, amelyek a parodontitis kifejlődésének és progressziójának kockázatát növelik

1. táblázat

A parodontitis az EFP 2017-es klasszifikációja szerinti stádium besorolásának kritériumai [2]

Parodontitis stádium		Stádium I.	Stádium II.	Stádium III.	Stádium IV.
Súlyosság	Interdentális CAL a legsúlyosabb helyen	1–2 mm	3–4 mm	> 5 mm	
	Radiológiai csontvesztés	Koronális egyharmad < 15%	Koronális egyharmad 15–33%	Eléri a középső harmadot, vagy azt meghaladja	Eléri a középső harmadot, vagy azt meghaladja
	Foghiány	Nincs parodontális okból fogvesztés		Parodontitis miatt ≤ 4 foghiány	Parodontitis miatt ≥ 5 foghiány
Komplexitás	Lokális	Maximális PPD ≤ 4mm, többnyire horizontális csonthiány	Maximális PPD ≤ 5mm, többnyire horizontális csonthiány	A Stádium II. komplexitás mellett PPD ≥ 6 mm Verticalis csonthiány ≥ 3mm II–III. furcatio lézió Mérsékelt fogatlan gerinc hiány	A Stádium III. komplexitás mellett komplex rehabilitációt igényel, rágófunkció csökkenés, secunder occluzió trauma > 2 fogmozgathatóság, súlyos fogatlan gerinc defektus, teljes rágófunkció csökkenés, fogvándorlás, kevesebb mint 20 maradó fog 10 occluzió páros
Kiterjedés és eloszlás	Adjuk hozzá a stádiumhoz	Minden stádium esetén adjuk meg leírását annak, hogy a folyamat lokalizált (< 30% fog érintett), generalizált vagy órló/metsző fog típusú			
Az elsődleges stádiumot a klinikai tapadásvesztés (CAL), amennyiben az nem áll rendelkezésre a radiológiai csonthiányt (RBL) alapján határozzuk meg. A foghiányok és a fogágybetegség okán elveszített fogak száma, amennyiben ez kideríthető, módosíthatja a besorolást. Az eset komplexitása (pl. furcatio II., III. léziók) még viszonylag csekély tapadásvesztés mellett is a III. vagy IV. stádiumba sorolhatja az esetet. A jelentős fogmobilitás vagy a rágófogak hiánya szintén a IV. stádiumba sorolja az esetet. Nem minden esetben van jelen az összes komplikációs tényező, azonban ha már egy jelen van, indokolt az esetet eggyel súlyosabb stádiumba sorolni. Azonban ez a stádiumba sorolás csak egy kiindulási támpont, amely alapján alapos klinikai vizsgálat és megfontolások alapján állítható fel a pontos diagnózis, és eset pontos definíciója. A sikeres kezelésen átesett betegek esetében a CAL és a RBL mindig a meghatározó a stádiumba sorolásban. Amennyiben bizonyos, az eset komplexitását meghatározó tényezőt sikerült eliminálni, ez sem indokolja, hogy a páciens enyhébb stádiumba soroljuk, mivel az alapvető, kiindulási komplikációs tényezőket fenntartó kezelés során az egész életen át a figyelembe kell venni.					

Tonetti MS, Greenwell H, Kornman KS: Staging and grading of periodontitis: framework and proposal of a new classification and case definition. *J Clin Periodontol.* 2018; 45 (Suppl 20): S149–S161. alapján

A terápia első lépését minden parodontitises páciens esetében el kell végezni, függetlenül a betegség stádiumától, és rendszeres újraértékelést kell végezni annak érdekében, hogy a terápia második fázisába megfelelően motivált és előkészített páciens léphessen.

2. A terápia második lépésének (oki terápia) célja

a subgingivalis biofilm- és fogkő mennyiségének csökkentése, lehetőség szerinti eliminálása (subgingivalis mechanikai tisztítás). Ezt kiegészíthetik a következők:

- Adjúváns fizikai vagy kémiai ágensek használata
- Adjúváns gazdaszervezet-moduláló ágensek adása (lokális vagy szisztémás)
- Adjúváns, subgingivalisan adagolt lokális antibiotikus terápia használata
- Adjúváns szisztémás antibiotikus kezelés

A terápia második lépését minden parodontitises páciens esetében el kell végezni a parodontális tasakkal rendelkező vagy parodontális tapadásában csökkentett fogaknál, függetlenül a betegség stádiumától.

A második terápiás fázisra adott egyéni válasz értékelése a parodontális szövetek gyógyulása után lehetséges (parodontális újraértékelés). Ha a kezelés sikeres volt, és a terápiás végcél sikerült elérni, (PPD < 4 mm, BOP < 10%) úgy a páciens a parodontális fenntartó terápia fázisába léphet (Supportive Periodontal Care, SPC). Ha a terápiás végcél nem sikerült elérni, a teljes körű terápia a harmadik szakaszba lép.

3. A terápia harmadik lépésének célja, hogy a második fázisra nem megfelelően, vagy nem elégségesen reagáló fogak (4 mm-es mélységet meghaladó parodontális tasak vérzés mellett, vagy 6 mm-t elérő parodontális tasak) esetében jobb rálátást biztosítsunk a tasakok területére a jobb subgingivalis eszközös tisztítás hatékonyságának fokozása érdekében. További cél lehet, hogy a megmaradt, betegség komplexitását növelő léziókat (intraossealis defektusok vagy furcatio léziók) regeneráljuk vagy rezeekáljuk.

A következő beavatkozások tartozhatnak ide:

A parodontitis az EFP 2017-es klasszifikációja szerinti osztályba besorolásának kritériumai [2]

Parodontitis osztály			A osztály: Lassú progresszió	B osztály: Közepes progresszió	C osztály: Rapid progresszió
Elsődleges kritériumok	A progresszió direkt bizonyítékai	Longitudinális adatok, radiológiai csontvesztés, tapadásvesztés	Az elmúlt 5 évben nem volt tapadásvesztés	≤ 2mm tapadásvesztés az elmúlt 5 évben	≥ 2mm több tapadásvesztés az elmúlt 5 évben
	A progresszió indirekt bizonyítékai	Évi %-os tapadásvesztés	< 0,25	0,25–1,0	> 1,0
		Az eset klinikai formája (fenotípus)	Nagymennyiségű supragingivális biofilm minimális tapadásvesztéssel	A supragingivális biofilm mennyiségével arányos tapadásvesztés	A supragingivális biofilm mennyiség alapján nem várt, lényegesen jelentősebb tapadásvesztés. Olyan speciális klinikai tünetek, amelyek rapid, vagy fiatalkori progresszióra mutatnak. Órló/metsző típusú destrukció, vagy a standard antibakteriális terápiára nem reagáló eset.
Az osztályba sorolást módosító tényezők	Rizikótényezők	Dohányzás: igen/nem Diabetes: igen/nem	Nem dohányzik Normoglikémia Nincs diabetes	Napi ≤ 10 cigaretta HbA1c < 7,0% cukorbetegben	Napi ≥ 10 cigaretta HbA1c ≥ 7,0% cukorbetegben
Az osztályba sorolás a parodontitis progressziójának fokát és mértékét fejezi ki. Az elsődleges kritériumok a tapadásvesztés direkt vagy indirekt bizonyítékai alapján adóttak. Ha direkt bizonyítékok fellelhetők, ezt kell használni, ha nem, indirekt bizonyítékok alapján kell megítélni – az életkorhoz viszonyított átlagos csontvesztés a legsúlyosabb állapotban lévő fog mellett (radiológiai csontvesztés a gyökér hossz százalékában kifejezve osztva a páciens életkorával – Relatív csontvesztés/életkor). A klinikus elsődlegesen mindig tételezzen fel B osztályú állapotot, és a specifikus adatok alapján módosíthatja vagy A vagy C osztályba sorolva. Amennyiben a progresszió elsődleges bizonyítékai alapján az eset besorolásra került, a feltárt rizikó faktorok szerint ez tovább módosítandó.					

Tonetti MS, Greenwell H, Kornman KS: Staging and grading of periodontitis: framework and proposal of a new classification and case definition. J Clin Periodontol. 2018; 45 (Suppl 20): S149–S161. alapján

- Ismételt elvégzett subgingivális eszközös plakk-elimináció, adjuváns terápiával, vagy anélkül
- Nyitott kürett
- Rezekatív parodontális sebészet
- Regeneratív parodontális sebészet

A harmadik terápiás fázisra adott egyéni választ szükséges újraértékelni. Ideális esetben ezzel a terápia végcélját sikerül elérni, és a páciens a parodontális fenntartó terápia fázisába kerülhet. Súlyos III. stádiumú parodontitis esetén a terápiás végcél nem minden fog esetében érhető el. Bármelyik terápiás fázisban megfontolandó lehet a fogeltávolítás, amennyiben az érintett fogat reménytelen prognózisúnak tekintjük.

4. A parodontális fenntartó terápia célja a parodontium stabilitásának fenntartása minden sikeresen kezelt parodontális beteg esetében. A fenntartó terápia alapvetően a páciens gingivális és parodontális állapotától, valamint a megmaradt fogak számától függ. Ez a terápiás fázis minden beteg esetében rendszeres, időközönként elvégzendő a páciens egyéni igényeinek meg-

felelő beavatkozások sora. Abban az esetben, ha az aktív gyulladás kiújul, a páciens esetében megfontolandó a harmadik fázis bizonyos terápiás lépéseinek megisméltése.

Klinikai ajánlások

1. A supragingivális dentális biofilm kontroll (egyéni szájhigiénia)

A terápia első lépésének célja a páciens ellátása adekvát prevenció eszközökkel és tanácsokkal a páciens együttműködésének javítása céljából. A parodontitisben szenvedő betegeknél fel kell tárnai a rizikófaktorokat; ezek kontrollja szintén része a kezelés első lépésének. [18, 19]

A supragingivális biofilm kontrollja mechanikai- és kémiai eszközökkel valósítható meg. A supragingivális dentális biofilm és az elmeszesedett depozitumok (fogkő) eltávolítását (amelyet korábban PMPR alatt definiáltak) alapvető fontosságú elemnek tekintik a primer [15] és sekunder [20] parodontális prevencióban, valamint a plakk okozta parodontális betegségek kezelésében. [21]

Az egyéni plakk-kontroll fő eszköze a fogmosás kézi vagy elektromos fogkefével, valamint kiegészítő interdentális tisztítás fogselyem, interdentális kefék, szájuhany, fogvájó stb. segítségével. A mechanikus plakk-kontroll kiegészítéseként különböző formában antiszeptikus szereket, például fogkrémeket és szájöblítőket ajánlottak. Ezenkívül más, az ínygyulladás csökkentését célzó kemoterápiás szereket is alkalmaztak a mechanikus plakk-kontroll kiegészítéseként, például probiotikumokat, gyulladásgátló szereket és antioxidáns mikrotápanyagokat, biztosítva a terápia kedvezőbb kimenetelét.

Rizikófaktorok kontrollja

A dohányzás és a cukorbetegség két bizonyított rizikófaktor a parodontitis etiopatogenezisében [6], ezért ezek kontrollja szerves részét képezi a betegek teljeskörű kezelésének. Az intervenció csoportokban némi javulás figyelhető meg a parodontális kezelések eredményének függvényében eredmények tekintetében. [22]

A terápia első lépésének részeként *indikált* a supra-gingivalis professzionális mechanikus plakk-kontroll és a plakkretenciós tényezők eliminálása. Hasonló egyéni szájhigiénés betartása *ajánlott* a terápia mindegyik fázisában (a fenntartó terápiás fázist is beleértve) annak érdekében, hogy az ínygyulladást kontroll alatt tarthassuk. A páciens otthoni szájhigiénéjének javítására bevett pszichológiai módszerek, például a motivációs interjúk vagy a kognitív viselkedésterápia, *nem mutattak* jelentős hatást. A parodontitis kezelésben részesülő betegeknél *indokolt* a dohányzásról való leszoktatás, és a cukorbeteg páciensek vércukorszintjének állandó kontrollja.

Nincs megalapozott bizonyíték arra, hogy a fizikai aktivitás fokozása, fogyásra irányuló életmód, valamint az étkezési tanácsadás pozitív hatással lehet-e a parodontitis kezelésére.

2. Terápiás szakasz

- a) Professzionális supragingivalis biofilm eltávolítása**
b) Professzionális subgingivalis biofilm eltávolítása

A kezelés második lépése (oki terápiaként is ismert) a subgingivalis biofilm és a calculus eliminációja (menyiségének csökkentése), amivel egy időben a gyökér felületének (cement) részleges eltávolítása is megtörténhet. Ezen eljárások a tudományos irodalomban különféle neveket kaptak: subgingivalis tisztítás, subgingivalis depurálás és gyökérfelület-simítás stb. A subgingivalis mechanikai tisztítás még nem műtéti eljárás, célja a subgingivalis biofilm és fogkő eltávolítása mind kézi (pl. kűrett), mind pedig a gépi meghajtású műszerekkel (sonicus-, ultrasonicus készülékek). [23] Ezeknek az eszközöknek kombinált alkalmazása ajánlott a parodontitis kezelésében a tasakmélység, az ínygyulladás, valamint a gyuladt területek kiterjedésének csökkentése érdekében. A subgingivalis eszközös tisztítás történhet kvadránsenként, valamint 24 órán belül teljes szájkürettel. Az eredmények szerint a kezelés kimenetele nem függ az al-

kalmazott protokoll típusától. A bizonyítékok erősnek és konzisztensnek ítéltelők. [24] A subgingivalis eszközös tisztítás célja a légyszöveti gyulladás csökkentése, a kemény- és légyszöveti depozitumok fogfelszínről történő eltávolítása által. A kezelés további célja a tasakok megszüntetése, amit a szondázható tasakmélység 4 mm alá csökkenése (PPD < 4 mm), valamint a szondázást követő vérzés hiánya határoz meg. A bizonyítékok alapján megállapítható, hogy az átlagos tasakmélység-redukció 1,7 mm 6–8 hónap elteltével, a tasakok záródása átlagosan 74%-ban következett be, és az átlagos BOP csökkenés pedig 63%. Mélyebb tasakok esetén (> 6 mm) nagyobb átlagos tasakmélység-csökkenés (2,6 mm) mutatkozott.

A subgingivalis mechanikai tisztítás az alábbi kezelésekkel egészíthető ki:

- Kiegészítő fizikai vagy kémiai ágensek
- A gyulladáscsökkentő válasz módosító lokális vagy szisztémás szerek
- Lokálisan bevitt antimikrobiális szerek
- Szisztémás antimikrobiális szerek
- Nem javasolt a subgingivalis eszközös tisztítás kiegészítésére sem lézer, sem a 660–670 nm, illetve 800–900 nm hullámhosszú antimikrobiális fotodinamikus terápia (aPDT) [25]
- Nincs bizonyíték arra, hogy a lokális statin gélek (atorvastatin, simvastatin, rosuvastatin), probiotikumok, szisztémás antimikrobiális doxiciklin (SDD) vagy lokális, illetve szisztémás biszfoszfonát-kezelés, javítaná a mechanikai tisztítással elérhető eredményeket. A szisztémás/helyi nem szteroid gyulladáscsökkentő gyógyszerek (Non-steroidal anti-inflammatory drug, NSAID) rutin alkalmazásának nincs létjogosultsága. Nincs bizonyíték arra, hogy az Omega-3 többszörösen telítetlen zsírsavak (PUFA) vagy a metformin gél alkalmazása javítaná a mechanikai tisztítás hatékonyságát, ezért ezek rutinszerű alkalmazása sem javasolt. [26, 27]
- A kiegészítő antiszeptikumok, különösen a klórhexidin (CHX) szájöblítő bizonyos esetekben, korlátozott ideig használhatóak a mechanikus tisztítás kiegészítéseként, előtte azonban először a mechanikus plakk-kontroll optimalizálása szükséges.
- A parodontitisben szenvedő páciensek esetén fontolóra lehet venni a lokálisan alkalmazott, lassú felszívódású CHX alkalmazását a subgingivalis eszközös tisztítás kiegészítésére. Egy szisztematikus irodalmi összefoglaló [28] a klórhexidint tartalmazó termékekkel végzett vizsgálatok eredményeit tárta fel. Az úgy nevezett Periochip statisztikailag szignifikánsan nagyobb PPD-csökkenést (átlagosan 10%) mutatott egyszeri- vagy többszöri alkalmazás után rövid távon (6–9 hónap) a subgingivalis tisztítás kiegészítéseként. A CAL és BOP tekintetében nem találtak szignifikáns különbségeket.
- A parodontitisben szenvedő páciensek esetén fontolóra lehet venni a lokálisan alkalmazott, időben el-

- nyújtott felszabadulású antibiotikumokat a subgingivalis eszközös tisztítás kiegészítéseként. Rövid távú (6–9 hónapos) követéses vizsgálatok szerint [28] statisztikailag szignifikánsan nagyobb PPD csökkenést mutattak a subgingivalis eszközös tisztítás kiegészítésére helyileg alkalmazott antibiotikumok, mint az Atridox, Ligosan és Arestin esetén. Azonban a hosszútávú pozitív hatás nem volt egyértelmű.
- A szisztémásan alkalmazott antibiotikumok mellett végzett subgingivalis eszközös tisztítás esetén, egy metaanalízis eredményei szerint [29] statisztikailag szignifikánsan jobb eredményt értek el. A metronidazol (MET) és az amoxicillin (AMOX) esetében szignifikánsan nagyobb PPD csökkenést figyeltek meg a 6 hónapos kontroll után. Statisztikailag szignifikánsan nagyobb volt a klinikai tapadásnyereség és a BOP csökkenése a MET + AMOX esetén 6 és 12 hónapnál. A MET + AMOX hatása a PPD csökkentésére és a CAL nyereségre kifejezettebb volt az eredetileg mély, mint a közepesen mély tasakok esetén. A PPD csökkenésére gyakorolt hatás, szemben az önállóan alkalmazott subgingivalis tisztítással 40–50%-kal jobb eredményt mutat. MET + AMOX kombinációnak volt a legszembetűnőbb hatása a szisztémás antimikrobiális terápia különféle típusai közül a klinikai eredményekre, azonban ennél a kezelési módnál volt a legnagyobb a mellékhatások gyakorisága is. A szisztémásan adott antibiotikumok a páciensek egészségére, valamint a közegészségre gyakorolt hatásuk, valamint az antibiotikum-rezisztencia veszélye miatt nem alkalmazandók rutinszerűen a fogágybeteg subgingivalis tisztításának kiegészítéseként. A specifikus szisztémás antibiotikumok kiegészítő alkalmazását mérlegelni lehet bizonyos parodontális megbetegedések esetén (pl. generalizált parodontitis, III. stádium, fiatal felnőtteknél).

3. A kezelés harmadik lépése

A III. stádiumú parodontitis korrekciós kezelését csak a fázis I. és II. kezeléssorozat sikeres lezárása után kezdhjük el. Megfelelő gyógyulási idő után kell értékelni a kezelés második lépésére adott egyéni választ (parodontális újraértékelés). Ha sikeres volt a kezelés (nincs 4 mm-nél mélyebb, vérző, vagy 6 mm-nél mélyebb tasak, és a BOP < 10%), a következő lépés a fenntartó program. Ha azonban nem sikerült terápiás végcélunkat elérni, akkor a kezelés a harmadik szakaszba lép. Zárt subgingivalis tisztítással a subgingivalis biofilm- és a fogkő teljes egészében nagy biztonsággal mély tasakok (≥ 6 mm), vagy összetett anatómiai felületek esetén (pl. furcatio léziók) nem eliminálható teljesen, és a kezelés sikere nem garantált. A terápia harmadik lépésének célja tehát azoknak a helyeknek a kezelése, amelyek nem reagáltak a II. fázis lépéseire. A cél, hogy hozzáférjünk a mély tasakokhoz, az intraosseális- és furcatio-defektusokhoz.

Ez a lépés magában foglalhatja a következő beavatkozásokat:

- Ismételt subgingivalis mechanikai tisztítás kiegészítő kezelésekkel vagy anélkül
- Nyitott kürett
- Rezektív parodontális műtét
- Regeneratív parodontális műtét

III. stádiumú parodontitises páciensek esetén az optimális terápiás végcélok nem mindig és nem minden fog esetén érhetőek el. Fel kell mérni a kezelés harmadik lépésére adott egyéni választ, és ennek tükrében kell megtervezni a páciensek számára a fenntartó kezelést is.

Nyitott kürett

A III. stádiumú parodontális páciensek kezelésekor, a második fázis után fennmaradt aktív tasakok további kezelésekor mérlegelni kell, hogy a nyitott kürett eljárások hatékonyabbak-e, mint a megismételt zárt subgingivalis eszközös tisztítás. Ez először a PPD ≤ 4 mm tasakok esetén merül fel. A III. stádiumú, parodontitises páciensek kezelése során (PPD ≥ 6 mm) az első és második lépés után mindenképpen indikált a sebészi feltárás, az un. nyitott kürett. A tisztítást követő 1 évben statisztikailag szignifikánsan nagyobb PPD-csökkenést eredményezett a nyitott kürett: 27,5%-kal jelentősebb csökkenést eredményezett a zárt kürettel szemben. A kezdeti mély tasakoknál a CAL nyereségben statisztikailag szignifikáns különbségeket nem figyeltünk meg a két eljárás között. A CAL nyereség azonban szignifikánsan nagyobb volt a zárt subgingivalis eszközös tisztításnál a kezdetben mérsékelt mély tasakoknál, és a lebeleges feltárás statisztikailag szignifikánsan nagyobb tapadásvesztést okozott azokon a helyeken, ahol a kezdeti PPD ≤ 4 mm. [30, 31]

Különböző lebenyes műtétek

Milyen speciális konzervatív műtéti eljárások ajánlottak a III. stádiumú parodontális betegek kezelésében?

- Nyitott kürett intrasulcularis metszésekkel (Open Flap Debridement, OFD)
- Lebenyes tasakműtét paramarginalis metszéssel, például módosított Widman lebeny (Modified Widman Flap, MWF)
- Papilla prezervációs lebenyek

III. stádiumú parodontitisben szenvedő betegek mély (PPD ≥ 6 mm) residuális tasakjai és intraosseális defektusai esetén a sikeres parodontális terápia első és második lépése után nincs kellő bizonyíték arra, hogy ajánlást lehessen tenni a lebenyes tasakműtét típusának kiválasztására. A parodontális tasakműtét különböző lebenyekkel elvégezhető.

Mennyire hatékonyak a lebenyes tasakműtétek?

A MWF-et az OFD-vel összehasonlító vizsgálat közül csak egy mutatott statisztikailag szignifikánsan nagyobb PPD-csökkenést az MWF-nél. Nem volt sta-

tisztikailag szignifikáns különbség a PPD százalékos csökkenésében a mély intraosseális tasakok esetén a papilla prezervációs lebenyek (single flap approach) és a hagyományos lebenyes feltárás között. Két, a minimálisan invazív műtetet a hagyományos műtétekkel összehasonlító vizsgálat nem mutatott szignifikáns hozzáadott értéket a PPD csökkentésében vagy a CAL nyereségében.

Beavatkozás: Rezektív tasakműtét (apikálisan elcsúsztatott lebeny)

Mély (PPD \geq 6 mm) reziduális tasakok esetén a III. stádiumú parodontitises pácienseknél a parodontális terápia megfelelő második lépése után indikált valamilyen rezektív parodontális műtét alkalmazása, figyelembe véve azt a tényt is, hogy ezek a műtétek jelentős ínrecesszióval társulhatnak. [32]

Mennyire hatékony a rezektív tasakműtét a nyitott kürettthez képest?

A rezektív parodontális műtét statisztikailag szignifikánsan magasabb PPD-csökkenést ért el, mint a nyitott kürett a 6 hónapos (WMD = 0,59 mm; 95% CI [0,06–1,12]) és az egyéves újraértékelésnél (WMD = 0,47 mm; 95% CI [0,24; 0,7]). A 4–6 mm-es tasakok esetében a különbség statisztikailag szignifikáns volt 1 évnél (WMD = 0,34 mm; 95% CI [0,19; 0,48]), míg a 7 mm-es vagy mélyebb tasakok csoportjai között nagyobb különbség mutatkozott (WMD = 0,76 mm; CI [0,35; 1,17]). A 3–5 éves követéses vizsgálatok szerint a PPD-különbségek a két műtési típus között idővel nivellálódnak. A CAL nyereségében nem volt különbség a műtési módszerek között hosszú távon (3–5 év). A műtét utáni recesszió statisztikailag szignifikánsan nagyobb volt a rezektív műtét után, mint a nyitott kürett után, azonban az idő múlásával a recesszió tekintetében sincs szignifikáns különbség.

Általános ajánlások a parodontális sebészetre vonatkozóan

A műtési kezelés hatékony, de eredményességét nagyon sok lokális- és szisztémás tényező befolyásolja. Javasolt, hogy lehetőleg ezeket a műtéteket csak szakorvosok végezzék, illetve olyan országokban, ahol nincs parodontológus szakorvosképzés, csak megfelelően felkészített fogorvos nyúljon szikéhez.

A parodontális terápia 1. és 2. lépése után milyen további kezelésre van szükség a mély intraosseális komponenssel, vagy furcatio érintettséggel rendelkező reziduális tasakok esetén?

Komplexebb parodontális műtétek (regeneratív célzatú műtét és furcatio lézió kezelése) túlterjed az általános fogorvosi kompetencián. [33, 34, 35] *Ha képzett szak-*

orvos nem áll rendelkezésre az általános fogorvos által nyújtható minimum ellátás az ismételt elvégzett kürettálás és gyökérsimítás lebenyes feltárással vagy anélkül. Az ellátó rendszerben a III. és IV. stádiumú parodontitis ellátásának optimális szakmai színvonala még csak kevés országban biztosított, ez többnyire az egyetemi klinikákra korlátozódik. A III. és IV. stádiumú parodontitises betegek esetében nagyon sok súlyosan hibás indikációt és technikai hiányosságot láthatunk.

Nem ajánlott sebészi parodontális és implantációs sebészeti beavatkozást végezni rosszul motivált pácienseken, akik nem képesek megfelelő szájhigiénié fenntartására és/vagy részt venni a rendszeres ellenőrző vizsgálatokon.

Korai kutatások már bizonyították, hogy a rosszul motivált pácienseken végzett parodontális műtétek inkább rontanak a beteg állapotán, mintsem segítenének. [36, 37] Hasonló bizonyítékok vannak implantációs sebészeti eljárások esetében is. [38] 20–25% feletti plakkértékek mellett romlik a műtétek kiszámíthatósága és a várható sebészi végeredmény.

Intraosseális defektusok menedzsmentje

A 3 mm-nél mélyebb intraosseális defektussal társuló mély parodontális tasakokat regeneratív célzatú műtétekkel kell kezelni. Fontos kiemelni, hogy ma mindössze néhány regeneratív anyag típus rendelkezik érvényes európai uniós licenccel, és csak ezek alkalmazása javasolt. A regeneratív sebészet lényegesen költségesebb, mint a lebenyes tasakműtét de még mindig olcsóbb, mint a fog elvesztés miatt szükséges fogpótlás készítése. [39, 40] A terápia során barrier membránok vagy zománc mátrix derivátum alkalmazása *ajánlott* csontpótló anyagok használatával vagy anélkül. Csak olyan bioanyagot érdemes választani az intraosseális defektusok (vagy II. osztályú furcatio defektusok) kezelésénél, amire az alábbi kritériumok mindegyike igaz:

- biztos per klinikai kísérleti háttér, mely igazolta a biológiai hatásmechanizmust;
- humán hisztológiai bizonyíték a bioanyag specifikus használatkor bekövetkező regenerációról;
- magas minőségű, randomizált kontrollált klinikai vizsgálatokból származó evidencia. [41]

Fontos megjegyezni, hogy több bioanyag annak ellenére nem felel meg ezeknek a kritériumoknak, hogy érvényes CE (Conformité Européene) vagy FDA (Food and Drug Administration) minősítéssel rendelkeznek.

Az intraosseális komponenssel társuló mély tasakok regeneratív sebészete során speciális lebenyek használata *ajánlott*, amelyek a lehető legjobban megtartják és megkímélik az interdentális lágyszöveti részt. Ilyenek például a papilla prezervációs lebeny technikák. A lebenyes feltárás a lehető legkisebb legyen az optimális lebenystabilitás növelése és a posztoperatív kompli-

kációk csökkentése érdekében. A papilla prezervációs lebenyek a nyitott kürettnél használt lebenyképzéssel összehasonlítva nagyobb tapadásnyereséget, jobb tasakmélység-csökkenést és kisebb posztoperatív recesz-szió értékeket biztosítanak. [42, 43] Az intraoszeális defektus elhelyezkedése és kiterjedése alapján választható: 1. minimális lebenykiterjesztés [44, 45]; 2. single flap feltárás, vagy az interdentalis papilla teljes felemelése is. [46, 47]

Furcatio léziók kezelése

Fontos leszögezni, hogy a furcatio lézió önmagában nem ok extrakciónak. A II. és III. osztályú furcatio lézióban érintett molárisok parodontális kezelése és a fogak megtartása ajánlott. [48] Gazdasági szempontból a furcatio érintett molárisok komplex kezelése és megtartása költséghatékonyabb, mint azok eltávolítása és hagyományos vagy implantációs protetikai rehabilitációja. [49] A betegek határozottan a fogmegtartást preferálják azok implantátumokkal történő rehabilitálásával szemben. [50]

Hogyan kezelhetők

a mandibula moláris fogait érintő II. osztályú furcatio léziókkal társuló mély tasakok?

Bizonyított a GTR technikák eredményessége. A felső vagy alsó állcsont molaris fogainak buccalis II. osztályú furcatio léziók esetében tapasztalható residuális tasakok kezelése regeneratív parodontális műtéttel történjen, kiegészítve zománc mátrix derivátum alkalmazásával önállóan, vagy csont graft kombinációjával, továbbá felszívódó membrán alkalmazásával vagy anélkül. A megfelelő biológiai anyagok kiválasztásakor a fentebb vázolt három szempontnak kell egyszerre teljesülnie.

A felső állcsont molárisainak interdentalis II. osztályú furcatio érintettségének kezelése esetén *alkalmazható* nem sebészi terápia, nyitott kürett, regeneratív műtéti eljárások, gyökérszeparáció és gyökéreltávolítás.

A felső moláris fogak III. osztályú és a többszörös II. osztályú furcatio érintettsége során ugyanazon fog esetében mind a nem sebészi beavatkozás, a nyitott kürett, az alagút-preparálás, a gyökérszeparáció, a gyökérszekció, bi- vagy tricuspidatio vagy végső esetben a fog extrakciója a *választható terápiás lehetőség*.

4. Fenntartó parodontális terápia

Az aktív parodontális terápia befejezését követően a sikeresen kezelt parodontitisben szenvedő betegek két diagnosztikus kategóriába sorolhatók: parodontitisben szenvedő, redukált, de egészséges parodontiumu betegek, vagy ínygyulladás társuló parodontitisben szenvedő betegek. [1, 15] Ezen betegek esetében továbbra is fennáll a parodontitis visszatérésének, illetve progressziójának a kockázata, és ezért szoros, rendszeres ellenőrzésre és speciális, egyénre szabott fenntartó parodontális terápiára (supportive periodontal care, SPC)

van szükségük. Ennek palettája széleskörű és lényegében magába foglalhatja a preventív- és terápiás beavatkozások teljes kombinációját: szisztémás- és parodontális egészség felmérése és monitorozása, szájhigiénés tanácsadás, a betegek motiválása, professzionális mechanikus plakk eltávolítás (PMPPR) és residuális tasakok esetében újbóli lokális subgingivalis kürett. Ezeket a beavatkozásokat parodontális fenntartó kezelésnek vagy szupportív parodontális terápiának is nevezzük. Az SPC magában foglalja az egyéni plakk kontrollt is, mivel az SPC-ben szereplő betegeknek meg kell felelniük az ajánlott szájhigiénés tanácsoknak és az egészséges életmódnak.

Fenntartó parodontális terápia: előzetes megfontolások

A páciens igényeinek és rizikóanalízisének megfelelően a *fenntartó* parodontális terápiás időpontokat lehetőleg 3 havonta, de legfeljebb 12 havonta javasolt időzíteni. Irodalmi adatok alapján elmondható, hogy ideális esetben az SPC-viziteket 3–4 havonta célszerű elvégezni. [51]

– A hathavonta történő SPC elegendő lehet a parodontitis műtét utáni progresszió megakadályozásához [52] Trombelli és mtsai 2015-ös vizsgálata alapján (2014. évi Európai Workshop) az ajánlott intervallum évente 2–4 alkalom, és a beteg rizikóanalízisének megfelelően kell optimalizálni. [53, 54]

– Kiemelt figyelmet kell fordítani arra, hogy ösztönözzük pácienseinket a parodontális szupportív terápia feltételeinek betartására, mivel ez alapvető fontosságú a parodontium hosszú távú stabilitása és a parodontális állapot további javulása szempontjából.

– A kontrollra rendszeresen nem járó, parodontitisben szenvedő páciensek esetében, a fogak elvesztésének és a betegség progressziójának az aránya magasabb, mint a jól kontrollált pácienseké. [55]

– A 2014. évi Európai Workshop [56] retrospektív obszervációs vizsgálata alapján [53] arra a következtetésre jutott, hogy a professzionális preventív beavatkozások elengedhetetlenek.

A kezelés után megváltozott anatómiai viszonyokra tekintettel ismételtén ajánlott az egyénre szabott instruálás és motiválás megismétlése minden SPC-vizit alkalomával, és szükséges elvégezni az alapos mechanikai plakk-kontrollt. Az egyéni szájhigiénés eszközök kiválasztásában többek között gazdasági szempontok is szerepet játszanak. A kézi fogkefe olcsóbb, mint egy elektromos fogkefe. A fogköztisztító kefék és a szájbőlítők drágábbak, mint a fogselyem, a fogpiszkáló, valamint a gumi és a szilikon fogköztisztítók. Az elektromos fogkefe a kézi fogkefe alternatívája lehet a parodontális fenntartó terápiát igénylő betegek esetében, habár nem találtak különbséget a kéttípusú fogkefe klinikai hatékonyságában. [57] Az SPC keretében minden beteg elsődleges szájhigiénés tevékenysége a fluoridos fog-

krémmel és fogkefével végzett fogmosás. Azoknál a pácienseknél azonban, akik nem képesek hatékony supragingivalis biofilm kontrollt fenntartani és/vagy az ínygyulladást kizárólag mechanikai eljárások alkalmazásával megszüntetni, lehetőségünk van a megfelelő hatóanyaggal (a fluoridon túl) rendelkező fogkrém és/vagy szájöblítő alkalmazását elrendelni.

A fenntartó kezelésben kulcsfontosságú az interdentalis területek plakkmentes állapota, ezért **javasolt** a fogmosás kiegészítése más interdentalis tisztítószerekkel. A klinikai tapasztalatok azt mutatják, hogy a fogköztisztító kefék hatékonysága a kefe és az interdentalis tér mérete és alakja közötti összefüggéstől függ. Az interdentalis térközök méretét és morfológiáját leképezve különféle fogköztisztító kefék kaphatók a kereskedelemben. Mivel a megnyílt fogközökben egyik hagyományos kézi- vagy elektromos fogkefe sem képes tökéletes plakkeltávolításra, **javasolt**, hogy a fenntartó kezelési programban részt vevő redukált parodontiumú egyén fogmosását rutinszerűen egészítse ki fogköztisztító kefék használatával. A redukált parodontiumú páciensek számára az interdentalis térközök tisztítására elsődlegesen nem a fogselyem használata ajánlott. Rendelkezésre álló szisztematikus irodalmi áttekintés [58] szerint is lényegesen hatékonyabb a fogköztisztító kefék rendszeres használata, mint a fogselyemé.

Kiegészítő beavatkozások alkalmazása, beleértve az antiszeptikumokat is, egyedi esetekben **mérlegelhető** a személyre szabott terápiás megközelítés részeként. Az ínygyulladás kezelésére a parodontális fenntartó kezelés során javasolható néhány szer alkalmazása. Ezek a szerek elsősorban fogkrémekben és szájöblítőkben integrált antiszeptikumok. Egy szisztematikus irodalmi összefoglaló [59] szerint a gingivalis index értékek (52 tanulmány 5376 teszt és 3693 kontroll beteget), statisztikailag szignifikánsan jobb eredményt mutattak ($p < 0,001$). Bizonyos ágensek kiegészítő alkalmazása javasolt azoknál a betegeknél, akik pusztán mechanikai eszközökkel nem képesek hatékonyan eltávolítani a supragingivalis biofilmet. Kiegészítő antiszeptikumok alkalmazását **mérlegelni lehet** parodontitisben szenvedő betegeknél, akik szupportív parodontális terápiában részesülnek az ínygyulladás kezelése céljából, vagy konkrét esetekben. **Az antiszeptikus tartalmú fogkrémek előnye**, hogy nincs szükség más készítmény használatára. Néhány bizonyíték azt sugallja, hogy a szájöblítők kiegészítő alkalmazása jobb eredményt nyújthat, mint a fogkrémek önálló alkalmazása. [60, 61] Lokális antiszeptikumot kiegészítő terápiaként lehet alkalmazni, **javasolható** a klórhexidin, triklozán-kopolimer és ön-fluorid-nátrium-hexametáfoszfátot tartalmazó termékek használata parodontitisben szenvedő- és a parodontális fenntartó terápiában részt vevő betegek számára az ínygyulladás kontrollálására.

A szisztematikus áttekintésben [59] 14 különféle készítmény kiegészítő használatát értékelték az ínygyulladás kezelése céljából. A gingivalis index értékeinek változását tekintve, az ön-fluorid és nátrium-hexameta-

foszfát kombinációja volt a leghatékonyabb, majd triklozán és kopolimer, végül a klórhexidin fejtette ki a legenyhébb hatást. A plakkérték csökkentésére a legjobb hatást a klórhexidin fejtette ki magas koncentrációban, ezt követte a triklozán és kopolimer kombinációja. Az antiszeptikum tartalmú szájöblítő készítmények közül a klórhexidin, illóolajokat és cetil-piridinium-kloridot tartalmazó termékek **ajánlottak**, a parodontális fenntartó terápiában részt vevő páciensek ínygyulladás-kontrolljában. A fenntartó parodontális terápiában részesülő páciensek ínygyulladásának kezelésére alkalmazhatunk kiegészítő terápiás szereket is. Ezen termékek szájöblítő formájában is rendelkezésre állnak. Egy korábban közzétett hálózati metaanalízisben (egy statisztikai módszer, amely lehetővé teszi a közvetlen- és közvetett összehasonlításokból származó adatok integrálását, nevezetesen a vizsgálatok közötti összehasonlítást egy közös összehasonlító kezelés révén) a klórhexidin és az illóolajok bizonyultak a leghatékonyabb szernek a plakk- és a gingivalis-indexek szempontjából. [59, 62]

Nincs bizonyíték arra, hogy a szupportív parodontális terápiában részesülő betegek esetében más kiegészítők (például probiotikumok, prebiotikumok, gyulladásgátlók, antioxidánsok) javítanak a mechanikai fogtisztítás hatékonyságát. **Bizonyítható**, hogy a testmozgás, az étkezési tanácsadás vagy a súlycsökkentést célzó életmód-változtatás releváns lenne a SPC során.

Supragingivalis professzionális biofilm-kontroll

Kimutatták, hogy a meghatározott időközönként elvégzett professzionális mechanikai plakk-kontroll (PMPR), a parodontális szupportív terápia egyéb beavatkozásaival kombinálva csökkenti a tapadásveszteség progresszióját és a fogvesztés mértékét. A 2014. évi Európai Workshop során bemutatott szisztematikus irodalmi áttekintés szerint [56] a fogvesztés súlyozott átlagos éves mértéke 0,15, illetve 0,09 az 5 vagy 12–14 éves utánkövetés során; ami egybevág az 5-től 12 éves utánkövetés során tapasztalt kevesebb mint 1 mm átlagos tapadásveszteséggel. Bizonyított, hogy a szupportív kezelési programban rendszeresen részt vevő páciensek tartósan megőrzik fogaik állapotát, a parodontális státuszuk nem romlik. [53] Megállapítást nyert, hogy a rendszeres professzionális mechanikai plakk-kontroll nem helyettesíthető egyéb alternatív módszerekkel (pl.: Er:YAG lézer). Ugyancsak szisztematikus irodalmi áttekintés alapján nem ajánlott, hogy a rendszeres mechanikai professzionális tisztítást kiegészítsük egyéb biológiai módszerekkel (subantimikrobiális dózisban doxiciklin – 20 mg napi kétszer), vagy fotodinamikai terápia. [63, 64, 65]

A parodontitisen egyszer már átesett páciens genetikailag vagy számos társuló rizikófaktora révén továbbra is fogékony parodontális gyulladásra, ezért a SPC során, már annak tervezésekor, illetve minden alkalommal értékelni kell a további rizikó faktorok jelenlétét.

A dohányzás és a cukorbetegség a parodontitis két fő kockázati tényezője, és ezek jelenleg szerepelnek a parodontitis osztályozásában is. [66] Ezért e kockázati tényezők ellenőrzése kritikus jelentőségű lesz a gyógyulás és a hosszú távú stabilitás szempontjából. A dohányzásról való leszoktatást célzó beavatkozások hangsúlyozása parodontitisben szenvedő betegeknek, akik fenntartó parodontális terápiában részesülnek, kiemelkedően fontos. A parodontitisben szenvedő páciensek számára hasznosnak bizonyult minden a cukorbetegség kontrollját célzó beavatkozás a parodontális státusz stabilitásának megőrzése szempontjából. Ez állhat a betegoktatásból, ideértve táplálkozási tanácsadást, és a betegek diabetológiai szakrendelésre történő beutalásából is.

Anyagi támogatás: Az angol nyelvű szöveg fordítását erkölcsileg és anyagilag a European Federation of Periodontology erre a feladatra allokált grantja támogatta, amely minden EFP tagország saját nyelvére történő fordítását támogatta.

Irodalom

- CATON JG, ARMITAGE G, BERGLUNDH T, et al: A new classification scheme for periodontal and peri-implant diseases and conditions – Introduction and key changes from the 1999 classification. *J Clin Periodontol* 2018; 89: 1–8. <https://doi.org/10.1111/jcpe.12935>
- TONETTI MS, GREENWELL H, KORNMAN KS: Staging and grading of periodontitis: Framework and proposal of a new classification and case definition. *J Clin Periodontol* 2018; 45 (20): 149–161. <https://doi.org/10.1111/jcpe.12945>
- GERA I: A fogágybetegség és a peri-implant betegségek klasszifikációja. 2. rész. A parodontitis klasszifikációja. *Fogorvosi Szemle* 2018; 111: 114–123.
- GERA I, VALYI P: A fogágybetegség és a peri-implant betegségek klasszifikációja. 3. rész. Az egyéb parodontális és peri-implanális állapotok klasszifikációja. *Fogorvosi Szemle* 2019; 112: 41–52.
- SANZ M, HERRERA D, KEBSCHULL M, et al: Treatment of stage I–III periodontitis–The EFP S3 level clinical practice guideline. *J Clin Periodontol* 2020; 47 (22): 4–60. <https://doi.org/10.1111/jcpe.13290>
- PAPAPANOU PN, SANZ M, et al: Periodontitis: Consensus report of Workgroup 2 of the 2017 World Workshop on the Classification of Periodontal and Peri-implant Diseases and Conditions. *J Clin Periodontol* 2018; 54 (20): 162–170. <https://doi.org/10.1111/jcpe.12946>
- KASSEBAUM NJ, BERNABÉ E, DAHIYA M, et al: Global burden of severe periodontitis in 1990–2010: a systematic review and meta-regression. *J Dent Res* 2014; 93 (11): 1045–1053. <https://doi.org/10.1177/0022034514552491>
- TONETTI MS, JEPSEN S, JIN L, et al: Impact of the global burden of periodontal diseases on health, nutrition and wellbeing of mankind: A call for global action. *J Clin Periodontol* 2017; 44 (5): 456–462. <https://doi.org/10.1111/jcpe.12732>
- KASSEBAUM NJ, SMITH AGC, BERNABÉ E, et al: Global, Regional, and National Prevalence, Incidence, and Disability-Adjusted Life Years for Oral Conditions for 195 Countries, 1990–2015: A Systematic Analysis for the Global Burden of Diseases, Injuries, and Risk Factors. *J Dent Res* 2017; 96 (4): 380–387. <https://doi.org/10.1177/0022034517693566>
- BILLINGS M, HOLTFRETER B, PAPAPANOU PN, et al: Age-dependent distribution of periodontitis in two countries: Findings from NHANES 2009 to 2014 and SHIP-TREND 2008 to 2012. *J Periodontol* 2018; 45 (20): 130–148. <https://doi.org/10.1002/JPER.17-0670>
- SANZ M, CARIELLO A, BUYSSCHAERT M, et al: Scientific evidence on the links between periodontal diseases and diabetes: Consensus report and guidelines of the joint workshop on periodontal diseases and diabetes by the International Diabetes Federation and the European Federation of Periodontology. *J Clin Periodontol* 2018; 45 (2): 138–149. <https://doi.org/10.1111/jcpe.12808>
- SANZ M, CASTILLO AMD, JEPSEN S, et al: Periodontitis and cardiovascular diseases: Consensus report. *J Clin Periodontol* 2020; 47 (3): 268–288. <https://doi.org/10.1111/jcpe.13189>
- TONETTI MS, VAN DYKE TE, et al: Periodontitis and atherosclerotic cardiovascular disease: consensus report of the Joint EFP/AAP Workshop on Periodontitis and Systemic Diseases. *J Periodontol* 2013; 84 (4): 24–29. <https://doi.org/10.1902/jop.2013.1340019>
- SANZ M, KORNMAN K, et al: Periodontitis and adverse pregnancy outcomes: consensus report of the Joint EFP/AAP Workshop on Periodontitis and Systemic Diseases. *J Periodontol* 2013; 84 (4): 164–169. <https://doi.org/10.1902/jop.2013.1340016>
- CHAPPLE ILC, MEALEY BL, VAN DYKE E, et al: Periodontal health and gingival diseases and conditions on an intact and a reduced periodontium: Consensus report of Workgroup 1 of the 2017 World Workshop on the Classification of Periodontal and Peri-Implant Diseases and Conditions. *J Periodontol* 2018; 89 (1): 74–84. <https://doi.org/10.1002/JPER.17-0719>
- TONETTI MS, GREENWELL H, KORNMAN KS: Staging and grading of periodontitis: Framework and proposal of a new classification and case definition. *J Periodontol* 2018; 89 (1): 159–172. <https://doi.org/10.1002/JPER.18-0006>
- TONETTI MS, SANZ M: Implementation of the new classification of periodontal diseases: Decision-making algorithms for clinical practice and education. *J Clin Periodontol* 2019; 46 (4): 398–405. <https://doi.org/10.1111/jcpe.13104>
- CARRA, MC, DETZEN L, KITZMANN J, et al: Promoting behavioural changes to improve oral hygiene in patients with periodontal diseases: a systematic review. *J Clin Periodontol* 2020; 47 (22): 72–89. <https://doi.org/10.1111/jcpe.13234>
- RAMSEIER CA, WOELBER JP, KITZMANN J, et al: Impact of risk factor control interventions for smoking cessation and promotion of healthy lifestyles in patients with periodontitis: a systematic review. *J Clin Periodontol* 2020; 47: 90–106. <https://doi.org/10.1111/jcpe.13240>
- TONETTI MS, CHAPPLE ILC, JEPSEN S, et al: Primary and secondary prevention of periodontal and peri-implant diseases: Introduction to, and objectives of the 11th European Workshop on Periodontology consensus conference. *J Clin Periodontol* 2015; 42 (16): 1–4. <https://doi.org/10.1111/jcpe.12382>
- VAN DER WEIJDEN F, SLOT DE: Oral hygiene in the prevention of periodontal diseases: the evidence. *Periodontol 2000* 2011; 55 (1): 104–123. <https://doi.org/10.1111/j.1600-0757.2009.00337.x>
- RAMSEIER CA, WOELBER JP, KITZMANN J, et al: Impact of risk factor control interventions for smoking cessation and promotion of healthy lifestyles in patients with periodontitis: A systematic review. *J Clin Periodontol* 2020; 47 (22): 90–106. <https://doi.org/10.1111/jcpe.13240>
- SUVAN J, LEIRA Y, MORENO F, et al: Subgingival Instrumentation for Treatment of Periodontitis. A Systematic Review.

- J Clin Periodontol* 2020; 47: 155–175.
<https://doi.org/10.1111/jcpe.13245>
24. EBERHARD J, JEPSEN S, JERVØE-STORM PM, et al: Full-mouth treatment modalities (within 24 hours) for chronic periodontitis in adults. *Cochrane Database Syst Rev* 2015; (4): CD004622.
<https://doi.org/10.1002/14651858.CD004622.pub3>
 25. SALVI GE, STAHLI A, SCHMIDT JC, et al: Adjunctive laser or antimicrobial photodynamic therapy to non-surgical mechanical instrumentation in patients with untreated periodontitis. A systematic review and meta-analysis. *J Clin Periodontol* 2020; 47 (22): 176–198.
<https://doi.org/10.1111/jcpe.13236>
 26. DONOS N, CALCIOLARI E, BRUSSELLAERS N, et al: The adjunctive use of host modulators in non-surgical periodontal therapy. A systematic review of randomized, placebo-controlled clinical studies. *J Clin Periodontol* 2020; 47 (22): 199–238.
<https://doi.org/10.1111/jcpe.13232>
 27. FIGUERO E, ROLDAN S, SERRANO J, et al: Efficacy of adjunctive therapies in patients with gingival inflammation. A systematic review and meta-analysis. *J Clin Periodontol* 2020; 47 (22): 125–143.
<https://doi.org/10.1111/jcpe.13244>
 28. HERRERA D, MATESANZ P, MARTIN C, et al: Adjunctive effect of locally delivered antimicrobials in periodontitis therapy. A systematic review and meta-analysis. *J Clin Periodontol* 2020; 47: 239–256.
<https://doi.org/10.1111/jcpe.13230>
 29. TEUGHELS W, FERES M, OUD V, et al: Adjunctive effect of systemic antimicrobials in periodontitis therapy: A systematic review and meta-analysis. *J Clin Periodontol* 2020; 47 (22): 257–281.
<https://doi.org/10.1111/jcpe.13264>
 30. POLAK D, WILENSKY A, ANTONOGLIOU GN, et al: The Efficacy of Pocket Elimination/Reduction Compared to Access Flap Surgery: A systematic review and meta-analysis. *J Clin Periodontol* 2020; 47: 303–319.
<https://doi.org/10.1111/jcpe.13246>
 31. SANZ-SANCHEZ I, MONTERO E, CITTERIO F, et al: Efficacy of access flap procedures compared to subgingival debridement in the treatment of periodontitis. A systematic review and meta-analysis. *J Clin Periodontol* 2020; 47 (22): 282–302.
<https://doi.org/10.1111/jcpe.13259>
 32. DOMMISCH H, WALTER C, DANNEWITZ B, EICKHOLZ P: Resective surgery for the treatment of furcation involvement – a systematic review. *J Clin Periodontol* 2020; 47 (22): 375–391.
<https://doi.org/10.1111/jcpe.13241>
 33. SANZ M, MEYLE J: Scope, competences, learning outcomes and methods of periodontal education within the undergraduate dental curriculum: a consensus report of the 1st European Workshop on Periodontal Education-position paper 2 and consensus view 2. *Eur J Dent Educ* 2010; 14 (1): 25–33.
<https://doi.org/10.1111/j.1600-0579.2010.00621.x>
 34. SANZ M, VAN DER VELDEN U, VAN STEENBERGHE D, et al: Periodontology as a recognized dental speciality in Europe. *J Clin Periodontol* 2006; 33 (6): 371–375.
<https://doi.org/10.1111/j.1600-051X.2006.00932.x>
 35. VAN DER VELDEN U, SANZ M: Postgraduate periodontal education. Scope, competences, proficiencies and learning outcomes: consensus report of the 1st European Workshop on Periodontal Education-position paper 3 and consensus view 3. *Eur J Dent Educ* 2010; 14 (1): 34–40.
<https://doi.org/10.1111/j.1600-0579.2010.00622.x>
 36. NYMAN S, LINDHE J, ROSLING B: Periodontal surgery in plaque-infected dentitions. *J Clin Periodontol* 1977; 4 (4): 240–249.
<https://doi.org/10.1111/j.1600-051X.1977.tb01896.x>
 37. ROSLING B, NYMAN S, LINDHE J, et al: The healing potential of the periodontal tissues following different techniques of periodontal surgery in plaque-free dentitions. A 2-year clinical study. *J Clin Periodontol* 1976; 3 (4): 233–250.
<https://doi.org/10.1111/j.1600-051X.1976.tb00042.x>
 38. VAN STEENBERGHE D, LEKHOLM U, BOLENDER C, et al: Applicability of osseointegrated oral implants in the rehabilitation of partial edentulism: a prospective multicenter study on 558 fixtures. *Int J Oral Maxillofac Implants* 1990; 5 (3): 272–281.
 39. NIBALI L, KOIDOU VP, NIERI M, et al: Regenerative surgery versus access flap for the treatment of intrabony periodontal defects. A systematic review and meta-analysis. *J Clin Periodontol* 2020; 47 (22): 320–351.
<https://doi.org/10.1111/jcpe.13237>
 40. CORTELLINI P, BUTI J, PINI PRATO G, et al: Periodontal regeneration compared with access flap surgery in human intra-bony defects 20-year follow-up of a randomized clinical trial: tooth retention, periodontitis recurrence and costs. *J Clin Periodontol* 2017; 44 (1): 58–66.
<https://doi.org/10.1111/jcpe.12638>
 41. Proceedings of the 1996 World Workshop in Periodontics. Lansdowne, Virginia, July 13–17, 1996. *Ann Periodontol* 1996; 1 (1): 1–947.
 42. CORTELLINI P, PINI PRATO G, TONETTI MS: The modified papilla preservation technique. A new surgical approach for interproximal regenerative procedures. *J Periodontol* 1995; 66 (4): 261–266.
<https://doi.org/10.1902/jop.1995.66.4.261>
 43. CORTELLINI P, PINI PRATO G, TONETTI MS: The simplified papilla preservation flap. A novel surgical approach for the management of soft tissues in regenerative procedures. *Int J Periodontics Restorative Dent* 1999; 19 (6): 589–599.
 44. CORTELLINI P, TONETTI MS: Minimally invasive surgical technique and enamel matrix derivative in intra-bony defects. I: Clinical outcomes and morbidity. *J Clin Periodontol* 2007; 34 (12): 1082–1088.
<https://doi.org/10.1111/j.1600-051X.2007.01144.x>
 45. HARREL SK: A minimally invasive surgical approach for periodontal regeneration: surgical technique and observations. *J Periodontol* 1999; 70 (12): 1547–1557.
<https://doi.org/10.1902/jop.1999.70.12.1547>
 46. CORTELLINI P, TONETTI MS: Improved wound stability with a modified minimally invasive surgical technique in the regenerative treatment of isolated interdental intrabony defects. *J Clin Periodontol* 2009; 36 (2): 57–63.
<https://doi.org/10.1111/j.1600-051X.2008.01352.x>
 47. TROMBELLI L, FARINA R, FRANCESCHETTI G, et al: Single-flap approach with buccal access in periodontal reconstructive procedures. *J Periodontol* 2009; 80 (2): 353–360.
<https://doi.org/10.1902/jop.2009.080420>
 48. JEPSEN S, GENNAI S, HIRSCHFELD J, et al: Regenerative surgical treatment of furcation defects: A systematic review and Bayesian network meta-analysis of randomized clinical trials. *J Clin Periodontol* 2020; 47 (22): 352–374.
<https://doi.org/10.1111/jcpe.13238>
 49. SCHWENDICKE F, GRAETZ C, STOLPE M, et al: Retaining or replacing molars with furcation involvement: a cost-effectiveness comparison of different strategies. *J Clin Periodontol* 2014; 41 (11): 1090–1097.
<https://doi.org/10.1111/jcpe.12315>
 50. VENNEDEY V, DERMAN SH, HILIGSMANN M, et al: Patients' preferences in periodontal disease treatment elicited alongside an IQWiG benefit assessment: a feasibility study. *Patient Prefer Adherence* 2018; 12: 2437–2447.
<https://doi.org/10.2147/PPA.S176067>
 51. TROMBELLI L, SIMONELLI A, FRANCESCHETTI G, et al: What periodontal recall interval is supported by evidence? *Periodontol 2000* 2020; 84 (1): 124–133.
<https://doi.org/10.1111/prd.12340>
 52. POLAK D, WILENSKY A, ANTONOGLIOU GN, et al: The efficacy of pocket elimination/reduction compared to access flap surgery: A systematic review and meta-analysis. *J Clin Periodontol* 2020; 47 (22): 303–319.
<https://doi.org/10.1111/jcpe.13246>

53. SANZ M, BÄUMER A, BUDUNELI N, et al: Effect of professional mechanical plaque removal on secondary prevention of periodontitis and the complications of gingival and periodontal preventive measures: consensus report of group 4 of the 11th European Workshop on Periodontology on effective prevention of periodontal and peri-implant diseases. *J Clin Periodontol* 2015; 42 (16): 214–220. <https://doi.org/10.1111/jcpe.12367>
54. RAMSEIER CA, NYDEGGER M, WALTER C, et al: Time between recall visits and residual probing depths predict long-term stability in patients enrolled in supportive periodontal therapy. *J Clin Periodontol* 2019; 46 (2): 218–230. <https://doi.org/10.1111/jcpe.13041>
55. COSTA FO, LAGES EJP, COTA LOM, et al: Tooth loss in individuals under periodontal maintenance therapy: 5-year prospective study. *J Periodontol Res* 2014; 49 (1): 121–128. <https://doi.org/10.1111/jre.12087>
56. TONETTI MS, CHAPPELLE ILC, JEPSEN S, et al: Primary and secondary prevention of periodontal and peri-implant diseases: Introduction to, and objectives of the 11th European Workshop on Periodontology consensus conference. *J Clin Periodontol* 2015; 42 (16): 1–4. <https://doi.org/10.1111/jcpe.12382>
57. VAN DER WEIJDEN FA, SLOT DE: Efficacy of homecare regimens for mechanical plaque removal in managing gingivitis a meta review. *J Clin Periodontol* 2020; 47 (22): 107–124. <https://doi.org/10.1111/jcpe.12359>
58. SLOT DE, VALKENBURG C, VAN DER WEIJDEN FA: Mechanical plaque removal of periodontal maintenance patients: A systematic review and network meta-analysis. *J Clin Periodontol* 2020; 47 (22): 107–124. <https://doi.org/10.1111/jcpe.13275>
59. FIGUERO E, HERRERA D, TOBIAS A, et al: Efficacy of adjunctive anti-plaque chemical agents in managing gingivitis: A systematic review and network meta-analyses. *J Clin Periodontol* 2019; 46: 723–739. <https://doi.org/10.1111/jcpe.13127>
60. SERRANO J, ESCRIBANO M, ROLDÁN S, et al: Efficacy of adjunctive anti-plaque chemical agents in managing gingivitis: a systematic review and meta-analysis. *J Clin Periodontol* 2015; 42: 106–138. <https://doi.org/10.1111/jcpe.12331>
61. CUMMINS D, CREETH JE: Delivery of antiplaque agents from dentifrices, gels, and mouthwashes. *J Dent Res* 1992; 71: 1439–1449. <https://doi.org/10.1177/00220345920710071601>
62. ESCRIBANO M, FIGUERO E, MARTÍN C, et al: Efficacy of adjunctive anti-plaque chemical agents: a systematic review and network meta-analyses of the Turesky modification of the Quigley and Hein plaque index. *J Clin Periodontol* 2016; 43: 1059–1073. <https://doi.org/10.1111/jcpe.12616>
63. TROMBELLI L, FARINA R, POLLARD A, et al: Efficacy of alternative or additional methods to professional mechanical plaque removal during supportive periodontal therapy: A systematic review and meta-analysis. *J Clin Periodontol* 2020; 47: 144–154. <https://doi.org/10.1111/jcpe.13269>
64. REINHARDT RA, STONER JA, GOLUB LM, et al: Efficacy of sub-antimicrobial dose doxycycline in post-menopausal women: clinical outcomes. *J Clin Periodontol* 2007; 34 (9): 768–775. <https://doi.org/10.1111/j.1600-051X.2007.01114.x>
65. CARVALHO VF, ANDRADE PVC, RODRIGUES MF, et al: Antimicrobial photodynamic effect to treat residual pockets in periodontal patients: a randomized controlled clinical trial. *J Clin Periodontol* 2015; 42 (5): 440–447. <https://doi.org/10.1111/jcpe.12393>
66. PAPAPANOU PN, SANZ M, et al: Periodontitis: consensus report of workgroup 2 of the 2017 World Workshop on the Classification of Periodontal and Peri-Implant Diseases and Conditions. *J Clin Periodontol* 2018; 45 (20): 162–170. <https://doi.org/10.1111/jcpe.12946>

PAÁR C, BARTHA B, EPER M, RADÓCY-DRAJKÓ Zs, SZABÓ G, GERA I

The brief summary of the practical guideline for the treatment of stage I–III periodontitis – according to the EFP clinical practice guideline (2020)

The recently introduced 2017 World Workshop on the Classification of Periodontitis, changed several definitions and diagnostic approaches. Those were summarized and published in the Hungarian scientific media last year. One of the key elements of the new classification is to make a paradigm change and new perspectives in the understanding of the whole plaque related periodontal diseases. For plaque related periodontitis, the new classification incorporated stages and grades of disease, aiming to describe not only disease severity and extent but also its complexity and the contributing risk factors. Therefore it was wise to formulate evidence-based clinical guidelines for practitioners how to manage advanced (stage II–III) periodontitis. The EFP Work Groups based on their panel discussions has recently published a very detailed guideline in the *J. Clinical Periodontology* (2020; 47: 4–60). Those recommendations cover the whole course of comprehensive periodontal treatment.

The aim: of the Hungarian summary of the EFP protocol is to briefly summarize the 55 pages EFP S3 Level Clinical Practice Guideline (S3 CPG) for the Hungarian dentists and scholars.

Results: The S3 CPG for the management of stages I, II and III periodontitis used a pre-established stepwise approach to therapy based disease stages. Consensus was achieved on recommendations covering incremental, interventions in all steps of therapy. Treatment planning is focusing on – a) behavioural changes, and supragingival biofilm, gingival inflammation and risk factor control; – b) supra- and sub-gingival instrumentation, with and without adjunctive therapies) different types of periodontal surgical interventions; and – d) the necessary supportive periodontal care to extend benefits over time. Those major elements of periodontal care is briefly summarized in this Hungarian version.

Conclusion: This S3 guideline summarizes according to the available evidence at the time of publication the available and most effective methods to treat periodontitis and to maintain periodontal health.

Keywords: clinical guideline; grade; health policy; oral health; periodontal therapy; periodontitis

FOGPÓTLÁSTANI TÁRSASÁG

XXIV. KONGRESSZUSA

2021. SZEPTEMBER 24-25.



PÉNTEK

9.00-9.10: MEGNYITÓ - PROF. DR. HERMANN PÉTER,
PROF. DR. HEGEDŰS CSABA

9.20-10.05: DR. BODROGI ATTILA

10.10-10.55 : DR. CZINKÓCZKY BÉLA

11.00-11.45: DR. FORSTER ANDRÁS

11.50-12.50: DR. RAKICS PÉTER- RÓTH GERGELY
FOGTECHNIKUS MESTER

13.00-14.00 EBÉDSZÜNET

14.00-14.45: PROF. ANTOON DE LAAT (LEUVEN)

14.50-15.35: DR. SOMOSKÖVI ISTVÁN

15.40-16.40: DR. FRANK ZIMMERLING- MATTHEUS BOXHOORN
FOGTECHNIKUS MESTER
(IVOCLAR, LIECHTENSTEIN)

16.45-17.30: DR. SCHMIDT PÉTER

17.30-TÓL DÍJÁTADÓ
SEMMELWEIS EGYETEM
ORSZÁGOS BORVERSENY BORAINAK KÓSTOLÁSA

SZOMBAT

9:00-9.45: PROF. DR. HEGEDŰS CSABA

9.50-10.35: DR. MARADA GYULA

10.40-11.25: DR. JÁSZ MÁTÉ

11.30-12.15: DR. BARTHA FERENC

12.20-13.00 EBÉDSZÜNET

13.00-13.45: DR. GROSZ JÁNOS PÁL

13.50-14.35: DR. BARÁTH ZOLTÁN

14.40-15.10: DR. LÁSZLÓFY CSABA

15.15-16.15: DR. BORBÉLY JUDIT-RÓTH LAJOS
FOGTECHNIKUS MESTER

HELYSZÍN:

1088 BUDAPEST SZENTKIRÁLYI UTCA 47
ÁRKÖVY JÓZSEF ELŐADÓTEREM



FRONT DENT

ivoclar
vivadent

3shape


by dental-trade

alphaimplant



FOGPÓTLÁSTANI
KLINIKA





A **SYNLAB Hungary Kft.** Magyarország legnagyobb labordiagnosztikai szolgáltatója környezetanalitikai vizsgálatokat végző részlege sokéves szakmai tapasztalattal kínálja – többek között – víz- és környezet-higiéniai vizsgálatait.

LEGIONELLA VIZSGÁLAT A SYNLABNÁL FOGÁSZATOK RÉSZÉRE

A fogászati rendelők vízhálózatánál kiemelt jelentősége van a *Legionella* vizsgálatnak. Esetükben a *Legionella* szűrés különösen fontos mivel a berendezések hűtésére hálózati hidegvízet használnak. A hűtési folyamatok révén vízpermet keletkezik, a *Legionella* pedig a belélegzett vízpermettel fertőz.

Vízrendszerekben a biofilmképződés kockázata miatt az emberi szervezetre káros mikroorganizmusok előfordulását érdemes rendszeresen szűrni. Rendszeretlen használat és nem megfelelő karbantartás következtében ideális feltételek alakulnak ki baktériumok megtelepedésére. A csövekből kioldódó és a vízből kirakódó anyagok elegendő tápanyagforrásként szolgálnak a biofilmek kialakulásához.

A biofilmek képződését legjobban telepszám meghatározással lehet ellenőrizni. Az Országos Epidemiológiai Központ ajánlása szerint kezelőegységenként havi egy mintavétel javasolt. Évi egyszer pedig *Legionella*, *Pseudomonas aeruginosa* vizsgálat és telepszám meghatározás elvégzése javasolt.

A **SYNLAB Hungary Kft.** teljeskörű vizsgálatot tud nyújtani fogászati rendelők vízhálózatának ellenőrzéséhez.



Lépjön kapcsolatba velünk a KornyezetKemia@synlab.com e-mail címen keresztül és kollégáink hamarosan válaszolnak.

SYNLAB Hungary Kft.
1211 Budapest, Weiss Manfréd út 5-7.
Tel.: +36 1 5 888 500

www.synlab.hu

SYNLAB 

A 2021. évben végzett fogorvostan-hallgatók doktorrá avatása

Debreceni Egyetem Fogorvostudományi Kar

2021-ben a járványhelyzet miatt elmaradtak a hagyományos diplomaosztó ünnepségek, így a Debreceni Egyetem tanévzáró ünnepségére 2021. július 10-én 16 órakor került sor a Nagyerdei Stadionban, ahol az alábbi fogorvostan-hallgatókat avatták fogorvosdoktorrá:

Asztalos Panna, Balázs Anna Zsófia, Bálint Botond,
Bodnár Gabriella, Csernyán Vivien,
Csubák Ramóna, Dézsi Alexandra,
Dib Farès Salah-Eddine, Doan Thu Nga,
Dr. Hézső Tamás, Dr. Majoros Géza,
Dr. Szabóné Rezsabek Zsófia, Éltető Daniella,
Esztergomi Ádám, Farrokhi Rouzbeh,
Fekete Petra Ágnes, Fülöp Flóra, Haji Davali Kourosh,
Harangozó Hajnalka, Hell Dávid Benjámin,
Jámbor Bettina, Jasku Fruzsina, Kanendran Sajethaa,
Kashefi Pour Dezfouli Afarin, Kassieh Yazan,
Kepics-Orosz Enikő Anett, Khan Maliha,
Kiss Gabriella, Kiss Tibor, Koch Krisztián György,
Korompay Zsuzsanna, Leveleki Livia, Ma Jikang,
Machnik Szilvia, Mansouri Negin, Maros Gergely,
Marosi Fanni, Masoumi Lida, Mászlé Flóra,
Mehrabanian Mojtaba, Miklós Sára,
Mivehchi Hassan, Moujaes Elie, Mounayer Odeh,
Nagy Dóra, Nori Sadek, Olchváry-Kalapos Dóra,
Papp Regina Panna, Pázmándi Patricia,
Pourabrishami Elmira, Radványi Péter Ádám,
Rebenku Anett, Rezaei Ali, Reznik György Imre,
Salánki Zita, Sanmuganathan Lucksha Visakhan,
Szabó Ágnes, Szalva László Péter, Szegedi Mónika,
Székely Eszter Valéria, Taleblou Mohammad,
Tfirst Anna, Tóth Anna, Tóth Boglárka, Tóth Dániel,
Veres Dávid, Vincze Zsófia Éva,
Vu Minh Nhat, Zehra Sitara

Szegedi Tudományegyetem Fogorvostudományi Kar

2021. július 10-én az SZTE Tanulmányi és Információs Központjában az alábbi végzett fogorvostan-hallgatókat avatták fogorvosdoktorrá:

Ale Fruzsina Viktória, Baczkó Katinka Petronella,
Balogh Barbara Emese, Barabás Patricia Anna,
Bohner Flóra Anna, Cseh Kata, Dózsa Anita,
Dreiszker Júlia, Dudás Máté, Faragó Barnabás,
Font Laura, Gál Emese, Halász Solt, Hegedűs Ákos,
Hóbor Ildikó, Horváth Kristóf Bence, Hulita Sybilla,
Jókai Blanka Zsuzsanna, Juhász Orsolya Virág,
Karabélyos Csongor, Kari Zsófia, Katona Eszter,
Kocsis Annamária Lujza, Kondorossy Krisztina,
Kovács Luca, László Zsófia, Liang Dávid,
Molnár Kinga, Naár Írisz Barbara, Nagy Szilvia,
Nébl Annamária, Oláh Krisztina, Schreiber Nóra,
Szarvas Marcell, Sente Viktória, Toró Lilla Réka,
Tóth Máté, Tóth Viktória Éva,
Valacsai Filippa, Yosef Markosz

Kinevezések

Semmelweis Egyetem Fogorvostudományi Kar

2021. március 1-től

DR. NÉMETH ZSOLT egyetemi docens
igazgatói megbízást kapott
az Arc- Állcsont- Szájsebészeti
és Fogászati Klinika vezetésére.

2021. március 1-től

DR. VÁG JÁNOS egyetemi docens
igazgatói megbízást kapott
a Konzerváló Fogászati Klinika vezetésére.

2021. február 23-tól **DR. ZSEMBERY ÁKOS**
egyetemi docens *tanszékvezetői megbízást* kapott
az Orálbiológiai Tanszék vezetésére.

2021-ben *habilitációs képesítést* szerzett
DR. JOÓB-FANCSALY ÁRPÁD egyetemi docens,
az Arc- Állcsont- Szájsebészeti
és Fogászati Klinika intézetvezető-helyettese.

2021-ben *habilitációs képesítést* szerzett
DR. LOHINAI ZSOLT egyetemi docens
(Konzerváló Fogászati Klinika).

2021. július 1-től

a Semmelweis Egyetem Fogorvostudományi Karon
egyetemi docensi kinevezést kapott
DR. BALATON GERGELY
(Gyermekfogászati és Fogszabályozási Klinika).

2021. július 1-jén,

a Semmelweis-nap egyetemi, központi ünnepségén
Arany pecsétgyűrű kitüntetés telt át
DR. VARGA GÁBOR egyetemi tanár,
az Orálbiológiai Tanszék leköszönő tanszékvezetője.

Pécsi Tudományegyetem Általános Orvostudományi Kar

2021. januárban

a Pécsi Tudományegyetem
Általános Orvostudományi Karon
egyetemi docensi kinevezést kapott
DR. LEMPEL EDINA
(PTE ÁOK Klinikai Központ
Fogászati és Szájsebészeti Klinika).

2020. januárban

a Pécsi Tudományegyetem
Általános Orvostudományi Karon
egyetemi docensi kinevezést kapott
DR. BÁN ÁGNES
(PTE ÁOK Klinikai Központ
Fogászati és Szájsebészeti Klinika).

2020. júniusában

DR. Soós BALÁZS egyetemi tanársegéd
PhD-fokozatot szerzett
(PTE ÁOK Klinikai Központ
Fogászati és Szájsebészeti Klinika).

Szegedi Tudományegyetem Fogorvostudományi Kar

2021. július 1-től

DR. BARÁTH ZOLTÁN egyetemi docens
dékáni megbízást kapott
a Szegedi Tudományegyetem
Fogorvostudományi Kar vezetésére.

2021. április 1-től

a Szegedi Tudományegyetem
Fogorvostudományi Karon
egyetemi docensi kinevezést kapott
DR. ANTAL MÁRK
(Konzerváló és Esztétikai Fogászati Tanszék).

2021. április 1-től

a Szegedi Tudományegyetem
Fogorvostudományi Karon
egyetemi docensi kinevezést kapott
DR. STÁJER ANETTE
(Parodontológiai Tanszék).

2021. július 1-től

DR. ANTAL MÁRK
egyetemi docens tanszékvezetői megbízást kapott
a Konzerváló és Esztétikai Fogászati Tanszék vezetésére.

**Prof. Dr. Nagy Katalin,
a Szegedi Tudományegyetem Fogorvostudományi Karának
tanszékvezető egyetemi tanára
Simmelweis-díjat vehetett át**

Prof. Dr. Kásler Miklós, az emberi erőforrások minisztere 2021. június 29-én az ünnepélyes keretek között átadott Simmelweis Ignác-díj odaítélésével ismerte el a hazai orvostudomány azon szakembereit, akik az egészség megőrzése, a betegségek megelőzése és a gyógyítás terén kivételesen magas színvonalú, példaértékű eredményt értek el, illetve tevékenységükkel jelentősen hozzájárultak ilyen eredmény eléréséhez.

Az idei évben a díjazottak között szerepelt Prof. Dr. Nagy Katalin, a Szegedi Tudományegyetem Fogorvostudományi Kar Szájsebészeti Tanszékének vezetője, Karunk pro-dékánja, aki fogorvosi diplomájának megszerzését követően, egykori alma matere kötelékében maradva, több évtizede végez elvülhetetlen gyógyító munkát. Bár kezdetben általános orvosnak készült, édesapja tanácsára döntött a fogorvosi hivatás, azon belül is az orális onkológia, valamint a tumorműtétek követő protetikai rehabilitáció, a fogorvoslás e sok szempontból speciális szakterületei mellett.

E sorok olvasói, akik valaha találkoztak Professzor Asszonnyal, bizonyára egyetértenek velem abban, hogy az ő szakmai elhivatottsága, maximalizmusa és energikussága példaértékű mindannyiunk számára. Választott szakterületén a nemzetközi szakmai ismeretek legjavát elsajátítva tért haza finnországi, németországi, angolai, egyesült államokbeli tanulmányútajairól, mindig azzal az önzetlen törekvéssel, hogy a kint tanultakat a szegedi betegellátás javára fordítsa. Ennek a törekvésnek az eredményeképpen országos szinten elsőként Karunk jogelőd intézményében jött létre a maxillofaciális rehabilitációs osztály, melynek működését először osztályvezető-helyettesként, majd osztályvezetőként irányította. Tudományos érdeklődésének középpontjában az orális onkológia, orális prevenció, valamint a szájüregi daganatok kialakulásáért felelős etiológiai faktorok vizsgálata áll.

A Magyar Fogorvosok Egyesületének elnökeként Professzor Asszony irányításával kerültek kidolgozásra azok a szakmai eljárásrendek, amelyeket a fogászati ellátást különös mértékben sújtó, a koronavírus-járvány okozta korlátozások bevezetése tett szükségessé.



Nemzetközi és hazai szakmai sikereinek számbevételkor mindig hangsúlyozza: egyedül nem lehet maradandót alkotni; az elért sikerek nem egyéni érdemek, sokkal inkább csapatmunka eredményei.

Professzor Asszony bár fiatal egyetemistaként érkezett a Napfény Városába, szívében a legszegedibb, aki igazi lokálpatriótaként fáradhatatlanul dolgozik a Szegedi Tudományegyetem, azon belül is a szegedi fogorvosképzés hírnevének öregbítésért.

Kedves Professzor Asszony! Drága Kati! A Szegedi Tudományegyetem Fogorvostudományi Karának valamennyi munkatársa nevében szívből gratulálunk, jó egészséget és további szakmai sikereket kívánunk.

Dr. Baráth Zoltán
dékán

MAÁSZT kongresszus

Kedves Kolléganők, Kollégák!

A járványügyi helyzet, úgy tűnik, végre megengedi, hogy a tavaly elmaradt Magyar Arc-, Állcsont és Szájsebészeti Társaság 23. Nemzeti Kongresszusát és a 12. Nemzetközi Danubius Kongresszusunkat idén jelenléttel is megtartsuk! Terveinknek és korábbi kítűzésünknek megfelelően, szeptember 23. és 25. között találkozunk Harkányban, a Thermal Hotelben!

Nagyon fontos tudatnunk azt is, hogy szervezőbizottságunk egyszerre figyeli a járványügyi előírásokat, a megbetegedési esetszámokat és emellett a kollégák, illetve a kiállítók regisztrációs hajlandóságát is. Így amennyiben ezen adatok kedvezőtlené válnak az esemény előtt, az elhalasztás szomorú döntését is meg fogjuk hozni, természetesen úgy, hogy a regisztráltakat semmilyen anyagi hátrány és teher ne érje.

A kedvezményes regisztrációkra augusztus 10-ig volt lehetőség, a kongresszusi előadások bejelentésére és az absztraktok beküldésére pedig augusztus 3-ig. További információkat a www.maaszt2020.hu weboldalon találhatnak.

Az elmúlt időszakban felgyülemlett tetemes ismeretanyag akár kivételesen koncentrált tudományos eseménnyé is emelheti rendezvényünket, nem beszélve a most már abszolút hiánypótló társasági és baráti viszontlátás lehetőségére. Őszintén reméljük, hogy immáron három hosszú év elteltével ismételtén találkozhatunk!

*Várunk szeretettel
minden kedves érdeklődő kollégát
és kiállítót Harkányban!*

Dr. Szalma József
kongresszus elnöke,
MAÁSZT főtitkár

Dr. Dr. Oberna Ferenc
a MAÁSZT Elnöke

A Semmelweis Egyetem Fogorvostudományi Kar bekerült a világ legjobb 200 egyeteme közé a ShanghaiRanking új rangsorában

A Semmelweis Egyetem a fogorvostudomány területén bejutott a világ 200 legjobb felsőoktatási intézménye közé az Academic Ranking of World Universities rangsort is megjelentető ShanghaiRanking 2021-es szakterületi listáin (Global Ranking of Academic Subjects). Először fordul elő, hogy nemzetközi rangsorban ilyen előkelő helyezést ér el egy magyar egyetem ezen a téren.

A 2003 óta megjelenő rangsor az intézmények teljesítményét főként publikációs tevékenységi indikátorok szakterületre jellemző súlyozásával méri, figyelembe véve egyebek mellett a kiadott publikációk arányát, a vezető folyóiratokban megjelent vagy kiemelt konferenciákon bemutatott publikációk számát, illetve a jelentős díjakkal elismert kutatók számát is.

Forrás: *Semmelweis Hírek*