



## FELELŐS SZERKESZTŐ

Merkely Béla  
merkely.bela@kardio.sote.hu

## FŐSZERKESZTŐK

Gál János  
janos.gal67@gmail.com

Langer Róbert  
roblanger@hotmail.com

## SZERKESZTŐBIZOTTSÁG

### Graduális képzés

Matolcsy András  
matolcsy@korb1.sote.hu

### PhD-képzés

Szel Ágoston  
szel@ana2.sote.hu

### Szakorvos-továbbképzés

Szathmári Miklós  
szatmik@bel1.sote.hu

### Rezidens- és szakorvosképzés

Préda István  
predadr@gmail.com

## Tagok

Ádám Veronika, Bereczki Dániel, Bitter István, Csermely Péter, de Châtel Rudolf, Dobozy Attila, Eckhardt Sándor, Édes István, Fazekas Árpád, Fejérdy Pál, Fekete György, Halász Béla, Karádi István, Kárpáti Sarolta, Kásler Miklós, Keller Éva, Kollai Márk, Kopper László, Ligeti Erzsébet, Losonczy György, Magyar Kálmán, Mandl József, Muszbek László, Nagy Károly, Nardai Sándor, Nemes Attila, Németh János, Noszál Béla, Palkovits Miklós, Papp Gyula, Papp Zoltán, Petrányi Győző, Répássy Gábor, Rigó János, Réthelyi Miklós, Romics Imre, Rosivall László, Sótónyi Péter, Szendrői Miklós, Szirmai Imre, Szollár Lajos, Telegdy Gyula, Tompa Anna, Tóth Miklós, Tulassay Zsolt, Tulassay Tivadar, Vasas Livia, Vincze Zoltán, Zelles Tivadar

## Szerkesztőségi titkár

Szelid Zsolt  
orvoskepzes@kardio.sote.hu

Az ORVOSKÉPZÉS megjelenik negyedévente. Megrendelhető a Kiadótól.

Szerzői jog és másolás: minden jog fenntartva. A folyóiratban valamennyi írásos és képi anyag közlési joga a szerkesztőséget illeti. A megjelent anyag, illetve annak egy részének bármilyen formában történő másolása, ismételt megjelentetéséhez a szerkesztőség hozzájárulása szükséges.

## ORVOSKÉPZÉS

A graduális és posztgraduális képzés folyóirata  
Alapítva 1911-ben  
2011; LXXXVI. évfolyam, 4:309-400.  
SZEMÉSZET

### Orvosképzés Szerkesztőség:

1086 Budapest, Nagyvárad tér 4.

### Kiadja és terjeszti:

Semmelweis Kiadó  
1086 Budapest, Nagyvárad tér 4.

**Telefon:** 210-4403

**Fax:** 210-0914, 459-1500/56471

### Internet honlap:

www.semmelweiskiado.hu

**E-mail:** info@semmelweiskiado.hu  
orvoskepzes@semmelweiskiado.hu

### Szerkesztő:

VINCZE JUDIT

vin.jud@net.sote.hu

### Illusztráció:

ÁNGYÁN GERGŐ

### Kiadásért felel:

TÁNCOS LÁSZLÓ  
tancos@mail.datanet.hu

### Hirdetésszervező:

KOVÁCS VERONIKA

**Telefon:** 215-1401, 06 20/ 221-5265  
kovver@net.sote.hu

### Nyomdai előállítás:

Europrinting Nyomda

ISSN 0030-6037



Semmelweis Kiadó  
www.semmelweiskiado.hu



## ORVOSKÉPZÉS

A graduális és posztgraduális képzés folyóirata alapítva 1911-ben  
2011; LXXXVI. évfolyam, 4:309-400.  
SZEMÉSZET

Az  
ORVOSKÉPZÉS  
folyóirat  
megrendelésével kapcsolatos  
információ:  
a lap végén, valamint  
orvoskepzes@semmelweiskiado.hu

## E-ORVOSKÉPZÉS

Töltse le a folyóiratot a  
[www.semmelweiskiado.hu](http://www.semmelweiskiado.hu)  
oldaláról!

## Semmelweis Egyetem

### Szemészeti kötelező szinten tartó tanfolyam Korszerű ismeretek a szemészetben

Budapest, Nagyváradt Téri Elméleti Központ (NET  
(1089 Budapest, Nagyvárad tér 4.; Zöld előadóterem)  
2012. január 17.–2012. január 20.

#### A TANFOLYAM ELNÖKE

*Dr. Németh János*, az MTA doktora  
egyetemi tanár, igazgató  
Semmelweis Egyetem, Szemészeti Klinika  
1085 Budapest, VIII. Mária u. 39.  
E-mail: [nemeth.janos@med.semmelweis-univ.hu](mailto:nemeth.janos@med.semmelweis-univ.hu)

#### TANFOLYAMSZERVEZÉS

*Dr. Farkas Ágnes* nyugalmazott egyetemi docens  
Semmelweis Egyetem, Szemészeti Klinika  
1085 Budapest, VIII. Mária u. 39.

*Dr. Szombath Dezső*, szaktanácsadó, titkárságvezető  
Semmelweis Egyetem Továbbképzési Központ  
E-mail: [szombath@cme.usn.hu](mailto:szombath@cme.usn.hu)

Kapcsolattartó: *Zaláni-Kiss Eszter*  
Tel.: 06 1 267-4951

#### TOVÁBBKÉPZÉSI INFORMÁCIÓK

Kódszám: SE-TK/2012.I./00051



DR. NÉMETH JÁNOS  
egyetemi tanár

## Előszó

A Szemészet kötelező továbbképző tanfolyam anyaga praktikus szempontok alapján foglalja össze a legfontosabb új ismereteket szemész szakorvosok számára. A tematika a szemészet teljes spektrumát felöleli, a szemfelszíntől az orbitáig, és a diagnosztikától a terápiáig. A négy nap alatt elhangzó 35 előadásban a témával kapcsolatos korszerű információkat a szemészeti alapellátásban is hasznosítható szempontok kiemelésével mutatják be az előadók. Nagy örömünkre szolgál, hogy az előadások legfontosabb tudnivalói közlemények formájában nyomtatásban is megjelenhettek a 101 éves Orvosképzés folyóirat soros számában.

Magam és munkatársaim nevében kívánjuk, hogy a tanfolyam és annak nyomtatott változata jól szolgálja a szem betegek gyógyítását és gyógyulását, valamint, hogy hathatósan segítse a szemész szakorvosokat a szükséges ismeretek elsajátításában és alkalmazásában, a vizsgára való felkészülés, illetve a betegellátás során.

Budapest, 2011. december 28.

*Dr. Németh János*  
az MTA doktora,  
tanszékvezető egyetemi tanár  
a tanfolyam elnöke



## ORVOSKÉPZÉS folyóirat szerzői útmutatója

**A folyóirat célja:** Az 1911-óta megjelenő Orvosképzés legfontosabb célja a hazai orvoskollégák folyamatos graduális és posztgraduális képzésének támogatása. A lap elsősorban olyan munkák közlését tartja feladatának, amelyek az orvostudomány egy-egy ágának újabb és leszűrt eredményeit foglalják össze magas színvonalon úgy, hogy azok a gyakorló orvoshoz, szakorvoshoz, klinikushoz és elméleti orvoshoz egyaránt szóljanak. Emellett lehetőség van eredeti közlemények és esetismertetések benyújtására, és az újság a Semmelweis Egyetem szakmai kötelező szinten tartó tanfolyamok előadási összefoglalóinak is teret ad. Az eredeti közlemények a rendszeres lapszámokban, vagy a témához kapcsolódó tematikus lapszámokban kapnak helyet. Fontos feladatunknak tartjuk, hogy rezidens kollégák tollából származó esetismertetéseket is közöljünk, melyeket mentori ajánlással kérünk benyújtani. A beadott dolgozatokat a szerkesztői bizottság előzetes bírálatra adja ki, és a kézirat közlésére a bíráló eredményének függvényében kerül sor. Tudományos dolgozat benyújtására az alábbiak szerint van lehetőség:

- Esetismertetés (case report)
- Fiatal doktorok (PhD) tudományos beszámolója, új eredményeinek összefoglalása (nem tézisek vagy doktori értekezések!)
- Klasszikus összefoglaló közlemény az elméleti és klinikai orvostudomány bármely területéről, a legújabb irodalmi eredmények felhasználásával
- „Update” jellegű közlemény, azaz nem egy téma kidolgozása, hanem adott szakterület legújabb tudományos eredményeinek összefoglalása
- Előadási összefoglaló (a tanfolyamszervezők felkérése alapján)

**A kézirat:** A tudományos közleményeket elektronikusan, Word dokumentum formátumban kérjük eljuttatni a szerkesztőségbe. Az illusztrációkat, ábrákat és táblázatokat külön file-ként kérjük elküldeni. Az ábrák címeit és az ábramagyarázatokat a Word dokumentumban külön oldalon kell feltüntetni, az ábra/táblázat számának egyértelmű megjelölésével. A digitális képeket minimum 300 dpi felbontásban kérjük, elfogadunk tif, eps, illetve cdr kiterjesztésű file-okat. A kézirat elfogadása esetén az ábrákat a szerkesztőség nyomtatott formában is kéri elküldeni. Az orvosi szavak helyesírásában az Akadémia állásfoglalásának megfelelően, a latinus írásmód következetes alkalmazását tekintjük elfogadottnak. Magyarosan kérjük írni a tudományágak és szakterületek, a technikai eljárások, műszerek, a kémiai vegyületek neveit. A szerkesztők fenntartják maguknak a stílus javítás jogát. A mértékegységeket SI mértérendszerben kérjük megadni.

**A kézirat felépítése** a következő: (1) címlap, (2) magyar összefoglalás, kulcsszavakkal, (3) angol összefoglalás (angol címmel), angol kulcsszavakkal, (sorrendben): magyar cím, angol cím, (4) rövidítések jegyzéke (ha van), (5) szöveg, (6) irodalomjegyzék, (7) ábrajegyzék, (8) táblázatok, (9) ábrák. Az oldalszámozást a címlaptól kezdve kell megadni és az egyes felsorolt tételeket külön lapon kell kezdeni.

(1) **A címlapon** sorrendben a következők szerepeljenek: a kézirat címe, a szerzők neve, valamint a szerzők munkahelye, a kapcsolattartó szerző pontos elektronikus és postai címének megjelölésével. (2–3) **Az összefoglalást** magyar és angol nyelven kell beküldeni, külön oldalakon, a következő szerkesztési eljárást követve: („Bevezetés” („Introduction”), „Célkitűzés” („Aim”), „Módszer” („Methods”), „Eredmények” („Results”) és „Következtetések” („Conclusions”) lényegre törő megfogalmazása történjék. A magyar és az angol összefoglalások terjedelme – külön-külön – ne haladja meg a 200 szót (kulcsszavak nélkül). A témához kapcsolódó, maximum 5 kulcsszót az összefoglalók oldalán, azokat követően kérjük feltüntetni magyar és angol nyelven. (4) A kéziratban előforduló, nem általánosan elfogadott **rövidítésekről** külön jegyzéket kell készíteni abc-sorrendben. (5) A szövegtörzs szerkezete világos és az olvasó számára átlátható legyen. Eredeti közlemények esetén a „Bevezető”-ben röviden meg kell jelölni a problémafelvetést, és az irodalmi hivatkozásokat a legújabb eredeti

közleményekre és összefoglalókra kell szűkíteni. A „Módszer” részben világosan és pontosan kell leírni azokat a módszereket, amelyek alapján a közölt eredmények születtek. Korábban közölt módszereket esetén csak a metodika alapelveit kell megjelölni, megfelelő irodalmi hivatkozással. Klinikai vizsgálatoknál a kéziratához csatolni kell az illetékes etikai bizottság állásfoglalását. Állatkísérletek esetén a Magyar Tudományos Akadémia – Egészségügyi Tudományos Tanács – állatkísérletekre vonatkozó etikai kódexe érvényes, melyre a metodikai részben utalni kell. A statisztikai módszereket és azok irodalmát is meg kell adni. Az „Eredmények” és a „Megbeszélés” részeket világosan kell megszerkeszteni. **Referáló közlemények** benyújtása esetén a szövegtörzs altémákra osztható, melyeket alcímek vezessenek be. **Összefoglaló referátumoknál** a szövegtörzs terjedelme ne haladja meg a 30 000 karaktert (szóközzel), **eredeti közleménynél** (klinikai, vagy kísérletes) ne haladja meg a 20 000 karaktert (szóközzel), **esetismertetésnél** ne haladja meg a 10.000 karaktert (szóközzel), **előadási összefoglaló** esetén pedig ne haladja meg a 8000 karaktert (szóközzel).

**Irodalom:** a hivatkozásokat (maximum 50, előadási összefoglalónál maximum 10) a szövegben való megjelenés sorrendjében tüntessék fel. A szövegben a hivatkozást a sorszáma jelöli.

**Hivatkozás cikke:** sorrendben: szerzők neve (6 szerző felett et al./és mtsai), cikk címe, folyóirat neve (Index Medicus szerint rövidítve), év; kötetszám:első-utolsó oldal. Példa: 1. Kelly PJ, Eisman JA, Sambrook PN. Interaction of genetic and environmental influences on peak bone density. Osteoporosis Int 1990; 1:56-60. **Hivatkozás könyvfejezetre,** sorrendben: a fejezet szerzői. A fejezet címe. In: szerkesztők (editors). A könyv címe. A kiadás helye, kiadó, megjelenés éve; fejezet első-utolsó oldala. Példa: 2. Delange FM, Ermans AM. Iodide deficiency. In: Braverman LE, Utiger RD, eds. Werner and Ingbar's the thyroid. 7th ed. Philadelphia, Lipincott-Raven, 1996; 296-316.

**Ábrajegyzék:** a megjelenés sorrendjében, arab számmal sorszámozva egymás alatt tartalmazza az ábra címét és alatta rövid és lényegre törő ábramagyarázatot

**Táblázatok:** külön-külön lapokon kérjük, címmel ellátva és arab számmal sorszámozva. Törekedjenek arra, hogy a táblázat könnyen áttekinthető legyen, ne tartalmazzon zavaróan sok adatot.

**Ábrák:** külön-külön lapokon kérjük. Csak reprodukálható minőségű ábrákat, fényképek küldését kérjük (min. 300 dpi felbontásban), a korábban megjelölt file formátumokban. A kézirat elfogadása esetén a nyomtatott ábrát kérjük beküldeni a szerkesztőségbe és az ábra hátoldalán puha ceruzával kérjük jelölni a szerző nevét, arab számmal az ábra sorszámát és a vertikális irányát.

A formai hiányossággal beküldött kéziratokat nem tudjuk elfogadni. A gyors lektori és korrektúrafordulók érdekében kérjük a legbiztosabb levelezési, illetve e-mail címet, telefon- és faxszámot megadni. Elfogadás esetén külön levélben kérjük jelezni, hogy a szerzők a közleménnyel egyetértenek (és ezt aláírásukkal igazolják), valamint lemondanak a folyóirat javára a kiadási jogról. Írásbeli engedélyt kérünk mellékelni a már közölt adat/ábra felhasználása, felismerhető személy ábrázolása, szerzőnek nem minősülő személy nevének említése/feltüntetése esetén. A szerkesztőség az általa felkért szakértők személyét titkossággal kezeli. A kézirat tulajdonjoga a megjelenésig a szerzőt illeti meg, a megjelenés napján tulajdonjoga a kiadóra száll. A megjelent kéziratok megőrzésére szerkesztőségünk nem tud vállalkozni.

A kéziratok benyújtását a következő címre várjuk:

Dr. Szélid Zsolt szerkesztőségi titkár  
Semmelweis Egyetem, Kardiológiai Központ  
1122 Budapest, Városmajor u. 68  
Tel: (06-1) 458-6810  
E-mail: orvoskepzes@kardio.sote.hu

## A Tanfolyam programja / Tartalom / Contents

2012. JANUÁR 17., KEDD

10:00 – 10:15	Prof. Dr. Németh János egyetemi tanár Semmelweis Egyetem (SE), Szemészeti Klinika	Megnyitó, bevezetés	
10:15 – 11:00	Prof. Dr. Németh János egyetemi tanár Semmelweis Egyetem (SE), Szemészeti Klinika	Szemszfelszínbetegségek, száraz szem <i>Diseases of the ocular surface, dry eye</i>	315. oldal
11:00 – 11:45	Dr. Lukáts Olga adjunktus SE, Szemészeti Klinika, Tömő utca	Szemhéjak – a diagnózistól a rekonstrukciós műtétig <i>Eyelids – from diagnosis to reconstruction</i>	317. oldal
12:00 – 12:45	Dr. Tóth Jeannette adjunktus SE, Szemészeti Klinika, Tömő utca	Az elülső szegment „ritka betegségei” <i>Rare diseases of the anterior segment</i>	319. oldal
13:00 – 13:45	Dr. Füst Ágnes adjunktus SE, Szemészeti Klinika, Tömő utca	A conjunctiva és a cornea fertőzőes betegségei <i>The infective diseases of the cornea and conjunctiva</i>	322. oldal
13:45 – 15:00 Ebédszünet			
15:00 – 15:45	Prof. Dr. Nagy Zoltán Zsolt egyetemi tanár SE, Szemészeti Klinika, Mária utca	A cornea vizsgálatának korszerű módszerei, refraktív sebészeti beavatkozások <i>The modern diagnostic methods of corneal examinations, refractive surgical procedures</i>	325. oldal
16:00 – 16:45	Prof. Dr. Nagy Zoltán Zsolt egyetemi tanár SE, Szemészeti Klinika, Mária utca	A femtoszekundomos lézer technika és műtéti alkalmazásai <i>Femtosecond laser technology and its clinical applications</i>	336 oldal
	Dr. Imre László adjunktus SE, Szemészeti Klinika, Tömő utca	Szaruhártyaműtétek, indikációk és módszerek <i>Corneal surgical procedures, indications and methods</i>	341. oldal

2012. JANUÁR 18., SZERDA

09:00 – 09:45	Dr. Géhl Zsuzsanna tanársegéd SE, Szemészeti Klinika, Tömő utca	Elülső uveitisek; helyi és általános kezelés <i>Anterior Uveitis: Topical and Systemic Treatment</i>	342. oldal
	Dr. Vámos Rita tanársegéd SE, Szemészeti Klinika, Mária utca	Intermediér uveitisek <i>Intermediate uveitis</i>	343. oldal
10:00 – 10:45	Dr. Vámos Rita tanársegéd SE, Szemészeti Klinika, Mária utca	Hátsó uveitisek <i>Posterior uveitis</i>	344. oldal
	Dr. Szepessy Zsuzsanna tanársegéd SE, Szemészeti Klinika, Mária utca	Az intermediér és hátsó uveitisek kezelése <i>Therapy of intermediate and posterior uveitis</i>	346. oldal
11:45 – 11:45	Dr. Dohán Judit klinikai orvos SE, Szemészeti Klinika, Tömő utca	Gyermekkori uveitisek és kezelésük <i>Uveitis and treatment in childhood</i>	347. oldal
	Dr. Szamosi Anna adjunktus SE, Szemészeti Klinika, Mária utca	A gyermekkori hipertónia szemészeti vonatkozásai <i>Hypertension and hypertensive retinopathy in childhood</i>	350. oldal
12:00 – 12:45	Dr. Maka Erika tanársegéd SE, Szemészeti Klinika, Tömő utca	Retinopathia praematurorum <i>Retinopathy of prematurity</i>	352. oldal
	Dr. Tóth Jeannette adjunktus SE, Szemészeti Klinika, Tömő utca	Retinoblastoma <i>Retinoblastoma</i>	354. oldal
12:45 – 14:00 Ebédszünet			
14:00 – 14:45	Dr. Tóth Jeannette adjunktus Dr. Csákány Béla tanársegéd SE, Szemészeti Klinika, Tömő utca	Intraocularis tumorokkal kapcsolatos diagnosztikus dilemmák <i>Diagnostic dilemmas related to intraocular tumours</i>	356. oldal
15:00 – 15:45	Dr. Bausz Mária klinikai főorvos SE, Szemészeti Klinika, Tömő utca	A szürkehályogműtét indikációja, korszerű megoldása <i>Indications of cataract surgery and up to date management</i>	358. oldal
	Dr. Csákány Béla tanársegéd SE, Szemészeti Klinika, Tömő utca	Műlencsetípusok és a kalkuláció szempontjai <i>Types of intraocular lenses, aspects of refractive power calculation</i>	360. oldal
16:00 – 16:45	Dr. Kovács Illés tanársegéd SE, Szemészeti Klinika, Mária utca	A szem mechanikus sérülései. Endophthalmitis <i>Mechanical injuries of the eye. Endophthalmitis</i>	362. oldal

2012. JANUÁR 19., CSÜTÖRTÖK

09:00 – 09:45	Prof. Dr. Holló Gábor egyetemi tanár Dr. Kóthy Péter tanársegéd SE, Szemészeti Klinika, Tömő utca	A látótér és a látóidegfő elváltozásai glaucomában <i>Optic nerve head and visual field changes in glaucoma</i>	364. oldal
10:00 – 10:45	Prof. Dr. Holló Gábor egyetemi tanár Dr. Kóthy Péter tanársegéd SE, Szemészeti Klinika, Tömő utca	A glaucoma gyógyszeres és műtéti kezelése, csarnokvíz elvezető implantátumok <i>Medical and surgical treatment of glaucoma – basic aspects</i>	368 oldal
11:00 – 11:45	Dr. Kovács Illés tanársegéd SE, Szemészeti Klinika, Mária utca	Macula-oedema különböző kórképekben <i>Macular edema in different pathologies</i>	371. oldal
12:00 – 12:45	Dr. Somfai Gábor Márk tanársegéd SE, Szemészeti Klinika, Mária utca	Retinopathia diabetica <i>Diabetic retinopathy</i>	372. oldal
12:45 – 14:00 Ebédszünet			
14:00 – 14:45	Dr. Papp András adjunktus SE, Szemészeti Klinika, Tömő utca	Az időskori maculadegeneráció <i>Age-related macular degeneration</i>	375. oldal
15:00 – 15:45	Dr. Récsán Zsuzsa adjunktus SE, Szemészeti Klinika, Mária utca	A retina vascularis kórképei, különös tekintettel a vénás keringési zavarokra <i>Vascular disorders of the retina with special regard to venous disturbances</i>	377 oldal
16:00 – 16:45	Dr. Farkas Ágnes docens Dr. Lesch Balázs tanársegéd SE, Szemészeti Klinika, Mária utca	A hátsó szegmentum „ritka betegségei”, az első tünettől a génterápiáig <i>„Rare diseases” of the posterior segment, from the first symptom to gene-therapy</i>	380. oldal

2012. JANUÁR 20., PÉNTEK

08:00 – 08:45	Dr. Seres András szakorvos SE, Szemészeti Klinika, Tömő utca Budapest Retina Associates Kft.	A látóideg betegségei <i>Diseases of the optic nerve</i>	384. oldal
09:00 – 09:45	Dr. Korányi Katalin főorvos Országos Onkológiai Intézet, Szemészet	Az orbita betegségei <i>Diseases of the orbit</i>	386. oldal
	Dr. Varsányi Balázs tanársegéd SE, Szemészeti Klinika, Mária utca Országos Onkológiai Intézet, Szemészet	Az orbita vascularis léziói <i>Vascular lesions of the orbit</i>	388. oldal
10:00 – 10:45	Dr. Szigeti Andrea klinikai szakorvos SE, Szemészeti Klinika, Mária utca	A látóélesség meghatározásának módszerei <i>Methods for determining visual acuity</i>	390. oldal
	Dr. Tapasztó Beáta szakorvos SE, Szemészeti Klinika, Tömő utca	Kontaktlencse rendelés-viselés <i>Contact lens fitting-wearing</i>	392. oldal
11:00 – 11:45	Dr. Széchy Rita tanársegéd SE, Szemészeti Klinika, Mária utca	Látásrehabilitáció gyermek- és felnőttkorban A rehabilitáció fogalma, oka és célja. Vaksági okok. A látássérülés pszichológiai, szociológiai vonatkozásai. Látásrehabilitációs lehetőségek <i>Vision Rehabilitation for children and adults. The concept of rehabilitation, and its cause and purpose. Common causes of blindness. Psychological and sociological aspects of the visual impairment. Vision rehabilitation facilities</i>	394. oldal
	Dr. Barcsay György tanársegéd SE, Szemészeti Klinika, Tömő utca	Rehabilitációs intézmények. Optikai segédeszközök <i>Institutions of low vision rehabilitation. Optical aids</i>	395. oldal
12:00 – 12:45	Dr. Lukáts Olga adjunktus Dr. Resch Miklós adjunktus SE, Szemészeti Klinika, Tömő utca	Implantátumok a szemészetben (a punctum plug-tól a retina chip-ig) <i>Implants in ophthalmology (from punctum plug to retinal chip)</i>	397. oldal
12:45 – 13:00	Prof. Dr. Németh János egyetemi tanár SE, Szemészeti Klinika	Tanfolyamzárás	

## Szemfelszínbetegségek, száraz szem

*Diseases of the ocular surface, dry eye*

### Németh János

Semmelweis Egyetem, Szemészeti Klinika

*Kulcsszavak:* szemfelszín, könnyfilm, Meibom-mirigy-diszfunkció (MMD)

*Key words:* ocular surface, tear film, Meibomian Gland Dysfunction (MGD)

A szemfelszín betegségei létrejöhetnek az anatómiai alkotók betegségei vagy az egyes alkotók funkcióinak sérülése miatt. A fő anatómiai részek a cornea, conjunctiva és a szemhéjak. A szemfelszín nedvesen tartását a könnyfilm és a könnyfilmet egyenletesen szétterítő pislogás biztosítja (8). A kevésbé súlyos szemfelszíni betegségek a száraz szem csoportba tartoznak, míg a súlyosak szerencsére ritkák, és sokféle okból kialakulhatnak. Közös definíciójuk szerint olyan betegségek tartoznak ide, amelyek megváltoztatják a cornea és kötőhártya felszíni struktúráját, fizikai és kémiai jellemzőit, amelyek megátolják a megfelelő könnyfilm képződését vagy a stabil könnyfilm fenntartását (1).

A **könnyfilm** legkülső, 0,1 mikron vastag rétege a lipidréteg, amely a Meibom-mirigyek terméke. Fő funkciója a sima szemfelszín és ezáltal a szem kiváló optikai kvalitásának biztosítása valamint a könny párolgásának kb. 90%-os gátlása. A lipidréteg a szemhéjszéléken akadályozza a könny túlsordulását is. A könny legnagyobb részét a vizes és mucinózus fázis teszi ki, amely kb. 10 mikron vastagságú. A vizes komponens a könnyfilm 98%-át képezi, és fő szerepe a megfelelő mikrokozmosz biztosítása (pH: 6,5–7,6; ozmolaritás: 311–350 mOsm), a cornea tápanyagellátása (oxigén, fehérjék, aminosavak, elektrolitok), anyagcseretermékek és idegentestek eltávolítása, fertőzés ellenes hatás (lizozim, laktoferrin). A mucin komponens, amely főként glycoproteinekből áll, odakapcsolja a könnyfilmet a szaru- és kötőhártya felszínéhez (glycocalyx hálózat), illetve kenőanyagként szolgál a szemmozgások és pislogás elősegítésére, továbbá bevonja a szemfelszínre került idegentesteket és ezzel elősegíti eltávolításukat.

A könnyfilm nem stabil: minden pislogás során a szemhéjak mozgása teríti szét, majd másodlagos mozgással fokozatosan egyre egyenletesebbé válik. Ez a könnyfilmfelépülés kb. 3-7 másodpercig tart. Kialakulása után a könnyfilm folyamatosan párolog, és ez által vékonyabbá válik, majd (egészségesekben a pislogást követően 10-100 másodperc múlva) felszakad. Azonban egészségesekben a felszakadás bekövetkezése előtt újabb pislogás következik, amely a könnyfilmet felfrissíti.

A leggyakoribb szemfelszín betegség a száraz szem számos okból kialakulhat, amelyet legrészletesebben a madridi hármasklasszifikáció ír le (3-4). A száraz szem prevalenciáját a különböző földrajzi területeken 10 és 30% közé teszik (6). A betegség különösen gyakran fordul elő idősebb korban és nőkben.

A **száraz szem definíciója** a széles körben elfogadott DEWS Report (6) alapján a következő: A száraz szem a könny és a szemfelszín olyan multifaktoriális megbetegedése, amely zavaró szubjektív tüneteket, látásromlást és könnyfilm instabilitást okoz, és magában hordozza a szemfelszín károsodásának lehetőségét. A száraz szem együtt jár a könnyfilm ozmolaritásának fokozódásával és a szemfelszín gyulladással.

A **száraz szemnek két fő formája van**. Az egyikben a betegség kiváltó tényezője elsősorban a könny vizes fázisának elégtelen termelődése (hiposzekretív száraz szem), a másikban a könny párolgása fokozott (hiperevaporatív száraz szem). A hiposzekretív formához tartozik a primér és szekunder Sjögren-szindróma, a könnymirigybetegségek vagy beidegzési zavar miatti csökkent könnytermelés. Hiperevaporatív formát okoz a csökkent lipidtermelés vagy a szemhéjak hibás állása vagy működése, a kontaktlencse viselés, a szemfelszín morfológiai elváltozásai. Az utóbbi időben az érdeklődés előterébe került a Meibom-mirigy-diszfunkció, amelynek definíciója a legnagyobb irodalmi összefoglaló (7) szerint a következő. A Meibom-mirigy-diszfunkció (MGD) a Meibom-mirigyek krónikus, diffúz, kóros elváltozása, amelyet általában a mirigyek kivezetőcsöveinek elzáródása és/vagy a mirigy váladékának minőségi/mennyiségi megváltozása jellemez, és amelyek a könnyfilm kóros elváltozását, irritációs szemészeti tüneteket, klinikailag kimutatható gyulladást és szemfelszín betegséget okozhatnak.

A **száraz szem diagnosztikájában** nagy jelentőséggel bírnak a szubjektív tünetek, amelyek felderítésére speciális kérdőíveket szerkesztettek (OSDI: Ocular Surface Disease Index, DEQ: Dry Eye Questionnaire, IDEEL: Impact of Dry Eye on Everyday Life stb.). Jellemző, hogy a panaszok romlanak télen, száraz vagy szeles környezetben (pl. légkondicionált környezet, autózvezetés), számítógépes munka vagy kontaktlencse-viselés során. A szubjektív panaszok felmérése mellett fontos rákérdezni az általános anamnézisre is: menopausa, autoimmun betegségek, gyógyszeresedés (elsősorban az antihisztaminok és az antidepresszáns szerek okozhatnak száraz szemet), idegsérülések és betegségek.

A **klinikai tünetekben** a kétoldali, krónikus, intermittáló, általában enyhe kötőhártya gyulladás a jellemző, de ezek a jelek nem specifikusak. Az anamnézis és a klinikai kép alapján felvetődő száraz szem diagnózist a klinikai tesztek erősíthetik meg (2, 9).

A száraz szem diagnosztikus vizsgálatát a neminvazív vizsgálatokkal kell kezdeni, mert az invazív tesztek jelentősen megváltoztathatják a könnyfilm és a szemfelszín áll-

lapotát. Ez alapján a klinikumban a *diagnosztikus tesztek* célszerű sorrendje a következő:

- ▶ Szemvörösség értékelése (0-4 skálán).
- ▶ Szemhéjszéllel párhuzamos kötőhártyaredők megfigyelése (0-3 fokozat).
- ▶ Könnymeniscus megfigyelése (esetleg kvantitatív vagy szemikvantitatív mérése).
- ▶ Fluoreszcein könnyfilm felszakadási idő (BUT).
- ▶ Fluoreszcein festés (zónánként értékelve, pl. Oxford-skála).
- ▶ Lisszamin zöld (vagy bengálvörös) festés (Bijsterveld-skála).
- ▶ Schirmer I teszt.
- ▶ Szemhéj vörösségének, vastagságának és irregularitásának megfigyelése.
- ▶ Meibom-mirigy-expresszió: elzáródás vizsgálata és váladék minősítése.

Egyéb a száraz szem diagnosztikájában alkalmazható tesztek: könnyfilm ozmolaritásának mérése, lipid réteg vastagságának és mozgásának megfigyelése vagy mérése, Meibom-mirigyek infravörös fényképezése, könnyfilm-dinamika vizsgálata (dinamikus videotopográfia, aberrometria stb.).

*Kezelés* fő célja a panaszok enyhítése, valamint a súlyos szövödmények (bakteriális vagy vírusos felülfertőződés, cornealis fekély és perforáció vagy kötőhártya hegesedés) megelőzése (1, 6, 7).

Általános kezelési feladatok közé tartozik a beteg kiterjedt tájékoztatása betegsége lényegéről és az azt befolyásoló tényezőkről, valamint a betegség krónikus jellegéről és várható kimeneteléről. Fontos a káros környezeti hatásokra való figyelemfelhívás, hogy a beteg ezeket minél inkább kikapcsolhassa, illetve csökkenthesse a könnyfilm

párolgását (dohányfüst, huzat, hideg vagy száraz levegő kerülése stb.). A számítógép monitorát 15-20 fokkal a szem síkja alatt kell elhelyezni, hogy csökkentsük a szemrést és ez által a szemfelszínről a könny párolgását. Fontos a könnytermelést csökkentő gyógyszerek felderítése, és ezek kihagyása vagy lecserélése más szerre. Súlyosabb esetekben javasolható páramegtartó szemüveg viselése, amely fölül és oldalról is zárt kell legyen.

Konvencionális műkönyy cseppek pótolják a hiányzó vizes fázist, és fokozzák a könnyfilm lubricitását. Az egyszerű műkönyyek hatása 5-20 percig tart, ezért súlyosabb száraz szem esetekben gyakoribb cseppentés indokolt vagy hosszabb hatásidejű készítmény választása szükséges (pl. gélek, amelyek adása éjszakára is indokolt). Gyakori cseppentés esetén a tartósítószer nélküli műkönyy-cseppek adása mentesítheti a beteget a tartósítószerrel irritáló hatásától. Súlyos esetekben a könnypontok elzárása hozhat – általában csak átmeneti – javulást. Átmeneti rövid időszakokra szóba jöhet helyi vagy súlyos esetekben általános gyulladáscsökkentő kezelés vagy tartósabban cyclosporin cseppentés.

*Meibom-mirigy-diszfunkció* esetén a szemhéjak meleg borogatásával, maszírozással segítheti elő a beteg a besűrűsödött és így elzáródást okozó meibum időszakos eltávolítását (7). A könny párolgását csökkentő lipid tartalmú műkönyyek adása indikált. Figyelmet kell fordítani a kísérő blepharitis gyógyítására, a szemhéjhigiéné javítására.

**Súlyos szemfelszín betegségekben** (pl. Stevens–Johnson-szindróma, hegesedő pemphigoid, kémiai és hő égések) a szemfelszín kiterjedten károsodik, és ezekben az esetekben a szövödmények kezelésére általában műtéti ellátás is szükséges. A legsúlyosabb esetekben amnion-plastica vagy teljes szemfelszín-rekonstrukció és összejtérápia segíthet (5).

## Irodalom

1. Berta A. (szerk.): *The Differential Diagnosis of the Red Eye. Int Ophthalmol, 2008; 28: Suppl 1.*
2. Hagyó K, Németh J: *A könnyfilm vizsgálata. In: Németh J. (szerk.): Szemészeti diagnosztikus képalkotó eljárások. Semmelweis Kiadó, Budapest, 2011; 22-28.*
3. Murube J, Benitez Del Castillo J.M, ChenZhuo L, Berta A, Rolando M: *The Madrid Triple Classification of Dry Eye. Arch. Soc. Esp. Ophthalmol 2003; 78:587–594.*
4. Murube J, Németh J, Hóh H, et al: *The triple classification of dry eye for practical clinical use. Eur J Ophthalmol 2005; 15:660-667.*
5. Nakamura T, Kinoshita S: *New hopes and strategies for the treatment of severe ocular surface disease. Curr Opin Ophthalmol 2011; 22: 274–278.*
6. *Report of the International Dry Eye Workshop (DEWS). The Ocular Surface 2007; 5.*
7. *The International Workshop on Meibomian Gland Dysfunction (MGD). Invest Ophthalmol Vis Sci Special Issue, 2011; 52: No 4.*
8. Veres A, Németh J: *A pislogás klinikai jelentősége. Szemészet 2007; 144:3-19.*
9. Veres A, Tapasztó B, Kosina-Hagyó K, Somfai GM, Németh J: *Imaging lid-parallel conjunctival folds with OCT and comparing its grading with the slit lamp classification in dry eye patients and normal subjects. Invest Ophthalmol Vis Sci 2011; 52:2945-2951.*



## Szemhéjak – a diagnózistól a rekonstrukciós műtéti

*Eyelids – from diagnosis to reconstruction*

### Lukáts Olga

Semmelweis Egyetem, Szemészeti Klinika, Tömő utca

**Kulcsszavak:** entropium, ectropium, ptosis, tumor utáni szemhéj-rekonstrukció

**Key words:** entropion, ectropion, ptosis, eyelid reconstruction after tumor removal

A szemhéjak normális felépítése, megfelelő állása alapvető szerepet játszik a szemgolyó mechanikus védelmében, a szemfelszín nedvesítésében, a könnyfilm stabilitásának fenntartásában és épsége, milyensége alapvetően meghatározza az arc karakterét.

A szemhéjak betegségei könnyen felismerhetők, ha figyelmesen megvizsgáljuk a beteget, meghallgatjuk panaszait és gondolunk bizonyos eltérésekre.

A *Meibom-mirigyek diszfunkciójával és a szemhéjszél gyulladásával, a blepharitis* gyakran találkozunk. A Meibom-mirigy-diszfunkció (MGD) legtöbbször a külső szennyezett környezet hatására keletkezik és megfelelő kezelés nélkül hordeolum, chalazion krónikus blepharitis kialakulásához vezethet. Klinikai jelei: a szemhéjszáron sárgán látszanak a Meibom-mirigyek kivezetőcsöveinek szájadékai, valamint a szemhéjszélre alkalmazott enyhe nyomással a kivezetőcsöveken keresztül sárgás váladék ürül, mely rögtön a szemrésbe kerül és a könnyfilm szerkezetét megváltoztatja (8). Ismertetni kell a beteggel a jól bevált és széles körben alkalmazott ún. szemhéj-toilette mikéntjét, és meg kell értetni elvégzésének fontosságát és rendszeres alkalmazását, amivel krónikus betegségét karban tarthatja.

Oda kell figyelni a különböző bőrbetegségek *rosacea, seborrhoea, psoriasis* jelenlétére is, mert ezek a bőrelváltozások együtt járhatnak krónikus szemhéjszéli és következő kóros kórhártya, időnként szaruhártya gyulladással.

Figyelemmel kell lenni a *pillák helyzetének alapos vizsgálatára*. A rosszul álló pillák (*trichiasis*: jó helyen elhelyezkedő pillák rossz irányba hajlanak, *distichiasis*: kettős pillaszőr sor, egyik sor a normális anatómiai helyen a másik sor a Meibom-mirigy kivezető csöveinek szintjében helyezkedik el) súlyos károsodást okozhatnak a szemfelszínen, megfelelő kezelésük (mechanikus majd elektroepilatio, a szemhéjszél műtéti kifordítása, csoportosan elhelyezkedő pillák „en block” kimetszése) alapvetően szükséges a szemfelszín védelme céljából.

Ha a szemhéjszáron krónikus gyulladás, előző műtét vagy sérülés nélkül szinte észrevétlenül *pillavesztés* észlelhető, felmerül, hogy az elváltozás *tumor* kialakulásának *elsődleges jele lehet*. (Gyanúkat megerősíti, ha a pillák kihullásával együtt a szemhéjszél szerkezetének változása is megfigyelhető.) *Féloldali, terápiaresztens blepharitis* esetén is gondoljunk *szemhéjszéli tumorra*, és biopsziával kell kizárni vagy megerősíteni gyanúkat. Ugyancsak előzőleg megnyitott, de *azonos helyen recidivált chalazion* esetén, vagy ha a chalazion műtete során tömött szövetet találunk *szövetani vizsgálat szükséges* eldönteni, hogy

atípusos gyulladással vagy már malignus elváltozással, sebaceous carcinomával van-e dolgunk.

### Szemhéjak hibás állása: entropium, ectropium, ptosis

**Entropium:** a szemhéj befele fordulása. Típusai: congenitalis, senilis, heges.

*Senilis entropium* tünetei: eleinte a szemhéj csak időszakosan fordul be főleg erős szemhéjzáráskor, egyebekben a szemhéj állása normális. Ha kialakult a definitív entropium akkor a szemhéjszél nem látható, a pillák súrolják a conjunctivát és a corneát, a beteg könnyezik, conjunctivája belövellt, esetenként corneaerosio is kialakulhat. Okai: canthus szalagok meglazulása, capsulopalpebralis fascia meggyengülése, a m. orbicularis oculi praeseptalis részének túlműködése. Megoldás: *műtét* – amíg a beteg műtetre kerül a szemhéj Y alakú ragasztószalaggal való megtámasztása ajánlott. Számos entropium ellenes műtét ismert – általános szabály az, hogy az összes kiváltó okot orvosolni kell (szemhéj vertikális és horizontális megerősítése, m. orbicularis túlműködő területének meggyengítése) (2, 11).

*Heges entropium:* a conjunctiva kémiai sérülései, égése, krónikus fibrotizáló conjunctivitis, pemphigus, Lyell-szindróma részjelensége lehet. Ilyenkor alapvető a cornea védelmének biztosítása, és/vagy a kialakult corneabetegség gyógyítása. Ennek első lépése a szemhéj befele fordulásának korrekciója (szemhéjszél kifelé történő rotációja, conjunctivahegek oldása és a kialakult hiány pótlása autológ conjunctivával, szájnyalkahártyával vagy amnion membránnal, tarsuspótlás stb.) (4, 7).

**Ectropium:** szemhéjkifordulás. Típusai: congenitalis, senilis, paralyticus, heges, mechanikus (1).

*Senilis ectropium* klinikai tünetei: legtöbbször a mediális harmadban kezdődnek az elváltozások – először a könnypont egyenes állásba, majd eversióba kerül, ezt követi a mediális szemhéj kifelé billenése, majd a folyamat előrehaladásával az egész szemhéj kifelé billenhet. A beteg panasza a könnyezés, és a kifelé fordult terület vörössége. Okai: tarsus szalagok és a capsulopalpebralis fascia meglazulása, gyengülése, a m. orbicularis oculi és a tarsus atrophijája. Megoldása: *műtét*. A szemhéj horizontális és vertikális megerősítése, a könnypont helyzetének normalizálása. Totalis ectropium esetén a belső és a külső harmadban is szükséges a megfelelő beavatkozás elvégzése (alapjával felfele álló teljes vastagságú háromszög kimetszése, tarsus csík technika, könnypont befele billentése stb.) (10).

*Paralyticus ectropium:* A n. facialis bénulása vagy sérülése következtében alakul ki, lagophthalmus figyelhető meg, az alsó szemhéj tónustalan, kifelé billen, sokszor a Bell-jelenség hiányzik. Az alsó szemhéji korrekció leggyakrabban ún. tarsus csík technikával oldható meg, figyelve a könnypont megfelelő helyzetére. Súlyosabb esetben átmeneti vagy végleges medialis és/vagy lateralis blepharorrhaphia is alkalmazható.

*Heges ectropium:* a szemhéj elülső lemezének sérülése után alakul ki. Ha a sérülés vonalas, akkor Z plasztika, ha kis mértékű de a vonalasnál szélesebb heget tapasztalunk, V-Y plasztika a választandó megoldás. Nagyfokú heges ectropium esetén a hegek eltávolítása után teljes vastagságú szabad bőrátültetés vagy nyeles bőrlebenyek alkalmazása a korrekciós lehetőség.

*Mechanikus ectropium:* az alsó szemhéjon kialakult tumor következménye, ha a szemhéj laza. Megoldás: tumoreltávolítás, az alsó szemhéj megfelelő rekonstrukciója.

**Ptois:** felső szemhéj csüngése. Normális átlagos esetben a felső szemhéj 2 mm-re fedi a cornea felső részét, ha ennél lejjebb helyezkedik el, akkor beszélünk ptosisról. Típusai: congenitalis, senilis, bénulós, izomdystrophia részjelensége, mechanikus, heges. A ptosis gyógyítása műtéti. A műtét típusa függ a ptosis mértékétől, de legfontosabb a m. levator palpebrae superioris működésének jelenlétét vagy hiányát megállapítani. Lemérjük a beteg szemrését, a két szemhéjszél közötti távolságot előre, lefele és felfele nézve. Ha felfele nézve a szemrés tágul, akkor jó levator funkció állapítható meg. Ebben az esetben a műtétet a m. levator aponeurosián vagy izmán végezzük el. Ha nincs levator funkció, akkor a korrekciót frontalis suspensióval oldjuk meg. Kisfokú ptosis és jó levator funkció esetén végezhetjük az ún. Fasanella–Servat-féle műtétet.

*Senilis ptosis:* legtöbbször a m. levator aponeurosisának meggyengülése az oka. Klinikai tünetek: ptosis, magasra helyezett felső szemhéji redő, jó levator funkció, a beteget lefele nézve az érintett oldali szemhéj az ellenoldalinál lejjebb helyezkedik el. Műtét: bőrmetszésen keresztül felkeressük a meglazult levator aponeurosisot és azt a tarsus elülső felszínéhez rögzítjük (3).

*Bénulós, izomdystrophia* vagy myasthenia gravis talaján kialakult általános kezeléssel nem gyógyítható ptosisok esetén a levator funkció hiányzik vagy igen csekély ezért frontalis suspensio műtétjét válasszuk a korrekcióra (5).

*Mechanikus ptosis:* a felső szemhéjon kialakult tumor szövet okozza. Megoldás a tumor eltávolítása és a felső szemhéj rekonstrukciója.

*Sérülésszerű ptosis* kialakulását megelőzhetjük, ha a sérülés után közvetlenül a megfelelő szöveteket egymáshoz illesztve rekonstruáljuk a szemhéjat. Másodlagosan már többszöri beavatkozás szükséges, és csekély a várható siker.

#### **Malignus szemhéjtumorok eltávolításának néhány alapelve (6, 9):**

1. A tumort ép szöveti szegéllyel kell eltávolítani (kis basalioma esetén 2-3 mm, nagyobb basalioma esetén 3-5 mm, squamocellularis carcinoma, sebaceous carcinoma, melanoma malignum esetén 5-10 mm a kívánatos ép szegély a tumor körül – természetesen ezt befolyásolhatja a tumor elhelyezkedése, a szemhéjak speciális anatómiai szerkezete, a környező képletekhez való viszonya).
2. A tumort mindig alakjának megfelelően javasolt kímetszeni és a keletkezett hiány alapján gondolkodjunk a rekonstrukción.
3. Ha a tumor 2 mm-re megközelíti a szemhéjszélét, akkor azt a szemhéj teljes vastagságával kell eltávolítani.

#### **Tumor utáni szemhéj-rekonstrukció alapelve:**

1. Ha szabad bőrátültetést alkalmazunk, teljes vastagságú bőrt ültessünk át.
2. Ha lehetséges, törekedjünk a hiány kisebbitésére.
3. Ha teljes vastagságú szemhéjpótlást végzünk, akkor az egyik lemez rekonstrukciója nyeles lebeny legyen a másik lehet szabad átültetés.
4. Maximális horizontális feszüléssel és minimális vertikális húzóhatással dolgozzunk.
5. Fontos a canthalis fixatio a külső és belső szemzugi pótlások, illetve a szövetek fixálása esetén.

#### **Szemhéjtumor eltávolítása után elvárható rekonstrukciós eredmények:**

1. Megfelelő szemhéjállás (az alsó szemhéj a cornea alsó szélénél legyen, a felső szemhéj 2 mm szélességben fedje a cornea felső területét).
2. Megfelelő szemhéjzárás.
3. Egyenletes intermarginalis felszín.
4. A felső szemhéj belső lemeze sima, egyenletes legyen.
5. A lehető legjobb szimmetriára való törekvés a két oldal közötti.

#### **Irodalom**

1. Anderson RL, Hatt MU, Dixon R: Medial Ectropion. Arch Ophthalmol 1979; 97:521-524.
2. Danks JJ, Rose GE: Involitional Lower Lid Entropion To shorten or Not To Shorten? Ophthalmology 1998; 105:2065-2067.
3. Deady JP, Price NJ, Sutton GA: Ptosis following cataract and trabeculectomy surgery. Br J Ophthalmol 1989; 73:283-285.
4. Dortzbach RK, Wis M, Callahan A: Repair of Cicatricial Entropion of Upper Eyelids. Arch Ophthalmol 1971; 85:82-89.
5. Liu C, Ohri R, Frongia G, Collin R: Surgical correction of ptosis in ocular fibrosis syndrome. Br J Ophthalmol 1994; 78:271-274.
6. Margo CE, Mulla ZD: Malignant Tumors of the Eyelid. Arch Ophthalmol 1998; 116:195-198.
7. Millman AL, Katzen L, Putterman AM: Cicatricial Entropion: An Analysis of its Treatment With Transverse Blepharotomy and marginal Rotation. Ophthalm Surg 1989; 20:575-579.
8. Nichols KK: The International Workshop on Meibomian Gland Dysfunction: Introduction IOVS. Special Issue 2011; vol 52 No 4
9. Shields JA, Demicri H, Marr BP, Eagle RC, Shields CI: Sebaceous Carcinoma of the Ocular region: A Review. Surv Ophthalmol 2005; 50:103-122.
10. Smith B: The Lazy-T Correction of Ectropion of the Lower Punctum. Arch Ophthalmol 1976; 94:1149-1150.
11. Van den Bosh WA, Rosman M, Stijnen T: Involitional Lower Eyelid Entropion: results of a Combined Approach Ophthalmic Surg Lasers 1998; 29:581-586.

## Az elülső szegment „ritka betegségei”

*Rare diseases of the anterior segment*

### Tóth Jeannette

Semmelweis Egyetem, Szemészeti Klinika, Tömő utca

**Kulcsszavak:** atopiás keratoconjunctivitis, fejlődési rendellenességek, corneadystrophiák, conjunctivitis lignosa  
**Key words:** atopic keratoconjunctivitis, developmental disorders, corneal dystrophies, ligneous conjunctivitis

**Ritka betegség definíciója.** Európában ritka betegségnek számít az a betegség, amelynek prevalenciája kevesebb, mint 1/2000. Kb. 6-8000 ritka betegség létezik, ezek 80%-a genetikai eredetű, korai életkorban jelentkeznek, krónikus kórképek.

#### Osztályozás

- ▶ Ritka akvirált szembetegségek
- ▶ Ritka szemdaganatok
- ▶ Ritka genetikai szembetegségek

Jelen továbbképzés egyes akvirált és genetikus kórképeket tárgyal.

### Akvirált ritka elülső szegment betegségek

**Atopiás keratoconjunctivitis (AKC).** Atopiás dermatitisben szenvedő betegek 20-40%-ában fordul elő, prevalenciája magasabb férfiakban, a késői tizenéves kortól 50 éves korig fordul elő (csúcspont: 30 éves kor körül).

IgE-mediált immunválasz, a gyulladás I. és IV. típusú allergiás reakcióval függ össze. Fellángolás idején a könny és vér IgE szintje emelkedik. A cornea komplikációk (krónikus keratitis punctata superficialis, perzisztáló hámszárazság, cornea hegesedés, elvékonyodás, keratoconus, katarakta) látásromláshoz vezethetnek.

**Klinikai tünetek:** Dennie–Morgan-redők, Hertoghejel, kicsi/közepes méretű papillák, oedema, mucin túltengés, elszarusodás, hegesedés, symblepharon.

**Differenciáldiagnózis:** conjunctivitis vernalis, blepharitis, pemphigoid, gigantopapillaris conjunctivitis, vírusos gyulladás, trachoma.

**Kezelés:** hízósejt stabilizátorok és antihisztaminok, az akut tünetek enyhítésére szteroid és immunszuppresszorok lokális alkalmazása.

**Irido-cornealis endothelialis (ICE) szindróma.** Három, egymáshoz közel álló kórkép csoportos elnevezése: iris naevus (Cogan-Reese), Chandler-szindróma és esszenciális (progresszív) iristrophia. A közös vonás az endothelialis endothelialis átalakulása hámszerű sejtekké és elvándorlásuk a cornea hátsó felszínéről az iris felszínére. Ennek eredménye a cornea duzzadása, az iris és a pupilla torzulása, a trabecularis hálózat elzáródása miatt kialakuló glaucoma.

**Klinikai tünetek:** Féloldali glaucoma, az endothelium „vert ezüst”-szerű megjelenése, pigmentált iriscomók, corectopia, az irisben lyukak, perifériás elülső synechiák.

**Differenciáldiagnózis:** Axenfeld–Rieger-szindróma, hátsó polymorph corneadystrophia (PPCD).

Világos színű iris glaucomával: krónikus iridocyclitis, Fuchs heterochromiás iridocyclitis, glaucomacyclitises krízis.

Sötét iris glaucomával: diffúz iris naevus, latanoprost használat, melanoma malignum, melanomalyticus gl., neovascularis gl., neurofibromatosis, pigment gl., siderosis.

**Kezelés:** glaucoma-ellenes kezelés, DLEK, DSEK.

### Genetikai ritka elülső szegment betegségek

#### Fejlődési rendellenességek

**Anophthalmia és microphthalmia.** Lehet izolált, vagy szindróma részjelensége (az esetek 1/3-a). Az etiológia összetett, lehet kromoszómális, monogén vagy környezeti hatás. Microphthalmia esetén a cornea átmérője kevesebb, mint 10 mm és a szemgolyó tengelyhossza kevesebb, mint 20 mm. A két kórkép kombinált prevalenciája újszülött korban 30/100 000.

#### Corneadystrophiák

**Definíció:** genetikailag meghatározott, kétoldali, nem gyulladásos eredetű szaruhártya betegségek heterogén csoportja. Általában csak a szaruhártyára korlátozódnak, de ez nem minden dystrophiára érvényes.

**Etiológia:** különböző génekben keletkező mutációk okozzák. Egyes dystrophiák fenotípusa eltérő génekben előforduló mutációk következménye, míg egyetlen génben keletkező különböző mutációk eltérő fenotípust eredményezhetnek.

Klinikailag az érintett szaruhártyaréteg szerint osztályozhatók, megkülönböztetünk felszínes (1. táblázat), stromális (2. táblázat) és hátsó dystrophiákat (3. táblázat). A dystrophiák klinikai jellemzőit a táblázatok foglalják össze.

#### Conjunctivitis lignosa

Ritka rekuráló krónikus conjunctivitis, amelynek során fibrinben gazdag, kemény vaskos membránok keletkeznek a kötőhártya (elsősorban tarsalis) felszínén. Érinthet egyéb nyálkahártyákat is.

A betegség oka I-es típusú plasminogen deficiencia (hypoplasminogenaemia), amelyet a plasminogen gén különféle mutációi okoznak. A plasminogen fontos szerepet játszik az extravascularis fibrinolysisben és sebgyógyulásban.

## SZEMÉSZETI KÖTELEZŐ SZINTEN TARTÓ TANFOLYAM

1. táblázat

### Felszínes corneadystrophiák

ELNEVEZÉS	TÜNETEK KEZDETE	LÁTÓÉLESSÉG	RÉSLÁMPÁS KLINIKAI KÉP
MECD	kora gyermekkor	ritkán homályos látás	számos apró hám hólyagocska
RBCD	gyermekkor	progresszív látásromlás	konfluáló szabálytalan térképszerű homályok a Bowman- rétegben és felszínes stromában
TBCD	első/második évtized	progresszív látásromlás	subepithelialis „lépesméz” homályok a cornea centrumában
GDCD	első/második évtized	kifejezett látásromlás	subepithelialis nodularis depositumok
LECD	gyermekkor	látásromlás előfordul	különböző mintázatú hámhomályok
ERED	első évtized	látásromlás előfordul	hámerosiók
SMCD	első évtized	progresszív látásromlás	subepithelialis homályok

Rövidítések: MECD: Meesmann-epithelialis, RBCD: Reis-Bückler, TBCD: Thiel-Benke, GDCD: gelatinosus cseppszerű, LECD: Lisch-féle, ERED: epithelialis recurrens erosio, SMCD: subepithelialis mucinosus

2. táblázat

### Stromalis corneadystrophiák

ELNEVEZÉS	TÜNETEK KEZDETE	LÁTÓÉLESSÉG	RÉSLÁMPÁS KLINIKAI KÉP
MCD	általában gyermekkor	előbb-utóbb súlyos látásromlás	normálisnál vékonyabb cornea, diffúz borúság és szabálytalan alakú felszínes homályok
GCD I. típus	gyermekkor	progresszív látásromlás	éles határu morzsaszerű szemcsék kristálytisza corneában
GCD II. típus	első/második évtized	progresszív látásromlás	különböző alakú homályok a felszínes/közép tiszta cornea stromában
LCD I. típus	első évtized	progresszív látásromlás	finom elágazódó vonalas homályok tojásdad pontokkal
LCD II. típus	harmadik/negyedik évtized	általában jó látás a 6. évtizedig	rácsot formázó vonalas homályok főleg a széli részekben
FCD	születéskor	normális	apró körülírt gyűrűs vagy korpaszerű homályok
SCD	fiatalkorban	progresszív látásromlás	centrális corneaborúság vagy subepithelialis kristályok
CSCD	születés előtt	mérsékelt/súlyos látásromlás	diffúz cornea borúság pehelyszerű homályokkal az egész stromában
PACD	csecsemő/gyermekkor	mérsékelt látásromlás	diffúz lapszerinti homályok főleg a hátsó stromában

Rövidítések: MCD: macularis, GCD: granuláris, LCD: rácsos, FCD: flekk, SCD: Schnyder, CSCD: congenitalis stromalis, PACD: hátsó amorf

3. táblázat

### Hátsó corneadystrophiák

ELNEVEZÉS	TÜNETEK KEZDETE	LÁTÓÉLESSÉG	RÉSLÁMPÁS KLINIKAI KÉP
FECD	negyedik évtized vagy később	progresszív látásromlás	a Descemet membrán diffúz megvastagodása guttákkal, atrophias, megkevesbedett endothelsejtekkel
PPCD	kora gyermekkor	ritkán progresszív látásromlás	az endothelium különböző alakú rendellenessége
CHED 1	néha születéskor, általában első-második évtized	homályos látás, reggel rosszabb	megvastagodott cornea, diffúz borúsággal, néha fokális szürke pontok
CHED 2	születéskor	homályos látás	megvastagodott cornea, diffúz borúsággal, néha fokális szürke pontok
XECD	születéskor	homályos látás hímneműekben	borús cornea holdkráterszerű endothelsejtekkel

Rövidítések: FECD: Fuchs, PPCD: hátsó polymorph, CHED: congenitalis hereditär, XECD: X-hez kötött endothelialis

**Aniridia**

Réslámpával iris nem látható, gonioscopiával azonban körkörös az irisgyök megfigyelhető. Súlyos amblyopiával és nystagmussal komplikálódik a kísérő maculahypoplasia miatt. Az esetek 50–70%-a glaucomával szövődik, amely általában tizenéves korban jelentkezik, évente szemnyomás mérés és a papilla vizsgálata kötelező. Sokszor cataracta és károsodott cornea is megfigyelhető. A 11-es kromoszóma rövid karjának deléciója által okozott aniridia sporadikus az esetek 15%-ában és általában féloldali. Az esetek 20%-ában nephroblastoma (Wilms-tumor) is társul hozzá, főleg ha az aniridia kétoldali.

Aniridia megállapítása esetén genetikai vizsgálat szükséges annak megállapítására, hogy az elváltozás örök-

lött-e vagy sem? 11p13 deléció esetén, hasi ultrahang évenként végzendő.

**Peters-anomália**

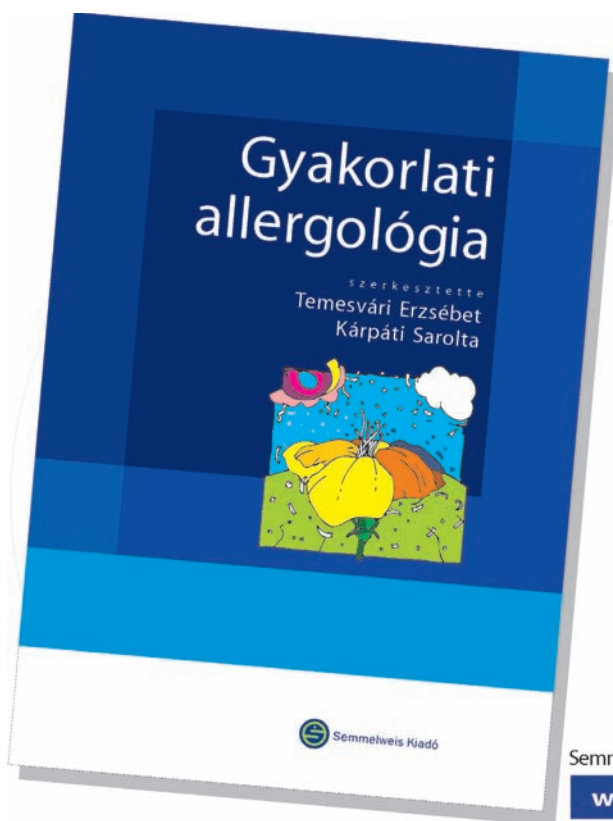
Genetikus eredetű fejlődési rendellenesség, amely az intrauterin élet harmadik hetének végén keletkezik, a dúlcél migrációja idején. A trabecularis dysgenesis glaucomát okoz, amely általában kétoldali. A Descemet membrán és endothelium nem fejlődik ki a cornea centrumában. Iridocornealis synechiák is kialakulhatnak, az iris szélétől a homályhoz húzódnak. Az elülső csarnok sekély, a cornea hozzánőhet a lencséhez, cataracta is kísérheti.

*Peters-plusz szindróma:* a congenitalis glaucomához törpenövés, szellemi fogyatékoság, fül rendellenesség és szájpád hasadék társul.

**Irodalom**

Klintworth GK: Corneal dystrophies. *Orphanet Journal of Rare Diseases* 2009, 4:7.

Tefs K, Gueorguieva M, Klammt J, et al: Molecular and clinical spectrum of type I plasminogen deficiency: a series of 50 patients. *Blood* 2006; 108:3021-3026



Semmelweis Kiadó, 1089 Budapest, Nagyvárad tér 4.

[www.semmelweiskiado.hu](http://www.semmelweiskiado.hu)



internet könyvtárház  
210-4408  
info@semmelweiskiado.hu

## A conjunctiva és a cornea fertőzőes betegségei

*The infective diseases of the cornea and conjunctiva*

### Füst Ágnes

Semmelweis Egyetem, Szemészeti Klinika, Tömő utca

*Kulcsszavak:* kötőhártya, szaruhártya, fertőzés, differenciáldiagnózis, kezelés

*Key words:* conjunctiva, cornea, infection, differential diagnosis, treatment

A conjunctiva és a cornea fertőzőes eredetű betegségei gyakoriak, rendszerint nem okoz problémát felismerésük és kezelésük. Vannak azonban olyan esetek, amelyek nem a szokványos képet mutatják, nem reagálnak a megszokottan alkalmazott terápiára, illetve csak utánozzák a fertőzőes eredetű kórképeket. Az előadásban ahhoz szeretnék segítséget nyújtani, hogy hogyan kerüljük el azokat a hibákat, amik a betegség elhúzódsát vagy a szem még rosszabb állapotba kerülését okozzák.

### Conjunctivitis (1)

**Bakteriális conjunctivitis.** Az akut bakteriális conjunctivitis rendszerint nem jelent diagnosztikus vagy terápiás kihívást. A krónikus kötőhártya-gyulladás kevés objektív tünettel jár. Mérsékeltén vérbő, enyhén megvastagodott, bársonyos felszínű kötőhártya, minimális váladék jellemzi. Kezelése összetett feladat.

**Chlamydia trachomatis okozta conjunctivitis.** Általában fiatal felnőtteken jelentkezik subacut gyulladás képében. Ragadós-nyúlós váladékozás, folliculus-képződés, pseudoptosis, corneális szövődmények jellemzik. A chlamydiás fertőzés laboratóriumi igazolására mintát kell venni. *Kezelés:* Szisztémás: doxycyclin, erythromycin, azithromycin.

**Keratoconjunctivitis epidemica.** Visust rontó, hónapokig recidiváló corneális subepithelialis infiltrátumok esetén enyhe szteroid cseppeket hosszabb ideig, lassan csökkentve adunk.

### Keratitis

#### Bakteriális keratitis (1, 2)

Az 1. és 2. táblázatból látszik, hogy milyen esetekben kell nem bakteriális keratitisre gyanakodnunk.

*Kiegészítő vizsgálatok: Kötelező:* Tarsalis conjunctivák vizsgálata, átfecskendezés, leoltás a cornea érintett területéről. *Lehetőség szerint:* kaparék mikroszkópos vizsgálata. Szükség esetén corneabiopsia, konfokális cornea-mikroszkópia.

*Kezelés:* Széles spektrumú, erősített (fortified) antibiotikum szemcsepp, 15-30 percig 5 percenként, 24-36 órán keresztül 30-60 percenként, majd 2-3 napig 2 óránként, végül 5-ször naponta. A kezelést célszerű a széles spektrumú, önmagában is erősített fluorokinolon cseppel

1. táblázat

*Bakteriális keratitis utánozó kórállapotok gyanúja merül fel anamnézis alapján a táblázatban szereplő esetekben*

KÓRELŐZMÉNY	DIAGNÓZIS
Visszatérő szaruhártya-gyulladás	herpeses keratitis
Száraz szeműség	steril gyulladás
Autoimmun betegség	steril gyulladás
Korábbi szaruhártya-gyulladás	heg
Korábbi sérülés	heg
Sok szemcsepp használata	toxikus szemfelszín-károsodás
Széles spektrumú antibiotikum-kezelésre nem gyógyul	gombás, acanthamoebás, herpeses keratitis

2. táblázat

*Bakteriális keratitis utánozó kórállapotok valószínűsíthetők réslámpás vizsgálat alapján a táblázatban szereplő esetekben*

TÜNETEK	DIAGNÓZIS
Nem gennyeknek tűnő infiltráció	herpeses keratitis
Szatellit infiltrátumok	gombás keratitis
Belövelltség hiánya	steril fekély
Infiltráció hiánya	steril fekély vagy herpeses keratitis

3. táblázat

*Erősített antibiotikumok elkészítése*

Erősített tobramycin	14 mg/ml: 2 ml tobramycin inj. (40 mg/ml)-t adunk 5 ml gyári tobramycin (3 mg/ml) szemcsepphez. 1 hétig tárolható hűtőben
Erősített cefazolin	50 mg/ml: 1 g-os porampullából 500 mg-t 10 ml desztillált vízben feloldani. 1 hétig tárolható hűtőben
Amikacin	20 mg/ml: 100 mg/2 ml injekciós oldathoz 3 ml desztvíz
Ceftazidime	50 mg/ml: 1 g porampulla 9,2 ml műkönyben oldva. Ebből az oldatból 5 ml-t adunk még 5 ml műkönyvhöz, jól összekeverjük.
Vancomycin	50 mg/ml: 500 mg-os porampullát 10 ml desztillált vízben, műkönyben vagy fiziológiás sóoldatban. Lehet 25 mg/ml is. Hűtőben 4 napig eláll.

(ofloxacin, levofloxacin) elkezdni. Ha a progresszió nem áll meg 48-72 órán belül, a tenyésztés eredménye alapján másik antibiotikumra kell váltani (3. táblázat).

*Szteroid csepp* óvatosan, sűrű kontroll mellett adunk, ha az antibiotikum hatása már látható.

*Sebészi terápiára* (perforáló vagy lamelláris keratoplastica, kötőhártyafedés) perforáció, fenyegető perforáció, súlyos, nem javuló keratitis esetén van szükség.

### Gombás keratitis (1, 3)

Gombás keratitisre elsősorban akkor gondolunk, ha az antibiotikum-kezelésre hosszasan nem gyógyul az infiltrációval, sokszor hypopionnal járó keratitis, a bakteriális tenyésztés negatív, illetve a fő beszűrődés mellett kisebb, szatellit beszűrődéseket látunk. Gyakran csak a hátsó rétegeket érinti.

Igazolni a beteg területről vett *kaparéék* mikroszkópos vizsgálatával (PAS, illetve Giemsa-festés), illetve speciális táptalajon történő *tenyésztéssel* lehet.

*Kezelés.* Enyhébb esetben csak szemcseppet adunk, súlyosabb, illetve elhúzódó gombás keratitisnél általánosan adott antimycotikumokkal egészítjük ki. Gomba ellenes cseppek közül készen a natamycin (5%) kapható, ami fonális gombákra a leghatásosabb. Injekcióból, infúzióból készíthető amphotericin B (0,25–0,5%), a fluconazol (0,2%), ami elsősorban a sarjadzó gombákra hat, a voriconazole (1%), szájon át adható például az itraconazol (2x200 mg/nap), a ketokonazol (1x200 mg/nap) vagy a fluconazol (1x200 mg /nap) – ez utóbbiból vénás készítmény is rendelkezésre áll.

### Acanthamoeba keratitis (1, 4)

Acanthamoeba keratitis gyanúja merül fel elsősorban kontaktlencseviselőknél, ha a gyulladás széles spektrumú antibiotikum-kezelésre hosszabb ideig nem reagál, és erős szemfájdalom társul hozzá. Jellemző tünet a gyűrű alakú stromabeszűrődés.

Gyanú esetén *corneakaparéék mikroszkópos vizsgálata és konfokális corneamikroszkópia* segít az igazolásban.

*Kezelés:* Speciális kezelés nincs. A polyhexamethyl biguanid (Lavasept) és propamidine isehionate (Golden eye, Brolene) együttes, legalább 1 évig történő adásával rendszerint elérhető a kórokozó teljes kiirtása.

### Virális keratitis (1)

**Herpes simplex.** Herpes simplex keratitis felismerésében sokat segít, hogyha korábbi, esetleg visszatérő szemgyulladásról számol be a beteg, illetve a szaruhártya-érzékenység kiesését észleljük.

1. *Keratitis dendritica.* Differenciáldiagnózis: lásd 4. táblázat.
2. *Nekrotizáló stromális keratitis.* Nekrotizáló stromális keratitisre akkor gondolunk, ha olyan fekély látunk, ahol az infiltráció nem gennyos jellegű, ha a megfelelő antibiotikum-kezelés nem javít a szem állapotán, vagy a nem annyira heves gyulladás ellenére perforáció következik be. Gyakran jellemzi az ereződés is.
3. *Disciformis keratitis.* Differenciáldiagnózis: lásd 5. táblázat.

4. táblázat

Epithelialis herpes simplex keratitis utánzó kórállapotok elkülönítése	
KÖRELŐZMÉNY	DIAGNÓZIS
Cornea-érzékenység megtartott, anamnézisben sérülés, magától 1-2 nap alatt begyógyul	gyógyuló hámsíri
Kontaktlencse-viselő, nagy fájdalom, vírusellenes szerek nem használnak	acanthamoeba-pseudodendritek
Nagy mennyiségű szemcsepp használata, szemcseppekre romlik	toxikus epitheliopathia

5. táblázat

Disciformis herpes simplex keratitis utánzó kórállapotok elkülönítése	
TÜNET	DIAGNÓZIS
Praecipitátumok nincsenek	Fuchs-dystrophia
Csarnokban tyndallizáció, sejtek	iritis következményes endothel-dekompensációval
Praecipitátumok nincsenek, körülírtan nagyon megvastagodott cornea	akut keratoconus

4. *Metaherpes.* A metaherpes infiltráció nélküli, antimikrobiális kezelésre nem reagáló, nem gyógyuló hámsíri vagy fekély. Elkülönítésében a geográfikus herpeses fekélytől a lisszamin-zöld festés segíti.

#### Herpes simplex keratitis kezelése:

- ▶ Lokális antivirális szer (acyclovir, gancyclovir).
- ▶ Szteroid: nekrotizáló és nem nekrotizáló (disciformis) keratitisben.
- ▶ Cycloplegia, szükség esetén szemnyomás-csökkentés.
- ▶ Szisztémás antivirális szer: Ha gyakori a recidíva, ha a helyi kezelés nem elég hatásos, illetve keratoplastika után: 2x400 mg 1 évig (bevezetés: 5x800 mg 1 hétig).
- ▶ Metaherpesben: minden helyi terápia elhagyása, tartósítószer-mentes műköny.
- ▶ Szükség esetén amnionfédés, kötőhártyafedés, blepharorrhaphia, keratoplastika.

**Herpes zoster.** Herpes zoster keratitis formái a herpes simplexéhez hasonlóak: epithelialis keratitis, numularis keratitis, disciformis keratitis, nekrotizáló keratitis, neurotrophicus keratitis.

*Kezelés:* Minden esetben a súlyos komplikációk megelőzésére 5x800 mg acyclovir per os adása szükséges a kiütések megjelenésétől számított 3 napon belül elkezdve 7-10 napig.

Az epithelialis és numularis formák általában maguktól gyógyulnak, de hosszabb ideig recidiválhatnak. Stromális keratitisben szteroid csepp kezelés szükséges, az

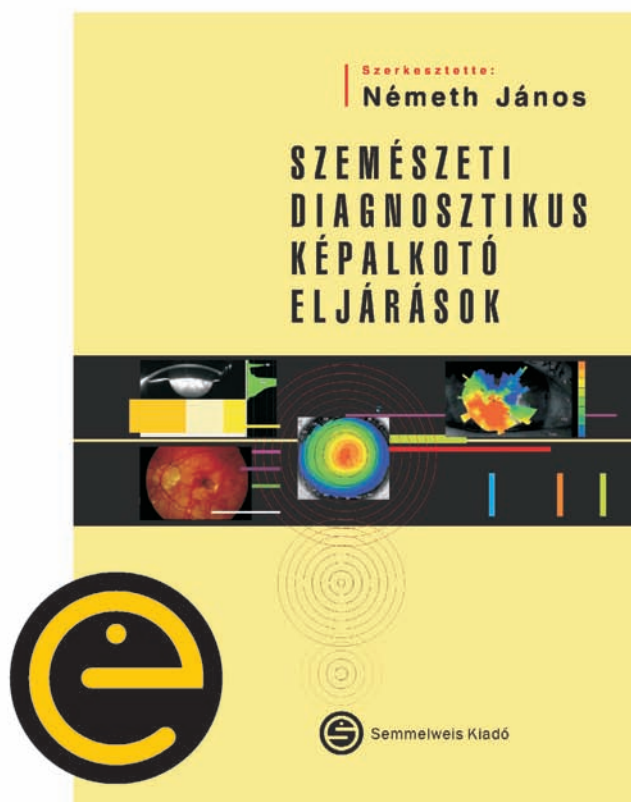
adagot lassan csökkentve, alacsony dózisban hosszabb ideig fenntartó kezelésre lehet szükség. Nehezen gyógyuló esetben szisztémás antivirális szert írunk fel.

Összefoglalásként azt lehet mondani, hogy a fenti tanácsokat azért kell komolyan venni, mert a késlekedés a keratitis megfelelő kezelésének elkezdésében ahhoz vezet, hogy gyakrabban lesz szükség keratoplasticára, és romlaniak a végső látáskilátások.

Irodalom

1. *Conjunctival infections and inflammations, Corneal infections, inflammations and surface disorders. In Rapuano CJ, Heng W. Cornea. Color Atlas and Synopsis of Clinical Ophthalmology (Wills Eye series). Singapore, McGraw-Hill Companies, 2003; 2-39, 148-207.*
2. *Constantinou M, Daniell M, Snibson GR, Vu HT, Taylor HR. Clinical efficacy of moxifloxacin in the treatment of bacterial keratitis: a randomized clinical trial. Ophthalmology. 2007; 114:1622-1629.*
3. *Shukla PK, Kumar M, Keshava GB. Mycotic keratitis: an overview of diagnosis and therapy. Mycoses. 2008; 51:183-199.*
4. *Dart JK, Saw VP, Kilvington S. Acanthamoeba keratitis: diagnosis and treatment update 2009. Am J Ophthalmol. 2009; 148:487-499.*

Megvásárolható e-könyv a Semmelweis Kiadó honlapjáról!



A könyvkiadás évszázados tapasztalata új területekre lép. Annál is sokkal nagyobb léptekkel, mint amikor az ólombetűből a számítógépes szerkesztés-tördelés felé lépett a világ szédületes sebességgel. Most ezt a lépést nemcsak a könyvelőállítók, a könyves szakma résztvevői lépik meg, nem szűken az őket érintő változások ezek, hanem az olvasóké is!

Mennyi kérdés lesz még mindaddig, míg úgy vásárolunk e-könyvet, mint a hagyományosat a könyvesboltban (vagy úgy sosem, hanem másképp?), míg készségi szinten letölthetünk egy-egy könyvet, hogy azt miképp fizessük, kölcsönözzük vagy végérvényesen rendeljük? Hogyan nyomtassuk, vagy nyomtassuk-e egyáltalán? Hova töltsük le, hogy alakítsuk könyvtárunkat? Mi kezeli majd könyvkészleteinket? Megszűnnek a könyvtárszobák, a könyvespolcok? A nappalink kiürül? Mely könyvet vegyük meg inkább hagyományos könyvként, s melyet nem? Hogyan lehet kényelmesen olvasni, a könyvjelzőket hogyan használhatom? Jegyzetelhetek-e benne? Ad-e olyan élvezetet, mint a könyv? Vagy jobbat, vagy kevesebbet? A kérdések egyre szaporodnak... a válaszokat a tapasztalás és az idő hozza meg.

[www.semmelweiskiado.hu/e\\_konyvek/](http://www.semmelweiskiado.hu/e_konyvek/)

Egyre bővülő választék!



## A cornea vizsgálatának korszerű módszerei, refraktív sebészeti beavatkozások

*The modern diagnostic methods of corneal examinations, refractive surgical procedures*

### Nagy Zoltán Zsolt

Semmelweis Egyetem, Szemészeti Klinika, Mária utca

**Kulcsszavak:** corneatopográfia, hullámfront-analízis, Pentacam, ultrahangos pachymetria, PRK, PTK, LASIK, LASEK, epi-LASIK  
**Key words:** corneal topography, wavefront analysis, Pentacam, ultrasonic pachymetry, PRK, PTK, LASIK, LASEK, epi-LASIK

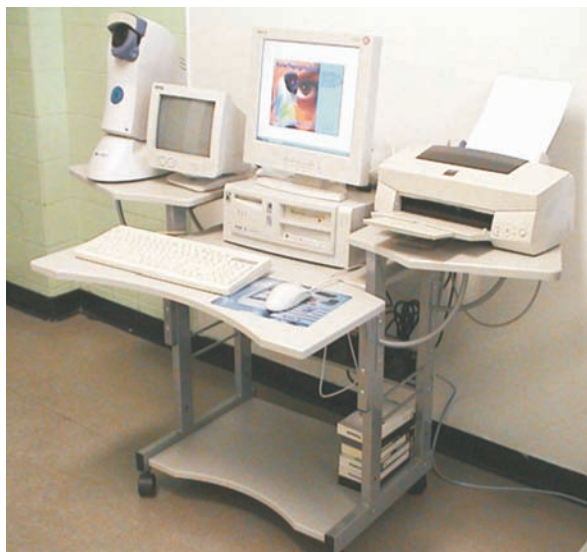Az utóbbi évtizedben a szemészeti vizsgálatok egyre komplexebbé váltak, ezzel egyidejűleg egyre több műszert igényelnek. A pontos mûtéti indikáció felállításában, illetve az eredmények jóslásában ezek a műszeres preoperatív vizsgálatok elengedhetetlenek mind az elülső, mind a hátsó szegment vizsgálatában. Ilyen újabb vizsgálatok a refraktív sebészetben alkalmazott topográfia, ultrahangos pachymetria, automata refraktométer, aberrométer, a Scheimpflug kamera, a hátsó pólus és az elülső szegment betegségeiben az OCT (Optical Coherence Tomography).

Korábban egy műszer csak egyféle vizsgálatot tudott elvégezni, ezért az említett speciális vizsgálatok ára magasabb volt, nem beszélve arról, hogy ergonómiailag és a munkavégzés költséghatékonysága miatt sem elhanyagolható az a tény, hogy a páciens át kell ültetni a különböző műszerekhez, amelyek sokszor nem is egy helyiségben találhatók.

### Corneatopográfia

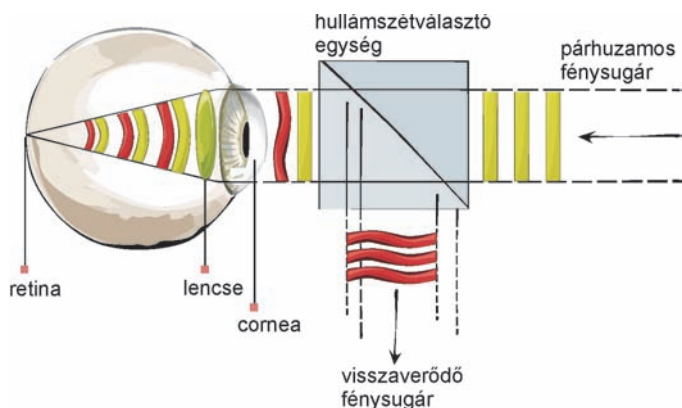
A cornea topográfia a szaruhártya törőerejét jellemző eljárás. A módszer a Placido-korong elvén működik, azaz koncentrikus fénygyűrűket vetítünk a cornea felszínére, és annak tükröződését elemzi egy érzékeny számítógépes program (1. ábra). Segítségével tehát 6000-8000 ponton képeződik le a szaruhártya törőereje, vagyis pontról-pontra képes megadni a készülék a dioptriában kifejezett törőerőt. Működése során felvételeket készítünk, ezeket a készülék digitalizálja, két-dimenziós, színekódolt formában megjeleníti, és archiválja. A meleg színek (piros és árnyalatai) a magasabb dioptria értékeket, a hideg színek (kék és árnyalatai) az alacsonyabb törőerőt kódolják (2. ábra). Software programja segítségével a kóros eseteket jelzi és kielemezi. Előnye, hogy a cornea teljes, illetve majdnem teljes felszínét jellemzi (kivéve a limbust), abban az esetben is, ha annak felszíne szabálytalan, azaz irreguláris. Korábban a Javal-féle eszközzel történtek a dioptria meghatározó vizsgálatok. Utóbbi hátránya volt hogy csak 4 ponton határozta meg a törőerőt a centrum közelében és jelentős irregularitás esetén nem adott elég pontos értékeket.

Refraktív sebészeti beavatkozások előtt ma már kötelező elvégezni a topográfias vizsgálatot, hiszen segítségé-



1. ábra

A törőerőtérképet vizsgáló topográf képe



2. ábra

A hullámfront analízátor működési elve: párhuzamos fénysugarakat bocsátunk a szembe, melyek torzulást szenvednek. Ennek mértékét méri az aberrométer.

vel kiszűrhetők a keratoconusos esetek (kezdeti stádiumú, tünetszegény keratoconus), az ilyen pácienseket nem szabad megoperálni, mivel a centrális corneavastagság progresszív csökken a betegség alaptermészete szerint.

A corneatopográfia során az alábbi indexeket vizsgálhatjuk:

- ▶ szimulált keratometriás index,
- ▶ felszíni aszimmetriás index,
- ▶ felszíni regularitási index,
- ▶ lehetséges látásélesség kiszámítása.

A készülék több index elemzésével kiszámítja a keratoconus előfordulásának százalékos valószínűségét.

Tehát a topográfának kiemelt jelentősége van a műtéti terv felállításában, a kóros állapotok kiszűrésében és a posztoperatív követésben. A mai modern műszerek nemcsak a szaruhártya elülső felszínének szabálytalanságait, hanem a cornea hátsó részének szabálytalanságait is képesek képi formában megjeleníteni.

*Bogan* (1) a normális szaruhártyák topográfiai jellemzőit az alábbi csoportokba osztotta: kerek, ovális, szimmetrikus csokornyakkendő, aszimmetrikus csokornyakkendő és irreguláris formák.

A topográfiai vizsgálatok egyik tovább fejlesztett formája az ún. *videotopográfia*, amelynek során felvételt készítünk a szaruhártya törőerejének változásairól, amelynek háttérében a könnyfilm változásai állnak. A videotopográfia segítségével sikerült meghatározni a „könnyfelépülési időt”, amelynek optimális értéke 6-7 másodperc, ezt az időt ajánlatos kivárni a felvételek elkészítéséhez, hiszen ekkor leghabzósebb a könnyfilmréteg, azaz a páciens látóélessége is ilyenkor a legjobb, vagyis a topográfiai vizsgálat eredménye is ekkor a legmegbízhatóbb (2).

### Hullámfront-analizátor

A szemüveggel korrigálható (ún. sphaerocylindricus vagy alacsonyabb rendű aberrációk) fénytörési hibák mel-

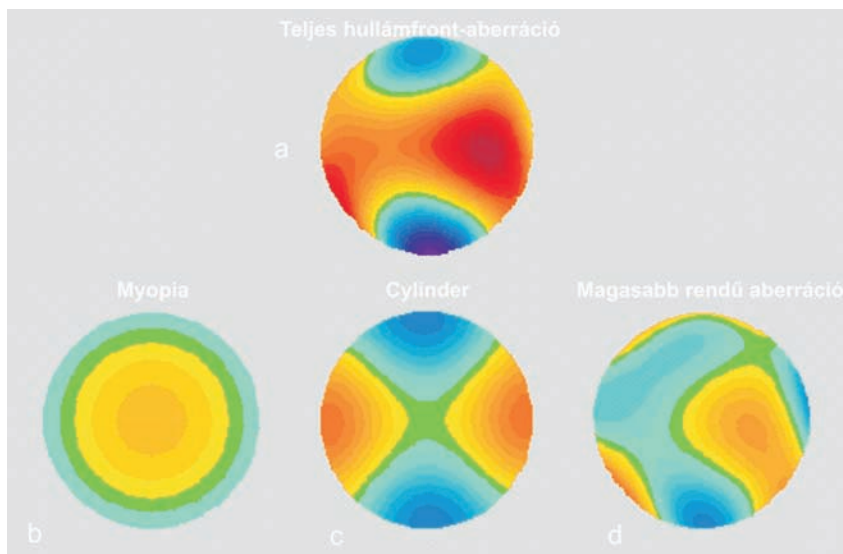
lett, a szemüveggel nem korrigálható fénytörési hibákat magasabb rendű aberrációknak vagy hullámfronteltéréseknek nevezzük. A sphaerocylindricus fénytörési hibák körülbelül 85%-ban felelősek a szem ösztörőerő hibáért, míg a magasabb rendű aberrációk közel 15%-ban. Korábban a refraktométerekkel határoztuk meg az alacsonyabb rendű fénytörési hibákat, a szemüvegrendelés alapjait is ez a műszer képezte. Néhány év óta rendelkezésre áll egy újabb diagnosztikai egység, a hullámfront-analizátor, amely a refraktométerhez képest ötszörös pontosságú mérésekre képes

*A hullámfront-analizátor vagy aberrométer:* a szem összes törőközege által létrehozott teljes refraktív eltérést (aberrációt) méri és határozza meg számszerűen. Az ösztörőerő értékből kivonja a sphaerocylindricus értéket, ilyen módon megkapjuk a magasabb rendű aberrációk (hullámfront eltérések) értékét. A hullámfront eltérések kialakításában meghatározó a szaruhártya maga, a szaruhártya – könnyfilm találkozására, valamint a szemlencse, ezenkívül a magasabb rendű aberrációk létrehozásában részt vesznek: a csarnokvíz, az üvegtest és a retina által okozott szabálytalanságok (3).

*A vizsgálat elve.* A szem belsejébe párhuzamos fény-sugár nyalábot vetítünk, majd a retináról visszaverődő fény-sugár útja a vizsgálóeszközbe épített több ezer pont segítségével analizálható, vagyis megmérhető a szemből kilépő fény-sugár ideálistól való eltérése (aberrációja). A Schack–Hartmann típusú aberrométer analizátorában 1450 db mikrolencse fókuszálja, illetve analizálja a szemből visszaverődő a fényhullámokat, amelynek hatására a szenzorban apró pontokból álló mintázat keletkezik. Ezt a mintát elemzi ezután a készülékbe beépített software program. A magasabb rendű aberrációk számszerűsítése a Zernicke-polinomiálisok segítségével történik (3. ábra).

Ha a fényhullámok azonos rezgési fázisban lévő pontjait összekötjük, megkapjuk a hullámfrontot. Pontszerű fényforrás körül szférikus hullámfront, míg párhuzamos fény-sugarak esetén sík hullámfront keletkezik.

*A vizsgálat kivitelezése.* A vizsgálat ülő testhelyzetben, lesötétített szobában történik, előzetes érzéstelenítés



3. ábra

A szem aberrációinak elkülönítése: a teljes aberrációból (a) kivonjuk a spherikus (b) és a cylindrikus (c) eltéréseket, majd megkapjuk a magasabb rendű aberrációt (d).

nélkül. A mérés során 850 nm-es hullámhosszúságú fény-sugárral (dióda lézer) világítjuk meg a szemet, amely a maculában fókuszálódik. Ez a megvilágítás nem megterhelő a páciens számára és rendkívül rövid időt vesz igénybe, azonban ezalatt a szem nem mozoghat.

A már régóta alkalmazott ún. refraktométerekkel a szem alacsonyabb rendű aberrációt (sphaericus és cylindricus fénytörési hibák) tudtuk jellemezni. Az aberrométerek lehetővé tették a magasabb rendű fénytörési hibák (aberrációk) mérését, elemzését és kezelhetőségét is. Az aberrométerek mérési pontossága közel ötszörös a hagyományos automata refraktométerek pontosságához képest. Más kérdés, hogy a sebgyógyulás sajátosságai (fokozott, normál) jelentősen képesek befolyásolni a hullámfront analízatoron alapuló kezeléseket pontosságát, ezért a 3,0-es vagy ennél jobb látóélességet nem sikerült eddig elérni.

### A magasabb rendű aberrációk klinikai jelentősége és gyakorlati alkalmazhatósága

*Az RMS érték:* a hullámfront aberrációk összességét írja le számszerűen. Ez azt jelenti, hogy a szemből kilépő hullámfront mennyire tér el a sík (szabályos) hullámfronttól. Ennek révén lehetséges a különböző mérések összehasonlítása, a páciensek követése. Matematikailag az RMS kifejezés (root mean square) a középértékek négyzetének négyzetgyökét jelenti.

*A hullámfront eltérések fajtái.* Az ún. alacsonyabb rendű, vagy első- és másodrendű aberrációkat eddig is tudtuk mérni, optikailag korrigálni (szemüveg, kontaktlencse) és sebészetileg kezelni is tudjuk ezeket (refrakatív sebészeti beavatkozások, műlencse beültetés), a magasabb rendű aberrációkat néhány évvel ezelőttig mérni sem tudtuk. Az új technológia megjelenésével a refraktométerek pontossága közel ötszörösére emelkedett. A mérés pontosságát azonban a kezelés pontossága még nem képes követni.

A hullámfront eltérések matematikai leírása az ún. Zernicke-féle polinomiálisok segítségével történik. A Nobel-díjas tudós ezt a matematikai megközelítést már a 40-es években leírta, de a gyakorlati szemészet csak néhány év óta hasznosítja.

A harmad- és negyedrendű magasabb rendű aberrációk közül a sphaericus aberráció és a coma jellegű eltérések a legfontosabbak, hiszen ezek okozzák a szellemképes látást és a monocularis diplopiás panaszok hátterében is sokszor ezek állnak (4. ábra).

**A szférikus aberráció** lényege, hogy a az optikai tengellyel párhuzamosan, de különböző magasságokban belépő sugarak eltérő távolságokban fókuszálódnak (vagyis eltérő távolságokban metszik az optikai tengelyt. A szférikus aberrációt okozó sugármenetek a szemlencse szélén haladnak át.

**Coma jellegű aberráció** akkor keletkezik, amikor az optikai tengellyel szöveget bezáró, ferde sugarak lépnek be a szembe. A széleken belépő sugarak más magasságban metszik a fókuszfelületet, mint a középen belépők. Ennek eredményeként egy pontforrás képének az intenzitás eloszlása nem lesz szimmetrikus, hanem elnyúlt, üstököszerű alakot ölt, a nevét is innen kapta. A coma jellegű aberrációk kapcsán horizontális és vertikális comát különböztetünk meg.

A magasabb rendű aberrációk kezelése repülőpont-technikás lézerkészülékkel történik, amelynek sugárátmérője 1,0 mm alatti kell, hogy legyen. Az aberrométer által végzett mérés a Zernicke-polinomiálisok segítségével „fordítható le” az excimer készülék „nyelvére”, azaz az algoritmus lehetővé teszi, hogy a magasabb rendű aberrációt a szaruhártya felszínén történő fotoablációval megszüntessük. A beavatkozást WASCA kezelésnek (wavefront assisted customized ablation), azaz hullámfront vezérelte egyénre szabott ablációnak nevezzük. Saját kutatási eredményeink szerint myopiás fénytörési hibák esetén a -3,5 D sph alatti myopiás szemeknél várható a legjobb korrigált látóélesség növekedése, amennyiben a tervezett ablációs mélység, azaz az RMS értéke nem haladja meg az 5 – 15 mikrométert (3).

A kezelés célja tehát, hogy a magasabb rendű aberrációk megszüntetésével a látásélesség felső határa megnövelhető legyen („saszem látás” 1,0- nál jobb nyers látóélességet érünk el). Jelenleg ennek a klinikai értékelése folyik. Már ma tudjuk, hogy refraktív lézerkezelés után, amennyiben a magasabb rendű aberrációk kezelése is megtörténik, jobb látásminőség, illetve a kontrasztérzékenység és mezopikus látásélesség javulása várható (3, 4). Az ismételt lézerkezelések (reoperáció) posztoperatív eredményei általában jobbak.

### Pentacam-vizsgálat (Scheimpflug-készülékek)

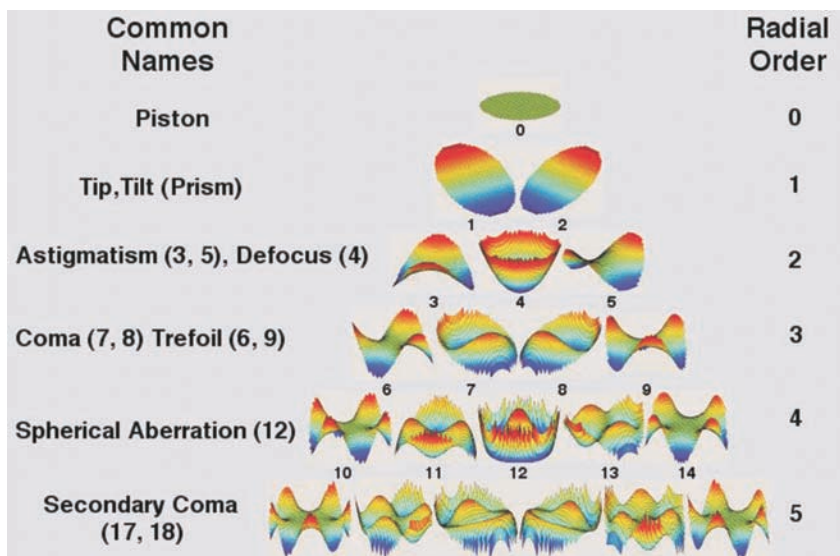
Mint ahogyan a nevéből is következik a Pentacam-vizsgálat egyszerre a szem 5 féle funkcióját képes vizsgálni.

*A vizsgálat elve.* A Scheimpflug-rendszerű készülékek rotációs mozgást végeznek, ennek során a vizsgáló eszköz 3-dimenziós képeket generál. A vizsgálatnál alkalmazott fény kék színű, amelynek hullámhossza 475 nm, a vizsgáló fény ultraibolya komponens nem tartalmaz. A kamera 2 másodperc alatt fordul körbe, ezalatt 50 felvételt készít. Minden egyedi kép 500 felvett pontot tartalmaz, azaz maximálisan 25000 mérési pont kerül értékelésre egy szem vizsgálata során. Az elemzett térfogat 535 x 280 x 360 mm (magasság, szélesség, mélység), az adatok alapján tehát a műszer a szem elülső szegmentjének értékelésére alkalmas. A készülék mérete kompakt, egy 500 Mhz-es Pentium számítógéphez kapcsolható.

A 2 másodperces vizsgálat alatt az elülső szegment anatómiai képét készíti el a készülék, amely a beteg legkisebb szemmozgásait is képes detektálni és korrigálni. A matematikai formulálás után háromdimenziós képet készít a 25 000 elevációs pont elemzése alapján (5-7).

### Normális anatómiai viszonyok

A Scheimpflug-készülék (Pentacam) a következő vizsgálatok elvégzésére alkalmas: limbustól-limbusig törőerő-térkép (topográfia) rajzol, amely az elülső és a hátsó felszínről is információt nyújt. Ugyanígy limbustól-limbusig elkészíti a cornea vastagság mérését (pachymetria), egy kurzor mozgatásával a cornea tetszőleges pontja kijelölhető és a vastagság meghatározható. Az ultrahang biomikroszkóphoz hasonlóan elemzi a szaruhártya



4. ábra

A különböző magasabb rendű aberrációk három dimenziós képe

átlátszóságát, az azt csökkentő elváltozások (homályok, hegek) denzitását számszerűen jellemzi, a Bowman-réteg denzitását alapul véve. A műszer képes meghatározni a csarnokzug szögét, térfogatát és az elülső csarnok mélységét. A szemlencse elszürkülésének mértékét számszerűen mutatja a denzitometriás eljárás során (5. ábra).

A pachymetriás vizsgálatok vonatkozásában nagy előny, hogy az ultrahangos mérési eljárással szemben a Pentacam technikánál nem szükséges a szemet érinteni, ezért nem szükséges érzéstelenítő adása sem.

A 6. ábrán egy refraktív sebészeti beavatkozásra jelentkező páciens jobb szemének képe látható. A készülék megrajzolja a szem elülső szegmentjének 2-dimenziós képét, amelyen látható, hogy a szaruhártya és a szemlencse transzparens, feltűnő az iris magas reflektivitása. A kép alsó részén az említett anatómiai részek 3-dimenziós képe látszik, amelyet tetszés szerint lehet forgatni. A jobb szem-

léletesség kedvéért bármelyik anatómiai struktúra színes hálózatos képe kikapcsolható. A kép jobb oldali részén a szaruhártya törőerejének adatai kerülnek feltüntetésre a Javal-eszközzel, illetve a topográfival történő méréshez hasonlóan. A kép jobb oldali alsó része a szaruhártya vastagság adatait mutatja  $\mu\text{m}$ -ben kifejezve. A centrális törőerő térkép szabályos.

A 7. ábrán egy cataracta műtét előtt álló beteg tágított pupillájú képe látható. A lencse denzitás fokozódása egyértelmű a képen, elülső kérgi és maghomálya volt a páciensnek. A 8. ábrán a phacoemulsificatio után látható a beültetett hátsó csarnoki lencse optikája, alatta a gyenge reflektivitást adó hátsó tok, valamint az erősebben reflektáló haptika és a tágított iris.

A 9. ábrán egy keratoconusos beteg szeme került vizsgálatra. A centrális corneában reflektivitás fokozódás észlelhető (centrális heg), a pachymetriás értékek jól mutatják a centrális szaruhártya elvékonyodását. A 10. ábrán a cornea képe kinagyításra került és látható, hogy a centrumban a vastagság csak  $395 \mu\text{m}$ , amely a széli részek felé növekszik. A kurzorral a vastagság számszerűsíthető.

A 11. ábrán ugyanezen szem perforáló keratoplastica utáni képe látható, megfigyelhető a hegvonal, amely még oedemat mutat. A 12. ábrán egy zártzugú glaucomás beteg szeme figyelhető meg. A készülék képes mérni az elülső csarnok mélységét, a csarnokzug szögét és volumenét, amelyek nagyon fontos differenciáldiagnosztikai jelentőséggel bíró adatok.

### Ultrahangos pachymetria

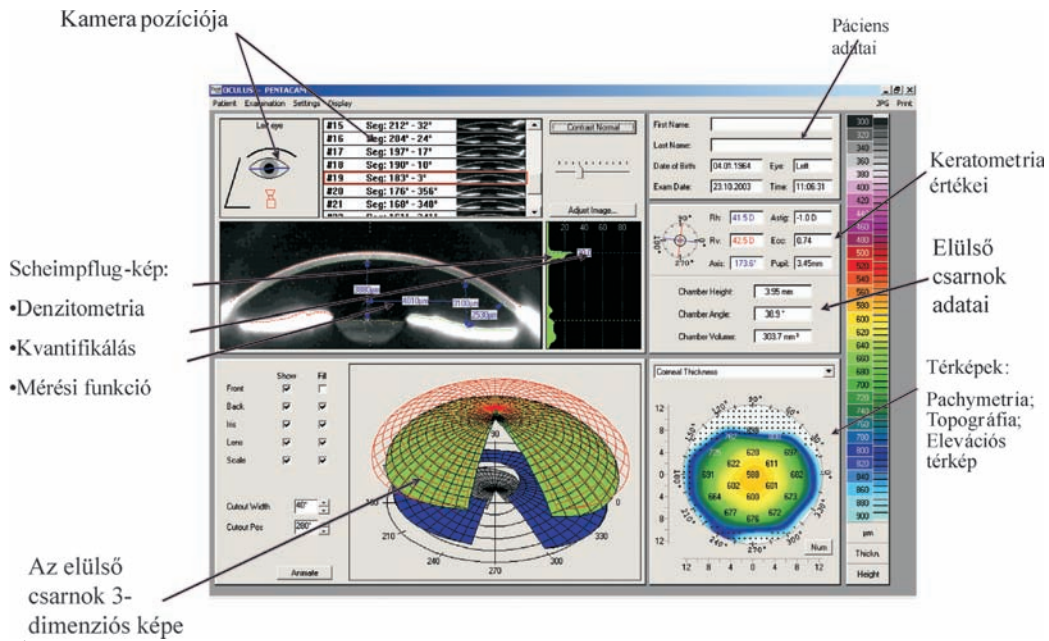
A pachymetria a szaruhártya vastagság megítélésére szolgáló mérési eljárás, amelynek két fő formáját ismerjük, az optikai és az ultrahangos módszert. Jelenleg az ultrahangos mérést tekintjük a szaruhártya vastagság mérés standard eljárásának, amelyet 1980-ban Henderson és Kremer vezetett be.

A 90-es évektől kezdődően a pachymetriás vizsgálatok jelentősége megnőtt, hiszen a refraktív sebészeti be-



5. ábra

A Pentacam készülék képe: cornea vastagság mérést, a cornea szerkezetének analizálását, topográfiai, elülső csarnok anatómiai elemzését, szemlencse denzitometriát végez. (A felvétel 2 másodperc alatt készül el)



6. ábra

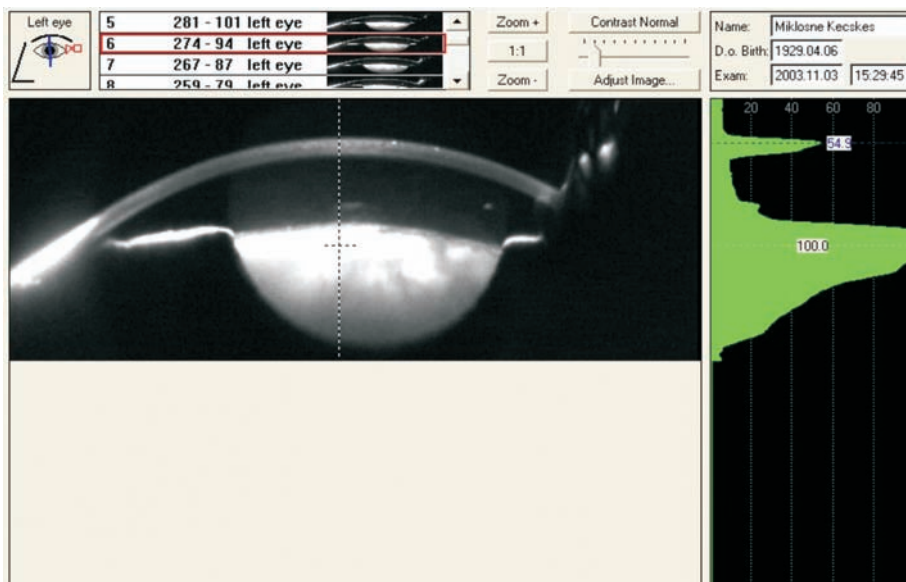
Egy vizsgált szem áttekintő ábrája

avatközások tervezése során (preoperatív vizsgálatok) a pachymetria értékének ismerete nélkül az operátor nem döntheti el a műtét típusát. A szaruhártya vastagság ismerete számos szaruhártya betegségben fontos, az utóbbi években elengedhetetlen a glaucoma diagnózisában, továbbá a szaruhártya állapotának megítélésében műtéti beavatkozások, gyógyszeres kezelést követően, továbbá kontaktlencse viselés után, fentiekben kívül lamellaris, illetve perforáló keratoplasticát követően (8-10).

A vizsgálat elve. Az ultrahangos pachymetria során igen magas frekvenciájú ultrahangot alkalmaznak, készüléktől függően általában 10–20 MHz közötti értéket (13. ábra). A magas frekvencia miatt a szem mélyebb részei

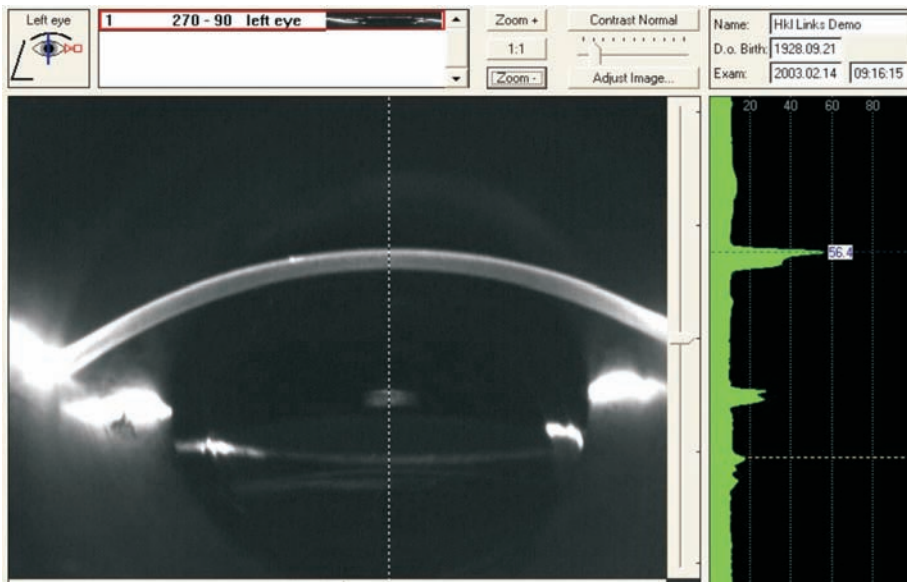
nem vizsgálhatóak, azonban a transzducer fejének feloldó képessége rendkívüli módon megnövekszik, a milliméter ezredrészének nagyságrendjében képes a szaruhártya vastagságát objektív módon meghatározni. A kontakt eljárásnál kívül ma már non-kontakt módszerrel is meghatározható a cornea vastagsága, a Scheimpflug-eljárás segítségével. Általában az egyéb módszerek alul- vagy felülmérhetnek az ultrahangos pachymetria eredményéhez képest, ezért az összehasonlíthatóság érdekében az ultrahangos eljáráshoz hasonlított korrekciós faktort meg kell határozni.

A mérés elve szerint a készülék azt az időt (tranzit idő) méri amennyi ahhoz szükséges, hogy az ultrahang impulzus a corneában áthaladva mennyi idő alatt kerül vissza a



7. ábra

Műtét előtt egy szürkehályagos beteg szemlencséjének denzitometriás képe, jól látható, hogy az elszürkült szemlencse reflektivitása 100%-os.



8. ábra

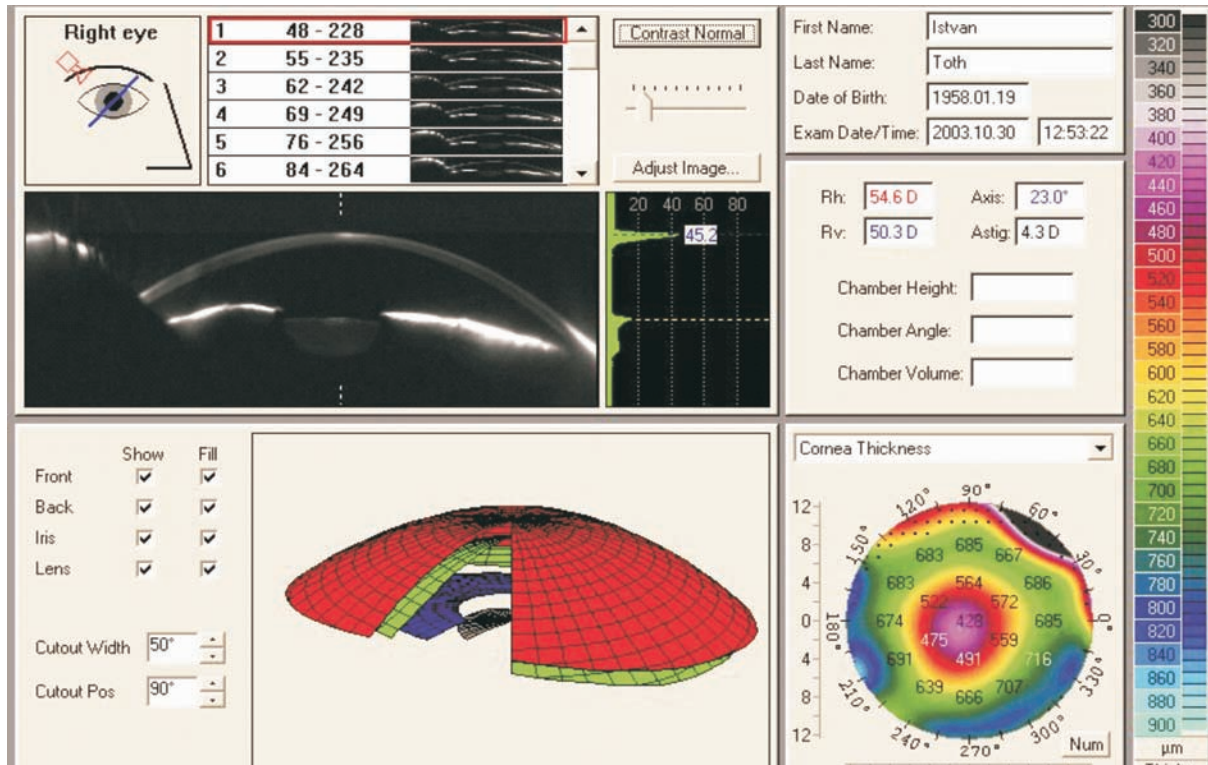
A szürkehályog műtétet követően jól kivehető a beültetett hátsó csarnoki műlencse helyzete a hátsó tok előtt.

transzducer fejbe. A terjedési idő sebességének meghatározása [a vastagság kétszerese osztva a corneában való terjedési sebességgel (C)]:

$$T (s) = \frac{2 \text{ vastagság } (m)}{C (m/s)}$$

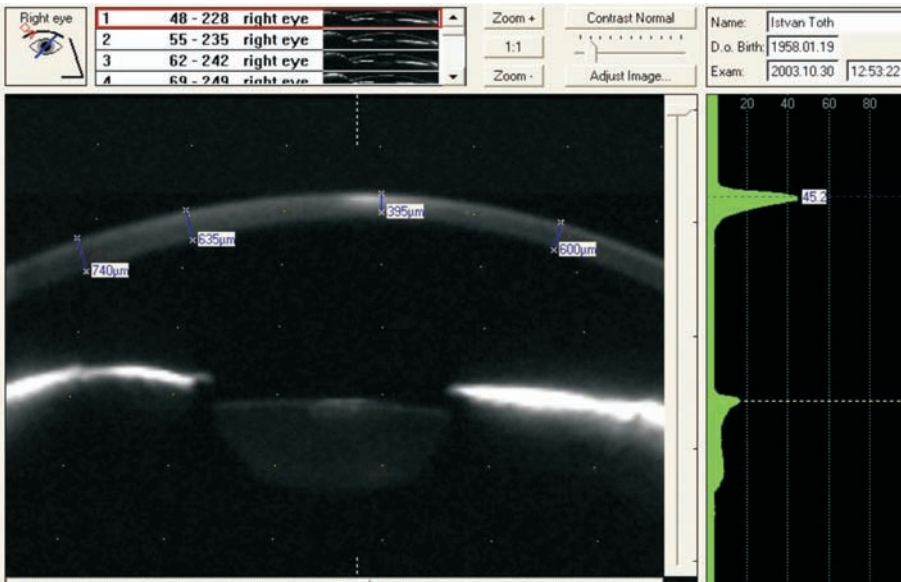
A corneában az ultrahang terjedési sebessége 1640 m/s, amelyet a szaruhártya víztartalma, denzitása és kompresszibilitása határoz meg. (A vízben az ultrahang terjedési sebessége 1524 m/s; az olyan összenyomhatatlan anyagokban, mint pl. az acél: 6000 m/s).

A szaruhártya meghatározása (a tranzitidő szorozva a terjedési sebességgel, amely elosztva kettővel):



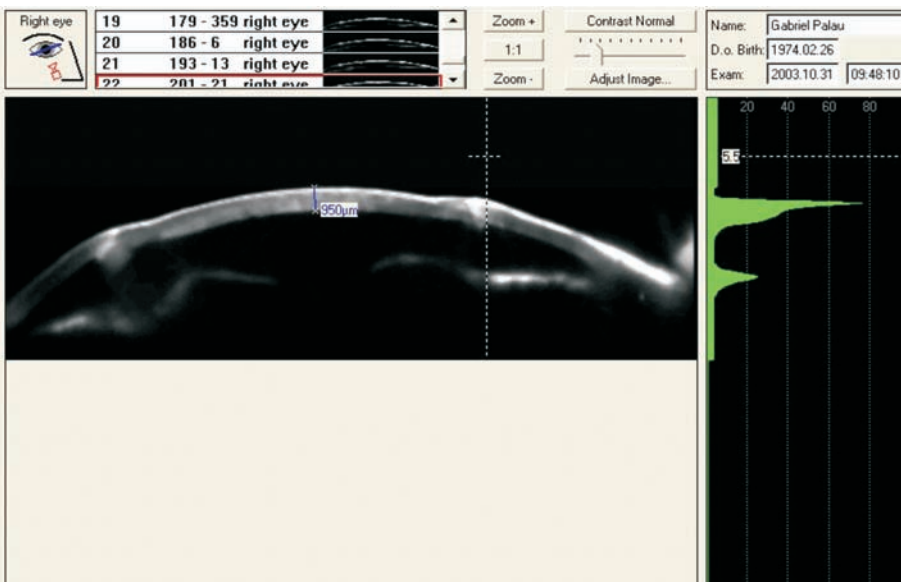
9. ábra

Egy keratoconusos beteg áttekintő képe. A centrális szaruhártya elvékonyodott, a heg miatt itt a reflektivitása fokozódott.



10. ábra

Ugyanezen keratoconusos szem nagyított Pentacam-es képe. A centrum a legvékonyabb, a periféria felé növekszik a szaruhártya vastagsága.



11. ábra

Perforáló keratoplastica után a hegvonalak és a centrális szaruhártya oedémája jól kivehető.

$$\text{Corneavastagság} = \frac{\text{tranzitidó terjedési sebesség}}{2}$$

*A vizsgálat kivitelezése.* Egy csepp helyi érzéstelenítő cseppentése után, a műszer kalibrálását követően az ultrahangos transzducert a szaruhártya felszínére merőlegesen tartva, megérintjük a corneát, ügyelvén arra, hogy azt ne nyomjuk be, mivel az indentáció megváltoztathatja a mérési eredményt. Három szimultán mérés elvégzése után az eredményt átlagoljuk. A modern berendezések 10 mérest végeznek automatikusan, amelyek eredményét átlagolják és a standard deviációt is számszerűen megjelenítik.

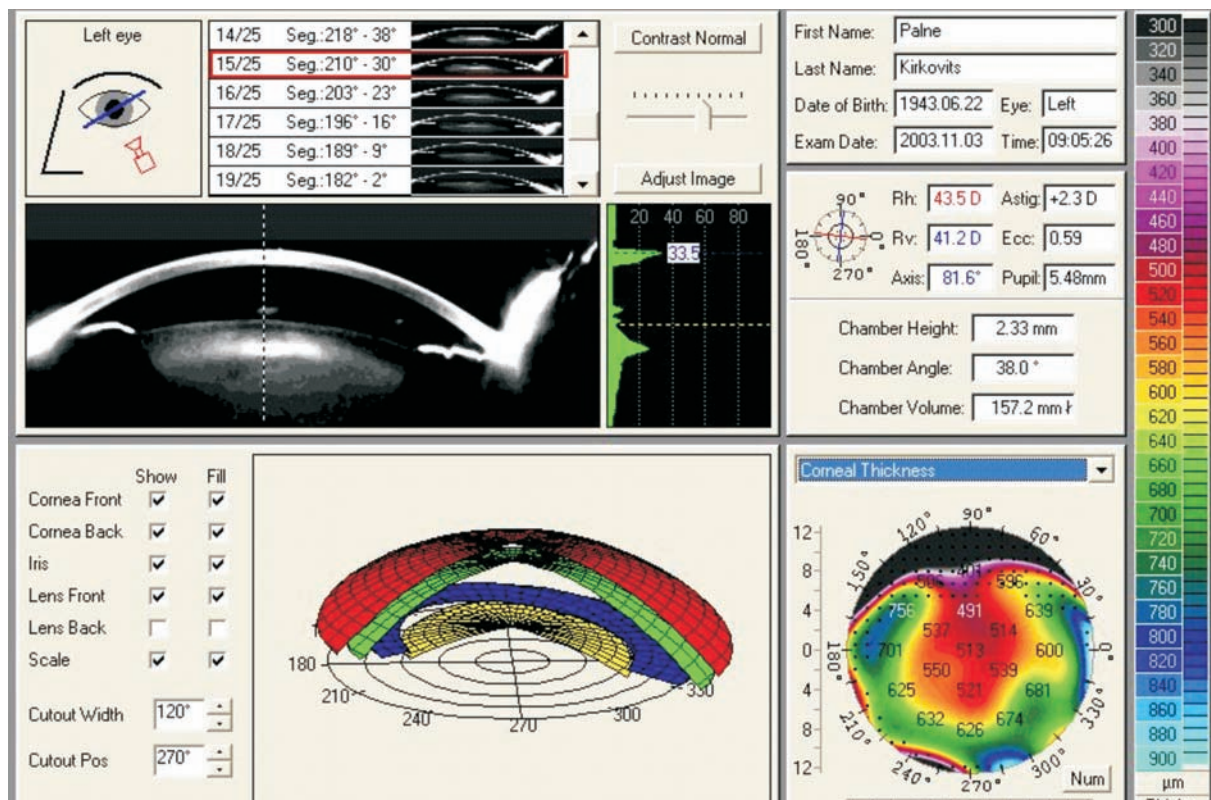
**Normális anatómiai viszonyok**

A szaruhártya átlagos vastagága a centrumban 540–550 mikrométer, a periféria felé folyamatosan vastagszik, a limbus közelében a cornea vastagsága megközelítheti az

1,0 mm-t. Fuchs-féle endothelialis dystrophiában alkalmas a módszer a betegség követésére, azaz az endothel funkció, illetve az endothelszám csökkenésével párhuzamosan a szaruhártya-vastagág növekszik, amely az ultrahangos/egyéb pachymetriás eljárások segítségével igazolható.

*Az ultrahangos pachymetria előnyei:*

- ▶ Objektív módszer.
- ▶ Részlegesen átlátszó corneák esetében is használható (vaskos hegek azonban akadályozzák a mérés elvégezhetőségét).
- ▶ Az eredmények szórása alacsony (SD: ±5,0 µm).
- ▶ Jó reprodukálhatóság.
- ▶ Nemcsak a centrum, hanem a széli részek vastagsága is meghatározható.



12. ábra

Egy zárt zugú glaucomás szem áttekintő ábrája. Az elülső csarnok mélysége csökkent, a csarnok zug szöge szűkebb, a pupilla a roham következtében tágabb maradt.

*Az ultrahangos pachymetria hátrányai:*

- ▶ Előzetes érzéstelenítés szükséges, amely oedemat okozhat (az érzéstelenítés után azonnal mérni kell).
- ▶ Az érzéstelenítés és a szaruhártya érintése miatt hámsérülés alakulhat ki.

*Ultrahangos pachymetria végzése indokolt az alábbi kórképekben (indikáció):*

- ▶ bullosus keratopathia (decompensatio corneae),
- ▶ cornea-oedema,
- ▶ az endotheliumot érintő dystrophia,
- ▶ Fuchs-féle dystrophia,
- ▶ corneatranszplantáció (pre- és posztoperatív állapot ellenőrzésére),
- ▶ szürkehályog műtétre szoruló cornea állapotának ellenőrzése,
- ▶ diagnosztizált vagy feltételezett glaucoma.

*A módszer további jelentősége.* A glaucomás kivizsgálások során a centrális cornea vastagságnak nagy jelentősége van, hiszen vastagabb szaruhártyák esetén a Goldmann- tonometria magasabb értéket mutat, míg vékonyabb szaruhártyák esetén a Goldmann-módszer alulmér.

Refraktív sebészti beavatkozások előtt tervezésénél figyelembe veendő szempontok: LASIK esetén az érintetlen hátsó stroma vastagsága 250–300 mikrométer kell,

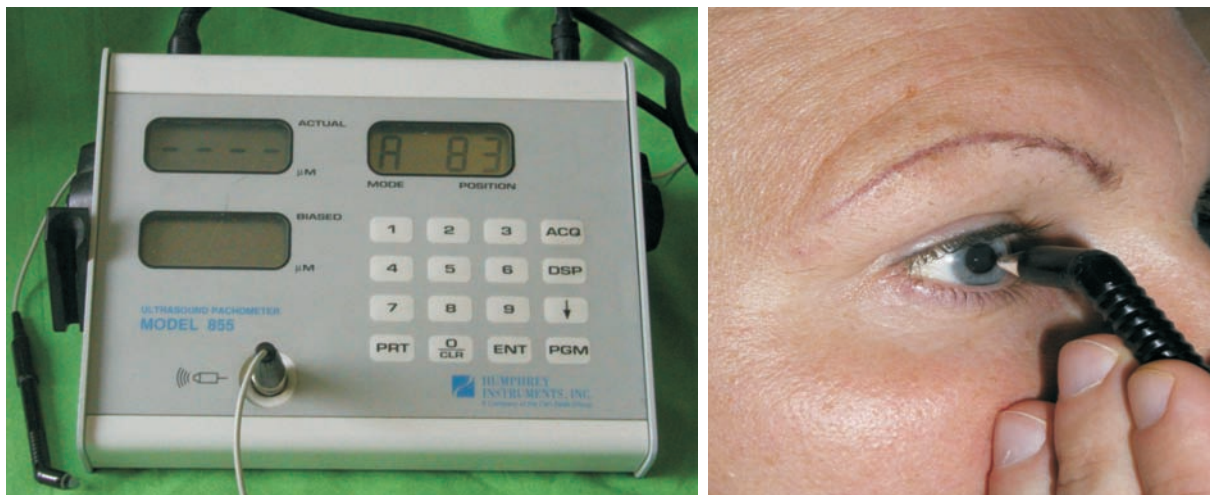hogy maradjon, felszínes kezelési formák során az érintetlen stroma vastagságnak legalább 350–400 mikrométernek kell maradjon.

Fontos tény, amelyet La Rosa és mtsai kutatásából ismerünk, hogy az afroamerikai populáció átlagos szaruhártya vastagsága alacsonyabb, mint a kaukázusi származású embereké. Ezért a szemnyomás meghatározás során alacsonyabb értéket mér a vizsgáló és számos glaucomás eset felfedezetlenül maradhat.

### Optikai koherencia vizsgálat

Az optikai koherencia vizsgálat (OCT) elvében hasonló az ultrahangos vizsgálati eljárásához, azonban nem ultrahangot, hanem egy speciális diódalézer fényforrást alkalmaznak a készülékekben a hátsó pólus anatómiai részleteinek feltérképezéséhez. A rövid hullámhosszú, nagyfrekvenciájú fény a mikroszkópos vizsgálathoz hasonló in vivo szövettani metszetet képes ábrázolni (biomikroszkópia). A vizsgálat elve, hogy a fénynyaláb az átlátszó közegeken akadálytalanul áthalad, az optikailag különböző denzitású rétegeken (retina, chorioidea, pigmenthám) megtörik és visszaverődik. A visszaverődő nyalábból az optikai interferencia révén B-képes, 2 dimenziós keresztmetszeti képet nyerünk. Az újabb készülékek 3-dimenziós ábrázolást, térbeli forgatást is lehetővé tesznek. Az OCT





13. ábra

Az ultrahangos pachymeter képe. Mérésnél az ultrahangos transzducert az előzetesen érzéstelenített szaruhártya síkjára merőlegesen kell tartani.

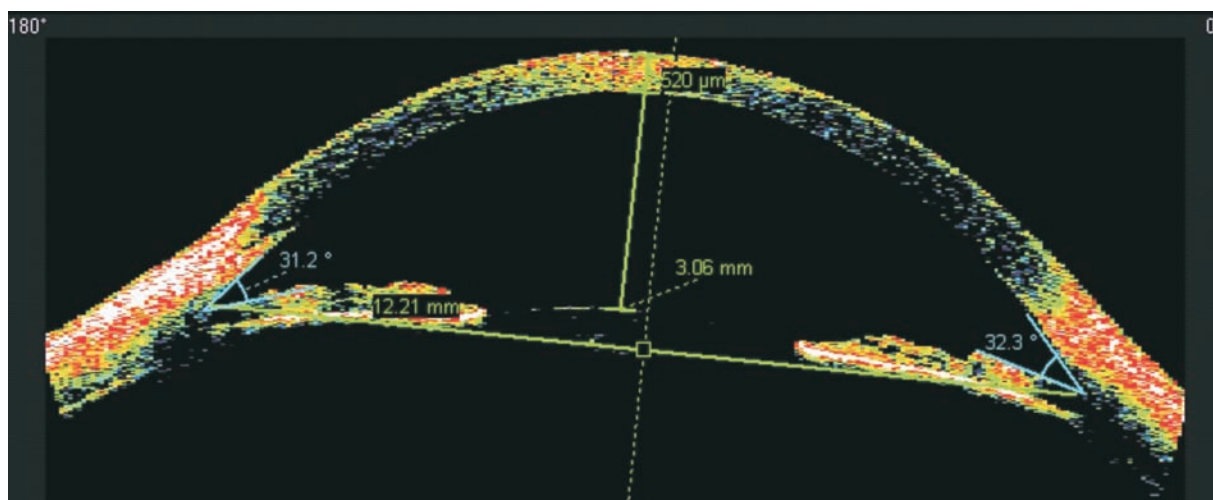
vizsgálattal olyan részletek is láthatóvá váltak, amelyeket korábban a rendelkezésre álló diagnosztikai eszközökkel nem tudtunk láthatóvá tenni és diagnosztizálni. Például a kezdődő epiretinalis membránok, a hátsó üvegtesti határhártya macula környéki részleges leválása, és trakciója, a Bruch-membrán eltérései, macula degenerációk különböző típusainak elkülönítése, glaucomás papilla excavatio mértékének számszerű meghatározása, az idegrost vastagság mérése stb.

A legújabb készülékekkel a szem elülső szegmentumának részletei is vizsgálhatók az ultrahang biomikroszkóphoz hasonlóan, de annál részletesebben (pl. cornealis metszések korábbi hegek, lerakódások mélységi meg-

határozása, csarnokzugi képletek anatómiai viszonyai stb.) (14. ábra).

### A refraktív sebészeti műtét típusok

A műtét típusok ismertetése előtt hangsúlyozandó, hogy a hosszú távú eredményekben nincs különbség, hogy a rendelkezésre álló eljárások közül melyiket választja a beteggel közösen a refraktív sebész. Amiben különbség mutatkozik az a posztoperatív fájdalom és a visus rehabilitáció ideje, továbbá a műtét alatti és műtét közbeni szövődemény lehetőségek. A döntést közösen kell meghozni a



14. ábra

A Visante elülső szegment OCT segítségével készített felvétel. Mérhető az elülső csarnok mélysége és a csarnokzugi szöge (a Pentacam funkcióhoz hasonlóan)

beteggel, az eljárások lényegét és szövődménye lehetőségeit ismertetve, figyelembe véve a fénytörési hiba nagyságát, az asztigmia mértékét, a szaruhártya vastagságát és a törőerő térkép egyenletességét, vagy szabálytalanságát.

### Fotorefraktív keratectomia (PRK)

A legrégebben és sokáig a legszélesebb körben alkalmazott műtéti eljárás. Lényege szerint a szaruhártya cseppel történő érzéstelenítése utána hámréteget (5 sejtsoros el nem szarusodó laphám) a tükröző Bowman-rétegig eltávolítjuk, majd a refraktív kezelést elvégezzük, és a szemet bekötjük, vagy kontaktlencsét helyezünk a szem felszínére. A hámosodás ideje 3 nap, ezalatt könnyezési panaszok, idegentest érzés, fájdalom előfordul azonban ezek a rendelkezésre álló módszerekkel jól kontrollálhatóak. A módszer alkalmazása esetén természetesen a tanulási görbe eltelte után műtét közbeni szövődmény gyakorlatilag nem fordul elő, biztonsága legmagasabb az összes egyéb módszer között. Hátránya, hogy -10,0 D-t meghaladó myopiás fénytörési hiba esetén napfény, szoláriumozás hatására sebgyógyulási válaszreakció fordulhat elő, a kezelési területben a hámréteg alatt reticularis homály jelenhet meg, amely idővel jelentős javulást mutat, illetve eltűnik (11).

### Fotóterápiás keratoectomia (PTK)

Az eljárás elvében hasonló a PRK-hoz, azaz felszínes kezelést végzünk, azonban a szem fénytörését nem változtatjuk meg. Ezért a kezelés átmérője állandó, ma 20–30 mikrométernél több szövetet nem javasolt segítségével eltávolítani, mivel mélyebb kezelések esetén fénytörés változás lehet a következmény. A módszer rendkívül alkalmas a recidiváló erosio és a felszínes stromahomályok, bizonyos szaruhártya-úlcusok kezelésére.

### LASIK (lézerrasszisztált in situ keratomileusis)

A magas napsütéses óraszámú rendelkező országokban, mint például Dél-Amerika, az arab nyelvű országok) mielőtt nem ismertük volna a posztoperatív időszakban az ultrabolya besugárzás (napfény, szolárium) káros szerepét, amelyet éppen klinikánkon tisztáztunk (11) néhány esetben nagy dioptriájú kezelések esetén jelentős szaruhártya homályok alakultak ki. Ezért egy korábban alkalmazott eljárást (keratomileusis) ismét elővettek, technikailag tökéletesítették és el kezdték alkalmazni.

A LASIK módszert 1994-ben *Pallikaris* és *Buratto* publikálták ők készítették az első mikrokeratomot, amely kb. 180 mikrométer vastag lebeny készítésre alkalmas volt a szaruhártya felső részében. A fénytörési hiba korrekciója nem a lebenyben történt meg, hanem az érintetlen stromában a jóval pontosabb excimer lézerekkel. Ez a módszer jóval pontosabb volt, mint a korábbi Barraquer-féle keratomileusis. Előnye, hogy kisebb posztoperatív megterhelést jelent, a visus rehabilitáció gyorsabb. Alkalmazásához mikrosebészeti módszerek, nagyobb sterilitás szükséges, a műtét jóval több időt vesz igénybe. A szemre egy 60-80 Hgmm-rel rászívódó maszkot kell felhelyezni, amely a pars plana területét érinti, ennek meghúzása miatt a perifériás retinában szakadás keletkezhet. Fontos hátránya, hogy a kezdeti mikrokeratomokkal a lebeny vastagság nehezen volt jóslható, előfordult, hogy túl vékony,

vagy túl vastag lebeny keletkezett. Ezenkívül gomblyuk lebeny, lebeny vesztés, hámbenövés, fertőzés, DLK (diffúz lamellaris keratitis), lebeny beolvadás, iritis, endophthalmitis fordulhat elő. A szövődmények incidenciája alacsony (2% alatt), azonban mivel egyébként jól látó, egészséges szemekről van szó, komolyan kell venni őket, mert jelentős látáskárosodás alakulhat ki. A legfontosabb szövődmény lehetőség a biomechanikai stabilitás sérülése miatt a művi ectasia vagy keratoconus kialakulásának lehetősége. A későbbi életmód során is figyelembe kell venni a teniszlabda, squash labda, légszükszerűlés során előfordulható lebeny elmozdulás lehetőségét. Fontos tény, hogy ugyan magasabb dioptriák esetén (-10,0 D) a sebgyógyulás kedvezőbb, azonban a biomechanikai stabilitás megőrzése érdekében nem célszerű -10,0 D feletti LASIK kezelés elvégzése. A refraktív sebészeti szabályok szerint minimum 250-300 mikrométer vastagságúnak kell lenni az érintetlen stroma agynak.

### LASEK (lézerrasszisztált intraepithelialis keratomileusis)

A LASIK és a PRK szövődmények minimalizálása és az előnyök maximalizálása céljából alkalmazta először *Massimo Camellin* olasz szemész orvos. Lényege szerint a hámréteget őriztük meg a műtét során úgy, hogy a műtét kezdetén 20%-os etilalkohollal fellazítjuk a hám kapcsoló struktúráit, majd az almahámózáshoz hasonlóan az öt-sejtsoros hámréteget felhajtjuk egy 9,0 mm-es átmérőjű kör területében. Az alatta lévő rétegben elvégezzük a fénytörési hiba kezelését, majd a hámréteget eredeti helyére visszahajtjuk, a szemre terápiás kontaktlencsét helyezünk fel. Az újrarámosodás körülbelül 4-5 napot vesz igénybe. Az eredeti elgondolás szerint a hámréteg megőrzésével kisebb mértékű a posztoperatív fájdalom, azonban az alkohol miatt ez nem így van, a műtét előtti alkohol alkalmazása miatt a kötőhártya eredetű fájdalom nem kisebb mértékű, mint az egyéb refraktív sebészeti eljárások kapcsán. Előnye, hogy nincs 130-160 mikrométer mélységben történő szaruhártyametszés. Azonban mivel nem jár kevesebb panasszal és a posztoperatív sebgyógyulás lefolyása is hasonló, mint PRK/LASIK esetén, a módszer kezdeti fellángolás után nem terjedt el széles körben.

### Epi-LASIK

A LASEK módszerhez hasonló elvében, vagyis célja a hámréteg megőrzése. A hámréteg elválasztását egy, a LASIK műtéthez hasonló mikrokeratom végzi, azzal a különbséggel, hogy ennek kése kevésbé éles, lassabb és nemcsak hosszirányú, hanem keresztirányú rezgést is végez a „szeparátor”. A metszés a nem mélyen, hanem a hámréteg síkjában történik. Fő hátránya, hogy a készülék a LASIK készülékhez hasonló árban van, vagyis drágábbá teszi a módszert, sebgyógyulása, a posztoperatív reakciók mindenben hasonlóak a PRK-hoz.

### Femto-LASIK

A femtolézerek megalkotása valóban nagy áttörés volt a szemészetben és ismét magyar kutatók nevéhez fűződik ez a szakmai siker. A femtolézerek egészen más hullámhossz tartománnyal operálnak, mint az excimer lézerek. A

193 nm UV-C sugártartomány helyett 1053 nm hullámhosszúságú Nd-üveg alkotja az aktív lézer médiumot, vagyis az elektromágneses spektrum másik oldalán, az infravörös tartományon túl helyezkedik el. Az excimer lézerekkel ellentétben ez a lézersugár nem a szaruhártya felszínén nyelődik el, hanem annak állományában. A pontos hatásmélység jól szabályozható és fókuszálható, segítségével igen finom metszési felszín hozható létre, vagyis a LASIK eljárás során tapasztalható metszés mélységi pontatlanság jelentősen javítható. A készülék a lézerimpulzusokat kis méretűvé fókuszálja, ezután a metszés síkjában egy mikroplazmaréteg keletkezik 1 mikrométeres szélességben. A gyakorlatban gázbuborékok jelennek meg a metszés síkjában, amely fehérre színezi a szaruhártyát, míg a lebenyt fel nem emeli az operátor. A „gázbuborékok” összekapcsolódásával egy metszési sík keletkezik, a lézerimpulzusok bármely irányban elhelyezhetőek, ezért vízszintes és függőleges, illetve ferde lefutású metszési síkok is létrehozhatóak. Az újabb generációs készülékekkel nemcsak a „LASIK” lebeny modellezhető, hanem a mélyebb rétegekben lamellaris keratoplastica, perforáló szaruhártya átültetés is elvégezhető. A módszer szövődmény lehetőségei megegyeznek a mikrokeratomokkal végzett LASIK műtétek szövődményeivel: perifériás retinában szakadás keletkezhet, amely ablatio retinae-t okozhat, vál-

tozó lebeny vastagság, gomblyuk lebeny, lebeny vesztés, hámbenövés, fertőzés, DLK (diffúz lamellaris keratitis), lebeny beolvadás, iritis, endophthalmitis fordulhat elő. A szövődmények incidenciája alacsony (2% alatt a biomechanikai stabilitás sérülése miatt a művi ectasia, vagy keratoconus alakulhat ki. -10,0 dpt felett a femtoszekundomos LASIK műtét sem ajánlott. A refraktív sebészeti szabályok szerint minimum 250–300 mikrométer vastagságúnak kell lenni az érintetlen stroma ágyának.

A femtolézerekkel végzett legújabb kutatások szerint nemcsak a szaruhártya síkjában, hanem a szem mélyebb anatómiai rétegeiben is, mint például a szemlencse is végezhető műtét. A szemlencsén biztonságosan elvégezhető a capsulorhexis, amelynek átmérője, centrális helyzete garantálható, valamint a szürkehályog miatt megkeményedett lencsék darabolása, illetve refraktív célú műtétek esetén a „tiszta” szemlencsék elfolyósítása is megvalósítható segítségével. Vagyis a korábban is alkalmazott műtétek biztonságát növeli az új eljárás. Mivel a femtolézerek felhasználási lehetősége igen széles, ezért magasabb árfekvésük ellenére is széles körű elterjedésük várható rövid időn belül, különösen azért, mert újabban a cornealis felhasználáson kívül a szemlencse sebészetében is alkalmazhatjuk a femtolézereket (pl. szürkehályog műtétek femtolézerrel).

#### Irodalom

1. Bogan SJ, et al: Classification of normal corneal topography based on computer-assisted videokeratography. *Arch Ophthalmol* 1990; 108:945.
2. Németh (IOVS)
3. Nagy ZZ, Palágyi-Deák I, Kelemen E, Kovács A: Wavefront-guided photorefractive keratectomy for myopia and myopic astigmatism. *J Refract Surg* 2002; 18:S615-619.
4. Alio JL, Pinero D, Mutuoglu O: Corneal wavefront-guided retreatments for significant night vision symptoms after myopic laser refractive surgery. *Am J Ophthalmol* 2008; 145:65-74.
5. O'Donnell C, Maldonado-Codina C: Agreement and repeatability of central thickness measurement in normal corneas using ultrasound pachymetry and the Oculus Pentacam. *Cornea* 2005; 920-924.
6. Lackner B, Schmidinger G, Skorpik C: Validity and repeatability of anterior chamber depth measurements with Pentacam and Orbscan. *Optometry Vis Sci* 2005; 82:858-861.
7. Nilforoushan MR, Speaker M, Marmor M, Abramson J, Tullo W, Morschauser D, Latkany R: Comparative evaluation of refractive surgery candidates with Placido topography, Orbscan II, Pentacam and wavefront analysis. *J Cataract Refract Surg* 2008; 34:623-631.
8. La Rosa F, Gross R, Oregano-Nania S: Central corneal thickness of Caucasians and African Americans in glaucomatous and non-glaucomatous populations. *Arch Ophthalmol* 2001; 119:23-27.
9. Javaloy J, Vidal MT, Villada JR, Artola A, Alio JL: Comparison of four corneal pachymetry techniques in corneal refractive surgery. *J Refract Surg* 2004; 20:29-34.
10. Hashemi H, Mehravaran S: Central corneal thickness measurement with Pentacam, Orbscan II, and ultrasound devices before and after laser refractive surgery for myopia. *J Cataract Refract Surg* 2007; 33:1701-1707.
11. Nagy ZZ, Hiscott P, Seitz B, Schlötzer-Schrehardt U, Simon M Jr, Süveges I: Ultraviolet-B enhances corneal stromal response to excimer laser 193-nm. *Ophthalmology* 1997; 104:375-380.

## A femtoszekundomos lézer technika és mûtéti alkalmazásai

*Femtosecond laser technology and its clinical applications*

### Nagy Zoltán Zsolt

Semelweis Egyetem Szemészeti Klinika, Mária utca

*Kulcsszavak:* szürkehályog, hályogsebészet, refraktív sebészet, LASIK, femtoszekundomos lézer, femtoszekundomos refraktív hályogsebészet

*Key words:* cataract, cataract surgery, refractive surgery, LASIK, femtosecond laser, femtosecond refractive cataract surgery

A szürkehályog sebészetében a XX. század második felében óriási fejlődés következett be. A szürkehályog kezelésének óriási lendületet adott Ridley angol szemorvos 1949-ben publikált észlelése, mely szerint a háborús pilóták szemsérülése kapcsán a szembe került plexi (műanyag) idegentest nem okozott idegentest reakciót, összehasonlítva az egyéb a szembe kerülő anyagok okozta gyulladásos reakcióval. Ezen felbuzdulva hamarosan megalkotta azt az elméletet, amely szerint ilyen anyagból a szemlencse törőereje optikailag pótolható. Kidolgozta hozzá a szemlencse extracapsularis eltávolításának kezdetleges technikáját, az első ilyen mûtétek megtörténtek. Azonban a megfelelő mikrosebészeti műszerek, mikroszkópos operációs technika és mûtéti anyagok hiányában rendkívül sok nem várt szövödmény jelentkezett, amelyek a technika elterjedését hosszú időre meggátolta. Csak a 70-es évek végétől kezdtek rendelkezésre állni a mikrosebészet műveléséhez szükséges technikai feltételek. Ennek ellenére a nyolcvanas évek elejéig túlnyomó többségében intracapsularis hályog eltávolítás történt világszerte.

A szemsebészet eredményei alapján eldönt, hogy az optikai rehabilitációhoz szükséges műlencse implantáció optimális helye a hátsó csarnok, azaz a lencse tokon belüli implantációja.

Az intracapsularis technikát tehát felváltotta az extracapsularis mûtéti technika, melynek során a szemlencse elülső tokjának egy részét, a hátsó tokot pedig teljes mértékben megőriztük és a műlencse implantációja a tokzátkába történt. A seb méret 10-12 mm-ről lecsökkent 6,0 mm-re. A páciensek hamarabb gyógyultak, a kórházi tartózkodás ideje is lecsökkent, a posztoperatív asztigmia mértéke szintén alacsonyabb volt, szemüveggel ezek a fénytörési hibák korrigálhatóvá váltak.

A nyolcvanas évek elejétől az Amerikai Egyesült Államokban és a nyugat-európai országokban egy új technika kezdett fejlődni, ez pedig az ún. phacoemulsificatio technika. Kellmann találta fel a módszert, amelynek lényege, hogy az ultrahang készülék (phacoemulsificator) energiájának felhasználásával az elszürkült szemlencsét kisebb darabokra törjük és azt egy kisebb méretű seben (3,4 mm) távolítjuk el a szemből. A phacoemulsificatio lényeges technikai fejlődésen ment keresztül, de igazán akkor tudott elterjedni, amikor az összehajtható műlencsét kifejlesztették, hiszen ennek beültetéséhez nem kellett megnagyobbítani a phacoemulsificatiohoz szükséges 3,4 mm nagyságú sebet. Azaz, az extracapsularis technológiához képest a phacoemulsificatio során szükséges seb mérete a felére csökkent. Az újabb és újabb anyagok, mûtéti segédszkö-

zök kifejlesztésének köszönhetően a seb mérete még tovább csökkenthető, ma már 1,8 mm-es seben keresztül is lehet operálni, azonban a mûtét legtöbb lépése mégis manuális technikán alapul, azaz az operátor kezűgyességétől és a páciens együttműködésétől nagyban függ a posztoperatív mûtéti eredmény. Sok közlemény született a hátsó tok fibrosis megelőzésének értékelésével kapcsolatban is. Ekkor került a figyelem középpontjába a pontos és szabályos capsulorhexis fontossága, azaz az elülső tok kb. 0,5 -1,0 mm-es sávjának körben fednie kell a beültetett műlencsét, és ha annak szélei élesek, akkor a másodlagos hályog képződés megelőzése (prevenciója) megfelelő.

A tökéletesen végzett phacoemulsificatio után és egyéb szembetegség hiányában tökéletes távoli látóélesség biztosítható a páciensek többségénél. Ezek után joggal merült fel az az igény, hogy nemcsak távolra, hanem közelre is szeretnének korrekció nélkül jól látni a betegek. A XXI. század elején ezért elkezdődött az akkomodatív és pszeudoakkomodatív műlencsék kifejlesztése. A refraktív sebészet diagnosztikai és terápiás lehetőségeinek fejlődése révén a minél jobb posztoperatív látás igénye a szürkehályoggal operált betegek körébe is áttért. A refraktív sebészetben az úrkutatásból átkerült a hullámfront analízátor alkalmazásának lehetősége, azaz képesek vagyunk a szem alacsonyabb és magasabb rendű aberrációit mérni és ma már nemcsak mérni, hanem ezek egy részét kezelni is tudjuk.

Az új diagnosztikus eszközök segítségével munkacsoportunknak sikerült igazolni, hogy amennyiben nem megfelelő a capsulorhexis (a szemlencse elülső tokján készített kerek nyílás) kivitelezése, számos magasabb rendű aberrációt kreálhat az operátor, amely a posztoperatív látás minőségét ronthatja. A nem megfelelő capsulorhexis következtében a lencse megdőlhethet (tilt), astigmia, kettősképek, myopiás shift alakulhat ki, a magasabb rendű aberrációk mértéke jelentősen emelkedhet, amelyek nyilvánvalóan rontják a tervezetthez képest elért posztoperatív refrakciós eredményt (1-11). Ezeket az adatokat alig elemezték eddig, hiszen nem állt rendelkezésre alternatív technológia a capsulorhexis elkészítésére, valamint tágítatlan pupilla mellett annak szabályossága, illetve szabálytalansága nem látszik.

A capsulorhexis szabályosságának nemcsak itt van nagy jelentősége. Egy tanulmány szerint 2600 hályog sebészeti esetet áttekintve az elülső tok szakadásának előfordulási gyakorisága 0,8%-os volt, azonban ennek 40%-a elérte a hátsó tokot is és 20%-ban elülső vitrectomiát tett szükségessé (12). Hosszútávon pedig az esetek egy része a retina leválásához is vezetett. Egy másik elemzés szerint a

rezidensek műtétei során 5,3%-ban fordult elő az elülső tok sérülése a capsulorhexis elkészítése során, vagyis a technikai kivitelezés megfelelősége elengedhetetlen a posztoperatív műtéti sikerhez (13).

A szürkehályog sebészet fejlődésének történetében természetesen korábban is felmerült az igény, hogy a szemlencsét lézer segítségével operáljuk, erre az erbium-YAG lézer tűnt alkalmasnak. Azonban időközben kiderült, hogy ez a lézertípus nem hatékonyabb, mint az ultrahangos lézerkészülék, sőt inkább csak a lágý, azaz elszürkületést még alig mutató szemlencsék eltávolítására alkalmas, ezért széles körben nem terjedhetett el a módszer.

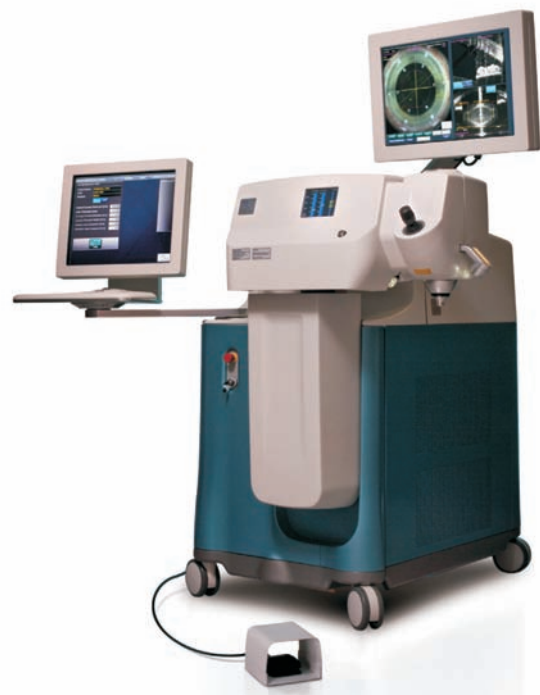Szintén a refraktív sebészet céljára kerültek kifejlesztésre az ún. **femtolézer**ek, amelyek rendkívül rövid hatásidő mellett, nagy energia sűrűség alkalmazását teszik lehetővé és a szaruhártya állományán belül jól centralizált, mélységében jól szabályozható metszési felszínt képesek létrehozni. A módszerrel az volt a cél, hogy a mikrokeratomokkal végzett („késes eljárás”) LASIK (Laser in situ Keratomileusis) műtétek során a lebenyképzés során felmerülő szövődményeket csökkenteni lehessen. A femtolézereket a 2000-es évek elején nagy várakozás mellett tehát kifejlesztették a szaruhártyán belüli metszések elkészítésére. A módszer magasabb költsége miatt nehezen terjedt el, azonban amikor egyéb szaruhártya műtétek végzésére is, mint például lamellaris és perforáló keratoplastica, az asztigmia csökkentésére alkalmas íves metszések, valamint a kezdeti keratoconusban alkalmazott gyűrűbeültetéshez szükséges intrastromalis sebkezdítésre is alkalmassá tették őket, elterjedésük felgyorsult. Ma már több milliós műtétszámról beszélünk. A mikrokeratomokkal végzett LASIK műtéti módszer szintén fennmaradt. Műtéti szövődményként részleges lebenyképzés, szivógyűrű elengedése, gomblyukképződés (button-hole), egyetlen stromaágy, diffúz lamellaris keratitis (DLK), fotikus jelenségek, szivárványlátás, káprázási panaszok, legjobb korrigált látóélesség csökkenése, hámbenövés, endophthalmitis alacsony számban továbbra is előfordulnak. 40 éves kor felett a leggyakoribb posztoperatív panasz LASIK műtétek kapcsán a szemszárazsággal kapcsolatos panaszok (égés, szúrás, csípő érzés, egyetlen könnyfilm réteg és emiatti változó látóélesség).

A femtolézerek cornealis alkalmazásának elterjedését követően a szemsebészekben és a tervező mérnökökben felmerült a kérdés, hogy a femtolézer készülék energiáját a szem optikai töröközégein keresztül el lehet-e juttatni a szem belsejébe, így nemcsak a felszíni anatómiai képletekben, hanem szemben belül is, például a szemlencsében is lehetne segítségükkel műtétet végezni. Ez egy nagy feladat volt, a lézersugár profilt alapvetően kellett áttervezni, de végül sikerült megoldani és hosszas előkészületek után és számos állatkísérletet követően 2008-ban megkezdődhetek az első műtétek a Semmelweis Egyetem Mária utcai Szemészeti Klinikáján.

A femtolézerekben az 1053 nm hullámhosszúságú Nd-üveg alkotja az aktív lézer médiumot, amely az infravörös tartományon túl bocsát ki nagyobb hullámhosszú lézersugárzást. A pontos hatásmélység a szemben belül jól szabályozható és fókuszálható, segítségével igen finom metszési felszín hozható létre. A készülék működése során a metszés síkjában mikrop plazma keletkezik 1 mikrométe-

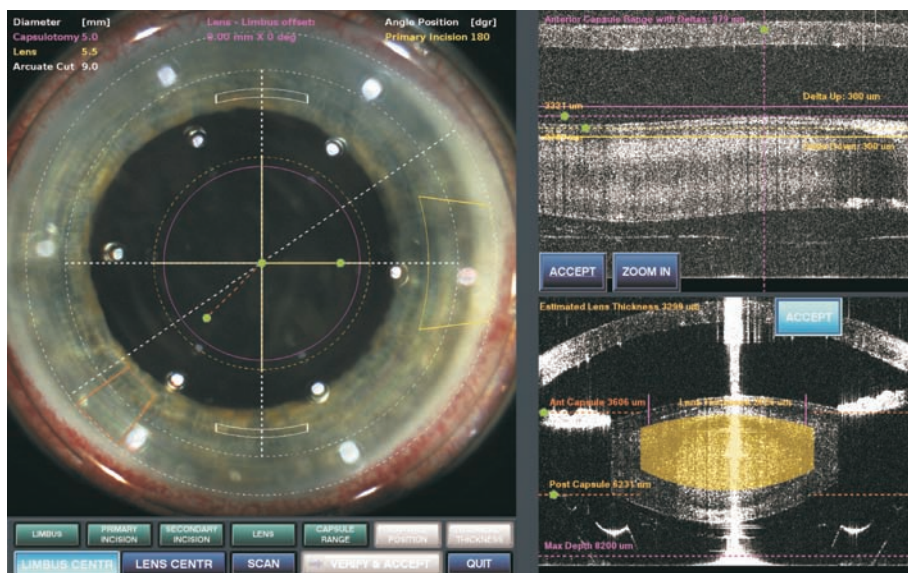
res nagyságrendben. Az operációs mikroszkóp látóterében finom, fehérés gázbuborékok jelennek meg a metszés síkjában. A „gázbuborékok” összekapcsolódásával egy metszési sík keletkezik, a lézer impulzusok bármely irányban elhelyezhetőek. A metszés lehet vonalszerű, de történhet lap szerint is, ezenkívül vízszintes és függőleges, illetve ferde lefutású metszési síkok is létrehozhatóak, utóbbiak elsősorban a szaruhártya és a szemlencse műtéteknél használhatóak ki. A szemlencse segítségével biztonságosan elvégezhető a capsulorhexis, amelynek átmérője, centrális helyzete garantálható, valamint a szürkehályog miatt megkeményedett lencsék darabolása, illetve refraktív célú műtétek esetén a „tisztá” szemlencsék elfolyósítása is megvalósítható a femtolézerekkel. Vagyis a korábban is alkalmazott phacoemulsificációs műtétek biztonságát növeli az új eljárás. Segítségükkel a beültetendő műlencse átmérőjének megfelelően választhatja meg a capsulorhexis átmérőjét az operátor (1-5). Ez azért fontos tény, mert korábban csak az operátor szemmértéke volt a meghatározó a rhexis átmérőjében, azonban a prémium lencsék optimális kihasználása érdekében ezt a pontosságot növelni szükséges. Érettebb lencsék esetén a szemlencse keresztirányú darabolása révén phacoemulsificációs energiát takaríthatunk meg, vagyis a csarnokvíz felmelegedése megelőzhető, ezzel az endothelium hőhatáson alapuló sérülésének a kockázata csökkenthető. Nem beszélve arról a tényről, hogy a szürkehályogos szemlencse egy „chopper” segítségével azonnal elvégezhető.

Legelőször a szemlencse elülső tokján a capsulorhexis elkészítését végeztük a femtolézer segítségével. A műtétekhez nagyon pontos adatokkal kellett rendelkezniünk a kezelendő szem elülső szegmentumának vonatkozásában (1-6. ábra). Ultrahangos, későbbiekben interferometriás



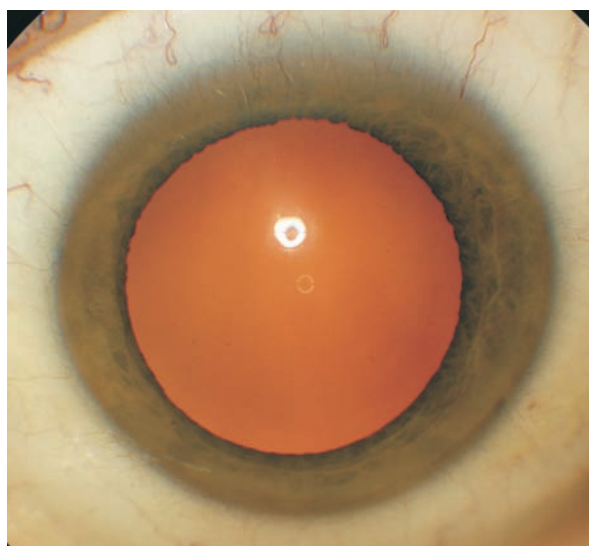
1. ábra

A femtolézer készülék képe

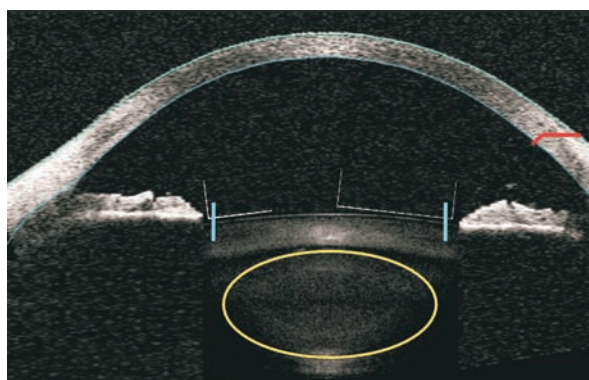


2. ábra

A készülékbe épített OCT vizsgáló eszközzel meghatározzuk az elülső és a hátsó tok helyzetét, valamint megmérjük a szemlencse denzitását.

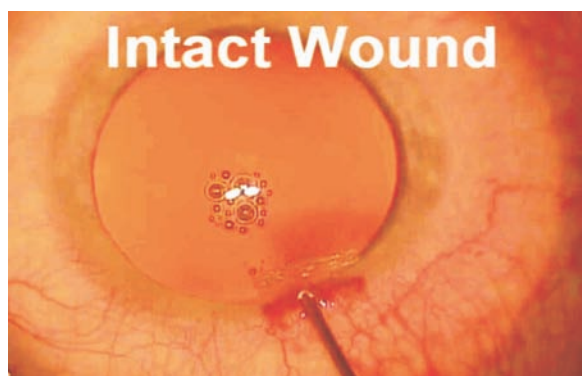

módszer segítségével meghatároztuk a szaruhártya vastagságát, az elülső csarnok mélységét, azaz az endothelium és a lencse elülső tokjának a távolságát, a szemlencse vastagságát. Az elülső tok felett és alatt néhány száz mikrométer biztonsági sáv megtartása mellett kezdtük el a rhexisek készítését. Fontos volt arra ügyelni, hogy a rhexis minden irányban teljes legyen, ennek hiányában az elülső tok szakadása kialakulhatott. Amikor a rhexisek készítése már biztonsággal ment, tértünk át a lencse darabolására, illetve a kevésbé érett lencsék esetében a lencse magjának elhígítására. Előbbinek az volt a célja, hogy a femtolézer segítsen a lencse négy darabra történő darabolásában (kvadránsok kialakítása), ezzel az alagút készítéséhez szükséges phacoemulsificációs energiát csökkenthessük (1). Utóbbinak az volt a célja, hogy a szemlencse anyagát ultrahang energia felhasználása nélkül tudjuk eltávolítani. Mindkettővel a femtolézeres módszer sikere esetén a műtét biztonsága növelhető, valamint a felhasznált ultrahang-



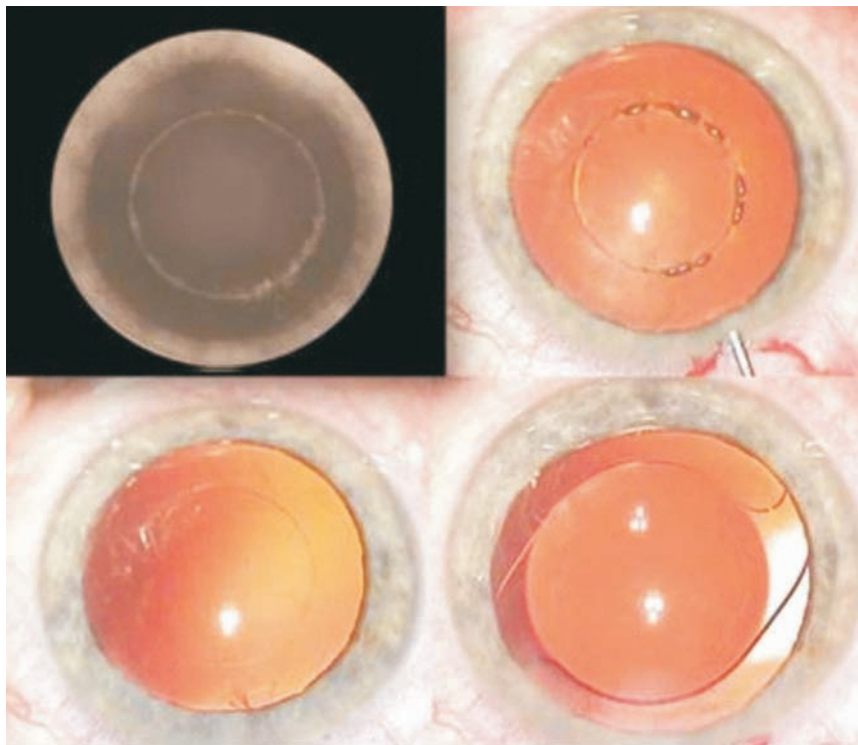
3. ábra

A sárga vonal a szemlencsén belüli metszést mutatja, a kék vonal a capsulorhexis helyzetét, míg a piros vonal a cornealis metszést ábrázolja



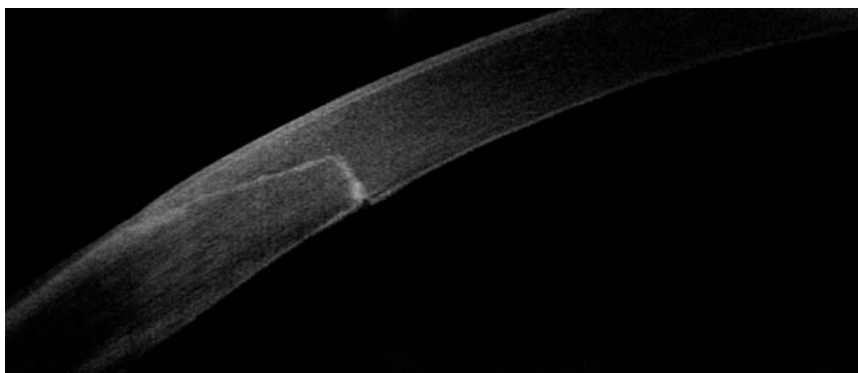
4. ábra

A femtolézerrel készített seb önzáró, tompa spatulával nyitható meg.



5. ábra

A capsulorhexis alakulása a műtét különböző fázisaiban: femtolézer capsulorhexis, az operációs mikroszkópban látott kép, a szemlencse eltávolítása után, majd a hátsó csarnok lencse implantációt követően. Látható a rhexis centrális helyzete.



6. ábra

A műtétet követően a belső és külső cornealis sebajak jól záródik (OCT-vizsgálat)

gos energia nagysága csökkenthető (kevésbé melegszik fel a csarnokvíz, kevesebb károsodás az endotheliumban) (9). Utoljára a cornea sebek elkészítését valósítottuk meg (10). Ennek megvalósításához szükség volt egy jól működő, a készülékbe beépített OCT mérőműszerre, amely akkor mutatta meg az anatómiai viszonyokat, amikor a kezelő maszk a páciens szemén volt. A kezelő maszk egy homorú felületű 30 Hgmm nyomással a szem felszínére illeszkedő „interface”, amely követi a páciens corneájának domborulatát. Az OCT tehát ebben a helyzetben méri meg az anatómiai viszonyokat és ezek alapján tudja megtervezni az operátor egyéni szabottan a cornea seb méretét és helyzetét. Az operátor a kezelés kezdetekor szintén megtervezi a femtorhexis helyzetét és átmérőjét, a lencse daraboláshoz szükséges energia értékét. Ebben segít az OCT által mért lencse denzitás (sűrűség mérés). Továbbá az operátor határozza meg a refraktív célú lencse műtétek esetében a koncentrikus körök átmérőjét és a létrehozásukhoz szükséges energia szintet.

Az operatőrnek lehetősége van a műtét minden fázisában beavatkozni és a műtét részleteit módosítani, bár az a cél, hogy jól megtervezett műtétek esetén erre ne legyen szükség és a teljes kezelés 30 másodperc alatt elvégezhető legyen.

Az új technológiát biztonságosnak és hatékonynak találtuk Vizsgálataink szerint a 2,0-es és 3,0-as fokozatú szürkehályogok esetén a phacoemulsificatiohoz szükséges energiát 51%-kal csökkentette a módszer (1). A femtolézer működéséből eredő elülső tok repedéssel, illetve a hátsó tok sérülésével járó komplikációval nem találkoztunk. A corneasebek elkészítése a módszer kipróbálásának elején nehézkes volt, mivel a ciklotorzió (a szem kismértékű körkörös elfordulása) miatt a metszések centrálisabbak voltak, mint azt terveztük. A nomogramok (egyéni kezelési görbék) gondos elemzése és a kezelési maszk alakjának áttervezése után ezek a gondok megszűntek (10). A szaruhártya sebek nem nyíltak meg az elkészítésükkor, tompa spatulával viszont könnyű megnyitni őket. Ezért a

femtolézert nem szükséges a szemészeti műtőben elhelyezni, femto kezelést lehet a műtő előterében is végezni. Az eredmények teljes értékelését követően a lencsetervezés pontosságát illetően is jobb eredményeket sikerült elérni (11). Az endothelsérülés kockázata alacsonyabb volt femtolézere technikát követően (9), a posztoperatív cystoid macula oedema incidenciáját is alacsonyabbnak találtak femtolézeres hályogsebészeti műtéteket követően (4).

Tapasztalataink alapján a módszer beváltotta a hozzáfűzött reményeket, súlyos komplikáció egyetlen esetben sem lépett fel, a kezelési idő hozzávetőleg 30-50 másodpercet vesz igénybe, természetesen ehhez a beteget jól elő kell készíteni. A műtétek többsége csepp anesztéziában

(érzéstelenítésben) történt, a betegeknek nem jelentett külön megterhelést. A műtéttel kapcsolatos első tapasztalatainkat 2009-ben a Journal of Refractive Surgery-ben leközöltük (1).

Fentiekből látható, hogy a szemlencse sebészete óriási fejlődésen ment keresztül az elmúlt két évtizedben. Fontos tény, hogy a legújabb módszerekből származó előnyök csak az egyéb patológiás eltérésektől mentes szemekben használhatóak ki. Az új technológiák révén a műtétek biztonsága tovább növelhető és még több embernek biztosítható a tökéletes látás élménye nemcsak fiatal, hanem idősebb korban is.

#### Irodalom

1. Nagy ZZ, Takacs A, Filkorn T, Sarayba M. Initial clinical evaluation of an intraocular femtosecond laser in cataract surgery. *J Refract Surg.* 2009; 25:1053-60. **A közlemény 2010-ben elnyerte a Journal of Refractive Surgery legjobb közleményének díját, ezzel együtt az ún. „WARING-díjat”**
2. Nagy ZZ, Kranitz K, Takacs AI, Miháltz K, Kovács I, Knorz MC. Comparison of intraocular lens decentration parameters after femtosecond and manual capsulotomies. *J Refract Surg.* 2011; 27:564-9.
3. Kranitz K, Takacs A, Miháltz K, Kovács I, Knorz MC, Nagy ZZ: Femtosecond laser capsulotomy and manual continuous curvilinear capsulorhexis parameters and their effects on intraocular lens centration. *J Refract Surg.* 2011; 27:558-63.
4. Ecsedy M, Miháltz K, Kovács I, Takács A, Filkorn T, Nagy ZZ: Effect of Femtosecond Laser Cataract Surgery on the Macula. *J Refract Surg.* 2011; 31: 717-722
5. Miháltz K, Knorz MC, Alio JL, Takacs AI, Kranitz K, Kovács I, Nagy ZZ: Internal aberrations and optical quality after femtosecond laser anterior capsulotomy in cataract surgery. *J Refract Surg* 2011; 27:711-716
6. Nagy ZZ, Kránitz K, Takacs A, Filkorn T, Gergely R, Knorz MC: Use of an intraocular femtosecond laser in traumatic cataracts 3 following penetrating and blunt trauma – three case reports. *J Refract Surg* (accepted, in press)
7. Nagy ZZ, Filkorn T, Takacs AI, Kranitz K, Juhasz T, Knorz MC: Anterior segment imaging during the first intraocular use of femtosecond laser in cataract surgery *J Refract Surg* (accepted, in press)
8. Kranitz K, Miháltz K, Sándor GL, Takacs, A, Knorz MC, Nagy ZZ: Femtosecond Laser Capsulotomy and Manual Continuous Curvilinear Capsulorhexis and their Effect on IOL Decentration and Tilt Measured by Scheimpflug Camera. (accepted, in press)
9. Takacs AI, Kovács I, Miháltz K, Filkorn T, Knorz MC, Nagy ZZ: The effect of femtolaser cataract surgery on the cornea. *J Refract Surg* (accepted, in press)
10. Filkorn T, Nagy ZZ: Femtolaser-assisted corneal incision size and shape accuracy measured by anterior segment OCT. *J Refract Surg* (accepted, in press)
11. Filkorn T, Kovacs I, Takács, Horváth E, Ecsedy M, Knorz MC, Nagy ZZ: IOL calculation for femtolaser cataract surgery. *J Refract Surg* (accepted, in press)
12. Marques FF, Marques DM, Osher RH, Osher JM: Fate of anterior capsular tears during cataract surgery. *J Cataract Refr Surg* 2006; 32:1638-1642
13. Unal M, Yucel I, Sarici A, Artunay O, Devranoglu K, Akar Y, Altin M: Phcoemulsification with topical anesthesia: Resident experience. *J Cataract Refract Surg* 2006; 32:1361-1365



## Szaruhártyaműtétek, indikációk és módszerek

*Corneal surgical procedures, indications and methods*

### Imre László

Semmelweis Egyetem, Szemészeti Klinika, Tömő utca

Kulcsszavak: perforáló keratoplastica, lamelláris keratoplastica  
 Key words: perforating keratoplasty, lamellar keratoplasty

Az utóbbi évtizedekben a szaruhártya átültetés terén paradigmaváltás következett be. Jelenleg a fő törekvés az, hogy lehetőleg csak a megbetegedett cornea szövetet távolítsuk el, és pótoljuk a transzplantáció során.

A szaruhártya átültetések ezért a következő fő kategóriákba sorolhatók:

1. Perforáló keratoplastica
2. Anterior lamelláris keratoplastica
3. Posterior lamelláris keratoplastica

### Perforáló keratoplastica (PKP)

Az utóbbi évtizedig a leggyakrabban végzett és legsikeresebb szövettranszplantációnak számított. A műtét során teljes vastagságú corneát ültetünk át. Manapság a lamelláris transzplantációk fokozódó elterjedése miatt indikációs területe megváltozott.

Jelenleg a következő esetekben a választandó módszer: Kombinált endothelialis és stromalis megbetegedés, a cornea bármilyen eredetű súlyos hegesedése, elvékonyodással vagy anélkül, keratoconus hydrops utáni állapota, fenyegető perforációval járó, vagy perforált cornealis ulcus és a lamelláris technikákban való járatlanság.

*Relatív kontraindikációk:* limbalis összejt-elégtelenség, neurotrophicus állapotok, súlyos száraz szem, masszív stromalis neovascularisatio, különösen, ha nagyobb, mint két kvadráns, és többszörös korábbi sikertelen keratoplastica.

*Előnyei:* a műtéttechnikában való járatosság, viszonylag gyors beavatkozás, könnyebben elérhető donor cornea (cornea bank).

*Hátrányai:* hosszú posztoperatív kezelést igényel, allograft rejekció (aránya a praeoperatív állapottól függ), gyakori varrat komplikációk, gyenge heg (traumás ruptura gyakori), kiszámíthatatlan optikai eredmény, erősen irregularis felszín.

### Elülső lamelláris keratoplastica

Olyan esetekben végezhető, amikor a cornea patológiás folyamata annak elülső 85–95%-ára korlátozódik, és a Descemet-membrán és az endothelium ép. A műtét során a Descemet-endothel sejtrétegtől megfosztott, vagy a stroma bizonyos mélységében lamellált donor corneasövetet ültetünk át.

*A beavatkozás főbb indikációs területe:* a cornea ectaticus elváltozásai (keratoconus, keratoglobus, pellucid marginalis degeneratio), stromadystrophia (granularis, rácsos, macularis stb.), korábbi cornea folyamatok utáni hegesedés.

*Kontraindikációk:* endotheldystrophia cornea-oedemával vagy anélkül, krónikus szemfelszíni folyamatok (limbalis összejt elégtelenség, sicca szindróma, neurotrophicus folyamatok stb.).

*Előnyei:* a recipiens endothelium megőrzése, ép, normális vastagságú stroma pótlás, nem bulbusmegnyitó műtét.

*Hátrányai:* bonyolult és nehéz műtéttechnika, az „interface” optikailag zavaró hatása

### Hátsó lamelláris keratoplastica (endothelialis keratoplastica)

Az utóbbi évtizedben világszerte gyorsan elterjedtek a hátsó lamelláris keratoplastica különböző műtéti megoldásai. Lényegük a Descemet-endothelium komplex átültetése, vékony stroma réteggel (PLK, DLEK, DSEK, DSAEK) vagy anélkül (DMEK, DMAEK). A recipiens cornea Descemet rétegét (a kóros endothellel együtt) előtte eltávolítjuk.

*Az EK indikációi:* aphakias vagy pseudophakias bullosus keratopathia, endotheldystrophiák (Fuchs, polymorph dystrophia), iridocornealis endothelialis szindróma (ICE), egyéb eredetű endothel dysfunctio

*Kontraindikációk:* ha ép az endothel sejtréteg, a cornea ectaticus megbetegedései, stromadystrophiák, nem endothel elégtelenség okozta corneahegesedés vagy borúság, elülső membrán corneadystrophiák és degenerációk.

*Az EK előnyei:* gyors sebészi és visualis rehabilitáció, nincs varrat okozta komplikáció, kisebb arányú allograft rejectio, csaknem intakt, traumának ellenálló bulbus, jelentős corneatopográfiás változás nincs, kiszámítható refrakciós változás (hypermetropiás eltolódás).

*Az EK hátrányai:* bonyolult műtéttechnika (tanuló görbe), jelentősebb endothel veszteség, magasabb primer graft elégtelenség, transplantatum dislocatio, az „interface haze” lehetősége.

Rövidítések:

PKP	perforáló keratoplastica
PLK	posterior lamelláris keratoplastica
DLEK	deep lamellar endothelial keratoplasty
DSEK	descemet stripping endothelial keratoplasty
DSAEK	descemet stripping automated endothelial keratoplasty
DMEK	descemet membrane endothelial keratoplasty
DMAEK	descemet membrane automated endothelial keratoplasty
EK	endothelialis keratoplastica
ICE	iridocornealis endothelialis szindróma

## Elülső uveitisek; helyi és általános kezelés

*Anterior Uveitis: Topical and Systemic Treatment*

### Géhl Zsuzsanna

Semmelweis Egyetem, Szemészeti Klinika, Tömő utca

*Kulcsszavak* : elülső uveitis, Fuchs, herpes, HLA-B27

*Key words*: anterior uveitis, Fuchs, herpes, HLA-B27

Az uveitisek leírásában a „The Standardization of Uveitis Nomenclature (SUN) Working Group” ajánlása szerint a kialakulás – hirtelen vagy alattomosan, és időtartam – korlátozott ( $\leq 3$  hónap) vagy persistáló ( $> 3$  hónap) alapján határozható meg az uveitis lefolyása (1):

- ▶ *Akut*: hirtelen kialakulás és korlátozott tartam.
- ▶ *Recidív*: Kezelés nélkül  $\geq 3$  hónapig tartó inaktív periódus a gyulladásos epizódok között.
- ▶ *Krónikus*: Perzisztáló, ahol kezelés nélkül 3 hónapon belül fokozódik a gyulladás.

Az uveitises esetek több mint 90%-a akut anterior uveitis (AAU). Az anterior uveitis (AU) jobb prognózisú, mint a többi uveitisforma, de a viszonylag gyakori előfordulás miatt az uveitis eredetű látásromlásban fontos tényező. Leggyakoribb szövödmények a szekunder glaucoma, cataracta, macula-oedema, cornea-oedema (2).

Elülső uveitisben a gyulladás a szivárványhártyát (iritis) vagy a sugártestet (cyclitis anterior), illetve a kettőt együtt (iridocyclitis) érinti.

A cornealis praecipitatumoknak alakja, száma, mérete, elhelyezkedése, pigmentáltsága fontos szereppel bír a diagnózisában. Jellemzően a cornea alsó részén, háromszög alakban jelentkeznek, az ettől eltérő megjelenés, mint pl. a diffúzan kialakuló apró, csillagszerű praecipitatumok Fuchs szindrómában, diagnosztikus segítséget nyújthatnak. A nagy, szalonnás jellegű praecipitatumok granulomatosus, míg a kisebbek nem granulomatosus folyamatra utalnak, bár ezt mindig körültekintéssel kell értékelni. Granulomatosus gyulladás akut szakában észlelhetünk kis praecipitatumokat, melyek később összefolynak (számuk csökken, méretük növekszik). A gyulladás csökkenésével méretük ismét csökken, pigmentálttá válnak, elhalványulnak. A csarnokban észlelt hypopyon, hyphaema lehet mikroszkopikus és átmeneti jellegű. Az iris letapadhat a lencséhez (posterior synechia), illetve a perifériás cornához (PAS: perifériás anterior synechia). Széles alapú letapadás jellemezheti a tuberculosis talaján kialakult anterior uveitist, ahol granulomák jelenléte is segíti a diagnózist. Az iris atrophija az uveitis herpes eredetűre utalhat, különösen akkor kell gondolni erre, ha cornealis elváltozásokat (homály, hypaesthesia) és magasabb szemnyomást is észlelünk.

A legtöbb súlyos szisztémás betegséghez kapcsolódó panuveitis anterior uveitisként kezdődik. Minden esetben alaposan meg kell vizsgálni mindkét szemet. Csak pupillatágítás után, ép fundus és tiszta üvegtest esetén állapítható meg az AU diagnózis.

Az AU-ben szenvedő betegek kivizsgálása egyéni elbírálás alapján történik. Az anamnesztikus adatok, illetve status alapján döntünk a szükséges vizsgálatokról. Granulomatosus gyulladás, illetve a hátsó szegmentum érintettsége esetén mindig kivizsgálás szükséges.

*Elülső uveitisek differenciáldiagnosztikájában leggyakrabban szóba jövő kórképek felnőtteknél (3):*

- ▶ *HLA-B27 pozitív AU*: az AAU esetek 50%-a, ezen betegek kb. felénél szeronegatív arthritis alakul ki (4)
- ▶ *Fuchs heterochromiás iridocyclitis*
- ▶ *Posner–Schlossmann-szindróma*
- ▶ *Vírusos eredetű AU* (leggyakrabban : herpes simplex, varicella, zoster, cytomegalovírus)
- ▶ *Lencse indukálta uveitisek*
- ▶ *Masquerad-szindróma*:
  - ▶ nem malignus: Schwartz-szindróma (rhegmatogen látóhártya leválás során), elülső segmens ischaemia (időseknél, a. carotis insufficientia talaján),
  - ▶ malignus (leukaemia, lymphoma).

*Az AU kezelése*: Elsősorban lokális kezelés szteroid készítményekkel, akut esetben gyakori cseppentéssel. Az erősebb gyulladáscsökkentő hatású szteroidok (pl. prednison, beta- és dexamethason) gyakrabban okoznak másodlagos szemnyomás emelkedést. A gyengébb hatású, szemnyomást jellemzően nem emelő szteroid készítmények (pl. fluorometholon) viszont kevésbé effektívek uveitis esetében. Szükség esetén subconjunctivalis, anterior parabolbaris injekciók adhatóak. Súlyos, lokális kezelésre nem megfelelően reagáló, főként szisztémás megbetegedések részeként kialakuló uveitiseknél szisztémás szteroid, immunszuppresszív kezelés, illetve reumatológus közreműködésével adott biológiai kezelés is szóba jön.

Pupillatágítók alkalmazásával cél a pupilla mozgatása (synechia kialakulás megakadályozása), erre lokális, rövid hatású cseppek (pl. cyclopentolat, naponta 1-2-3-szor) adása javasolt. A frissen kialakult synechiák, illetve ciliaris spasmus oldására hosszabb hatóidejű pupillatágító készítmények javasoltak.

### Irodalom

1. *Standardisation of Uveitis Nomenclature for Reporting Clinical Data. Results of the First International Workshop. Am J Ophthalmol 2005; 140:509-516*
2. *Süveges I. Az uvea betegségei Gyulladások (uveitisek). In: Süveges I. Szemészet. Budapest, Medicina, 2010; 190-211.*
3. *Whitcup SM. Anterior Uveitis. In: Nussenblatt RB, Whitcup SM. Uveitis Fundamentals and Clinical Practice. USA, Elsevier, 2010.*
4. *Chang JH, McCluskey PJ, Wakefield D. Acute Anterior Uveitis and HLA-B27. Surv Ophthalmol 2005; 50:364-388.*

## Intermediér uveitisek

### Intermediate uveitis

#### Vámos Rita

Semmelweis Egyetem, Szemészeti Klinika, Mária utca

**Kulcsszavak:** pars plana, vitritis, hópad, cystoid macula oedema

**Key words:** pars plana, vitritis, snow bank, cystoid macular edema

A sugártest pars planaja, a perifériás retina és az üvegtest elülső része együttesen vész részt a gyulladásban, minimális elülső uveitises tünetekkel vagy azok nélkül.

Az esetek 45%-ában a szemészeti tünetek szisztémás tünetekkel együtt, 55%-ban általános érintettség nélkül fordulnak elő. Az idiopathiás esetben (pars planitis) általában nongranulomatosus, szisztémás tünetet is mutató esetben többnyire granulomatosus gyulladás a jellemző. Az uveitisek közül az intermediér formára jellemző leginkább a krónikus lefolyás.

**Történeti áttekintés:** A tünetegyüttes első elnevezése „krónikus cyclitis” volt (Fuchs, 1908). 1950-ben Schepens „periferiás uveitis”, 1960-ban Welch „pars planitis” terminus technicust említ. 1968-ban Gass a tünetek közül a „vitritis”-t emeli ki, majd 1987-ben az International Uveitis Study Group (IUSG) vezette be a ma használt legelterjedtebb elnevezést: intermediér uveitis.

A *pars planitis* specifikus klinikai entitás, mely során a pars planán gyulladásos exsudatum helyezkedik el. Szisztémás betegséghez társuló intermediér uveitis esetén (SM, sarcoidosis, Behçet-kór, szeronegatív spondylarthropathiák, tbc), az általános tünetek megelőzhetik vagy követik a szemészeti tüneteket.

**Epidemiológia,** prevalencia: 1:15 000. Típusosan 40 év felett ritkán kezdődik. Intermediér uveitis felnőttekben az összes uveitis kb. 8–18%-a, a gyermekkori uveitisek kb. 20%-a. A gyermekkori formák általában súlyosabb lefolyásúak (1).

**Etiológia:** mind az idiopathiás, mind a szisztémás manifesztációkkal (SM, sarcoidosis) együtt előforduló forma kialakulásában autoimmun folyamat játszik szerepet.

A *pars planitis patomechanizmusában* valószínűleg szerepe van, vagy lehet a retinalis perifériás vénás rendszer (peri)vasculitisének (lymphocytás beszűrődés). Maga az uveális rendszer típusosan gyulladásmentes (1).

**Diagnózis** a klinikai tünetek alapján történik: hólabda illetve hópad, üvegtesti borúság jelenléte.

A **klinikai vizsgálat során** (réslámpa) megfigyelhető alapjelenségek:

- ▶ **hólabda, hangyatojás:** aktív üvegtesti gyulladásos sejt exsudatum (epitheloid/mononuclearis óriás-sejtek),
- ▶ **hópad:** összeesett, kondenzált üvegtesti bázis, rajta fibrogliá, gyulladásos aggregátum, kevés gyulladásos sejttel (lymphocyta), néha neovaszkularizációs komponenssel.

**Klinikai lefolyás, klinikai tünetek:** jellemző az alattomos kezdet, a beteg úszkáló homályokat észlel az elülső szegment gyulladásos jelei nélkül. Gyerekkorban az elülső szegment gyulladása kifejezettebb lehet.

Az első vizsgálat, illetve a diagnózis felállításának idején a látóélesség nem vagy csak kisfokban érintett (2).

- ▶ **Praecipitatumok:** idiopathiás esetben nem granulomatosus, szisztémás érintettség esetén (SM, sarcoidosis) többnyire granulomatosus (nagy, „szalonnás”) praecipitatumok láthatók.
- ▶ **Vitritis** (leggyakoribb): diffúz beszűrtség (az elülső és hátsó üvegtesti térben is). Lokalizációja differenciáldiagnosztikai jelentőséggel bírhat.
- ▶ Az aktív pars planitis esetén a hópad körül üvegtesti sejtek figyelhetők meg, míg inaktív vagy residuális gyulladás esetén a hópad élesszélű fehér csík, sem exsudatum, sem üvegtesti sejtek nincsenek
- ▶ **Cystoid macula-oedema:** (60–90%-ban) a látásromlás legfőbb oka, a folyamatosan fennálló gyulladás következtében (3).
- ▶ Kísérő jelleggel a papilla enyhe hyperaemiája, oedemája fennállhat.
- ▶ **Perifériás retinalis vasculitis** (phlebitis) mutatható ki az esetek egy részében (10–32%), néha occlusióval és neovaszkularizációval (FLAG) (3).

**Prognózis:** lefolyása krónikus, esetleges akut exacerbációkkal. Kb. az esetek 10%-ában önmagát limitáló, ún. „low grade activity” klinikai képe áll fenn, mely prognózisa jobb a szokásos formánál. A prognózis a gyulladás súlyosságától és a fennállás idejétől is függ. A legfontosabb prognosztikus tényező a cystoid macula oedema.

**Differenciáldiagnózis** megfelel a vitritisek differenciáldiagnózisának. Fontos a fertőzőes eredet kizárása, mely mellett szól a hirtelen kezdet, vagy ha a szemfenék nem látható (Toxocara, Toxoplasma) (2).

**Szemészeti speciális diagnosztikus módszerek:**

- ▶ Hármastükör vizsgálat, sclerabedomborítással.
- ▶ Ultrahang: a vitritis denzitásának és kiterjedésének meghatározása céljából,
- ▶ Fluoreszcens angiográfia a cystoid macula-oedema, papillaérintettség és a perifériás retinalis phlebitis igazolása, követése céljából.

### Irodalom

1. Stanford MR: Intermediate uveitis in: Moorfields Eye Hospital: Uveitis Course and Symposium, 2004.
2. Zierhut M: Uveitis Band 1: Differentialdiagnose, 2. Auflage, Verlag W. Kohlhammer, 2000.
3. Arellanes-Garcia L, Ruiz-Cruz M: Pars planitis in: Retinal Imaging, Chapter 32. Mosby-Elsevier, 2006, 307-309.

## Hátsó uveitisek

Posterior uveitis

### Vámos Rita

Semmelweis Egyetem, Szemészeti Klinika, Mária utca

**Kulcsszavak:** látást fenyegető, immunmediált, multiszisztémás  
**Key words:** sight threatening, immune mediated, multisystemic

A hátsó uveitisek döntő többsége kétoldali, progresszív, látást fenyegető kórkép. Hátsó uveitis esetében a gyulladás a retinát és a chorioideát érinti, előfordulhat izoláltan vagy szisztémás betegség részeként. A leggyakoribb egyéb szervi érintettség lehet: légzőszervi (tüdő: tbc, sarcoidosis), bőr: syphilis II / korai III), nyálkahártya: száj, gyomor-bél rendszer, genitalis régió (Behçet-szindróma, HSV).

A látásvesztés *oka* lehet krónikus cystoid macula-oedema, necrotizáló retinitis, occlusiv vasculitis, opticus neuropathia vagy glaucoma.

A *prognózis* csak a korán felállított pontos diagnózis esetén kedvező.

Az etiológiától függően a *terápia* különböző. Az etiológia csak a kórelőzmény pontos felvétele után deríthető ki. A kivizsgálásnak adott esetben több szervrendszer komplex vizsgálatára kell kiterjednie. A terápiás terv felállítására csak ezután következhet.

Az *anamnézisben* figyelembe veendő a beteg neme, életkora, tisztázandó a beteg szociális környezete, korábbi műtétek (szervtranszplantáció, immunszuppresszió), malignus betegséget kísérő leromlott immunállapot stb. Dokumentálandó a szemészeti tünetek fellépésének ideje, jellege, lefolyása, korábbi és jelenlegi gyógyszeres kezelések (általános és szemészeti is).

*Nongranulomatous* gyulladásra az apró, fehér corneapraecipitatumok, *granulomatous* gyulladásra inkább a nagy, „szalonnás” praecipitatumok jellemzőek (1). *Granulomatous gyulladás* esetén felmerül: sarcoidosis, sympathiás ophthalmia, Vogt–Koyanagi–Harada- (VKH) szindróma, syphilis, tuberculosis. A *retina granulomatous* elváltozása előfordulhat: toxocarafertőzés, tbc, sarcoidosis, illetve syphilis esetén.

*Hypopyon* utalhat Behçet-kórra, endophthalmitisre, sarcoidosisra.

„*Oldaliság*”: a legtöbb hátsó uveitis kétoldali. Neurológiai tünetek, fejfájás, szédülés, hallászavar esetén: VKH, Behçet-szindróma, SM, herpes vírus okozta uveitis jön szóba.

A hátsó uveitisek az *etiológiát tekintve* lehetnek fertőzéses és immunmediált eredetűek. A fertőzéses eredet hátterében vírus (rubeola, HSV, CMV), baktérium (ritkán endogén), gomba, parazita (*Toxocara*, *Toxoplasma*) állhat. A korábban „ismeretlen” etiológiájúnak gondolt kórképek nagy része autoimmun eredetű.

A fertőzéses uveitisek kezdetben jól reagálhatnak gyulladáscsökkentő *terápiára* (szteroid), később a klinikai állapot romolhat, ezért a fertőzéses etiológiát a kezelés elkezdése előtt ki kell zárni.

### Fertőzéses eredetű hátsó uveitisek

**Toxoplasmosis.** Egyik leggyakoribb oka a hátsó uveitiseknek. A kórokozó (*Toxoplasma gondii*) elsősorban az idegrendszerhez és a retinához mutat affinitást. Focalis necrotizáló retinohoroiditist okoz, veleszületett esetben a praedilectiós hely a macula. Recidíva esetén a régi atrophias heg szélénél látható az új gyulladáshoz góc. Szintén a recidív gyulladásra jellemző, hogy a góc felett az üvegtest gyulladáshoz sejtekkel beszűrt. *Szerológia:* IgM-titer jelenléte friss fertőzésre, az IgG-titer-emelkedés pedig reaktiválódásra utal. Ha a szérumtiter negatív, más etiológiai tényező után kell vizsgálandó. A szerológiai vizsgálat eredményével a klinikai diagnózis alátámasztható, önmagában nem definitív.

**Toxocariasis.** (Kórokozó: *Toxocara canis*.) A parazita a szembe haematogén szóródás útján kerül és krónikus endophthalmitist okoz. Egyoldali intraocularis granulomatous gyulladás esetében gondolni kell rá (pl. lárva a chorioideában).

**Syphilis.** II. stádium, hematogén szóródás idején okozhat hátsó uveitist (chorioretinitis, vasculitis, macula-oedema) vagy vitritist.

**Tuberculosis.** Diagnózisa nehéz, aktív pulmonalis vagy más szisztémás érintettség nélkül is fennállhat. A tuberculotikus uveitis korai stádiumában legtöbbször a subclínicus chorioidea érintettség a jellemző. A későbbi stádiumokban előfordulhat retinalis vasculitis, chorioiditis vagy solitaer granuloma is (2).

**Vírusos eredetű hátsó uveitisek.** Kétoldali, progresszív nekrotizáló retino(chorioiditis), fulmináns lefolyással. Egészséges immunrendszerű felnőttnél ritka ill. nem valószínű. Immunszupprimált betegben fordul elő elsősorban. A leggyakoribb kórokozók: a herpes simplex vírus és a cytomegalovírus.

### Immunmediált kórképek

**Symphathiás ophthalmia (SO).** (Retina „S” Ag). Kétoldali granulomatous panuveitis, mely jellemzően az egyik szem áthatoló sérülése után jelentkezik. T-sejtmediált immunválasz, mely a retinalis „S” antigén ellen irányul. A lappangási idő lehet pár nap vagy akár évtizedek is. Az esetek 90%-a 1 éven belül jelentkezik (3). Oka a „self-tolerance” sérülése, antigénfelszabadulás.

**Behçet szindróma.** Ismeretlen eredetű, multiszisztémás obliteratív, nekrotizáló vasculitis. Diagnózisa klinikai: ulceratív nyálkahártya laesiók és (70–80%-ban) sze-

mészeti tünetek jellemzik. Kétoldali rekuráló, kezdetben elülső, később hátsó szegment érintettség (retinalis vasculitis) is kialakul (4).

Jellemző, hogy az esetek kb. 30%-ában hypopyon kialakulásával jár. Kísérheti a bőrön erythema nodosum vagy pustulaképződés, arthritis, idegrendszeri elváltozások.

**Sarcoidosis.** Ismeretlen eredetű multiszisztémás krónikus granulomatosus gyulladás. A betegek 90%-ában van pulmonális érintettség, de gyakori a bőr érintettsége is. A

betegek 20–25%-ában uveitis lép fel, gyakori az elülső és hátsó szegment együttes érintettsége. A hátsó szegment érintettségre a multifocalis chorioiditis vagy retinalis vasculitis (non-occlusiv phlebitis) a jellemző (4).

A hátsó uveitisek *diagnosztikájában* az indirekt szemtükrözés, a fluoreszcens angiográfia az ultrahang és az optikai coherencia tomográfia alapvető vizsgáló módszerek, a differenciáldiagnózis esetenként interdiszciplináris feladat.

#### Irodalom

1. Levy-Clarke GA, Kump LI, Nussenblatt RB: Uveitis: Clinical Assessment and Treatment in [www.retinalphysician.com](http://www.retinalphysician.com), 2005, March
2. Retinal Imaging Chapter 39, Mosby-Elsevier, 2006, 354-358.
3. Retinal Imaging Chapter 36, Mosby-Elsevier, 2006, 340-342.
4. Zierhut M: Uveitis Band 1: Differentialdiagnose, 2. Auflage, Verlag W. Kohlhammer, 2000.



## Az intermedier és hátsó uveitisek kezelése

*Therapy of intermediate and posterior uveitis*

**Szepessy Zsuzsanna**

Semmelweis Egyetem, Szemészeti Klinika, Mária utca

*Kulcsszavak:* uveitis, szteroid, biológiai terápia

*Keywords:* uveitis, steroids, biological therapy

Az endogén, nem fertőzések eredetű, **intermedier uveitisek** kezelésében a periocularis szteroidok az elsődlegesek. Ezek mellett mérlegelendő a pars plana területének cryo- vagy fotokoagulációja, intravitrealis szteroid adása, illetve a vitrectomia lehetősége is. Kétoldali esetekben szisztémás szteroid adandó. Súlyos, szteroidra nem reagáló betegekben immunszuppresszió alkalmazható.

Az endogén eredetű **hátsó uveitisek** kezelésében a szisztémásan adott **kortikoszteroid**-terápia az elsőként választandó (1). (A szteroidok alkalmazása előtt mindig ki kell zárni a fertőzések eredetét!) Az autoimmun uveitisek esetében alkalmazott általános szteroid-terápia mellékhatásai, melyek jól ismertek (pl. hypertonia, diabetes mellitus, osteoporosis, gyomorfekély, szürkehályog, glaucoma, macula-oedema), jelentősen befolyásolják a kezelést és időnként a terápia átállítását, befejezését is maguk után vonják. A szteroidok hatástalansága, illetve mellékhatásainak súlyossága esetén immunszuppresszív gyógyszerek és biológikumok alkalmazhatók.

A leggyakrabban alkalmazott **immunszuppresszív szerek** az antimetabolitok, melyek közé tartozik a folsav-analóg methotrexat, a purin gyűrű bioszintézisét gátló azathioprin és micophenolat mofetil. Az antimetabolitok után a második leggyakrabban alkalmazott gyógyszer a cyclosporin A, mely a T-sejtek és a citokintermelés (IL2) gátlásán keresztül fejt ki hatását. Az immunszuppresszív szerek közé tartoznak az alkilező ágensek (cyclophosphamid és a chlorambucil), amik a sejtosztódást gátolják. Mivel mellékhatásai jelentősek, máj- és vesetoxikusak, illetve csontvelő-depressziót okoznak, szoros belgyógyászati kontroll mellett alkalmazhatók (2).

A **biológiai terápiák** térhódítása az utóbbi évtizedekben a géntechnológia fejlődésének köszönhető. Napjainkban nemcsak a reumatológiai gyulladással járó betegségekben, hanem használatuk más autoimmun betegségekben is széleskörűvé válik (pl. Crohn-betegség). A biológikumokat több csoportra oszthatjuk hatásmechanizmusuk alapján. A receptorantagonisták csoportjába tartoznak az interleukin-1 receptorantagonistái (Anakinra), a T-lymphocyták receptorantagonistái (Efalizumab, Alefacept). A citokin-inhibitorok közé tartoznak az uveitisek terén leginkább kipróbált és alkalmazott TNF $\alpha$ -inhibitorok (Infliximab, Etanercept, Adalimumab). Ezeket leginkább gyermekeknel

juvenilis rheumatoid arthritisben használják (3). A biológikumok közé tartoznak a T- és B-lymphocyták glikoproteinjeihez kötődő sejtspecifikus antitestek (Rituximab, Daclizumab), illetve az interferon (INF-alfa-2a) is:

1. táblázat

Biológikumok			
RECEPTOR- ANTA- GONISTÁK	CITOKIN- INHIBITOROK (TNF $\alpha$ -gátlók)	SEJT- SPECIFIKUS ANTITESTEK	EGYÉB
Alefacept	Etanercept	Rituximab	Interferon-alfa 2a
Efalizumab	Infliximab	Daclizumab	
Anakinra	Adalimumab		

Biológiai terápia arra alkalmas betegnél akkor indítható, ha szteroid vagy immunszuppresszív kezelés mellett is a gyulladással járó folyamat aktív, vagy a korábban használt gyógyszerek súlyos mellékhatásai alakulnak ki.

A biológikumok hosszú távú hatásai még nem ismertek. Az eddigi vizsgálatok alapján fokozzák a fertőzésekkel való hajlamot, különösen a tuberculosis kialakulását, reaktivációját, ami miatt rendszeres pulmonológiai kontroll szükséges. Súlyos szívelégtelenségben, demielinizációs, daganatos, hematológiai betegségben nem indítható biológiai terápia (4).

Az uveitisek szövődésüként kialakuló perzisztáló macula-oedema kezelésében, illetve súlyos általános mellékhatások esetén az intravitrealis szteroid implantátumok már alkalmazhatóak. Európában elérhető a biológiailag lebomló dexamethason implantátum, melynek leggyakoribb lokális mellékhatásai a szemnyomás-emelkedés és szürkehályog-képződés (5).

*Összefoglalásként* hangsúlyoznám, hogy az endogén uveitisek kezelését az immunreakciók egyedisége miatt minden egyes betegnél egyénileg kell megválasztani. Első szerként a szteroidokat alkalmazzuk, majd immunológus, reumatológus, gyermekgyógyász bevonásával az immunszuppresszív szerek és a biológikumok használhatóak.

Az endogén uveitisek hatékony kezeléséhez a különböző szakterületek jól szervezett interdiszciplináris együttműködésére van szükség.

### Irodalom

1. Hammer H: Az uveitisek kezelése. *Szemészet* 2006; 143:13-15.
2. Jabs A: Immunsuppression for posterior uveitis. *Retina* 2005; 25: 1-18.
3. Mackensen L: Uveitistherapie im Kindesalter. *Ophthalmologie* 2011; 108: 213-221.
4. *Biológiai terápiák gyulladással járó reumatológiai betegségekben történő alkalmazásáról. Az EüM szakmai protokollja* 2008.
5. Winterhalter R: Intravitreale Implantate. *Ophthalmologie* 2011; 108: 222-229.

## Gyermekkori uveitisek és kezelésük

*Uveitis and treatment in childhood*

**Dohán Judit**

Semmelweis Egyetem, Szemészeti Klinika, Tömő utca

**Kulcsszavak:** uveitis, gyermekkori szemészeti vizsgálat, immunosuppresszív kezelés)

**Key words:** uveitis, ophthalmological examination in childhood, immunosuppressive therapy)

Rövidítések:

JIA	juvenilis idiopathiás arthritisz
ERA	enthesitis related arthritis
ANA	antinukleáris antitest
CMO	cystoid macula oedema
CNV	cytomegalovírus
BRMD	biological response modifying drugs
CINCA	krónikus infantilis neuro-cutan-articularis szindróma
APECED	autoimmun polyendocrinopathia-candidiasis-ectodermalis dystrophia
TORCH	Toxoplasma, Rubeola, Cytomegalovírus, Herpesvírus
SLE	szisztémás lupus erythematosus
PAN	panarteriitis nodosa

A gyermekkori uveitis anatómiai megjelenése, patogenezise, patomechanizmusa egyezik a felnőttkoriakéval, de a lehetséges háttérbetegségek gyakorisága, a manifesztáció jellege, a diagnosztikus szempontok, a gyermekkori páciens vizsgálata és kezelése azonban ezen túlmenően többet ismeretet igényel.

### Epidemiológia

A gyermekkori uveitis gyakorisága 0-5 éves kor között 3/100 000, 10-14 éves kor között 6/100 000 körüli értékre tehető, összességében az összes uveitisnek kb. a 10%-át teszik ki (1).

Az uveitis háttérben felmerülő szisztémás betegségeket az 1., a gyakoriságot a 2. táblázat foglalja össze. A leggyakoribb JIA (2) megjelenése 3-5, illetve 8-12 éves, az ERA 15-20 éves, a pars planitis (2) 12-17 éves korban mutat gyakorisági csúcsot. A sarcoidosis 8 éves kor alatt is, a Behçet-szindróma már csecsemőkorban is megjelenhet (3).

### A diagnosztika sajátosságai

▶ *A gyermek nem vagy csak későn panaszodik.*  
Ezért szükséges a rendszeres szűrővizsgálat, és ennek alkalmával a családban előforduló autoimmun betegségek feltárása, illetve a gyulladás akut vagy krónikus *diszkrét jeleinek* felfedezése. Szükséges az uveitis háttérbetegségeinek ismerete, és ezekben a betegségekben a gyermeket a diagnózis felállításától, vagy gyanújától szemészeti obszerváció alá kell vonni. Nagy rizikójú csoportban: JIA ANA poz. oligoartikuláris forma, korai életkor, lánygyermek esetén első hónapban hetente, majd egy évig havonta, ezt követően 3 havonta, vagy a gyulladás aktivitásától füg-

1. táblázat

Uveitishez vezető háttérbetegségek	
<b>INFEKCIÓZUS, PARA-/POSZTINFEKCIÓZUS EREDET BEN SZEREPET JÁTSZÓ LEGGYAKORIBB MIKRO-ORGANIZMUSOK</b>	
Baktériumok	Streptococcus speciesek, Staphylococcus aureus, Propionibacterium acnes, Mycobacterium tuberculosis, Treponema pallidum, Borrelia burgdorferi, Bartonella henselae, Streptococcus haem., Salmonella, Shigella, Yersinia, Klebsiella-, Mycoplasma-, Chlamydia pn.
Vírusok	rubeola-, mumps-, influenzavírus, HSV, VZV, CMV, EBV, HTLV 1, HIV, HBV, HCV
Gombák	Candida albicans, Aspergillus fumigatus, Cryptococcus neoformans
Paraziták	Toxoplasma gondii, Toxocara canis
<b>ENDOGEN UVEITISHEZ TÁRSULÓ HÁTTÉRBETEGSÉGEK</b>	
Krónikus arthritisek	JIA, ERA (SPA), arthritis psoriatica, IBD-hez társuló arthritis
Vasculitisek	Kawasaki-, Cogan-szindróma, PAN, Takayasu-arteritis, Wegener granulomatózis, Churge–Strauss-szindróma, mikroszkopikus polyangiitis, Susac-szindróma
Kötőszöveti betegségek	SLE, scleroderma, dermatomyositis
Vesebetegségek	Tubulointerstiális nephritis, mesangialis glomerulonephritis, IgA nephropathia
Egyéb	Sclerosis multiplex, CINCA (NOMID), sarcoidosis, Blau-szindróma, Muckle–Wells-szindróma, autoimmun polyendocrin szindróma I, II tip., familiáris mediterrán láz szindróma, hyper-IgE szindróma, Masquerade-szindrómák gyermekkorban: retinoblastoma, medulloepithelioma, leukaemia, lymphoma, juvenilis xanthogranulomatosis

gően, a többi kórképben elegendő 3 havonta szűrni, a kis rizikójú csoportokban félévente.

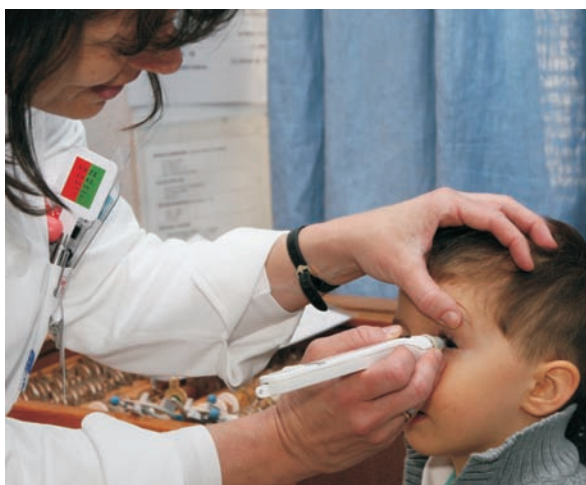▶ *A vizsgálat életkorból adódó nehézségei*

A gyulladás diszkrét jelei csak *réslámpával* és csak *nagy nagyítással* vizsgálhatók biztonsággal, valamint a *szemnyomás mérés* kötelező része az uveitises páciens minden vizsgálatának (1. ábra). Az uveitis hosszan tartó, sok esetben az intenzív gyulladásos időszakban akár hetenkénti vagy naponkénti követést igényel, ezért kezdettől az ébren történő vizsgálathoz kell szoktatni a gyermeket, *altatással* a szükséges intenzitás *nem valósítható meg*.

2. táblázat

Háttérbetegségek gyakorisága (1%<) gyermekkorban (1)

ENDOGEN	
JIA	62%
Idiopátiás	29%
Enthesitis asszociált arthritis (ERA)	3%
Behçet-szindróma	3%
Sarcoidosis	1%
INFEKCIÓZUS	
Toxoplasma gondii	
Toxocara canis	
Herpesvírusok	



1. ábra

Szemnyomás mérés 3 év alatti gyermeknél Tonopennel

- ▶ *A gyermekkorra jellemző egyes fejlődési rendelleneségek első felfedezése.*

Ezeket el kell különíteni a gyulladáso patomechanizmusú betegségek tüneteitől (pl. papillaanomáliák első felfedezése mellett a központi idegrendszeri manifesztációk elkülönítése, elülső szegmens dysgenesis, chorioretinalis gyulladás/dystrophia, retinoblastoma, a retinalis érmalformatiók).

- ▶ *Egyes genetikailag meghatározott autoimmun, autoinflammatorikus kórképek tüneteinek első megjelenésével is a gyermekkorban kell számolnunk.*

Ezek uveitissel járhatnak, ritka betegségek, de potenciálisan halálhoz vezethetnek, ezért ismeretük ritkaságuk ellenére fontos (CINCA, APECED, Blau-szindróma stb.)

- ▶ *A gyermek immunrendszere kifejletlen*

Ennek köszönhető, hogy bizonyos fertőző betegségek gyakoribbak ebben az életkorban (TORCH, felső légúti in-

fekciók, gastroenteralis infekciók), és az ezek által okozott infekciózus, para- és posztinfekciózus uveitisek, vagy a gyermekkori védőoltások miatti postvaccinációs fulmináns uveitisek gyakorisága nagyobb.

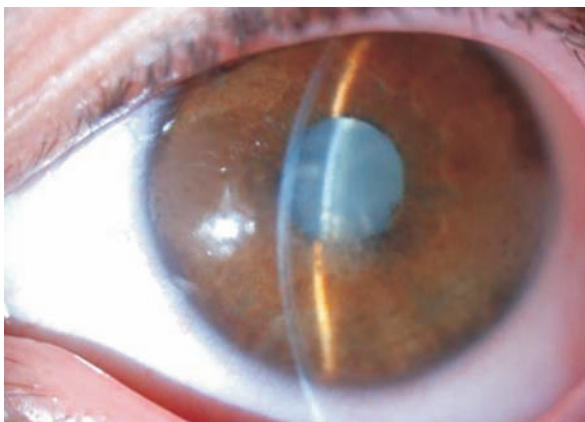
- ▶ *A gyermek immunrendszere fejlődik, és a benne rejlő hibák fokozatosan mutatkoznak.*

A felnőttkorra komplett formában kibontakozó kórképek gyermekkorban még inkomplett, a felnőttétől eltérő formában jelennek meg. Az inkomplett megjelenés az oka, hogy a gyermekkori uveitisek legtöbbször a JIA-csoportban találjuk. A JIA nem egy jól körülhatárolt különálló entitás, hanem egy „diagnosztikus zsák”. Az ízületi gyulladás a legtöbb autoimmun, illetve immunmediált betegségnek tünete. A korai életkorban kevés jellegzetességet mutató kórképek leggyakoribb, közös, első megnyilvánulása, de idővel ebből a csoportból sok egyéb kórkép differenciálódik az évek során (SLE, ANCA-pozitív vasculitisek, sarcoidosis, Behçet-szindróma). Éppen ezért nincs a JIA-nak felnőttkori megfelelője. Ugyanebből fakadóan a gyermekkori uveitisekre is érvényes, hogy a differenciálást periodikusan újra kell gondolni. A felnőttétől eltérő manifesztáció jó példája a sarcoidosis, mely gyermekkorban csak ritkán jár pulmonális manifesztációval, ugyanakkor a szérum-ACE emelkedettsége gyermekkorban nem minden esetben kórjelző; vagy a Behçet-szindróma, melyben az aphthosis mint major tünet gyakoriságát megelőzi az arthritis gyakorisága. Ezekben az esetekben a diagnózis kibontása, és idiopathiás uveitisek kizárásos igazolása esetén a differenciáldiagnosztika levezetése a szemorvos feladata.

**Szemészeti tünetek gyermekkori jellegzetességei**

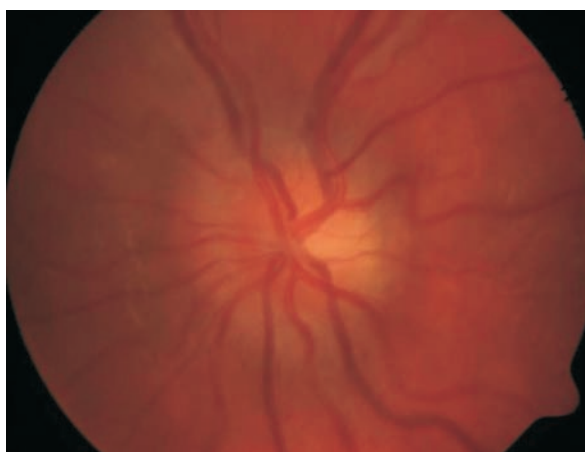
Gyermekkorban az anterior uveitis legjellemzőbb megjelenési formája a krónikus aktív forma, melyben szemvörösséget egyáltalán nem, sejtet alig találunk, de a csarnok emelkedett fehérje tartalma (flare), hátsó synechiák fokozatos kialakulása, az opacitas zonularis progressziója jelzi az aktivitást (2. ábra). Másik jellegzetesség, hogy az akut fellángolás indolens lehet, a krónikus uveitis pedig fájdalmas epizódokkal járhat. Felnőttkorra ezek a formák nem jellemzők. Krónikus esetben granulomatosus precipitatumoknak ritkán van differenciáldiagnosztikus értéke. Intermediér lokalizációban az idiopathiás pars planitis (4) a leggyakoribb. Egészen ritka a háttérben sclerosis multiplex, vagy – a felnőttkorban is a gyanítottnál jóval ritkább – borreliosis. CMO előfordulásának gyakorisága kisebb, mint a felnőttkori intermediér uveitisek esetén. A pars planitisben előforduló perifériás cystosus retina elemelkedést a toxocariasis cystájától kell elkülöníteni. A posterior manifesztációk között az anterior uveitishoz társuló papilla oedema tévesen a pangás gyanúját keltheti (3. ábra), illetve gyakran panuveitis diagnózisához vezet (1). Az inveterált perifériás chorioretinalis atrophia lehet herpes, rubeola, CMV-fertőzés maradványa ugyanúgy, mint toxoplasmosis, vagy éppen Behçet-szindrómában megjelenő gyulladása. A szerológiai vizsgálatok csak valószínűségi támpontot nyújthatnak. Vasculitisekben az érintett ér típusa





2. ábra

Krónikusan aktív anterior uveitis (CAAU). Fájdalmatlan, enyhe fényérzékenység, halvány bulbus, csarnokban sejt elvétve, fokozott flare, opacitas zonularis, hátsó synechiák és cat. complicata



3. ábra

Krónikus anterior uveitishez társuló papilla-oedema

sának (véna/artéria) differenciáldiagnosztikus jelentősége van. A „white dot” szindrómák kisgyermekkorban nem

jellemzők, az ifjúkor felé közeledve már megjelenhetnek. A szövődmények között gyermekkorban gyakoribb, és korábban jelenik meg az opacitas zonularis, és gyorsabban progrediál. A szövődményes szürkehályog a gyermekkori cataracta és gyulladásos cataracta kezelésének nehézségeit egyesíti magában (5).

### A kezelés jellegzetességei

Az elsődleges terápiás cél a teljes gyulladásmentesség elérése és fenntartása.

A helyi injekciók alkalmazását az altatás szükségessége korlátozza, a pupillatágítók használatánál az amblyopia lehetőségére gondolni kell.

Szisztémás kortikoszteroid intravénás lökéskezelés (30 mg/tskg/die egyszeri dózisban 2-3 hetente, vagy havonta ismételve) formájában kevesebb melléhatást eredményez, mint szájon át tartósan adagolva. Anterior uveitisben elsőként választandó szer a metotrexat, intermedier és posterior uveitisekben, vasculitisekben a cyclosporin (6). A biológiai választ modifikáló szerekkel (BRMD/immunmodulánsok) kapcsolatosan gyűlik a tapasztalat, a leggyakrabban alkalmazott TNF-alfa-gátlók körültekintéssel adva biztonságos alternatívának bizonyulnak (7). Gyermekkorban minden immunuszuppresszív és immunmoduláns kezelés „off label”. Bármely intra-, vagy extraoculáris műtét minden esetben a gyulladás felángolását vonja maga után. Műtét csak a végső és legindokoltabb esetben jöhet szóba, speciális technikával a leggyakorlhatóbb operatőr kezében. A lencse implantáció összetett kérdés – ezekben az esetekben, megoszlanak a vélemények – hozzáértő, egyedi elbírálást igényel (5).

Az uveitis a vaksági okok között az ötödik helyet foglalja el. A gyermekkori uveitis lefolyása és szövődményei nagyban függnnek a felismerés és kezelésbe vétel idejétől, a gondozás intenzitásától (8). A nem specializált szemész feladata, hogy kiszűrje az uveitis jeleit, a rizikót jelentő háttérbetegségek esetén rendszeres szűrést végezzen, akut esetet lásson el. A krónikus uveitis gondozás gyermekkorban speciális feladat, szemorvos és immunológus állandó, összehangolt, intenzív munkáját igényli, ezért a differenciáldiagnózis és a hosszú távú kezelés erre a célra fejlesztett centrumokba való. A beutalást nem szabad halogatni.

### Irodalom

1. Edelsten C: Uveitis. In: Taylor D, Hoyt CS (eds.) *Pediatric ophthalmology and strabismus* (3rd ed.), Edinburgh, Elsevier Saunders, 2005; 408-422.
2. Süveges I, Sényi K, Bausz M, Maka E, Túri É, Dohán J. A juvenilis idiopathiás arthritiszhez társuló krónikus uveitisekről. *Szemészet*, 2008; 145:39-45.
3. Smith A, Mackensen F, Sen N, Friedlin J, Watkins AS, Goldstein DA, et al: Epidemiology and course of disease in childhood uveitis. *Ophthalmology* 2009; 116:1544-1551.
4. Standardisation of Uveitis Nomenclature for Reporting Clinical Data. Results of the First International Workshop. The Standardisation of Uveitis Nomenclature Working Group. *Am J Ophthalmol* 2005; 140:509-516.
5. Qínonos K, Cervantes-Castaneda RA, Hynes AY, Daoud YJ, Foster CS: Outcomes of cataract surgery in children with chronic uveitis. *J Cat, Refract Surg* 2009; 35:725-731.
6. Schatz CS, Uzel JL, Fischbach M, et al. Immunosuppressants Used in a Steroid-Sparing Strategy for Childhood Uveitis. *J Pediatr Ophthalmol Strabismus* 2007; 44:28-34.
7. Gallagher M, Quínonos K, Cervantes-Castaneda RA, Yilmaz T, Foster CS, et al: Biological response modifier therapy for refractory childhood uveitis (Extended report). *Br J Ophthalmol* 2007; 91:1341-1344.
8. Durrani OM, Meads CA, Murray PI: Uveitis: A Potentially Blinding Disease Review. *Ophthalmologica* 2004; 218:223-236.

## A gyermekkori hypertonia szemészeti vonatkozásai

*Hypertension and hypertensive retinopathy in childhood*

**Szamosi Anna**

Semmelweis Egyetem Szemészeti Klinika, Mária utca

*Kulcsszavak:* magas vérnyomás, retinopathia hypertonica

*Key words:* hypertension, hypertensive retinopathy

A magas vérnyomás az érlelmeszedés rizikófaktora, a veszélyeztető tényezők egy csoportját képező metabolikus szindróma egyik gyakori része, a szív- és érrendszeri morbiditás és mortalitás meghatározó tényezője.

A hypertonia lehet elsődleges vagy másodlagos. A másodlagos hypertonia hátterében valamilyen elsődleges kórállapot áll. Ez egy veleszületett vagy szerzett morfológiai és funkcionális elváltozás következménye, ami az alapbetegség gyógyszeres vagy sebészi kezelése következtében véglegesen gyógyul.

Gyermek- és serdülőkorban a másodlagos magas vérnyomás eredete mintegy 80–90%-ban renalis (parenchymabetegség, renovascularis, krónikus veseelégtelenség, vesetumor), de lehet az ok coarctatio aortae, endokrin vagy neurológiai is. Néhány gyógyszer szedése is okozhat átmenetileg magas vérnyomást. A prognózis az alapbetegségtől és annak megoldási lehetőségétől függ. Minden esetben a vérnyomás tartós csökkentésére van szükség. Minél fiatalabb a gyermek, annál valószínűbb, hogy másodlagos a talált hypertonia.

Az elsődleges hypertonia általában essentialis, azaz a pontos oka még akkor is ismeretlen, vagy csak részben ismert, ha a metabolikus szindróma részeként elhízáshoz csatlakozik.

Az essentialis hypertóniások 20–30%-ában mutatható ki örökletes hajlam.

A betegség kialakulásában több gén, illetve géncsoport eltérései játszhatnak szerepet, de jelenleg a betegségért felelős genetikai hibát egyértelműen kimutatni nem lehet, ezért a környezeti hatások befolyásolása az elsődleges preventív feladat (1).

A hypertonia prevalenciája nő az életkorral, 10 éves életkor alatt 1–2%, 8–29 éves kor között 9–10%-ra becsülhető (2).

A gyermekkori hypertonia gyakran tünetmentes, vagy a meglévő tünet (fejfájás, szédülés, orrvérzés) alulértékelése miatt a tényleges ok ismeretlen marad. Magas vérnyomásról akkor beszélhetünk, ha a vérnyomást nyugodt körülmények között, 3x5 perccel egymás után mérve az eredmény meghaladja az életkorra jellemző (95 percentilis) értéket (3).

A magas vérnyomás okozta szervi elváltozások közül a szemfenéki erek változásai neminvaszív eljárásokkal nyomon követhetők, és reális képet adhatnak egy-egy beavatkozás hatásosságáról.

A magas vérnyomás következtében kezdetben az érkaliberviszonyok változnak meg (normális körülmények között arteriola: venula = 2:3), valamint az erek lefutása.

Idővel megvastagszik, rigiddé válik az arteriolák fala, mely már scleroticus jelenség (erre utal a reflexcsík kiszélesedése).

Ezen eltérések megjelenése és azok mértéke következtetni enged a hypertonia diagnózisára, célszervi károsító hatására és a kezelés hatásosságára.

*Wagener–Keith–Barker stádiumbeosztása* (mely a hypertensiv és arterioscleroticus tüneteket nem különíti el) a következő (4):

1. stádium: tisztán hypertensiv, reverzibilis tünetek jellemzik. Kezdetben focalis (ilyenkor látunk kaliberingadozást), majd generalizált arteriolaszűkület. A kanyargóssá vált venulák – főleg a macula körül – dugóhúzóserűek (Guist-tünet).
2. stádium: hypertensiv és arterioscleroticus elváltozások jellemzik. A korábbi tünetek mellett megjelennek az ún. keresztveződési tünetek. Az A-V keresztveződésnél a két ér közös adventitia burokban halad, emiatt a rigid arteriola a venulát eredeti irányától eltéríti (Salustünet), illetve komprimálja (Gunn-tünet). Kemény exsudatumok és vérzések is vannak.
3. stádium: a korábbi tünetek mellett a retinában localis oedema és puha (gyapottépés-serű) góccok (ischaemiás microinfarctusok), valamint vérzések vannak.
4. stádium: kifejezett papilla oedema és az előző 3 stádium tünetei is láthatóak. Gyakori a kemény exsudatumok radialis elrendeződésű lerakódása a fovea körül (a Henle-rostrétegen), ez a jelenség a „Spritzfigur” vagy „macular star”.

Csak gyermekeken és fiatal felnőtteken látható essentialis hypertonia korai fázisában, a hypertensiv angiopathia „tisza formája”, az arteriolaszűkület.

Megfigyelték, hogy rövidebb ideje kialakult, de magasabb vérnyomásérték esetén gyakrabban látható egyszerre több szemfenéki eltérés, mint hosszabb ideje tartó kisebb fokú vérnyomás-emelkedés esetén (5).

Az arteriolák diffúz szűkületét fiatal betegeknel egyéb érlelmeszedésre utaló elváltozás nélkül is leírták (6).

*Kagan* és *mtsai* szerint a szemfenék vizsgálata subjektív, nem reprodukálható (7). Az általános arteriolaszűkület objektív mérésére számos kísérlet történt (8).

Gyermek- és serdülőkorban ezek használhatóságát erősen befolyásolja az invazivitás, a tartós fixálás igénye és a reprodukálhatóság hiánya.

A szemfenék megfelelő (non-mydraticus funduskamerával történő) vizsgálata gyermek- és serdülőkorban

invazív beavatkozás nélkül lehetőséget ad a hypertonia okozta szervi elváltozások vizsgálatára, valamint a különböző beavatkozások eredményességének felmérésére is.

Ennek fontosságát hangsúlyozza az a tény, hogy az első stádium reverzibilitását megfelelő beavatkozás után leírták (9).

Amennyiben szemész észlel fundus hypertonicusra utaló jeleket, úgy szakintézetbe küldve a vizsgált gyermeket, szükséges a megfelelő anyagcsere-vizsgálatok elvégzése különösen akkor, ha ezt a családi anamnézis is indokolja.

Az életmód-változtatás tényezői közül a szemfenéki eltérések reverzibilitása szempontjából a fizikai aktivitás a legjelentősebb tényező.

**Összefoglalás.** A gyermekeken végzett megfigyelések szerint a magas vérnyomás hatása jóval a felnőttkor előtt kezdődik, azaz a felnőttkori essentialis hypertonia gyökerei a gyermekkorra nyúlnak vissza. Nagyon gyakori, hogy a fel nem ismert vagy nem megfelelően kezelt gyermekkori magas vérnyomás a koszorúér-betegség kockázati tényezője marad felnőttkorban is (10).

A szemfenék vizsgálata lehetőséget ad a hypertonia okozta szervi elváltozások felismerésére, a kezelés hatékonyságának felmérésére.

A fundus hypertonicus I. stádiuma reverzibilis.

#### Irodalom

1. Szegedi J: A magas vérnyomás gyanújának alátámasztása, a hypertonia diagnosztikai céljai és eszközrendszere. In: Székács B (szerk): *Hypertónia 2000*, Promenade Publishing House, Budapest, 1997, 16-26.
2. Pall D, Katona E, Fulesdi B, Zrinyi M, Zatik J, Bereczki D: Blood pressure distribution in a Hungarian adolescent population: comparison in normal values in the USA. *J Hypertension* 2003; 21:41-47.
3. Szamosi T: A korai megelőzés és szűrés speciális szempontjai gyermekkorban Háziorvosi Továbbképző Szemle 1997; 2:53-55.
4. Wagener HP, Clay GE, Gipner JF: Classification of retinal lesions in the presence of vascular hypertension. *Trans Am Ophthalmol Soc* 1947; 45:57-73.
5. Daniels SR, Lipman MJ, Miles J: The prevalence of retinal vascular abnormalities in children and adolescents with essential hypertension. *Amer J Ophthalmol* 1991; 111:205-208.
6. Stokoe NL: Clinical assessment of the hypertensive fundus: *Trans Ophthalmol Soc UK* 1975; 95:463-471.
7. Kagan A, Aurell E, Dobree J: A note on signs in the fundus oculi and arterial hypertension: conventional assessment and significance. *Bull World Health Organ* 1966; 34:955.
8. Hubbard LD, Brothers RJ, King WN: Methods for evaluation of retinal microvascular abnormalities associated with hypertension/sclerosis in the atherosclerotic risk in communities study. *Ophthalmology* 1999; 106:2269-2280.
9. Cakmaci S, Kadayifcilar S, Aydin P, Bilgin N: Dramatic regression of hypertensive retinopathy following renal transplantation: A case report *Transplantation Proceedings* 1998; 30:788-789.
10. Belay B, Belamarich P, Racine AD: Pediatric precursors of adult atherosclerosis. *Pediatrics in review* 2004; 25:7-17.

## Retinopathia praematurorum

*Retinopathy of prematurity*

### Maka Erika

Semmelweis Egyetem, Szemészeti Klinika, Tömő utca

*Kulcsszavak:* koraszülött, demarkációs vonal, sánc, érújdontképződés, lézerkezelés

*Key words:* prematurity, demarcation line, ridge, fibrovascular proliferation, laser treatment

Az Egészségügyi Világszervezet célként tűzte ki a megelőzhető vagy kezelhető vakság miatt gondozott beteg számának csökkentését. A programban külön fejezet foglalkozik a gyermekszemészet aktualitásaival (1). A koraszülöttek ideghártya-elváltozása (ROP) a gyermekkori vakság egyik leggyakoribb oka világszerte és hazánkban is (4). A ROP a retina érújdontképződéssel járó, a kissúlyú koraszülötteket érintő betegsége.

Az ideghártya érhalózata a magzati élet 14-16. hetében kezd el kifejlődni és a 40-45. hétre válik teljessé. A megfelelő érzékelést számos anyag befolyásolja, melyek egy része a még nem erezett retinában keletkezik (VEGF, IGF-1). A ROP-ot kétfázisú betegségnak tartjuk. Az első fázisban a mesterséges hyperoxia miatt vasoobliteratio, azaz a képződőben lévő érvégződés elzáródása figyelhető meg. A második fázisban a metabolikusan aktívvá váló retinában ischaemia keletkezik, a hypoxia a VEGF túlprodukciónak eredményezi (2, 7). Minél éretlenebb a koraszülött, amikor a világra jön, annál kisebb a már beereződött ideghártya területének nagysága. A koraszülöttek egyéb szervei sem mindig érettek, ezért több nehézséggel is meg kell küzdeniük, melyek ahhoz vezethetnek, hogy az érzékeléshez szükséges speciális anyagok felszaporodhatnak a szem belsejében, ami fibrovascularis proliferációt eredményez (ROP 3. stádium). Az így kialakult kóros érhalózat kezelés nélkül hegyszövedt alakul és ez az ideghártya részleges (ROP 4. stádium) vagy teljes leválását (ROP 5. stádium) eredményezi, mely utóbbi sajnos egyet jelent a vaksággal. A ROP 1. stádiumában az erezett és még be nem ereződött retinaterület határán fehéres-szürkés vonalat, míg a 2. stádium esetén úgynevezett sáncot észlelhetünk. Ezen utóbbi két eltérés szabályos érhalózat mellett obszervációt igényel, hiszen spontán regressziója előfordulhat (8).

A koraszülöttek rendszeres, meghatározott időben elvégzett szemészeti vizsgálatának célja, hogy a kóros állapotokat még kellő időben észleljük, és ha szükséges a lézerkezelést időben elvégezzük.

Azoknak a koraszülötteknek a szemészeti vizsgálata indokolt, akik

- ▶ 32. gesztációs hét előtt születtek, vagy
- ▶ 1500 grammnál kevesebb születési súllyal jöttek a világra, vagy
- ▶ 1500–2000 grammal születtek, de kiegészítő oxigénkezelésben részesültek.

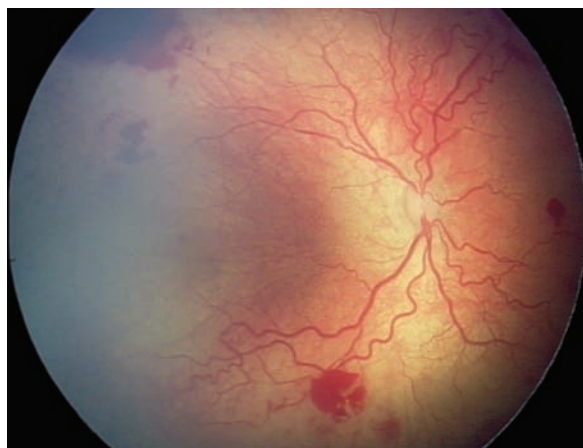A 27. héten vagy annál korábbi gesztációs korban született gyermekek első szemészeti vizsgálatát a 30-31. postconceptionalis héten, míg az ennél későbbi gesztációs

korra született gyermekeknél a 4. postnatalis héten indokolt elvégezni (6).

A szűrővizsgálatok arany standardjának az indirekt binokuláris oftalmoszkópiát tekinthetjük. A vizsgálat előtt 3 alkalommal szükséges 15 percenként pupilla-tágító cseppeket (tropicamide 0,5% és phenylephrine 2,5% keveréke) alkalmazni a szemrébe. Lokális anesztetikum (oxybuprocaine 0,4%) alkalmazása után szemhéjterpesztőt helyezünk a szemrében és a szegolyót izomhorog segítségével különböző irányokba forgatjuk. Világszerte további nehézséget jelenthet, hogy a veszélyeztetett koraszülöttek száma növekszik, a ROP diagnosztikájában és kezelésében jártas orvosok száma csökken. A konzílium céljából végzett szállítás kedvezőtlenül befolyásolhatja a koraszülött általános állapotát. Megoldást jelenthet a telemedicina: a retináról készített képeket egy távoli helyen dolgozó szakértő értékeli. A cél, hogy időben felismerjük a kezelendő elváltozást, illetve azt az állapotot, mikor a következő kontroll vizsgálatot korábban kell kiviteleznünk („referral-warranted ROP”) (3, 5). Amennyiben a képek alapján nem lehet dönteni, indirekt binokuláris oftalmoszkópia végzése indokolt.

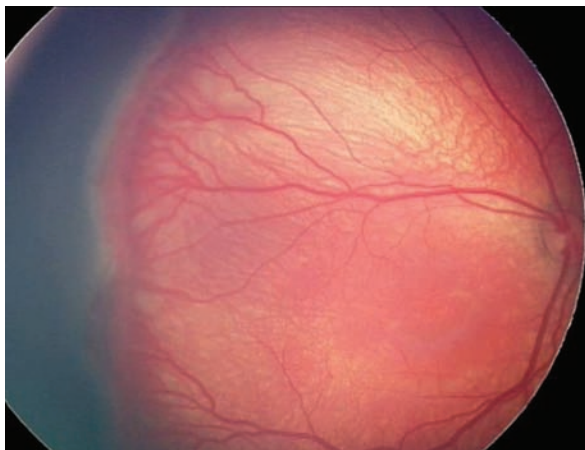
A szemfenéki lézerkezelés indokolt az 1. típusú ROP esetén:

- ▶ az I. zónában (az ideghártya centrális kör alakú területe, melynek centruma a látóideggyök és sugara a papillomacularis távolság kétszerese) bármely stádiumú eltérés plusz tünetekkel (telt, kanyargós ér-



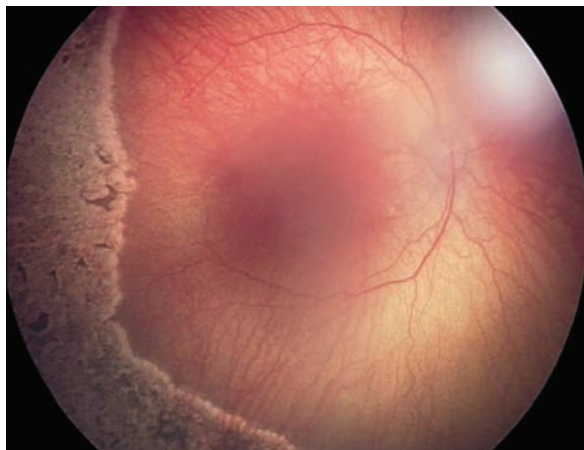
1. ábra

Plusz tünetekkel (telt, kanyargós érhalózat, vérszek) járó ROP az I. zónában



2. ábra

3. stádiumú ROP (érújdonképződés) a II. zónában



3. ábra

Szemfenéki lézerkezelés utáni állapot

hálózattal, vérzésekkel) (1. ábra) (akut hátsó pólus ROP), vagy

- ▶ az I. zónában 3. stádiumú eltérés plusz tünetek nélkül, vagy
- ▶ a II. zónában 2. vagy 3. stádiumú elváltozást plusz tünetekkel (2. ábra).

A lézerkezeléssel elroncsoljuk az éretlen, avascularis ideghártya-területet, ezáltal a VEGF mennyisége lecsökken. A kezelés időtartama a kezelendő terület nagyságától függ. A kezelést altatásban végezzük, a gyermek cardiopulmonális stabilitásának megőrzése érdekében. A kezelés helyszíne lehet a koraszülött intenzív osztály vagy műtő. A kezelés után 1 héttel elvégzett kontrollvizsgálat so-

rán tudunk válasszal szolgálni arra a kérdésre, hogy mindez elégséges volt-e (3. ábra), vagy további beavatkozás szükséges, hogy megelőzzük az ideghártya-leválást, vagy ha ez már bekövetkezett, további műtét segíthet a vakság megelőzésében.

A neonatológiai ellátás fejlődésével a kissúlyú koraszülöttek életben maradási esélyei jelentősen javultak. Ezzel együtt azonban a szemészeti eltérések száma is növekedett. A jól szervezett szemészeti szűrővizsgálattal időben észlelhető a kezelést igénylő állapot. Az időben elvégzett kielégítő kezeléssel megelőzhető a ROP végstádiuma, és ezzel a megelőzhető vaksággal küzdő gyermekek száma csökkenthető.

#### Irodalom

1. Gilbert C, Foster A: Childhood blindness in the context of VISION 2020. The Right to Sight. Bulletin of the World Health Organization 2001; 79:227-232.
2. Hellstrom A, Perruzzi C, Ju M, Engstrom E, Hard AL, Liu JL, et al: Low IGF-1 suppresses VEGF-survival signaling in retinal endothelial cells: direct correlation with clinical retinopathy of prematurity. Proc Natl Acad USA 2001; 98:5804-5808.
3. Lorenz B, Spasovska K, Elflein H, Schneider N: Wide-field digital imaging based telemedicine for screening for acute retinopathy of prematurity (ROP). Six-year results of a multicentre field study. Graefes Arch Clin Exp Ophthalmol 2009; 247(9):1251-1262.
4. Németh J, Frigyk A, Vastag O, Göcze P, Pető T, Elek I: Vaksági okok Magyarországon 1996 és 2000 között. Szemészet 2005; 142:127-133.
5. Richter GM, Williams SL, Starren J, Flynn JT, ChiangMF: Telemedicine for retinopathy of prematurity diagnosis: evaluation and challenges. Surv Ophthalmol 2009; 54(6):671-85.
6. Screening Examination of Premature Infants for Retinopathy of Prematurity, Pediatrics 2006; 117:572-576.
7. Smith LEH: Pathogenesis of retinopathy of prematurity. Seminars in Neonatology 2003; 8:469-473.
8. The International Classification of Retinopathy of Prematurity Revisited. Arch Ophthalmol 2005; 123:991-999.

## Retinoblastoma

### Retinoblastoma

#### Tóth Jeannette

Semmelweis Egyetem, Szemészeti Klinika, Tömő utca

*Kulcsszavak:* retinoblastoma, gyermekkori tumor, leukocoria

*Key words:* retinoblastoma, pediatric tumour, leukocoria

**A retinoblastoma definíciója.** A retinoblastoma ritka gyerekkori neuroblast eredetű daganat, amely a retinában alakul ki. A kisded- és gyerekkor leggyakoribb rosszindulatú intraocularis tumora.

**Epidemiológia.** Prevalenciája 1/15000-1/20000 élve születés (40% kétoldali, 60% féloldali). Öröklődő retinoblastomára való hajlamot ad tovább a betegek 50%-a (valamennyi familiáris eset, szinte valamennyi sporadikus kétoldali eset és a féloldali esetek 13%-a).

**Klinikai tünetek.** Leukocoria és kancsalság a retinoblastoma leggyakoribb klinikai tünetei. A leukocoria kezdetben csak bizonyos szögekből és bizonyos fényviszonyok esetén észlelhető. A kancsalság viszont hamar állandósul. E jeleket sajnos ma is gyakran elnézik, de mindenképp tágitott fundus vizsgálat indikációját képezik.

Egyéb jelek is előfordulhatnak, többnyire előrehaladott esetben: iris rubeosis, hypopyon, hyphaema, buphthalmus, orbitalis cellulitis és exophthalmus.

**Etiológia.** A retinoblastoma az első olyan rosszindulatú daganat, amelyről kiderült, hogy genetikai eredetű és amellyel kapcsolatban az első tumorszuppresszor gént azonosították. Knudson 1971-ben állította fel azt a hipotézist, hogy a retinoblastomát két mutációs esemény okozza. Ezáltal vált érthetővé, hogy germinális és nem germinális retinoblastoma létezik. A 13 kormoszóma hosszú karján levő RB1 retinoblastoma gén mindkét alleljének vesztese vagy mutációja szükséges a betegség kialakulásához. Öröklődő esetekben a betegeknek van egy germinálisan inaktívált RB1 allelje, amely a test valamennyi sejtjében jelen van, a második allel pedig szomatikusan károsodik (a retina sejtjeiben). Germinális mutáció a féloldali retinoblastomás betegek 13-15%-ában is jelen van!

Az RB1 gén 27 exonból áll, 110 kD nukleáris foszfoprotein kódot (pRB). A pRB tumor szuppresszor gén sejtciklus szabályozó, amely G1 és S fázis közötti belépési pontnál hat. Működése szükséges ahhoz, hogy a retinalis őssejtek megfelelő időben kilépjenek a sejtciklusból és a pálcikák is kifejlődjenek.

Számos tanulmány eredménye arra utal, hogy a pRB vesztésén kívül egyéb molekuláris események is szükségesek a daganat kialakulásához (16, 16q, 17, 17 p kromoszóma veszteség, 1q, 6p kromoszóma rendellenessége).

**Diagnózis.** Altatásban végzett tágitott pupillás fundus vizsgálat a diagnózis alapja. A tumor fehér, felszínén táglalt erekkel. A szemfenék vizsgálat (általános anesztézia,

indirekt oftalmoszkópia) során az egész retinát át kell vizsgálni és meg kell állapítani

- ▶ a daganat egy- vagy kétoldali-e?
- ▶ a tumorok számát,
- ▶ a tumor helyzetét a retinában,
- ▶ a tumorok méretét (átmérő, vastagság),
- ▶ van-e subretinalis folyadék és subretinalis szóródás?
- ▶ az üvegtesti szóródás lokalizált-e, vagy diffúz?
- ▶ a tumor(ok) helyzetét a látóideghez és maculához viszonyítva.

Ultrahanggal az üvegtestnél magasabb reflektivitású terime figyelhető meg, finom meszesedéssel. Retinaleválás is előfordulhat az exophyticusan növekedő daganatoknál.

**Differenciáldiagnózis.** A retinoblastoma ritka, diffúz invazív formája gyakorta nem meszesedik, nehezen diagnosztizálható. Utánozhat előrehaladott Coats-betegséget vagy *Toxocara canis* endophthalmitist.

**Genetikai tanácsadás.** Genetikai tanácsadás (molekuláris genetikai vizsgálat) végzése javasolt minden szülőnél, akinek retinoblastomás gyereke van, és azoknak a betegeknek, akiknek családjában előfordult retinoblastoma. A transzmisszió rizikója a családtörténet és a retinoblastoma típusának függvénye: örökletes retinoblastoma esetén 50%, féloldali, egygócú, nem familiáris retinoblastoma esetén a rizikó 5%.

**Kezelés.** A retinoblastoma kezelése függ attól, hogy a betegség fél- vagy kétoldali, a szemfenék vizsgálat alapján megállapított stádiumtól és a tumor kiterjedésétől.

A kezelést speciális szemészeti onkológiai centrumban kell végezni!

A kezelés célja összetett: a tumor elpusztítása, a lehetőségek szerinti látóélesség megtartása és a késői szövődmények elkerülése.

#### Kezelési lehetőségek:

1. Enuclatio, ha a daganat kiterjedt és nincs remény használható látóélesség megtartására.
2. Külső besugárzás (35-46 Gy-s dózissal), lehetőség szerint sztereotaxiás kezelés és proton besugárzás jön szóba.
3. Cryotherapia, ha a daganat perifériásan helyezkedik el a retinában és átmérője kisebb 4 papillányinál.

4. Lézer-fotokoaguláció a hátsó póluson elhelyezkedő, 4 papilláryinál kisebb tumor esetén, ha a látóidegtől és maculától jól elhatárolódik.
5. Brachytherápia fokális féloldali tumornál, vagy külső besugázzással kezelt tumor recidivája esetén.
6. Szisztémás kemoterápia a tumor megkisebbitése céljából (kemoredukció), hogy konzervatív kezelésre alkalmas legyen.
7. Egyes külföldi gyermek onkológiai centrumokban subtenon Carboplatint, illetve szelektív intraarterialis kemoterápiát is alkalmaznak.

Irodalom

1. Palamar M, Thangappan A, Shields CL: Evolution in Regression Patterns Following Chemoreduction for Retinoblastoma. Arch Ophthalmol. 2011;129(6):727-730
2. Gobin YP, Dunkel IJ, Marr BP, Brodie SE, Abramson DH: Intra-arterial Chemotherapy for the Management of Retinoblastoma Four-Year Experience. Arch Ophthalmol. 2011;129(6):732-737.

The image displays four book covers from Semmelweis Kiadó. The top-left cover is blue and white, titled 'Kutatásszervezés és innovációmenedzsment az egészség- és élettudományok területén' by Dr. Pörzse Gábor. The top-right cover is red and white, titled 'INNOVÁCIÓ-MENEDZSMENT' by Pörzse Gábor. The bottom-left cover is red and white, titled 'A magyar egészségügy Társadalmi-gazdasági megfontolások és ágazati véleményterkép'. The bottom-right cover is red and white, titled 'BIOSTATISZTIKA A KLINIKUMBAN' by Prohászka Zoltán, Füst György, and Dinya Elek. The bottom-right section of the image contains contact information for two bookstores: LEGeNDuS and EOK, both located at Semmelweis University.

**LEGeNDuS**  
Könyvesbolt  
Budapest, Nagyvárud tér 4.  
Semmelweis Egyetem, NET Aula  
Tel., Fax: 210-4408

**EOK**  
Könyvesbolt  
Budapest IX., Tűzoltó utca 37-47.  
Semmelweis Egyetem, EOK Aula  
Tel.: 459-1500/60000

[www.semmelweiskiado.hu](http://www.semmelweiskiado.hu)  
internet könyváruház  
[info@semmelweiskiado.hu](mailto:info@semmelweiskiado.hu)

## Intraocularis tumorokkal kapcsolatos diagnosztikus dilemmák

*Diagnostic dilemmas related to intraocular tumours*

### Tóth Jeannette, Csákány Béla

Semmelweis Egyetem, Szemészeti Klinika, Tömő utca

*Kulcsszavak:* intraocularis tumor, tumort utánzó elváltozások, ultrahangvizsgálat

*Key words:* intraocular tumours, tumour mimics, ultrasonography

Az intraocularis solid elváltozások viszonylag ritkák, emiatt sokszor differenciáldiagnosztikai problémát okoznak. Egy részük progresszív, a látást, a szemgolyó integritását veszélyeztető kórkép, míg más esetben, akár az életet veszélyeztető malignus daganatról is szó lehet. A kérdést bonyolítja, hogy egyes rosszindulatú daganatok gyulladás képében jelentkezhetnek (maszkerád szindróma).

Leegyszerűsítve, a diagnosztikus folyamat során el kell dönteni, hogy amit látunk daganat, vagy nem daganat, illetve, ha daganat, akkor jó- vagy rosszindulatú-e? Malignus tumor esetén a kérdés, amely a kezelést döntően befolyásolja, hogy a daganat primer vagy metasztatikus-e?

A diagnosztika két alappillére a binokuláris indirekt ophthalmoscopia és az ultrahangvizsgálat (B-scan, UBM), amely szükség szerint kiegészülhet fluoreszcín-angiográfiával, OCT vizsgálattal és egyéb képalkotó vizsgálatokkal (CT, MR).

#### Haemorrhagiás elváltozások

- ▶ Időskori macula degeneratio
- ▶ Extramacularis disciformis lézió
- ▶ Körülírt chorioidea leválás/vérzés
- ▶ Haemorrhagiás retina leválás

#### Retinalis pigmenthám elváltozások

- ▶ RPE hyperplasia
- ▶ RPE hypertrophia
- ▶ RPE adenoma/adenocarcinoma

#### Gyulladásos folyamatok

- ▶ Hátsó scleritis
- ▶ Hátsó uveitis

#### Vegyes elváltozások

- ▶ Uvealis effusio
- ▶ Intraocularis idegentest granuloma
- ▶ Masszív retinalis gliosis

#### Chorioideamelanoma ellen szól (lásd 1. táblázat)

- ▶ Kor (<20 éves kor)
- ▶ Fekete színű daganat (inkább RPE-re jellemző)
- ▶ Multiplex daganat
- ▶ Kisméretű tumort kísérő üvegtesti vérzés

#### Primer retinalis és központi idegrendszeri lymphoma

A primer intraocularis lymphoma a központi idegrendszeri lymphoma egy variánsa. A szem érintettsége időben megelőzheti az agyi tüneteket. Klinikailag látásromlással, úszkáló homályokkal jelentkezik idősebb (átlagéletkor 60 év) betegekben. Mivel gyulladást utánozhat (maszkerád szindróma) a diagnózis sokszor késik.

Klinikai tünetek:

- ▶ Összecsapódott sejtek az üvegtestben
- ▶ Többgócú vagy diffúz chorioretinalis beszűrődés (üvegtestben sejtes beszűrődéssel, vagy anélkül)
- ▶ Multifokális sub-RPE infiltrátumok jelenlétét pathognomikusnak tartják
- ▶ Ritkán perivasculitis, artériás elzáródás és exsudatív retina leválás is előfordul

Megjegyzés: corneapraecipitatumok, sejtek és Tyndall-jelenség a csarnokvízben, cystoid macula oedemával inkább gyulladás mellett szól. Kétség esetén diag-

1. táblázat

#### Chorioideamelanomát utánzó elváltozások

CHOROIDEATUMOROK	FUNDUS	ULTRAHANG	EGYÉB
Naevus	max. 5 mm Ø	≤1 mm magas	fotódokumentáció
Metasztázis	hátsó póluson multifokális, lapos, elmosódott szélű	változatos reflektivitás	exsudatív retinaleválás
Haemangioma	exsudatív retinaleválás	magas belső echók	FLAG, ICG saját erek
Osteoma	sárgásfehér, éles határú, hullámos körvonal	magas elülső echó, árnyékolás, <2,5 mm magas	huszonéves kor, 90%-ban nőnemű
Neurofibroma	diffúz megvastagodás	nem specifikus	NF-1
Melanocytoma	dóm alakú, sötét	nem specifikus	szöveti diagnózis
Lymphoid tumor	papillányi krémes-sárga léziók	chorioidea megvastagodás, alacsony reflektivitás	benignus lefolyás



nosztikus vitrectomia és citopatológiai vizsgálat az egyetlen diagnózishoz vezető eljárás.

**Iris naevus és iris melanoma differenciáldiagnózisa**

2. táblázat

*Iris és corpus ciliare tumorok differenciáldiagnózisa*

IRISTUMOROK	CORPUS CILIARE TUMOROK
<ul style="list-style-type: none"> <li>▶ Naevus</li> <li>▶ Melanoma</li> <li>▶ Metasztázis</li> <li>▶ Cogan–Reese-szindróma</li> <li>▶ Hátsó pigmenthám cysta</li> <li>▶ Idegentest</li> <li>▶ Juvenilis xanthogranuloma</li> <li>▶ Sarcoid granuloma</li> <li>▶ Leiomyoma</li> <li>▶ Melanocytoma</li> <li>▶ Lymphoma</li> </ul>	<ul style="list-style-type: none"> <li>▶ Melanoma</li> <li>▶ Leiomyoma</li> <li>▶ Medulloepithelioma</li> <li>▶ Staphyloma</li> <li>▶ Metasztázis</li> <li>▶ Scleritis</li> <li>▶ Lymphoma</li> <li>▶ Pigmenthám-adenoma</li> </ul>

Kifejezett vascularitás, 3 mm-nél nagyobb alapátmé-  
rő, pigmenteszóródás, emelkedett szemnyomás, hyphaema  
jelenléte melanoma mellett szól.

Megjegyzés: az iris elváltozásai a cornea nagyítóhatá-  
sa miatt a valódi méretüknél nagyobbak látszanak!

A magas frekvenciájú UH-vizsgálat jelentősen javítja  
az iris melanoma és utánzó elváltozások elkülönítését, le-  
hetővé teszi annak megállapítását, hogy a sugártest is érint-  
ett-e a folyamatban? A corpus ciliare tumorok továbbra is  
nehéz diagnosztikus feladat elé állítják a vizsgálat, a he-  
lyes diagnózis esetleg csak citopatológiai (finomtű aspirá-  
ciós citológia) vagy szövettani vizsgálattal állapítható  
meg.

**Gyermekkori differenciáldiagnosztikai problémák**

Gyermekkorban elsősorban a retinoblastoma és Coats-  
betegség elkülönítése okozhat nehézséget (3. táblázat).

**Konklúzió**

Az intraocularis tumorok diagnosztikájának alapja a  
gondos, tágított pupillás binokuláris ophthalmoscopya,  
képalkotó vizsgálattal kiegészítve. Utóbbiak közül,  
intraocularis tumorok esetén a legérzékenyebb és költség-  
hatékony az ultrahang B-scan és az UBM vizsgálat. A kór-  
történet és családi anamnézis is tartalmazhat nyomravezé-  
tő adatokat, amelyeket a diagnosztikus folyamat során  
nem szabad figyelmen kívül hagyni.

3. táblázat

*Retinoblastoma és Coats-betegség elkülönítése*

		COATS-BETEGSÉG	RETINOBLASTOMA
Demográfia	Átlagéletkor a diagnóziskor	5 év	1,5 év
	Hímnem	76%	50%
	Pozitív családi anamnézis	0%	10%
Szemészeti jellemzők	Féldoldali	95%	60%
	Retinaerek	Szabálytalan tágulatok teleangiectasiával	Szabályos tágulatok és kanyargósság
	Retinaterime	Nincs	Van
	Retinaexsudatio	Van	Nincs
	Üvegtesti szóródás	Nincs	Van
Diagnosztika	Ultrahang	Retinaleválás	Retinaleválás meszesedéssel
	CT	Nincs meszesedés	Van meszesedés
	MR	Retinaleválás	Retinaleválás kontrasztthalmazó terimével

**Irodalom**

1. Singh AD, Damato BE, Pe'er J, Murphree AL, Perry J: *Clinical Ophthalmic Oncology*. Saunders Elsevier, 2007.
2. Newman H, Chin KJ, Finger PT: *Subfoveal choroidal melanoma. Pretreatment characteristics and response to plaque radiation therapy. Arch Ophthalmol* 2011; 129 (7): 892-898.
3. Lane AM, Kim IK, Gragoudas ES: *Proton irradiation for peripapillary and parapapillary melanomas. Arch Ophthalmol* 2011; 129 (79): 1127-1130.
4. Shields JA, Shields CL: *Intraocular Tumors. An Atlas and Textbook*. 2nd ed. Lippincott Williams & Wilkins, 2008.
5. Byrne SF, Green RL: *Ultrasound of the Eye and Orbit*. 2nd ed. Mosby 2002.

## A szürkehályogműtét indikációja, korszerű megoldása

*Indications of cataract surgery and up to date management*

### Bausz Mária

Semmelweis Egyetem Szemészeti Klinika, Tömő utca

*Kulcsszavak:* szürkehályog, refraktív cataracta sebészet, prémium műlencsék, cataracta secundaria

*Key words:* cataract, refractív cataract surgery, premium IOL, secondary cataract formation (PCO)

A szürkehályog a szemlencse átlátszóságának csökkenése, mely a látási funkció csökkenéséhez vezet.

A szürkehályogműtét a leggyakoribb és egyben a legeredményesebb műtėti beavatkozás az egész világon. Szürkehályog műtét alatt ma az esetek több mint 95%-ában phacoemulsificatiót értünk, összehajtható hátsócsarnok műlencse implantációjával.

A szürkehályogműtét elvégzése akkor indokolt, ha a lencsehomályok miatt a látóélesség 0,6-re csökken. (WHO, Eü. Min. Szakmai protokollja) (1).

Ha a látóélesség ennél jobb, de a beteget a mindennapi munkavégzésben gátolja a kialakult szürkehályog, káprázást, kontrasztérzékenység csökkenést okoz, akkor ezek vizsgálata és a műtét elvégzése indokolt.

A betegek tájékozottsága, a növekvő elvárások, a technikai és sebészi fejlődés lehetővé tette, a refraktív cataractasebészet kialakulását.

### Mit jelent a refraktív cataractasebészet?

Nem a korral járó szürkehályog eltávolítását, hanem a nagyfokú rövidlátó vagy túllátó beteg tiszta lencséjének eltávolítását és műlencse implantálását jelenti azon esetekben, amikor a beteg fénytörési hibájának korrigálása szemüveggel nem megoldott, kontakt lencsét nem tud, vagy nem akar hordani. A beteget az esetleges szövődmények előfordulásáról részletesen tájékoztatni kell.

Az utóbbi évtizedben új fogalmakkal és megoldásokkal találkozhattunk a cataractasebészetben:

- Premium műlencsék alkalmazása
- Premium cataracta sebészet
- Perfekt visus program

Az ún. normál phacoemulsificatio során a betegek monofokális hátsócsarnok műlencsét kapnak, mellyel távolra vagy közelre láthatnak jól szemüveg korrekció nélkül.

A prémium műlencséknek két nagy csoportját ismerjük:

- Multifocalis intraocularis műlencsék.
- Akkomodatív műlencsék.

A személyre szabott perfekt visus programnak megfelelően az alábbi szempontokat kell figyelembe venni és feltételeket biztosítani műtétre való előkészítés, ill. a műtét során:

- Perfekt praeocularis felszín biztosítása.
- Abszolút pontos biometria.
- Utolsó generációs phakoemulsificatio készülék elérhetősége.
- A sebész naprakész technikai felkészültsége.
- Prémium intraocularis műlencsék elérhetősége.
- Szükség esetén a refraktív sebészet és a cataracta sebészet kombinálásának lehetősége is adott legyen.
- Stabil posztoperatív refrakció elérése.

A cataracta sebészet máig megoldatlan problémája a hátsó tok opacifikálódása, a cataracta secundaria (PCO) kialakulása. Ennek előfordulási arányát számtalan tényező befolyásolja.

Az alábbiakban felsoroljuk azokat a tényezőket és megoldásokat melyekkel az előfordulási rátát befolyásolhatjuk.

- 5 mm átmérőjű, kerek, megfelelően centrált capsulorhexis, amely a lencse optikáját körben egyenletesen fedi. (Ennek eszközei lehetnek: Speciális rhexis csipesz mm jelöléssel, külső ring jelölés a corneán, intracamerális silicon ring (2), valamint a legújabb és legprecízebb femtosecond laser capsulotomia) (3).
- A lencsetok precíz tisztítása (irrigáció/aspiráció, manuális „water jet” technika).
- PCL optikájának vágott éle 360 fokban, beleértve az optika-haptikák találkozását is.
- PCL anyaga (capsularis, uevalis biokompatibilitás).
- PCL korrekt pozíciója a lencsetokban (mindkét haptika a tokban, jól centrálva).
- PCL és a tok átmérő aránya.
- Hátsó rhexis készítése, hátsó „optic capture” pozíció kialakítása (4).
- „Bag in the lens” technika alkalmazása (5).

Ez utóbbi kettőnél a PCO ráta gyakorlatilag nulla

*Összefoglalva:* manapság a cataractás betegek sokkal igényesebbek és sokan közülük keresik a totális rehabilitációs lehetőségeket, szemüveg függetlenséget igényelnek távolra, közelre és féltávolra egyaránt. Mások, szívesen viselnek szemüveget, de a lehető legjobb látási funkciót szeretnék elérni. A mi feladatunk az, hogy ezeknek az igényeknek minél inkább megfeleljünk. Ennek szakmai feltételei adottak, a financiális problémák szabályozatlanok és megoldatlanok.

Irodalom

1. A Nemzeti Erőforrás Minisztérium szakmai irányelve a felnőttkori szürkehályog diagnosztikájáról és kezeléséről. Egészségügyi Közlöny 7. szám 1573-1598. Érvényessége: 2013.dec. 31
2. Tasignon MJ, Rozema JJ, Gobin L: Ring-shaped caliper for better anterior capsulorhexis sizing and centration. J Cataract Refract Surg 2006. 32(8) :1253-1255
3. Nagy Z, Takács A, Filkorn T, Sarayba M: Initial clinical evaluation of an intraocular femtosecond laser in cataract surgery. J Cat Refract Surg 2009.dec (12) 1053-60
4. Menapace R: Posterior capsulorhexis combined with optic buttonholing: an alternative to standard in-the-bag implantation of shape-edged intraocular lenses? A critical analysis of 1000 consecutive cases. Graefes Arch Clin Exp Ophthalmol 2008. 246:787-801
5. Leisen J, Coeckenbergh T, Gobin L, Smett H, Daniel Y, De Groot V, Tasignon MJ: Cummulativ neodymium YAG laser rates after bag-in-the lens and lens in-the-bag intraocular lens implantation:comparativ study. J Cataract Refract Surg 2006; 32(12):2085-2090



## A Semmelweis Kiadó érdekeségei













## Műlencsetípusok és a kalkuláció szempontjai

*Types of intraocular lenses, aspects of refractive power calculation*

### Csákány Béla

Semmelweis Egyetem Szemészeti Klinika, Tömő utca

*Kulcsszavak:* műlencsetípusok, műlencse-kalkuláció

*Key words:* intraocular lens, IOL calculation

### Műlencsetípusok

Az intraocularis műlencsék azok az optikai eszközök, amelyek a szemgolyó belsejébe ültetünk, és amelyek feladata az eltávolított szemlencse funkciójának pótlása. Ennek megfelelően az alábbiakban áttekintésre kerülnek a hátsó csarnok lencsék és az elülső csarnok lencsék, de nem részei az előadásnak a phakiás műlencsék, az intra-ocornealis lencsék és a keratoprotézisek.

A műlencsék közül a jelenleg leggyakrabban beültetett típus az összehajtható hátsó csarnok műlencse. Készülhet akril polimerből vagy szilikonból. Alapesetben ezek a lencsék monofokálisak és optikájuk cilindres korrekciót nem biztosít. Mivel a piacon számos gyártó van jelen, az egyes cégek különböző hozzáadott tulajdonságokkal igyekeznek kiemelni termékeiket: ilyen a rövid hullámhosszúságú látható fényt kiszűrő sárga lencse, a hátsó tok fibrosist csökkentő lencseanyag megválasztás és optika széli rész kiképzés, az aszférikus optikai kialakítás, a lencsét a tokban tartó lábak geometriájának és anyagminőségének megválasztása stb.

A fenti alaptípus mellett léteznek olyan intraocularis műlencsék, amely valamely szempontból többet ígérnek annál, mint amit az alaptípus nyújtani tud, illetve speciális helyzetek megoldásában nyújthatnak segítséget. Az 1. táblázat ezeket a lehetőségeket foglalja össze:

### Műlencse-kalkuláció

A műlencse beültetése előtt szükség van arra, hogy az operálandó szemén méréseket végezzünk, majd ezek, és a beteg igényei alapján meghatározzuk a beültetendő mű-

lencse törőerejét. A legfontosabb mérések a szemgolyóhossz (AL), valamint a keratometria (K) meghatározása. Utóbbi esetben általában az átlagértékre szokott szükség lenni, a cornealis astigmia mértékének és tengelyének meghatározására csak akkor van szükség, ha tórikus műlencse beültetését tervezzük.

A meglévő adatokból a megfelelő képlet segítségével meghatározható az adott szemre és műlencsetípusra vonatkozó emmetropizáló törőerő. A jelenleg elterjedt képletekre vonatkozóan a 2. táblázatban összefoglalt ajánlás adható:

2. táblázat

Ajánlott képletek	
AL	KÉPLET
<22 mm	Hoffer-Q
22 mm – 26 mm	SRK-T
>26 mm	Haigis

A szemgolyóhossz meghatározás történhet ultrahang segítségével, A-scan görbén történő méréssel, valamint optikai, interferometriás módszerrel. Utóbbi reprodukálhatósága jobb, de kivitelezhetősége csak 85% körüli.

A nem kívánt posztoperatív ametropia minimalizálására minden esetben szükség van, de ennek különösen nagy jelentősége van akkor, amikor a műtét indikációja a refrakció megváltoztatása, illetve, amikor tórikus, akkomodatív vagy multifokális műlencse segítségével nagyfokú szemüveg-függetlenséget kívánunk elérni. Ilyen esetekben a kalkuláció alapját képező adatok pontossága dön-

1. táblázat

Lencsetípusok előnyei-hátrányai

LENCSETÍPUS	ELŐNY	HÁTRÁNY
tórikus műlencse	cornealis astigmia korrekciójára alkalmas	ár elfordulásra érzékeny
akkomodatív műlencse	az akkomodáció képességét ígéri	ár tokfibrosis befolyásolhatja működését
multifokális műlencse	távoli és közeli jó visust ígér	ár együttes éles és homályos kép távolra és közelre
iris-clip műlencse	lencsetok hiánya esetén (viszonylag) könnyen implantálható	tompa trauma hatására elmozdulhat
iris-blendézett műlencse	irishiány pótolható	beültetése nagy sebet igényel

tő: a szemgolyóhossz optikai vagy immerziós echo-biometriával legyen meghatározva, a keratometria kalibrált műszerrel és több alkalommal legyen megmérve, valamint a használt képletben a lencsetípust képviselő konstansok (A-konstans, pACD, a0, a1 és a2) legyenek optimalizálva.

A klinikai gyakorlatban gyakran felmerülő probléma a műlencsetervezés gyermekek esetében. Ilyenkor a méréseket szükség esetén altatásban végezzük és a 8 év alatti gyermekeknél korfüggően, tervezetten hypermetrop a postoperatív refrakció. Erre azért van szükség, mert számítani lehet a későbbiekben a szemgolyó növekedésére.

#### Irodalom

1. Németh J (szerk.): Szemészeti diagnosztikus képalkotó eljárások 2011
2. Németh J: Szemészeti ultrahangdiagnosztika és biometria 1996
3. Shammas J: Intraocular Lens Power Calculations 2004
4. Byrne SF, Green RL: Ultrasound of the Eye and Orbit 2002
5. AMO: Pontos biometriával az optimális eredményért 2008



## A szem mechanikus sérülései. Endophthalmitis

*Mechanical injuries of the eye. Endophthalmitis*

### Kovács Illés

Semmelweis Egyetem Szemészeti Klinika, Mária utca

*Kulcsszavak:* szemsérülés, endophthalmitis

*Key words:* eye injuries, endophthalmitis

**Osztályozás.** A szemet ért mechanikai sérülések új osztályozása szerint megkülönböztetünk zárt és nyílt szemsérüléseket. A zárt sérülés lehet lamellaris laceráció, amikor részleges vastagságú seb keletkezik a szemgolyó falában, és tompa sérülés, amikor seb egyáltalán nem keletkezik (kontúzió). A nyílt sérülés lehet teljes vastagságú seb a szemgolyó falában (ruptura), amennyiben a sebet nagyobb, tompa tárgy okozta; illetve laceráció, ha a sérülés éles tárgy miatt keletkezett. A laceráló sérülés többféle lehet attól függően, hogy csak behatolási kapu van-e (penetráció), vagy kimeneti is (perforáció), vagy pedig a szemben idegen anyag maradt vissza (intraokuláris idegentest).

### Tompa sérülések

100 000 lakosra évente 3-4 tompa sérülés jut, ami kórházi kezelést igényel. A zárt, tompa trauma (kontúzió) leggyakoribb oka fallabda, gumipók, pezsgősdugó, ököl, hógolyó, illetve légpuskalövedék okozta ütés. A kár mértéke a szemet ért ütés nagyságától, vagyis a sérülést okozó tompa tárgy mozgási energiájától, az erőhatás irányától és az okozó tárgy formájától függ.

Felszínes sérülést okozhatnak éles tárgyak, kis mozgási energiával. Ilyenkor a szemgolyó fala nem szakad meg teljes vastagságban. Karmolás, karcolás is gyakran okoz szemfelszíni sérülést, mely visszatérő szaruhártya hámlé váláshoz vezethet a sérülés helyén.

Tompa, zárt sérülés esetén az azonnal jelentkező tünetek elfedhetik a szemgolyó mélyebb részeinek sérüléseit. A szubjektív tünetek közül általában a fájdalom, különböző látászavarok, ritkán általános tünetek, pl. hányás jellemzőek. Az objektív tünetek között a kötőhártyán vérzés, szakadás; a szaruhártyán hámsérülés; a szemgolyón belül az elülső csarnokban vér fordulhat elő. A pupilla szabálytalan alakú, tágabb az ellenoldalihoz képest, reakciói lassabbak, esetleg fénymerev. A szivárványhártyán repedések, vérzés, gyöki szakadás keletkezhet. A sugártest, valamint a csarnokzug is sérülhet. Ennek másodlagos zöldhályog kialakulása lehet a következménye. A lencse is sérülhet, melynek következtében szürkehályog képződés indulhat meg, a szemlencse luxálódhat is. A szoros anatómiai kapcsolat miatt az üvegtest és az ideghártya sérülései egymással összefüggésben vannak. Az ideghártya széli részein gyakori a vízenyő, ennek talaján hónapokkal, évekkel később lyuk képződhet, mely az ideghártya leválásához ve-

zethet. Az éleslátás helyének vízenyője (Berlin-oedema) esetén átmeneti, de jelentős látáscsökkenést tapasztalunk és az oedema talaján traumás lyuk is keletkezhet. Vérzések is jellemzőek, melyek akár az üvegtesti térbe is betörhetnek, nagymértékű látásromlást okozva. Az érhártyában izolált szakadás, vérzés keletkezhet, melyből később heg lesz, látótérkiesést okozva, vagy ha az érhártya szakadása az éleslátás helyét érinti, maradandó látáskárosodás alakul ki. Igen ritkán a látóideg kiszakadhat a szemgolyóból, mely azonnali látásvesztéssel jár. Előfordulhat a csontos szemüreg sérülése is, ilyenkor a szem mögött keletkező vérömleny súlyos szemideg-kompressziót okozhat. Jellemzőes sérülés az ún. blow-out-fraktúra, amely az orbitabemenetnél nagyobb tárgy, pl. teniszlabda által kiváltott hirtelen szemüregi nyomásnövekedés következtében jön létre. A szemüreg csontos fala a leggyengébb részén, általában az alapján törik. A tört végek közé zsírszövet és külső szemizmok csípődhetnek be, ez szemmozgás korlátozottsággal és kettős látással jár.

**Kezelés.** A szemgolyó zárt, tompa sérülése esetén a terápia a sérülés jellegétől, kiterjedésétől, súlyosságától függ. A szaruhártya hámsérülése esetén antibiotikum cseppek adása szükséges a későbbi felülfertőződés kivédésére. Ha a csarnokban vér található, a kezelés annak mennyiségétől, esetleges következményeitől (a szaruhártya endothelsejtjeinek károsítása, másodlagos zöldhályog kialakulása) függ. Sok esetben a vér spontán felszívódik, kezelést nem, csak megfigyelést igényel. A sérülés után esetleg évek, évtizedek múlva is jelentkezhetnek a traumával összefüggő elváltozások. Leggyakoribb ezek közül a csarnokzugi sérülés következtében kialakult másodlagos zöldhályog, mely esetben tartós gondozás és szemnyomást csökkentő cseppek használatára van szükség. A tág, fénymerev pupilla, leszakadt irisgyök műtéttel, rendszerint a lencse traumás elváltozásainak műtétjével egyszerre állítható helyre (ún. elülső szegment rekonstrukció). Az üvegtest elváltozásai nem igényelnek kezelést, kivéve a nagy mennyiségű vérzést, ami műtéti indikáció. Az ideghártya széli elváltozásait az ideghártya-leválást megelőzendő, lézergócokkal vesszük körül. Az éleslátás helyének elváltozásai (maculalyuk) nagy szakmai tapasztalatot igénylő műtéttel gyógyíthatók. Az érhártya szakadása esetén a vérzés felszívódása után, hetekkel később egy sorvadásos heg alakul ki, mellyel teendő nincs. Ha a vérzés nem szívódik fel teljesen, szervül, abból az ideghártya alatt érujdonképződés indulhat meg, mely további vérzések forrása lehet.

## Nyílt szemsérülések

Nyílt sérülések esetén a vezető panasz a látásromlás. A fájdalom rendszerint kismértékű. A szaruhártyán, illetve az ínhártyán teljes vastagságú seb keletkezik az érhártya és az üvegtest előesésével vagy anélkül. Egyéb objektív tünetek a tompa sérülésekéhez hasonlóak.

Nyílt sérüléseknél először a sérülés körülményeiről (mikor, hol, hogyan történt a sérülés, az esetleges idegentest szennyezett-e, milyen az anyaga) tájékozódunk. A látóélesség vizsgálata mindkét szemre kiterjed az ún. sympathiás ophthalmia kizárása miatt. Ez a kórkép az egészséges szem működését veszélyeztető, a teljes érhártyát érintő, ún. granulomatózus gyulladás, mely az ellenoldali szemben az érhártyát is érintő sérülést követő két hét – egy éven belül indul. Réslámpás vizsgálatot végzünk és tiszta elülső szegmentum esetén indirekt binokuláris szemtükrözést is, mellyel a hátsó rész sérülése, illetve az idegentest jelenléte és helyzete állapítható meg. Radiológiai vizsgálatok (CT, röntgen, MRI) is igénybe vehetők az esetleges idegentest helyzetének meghatározása érdekében. Ha a korábbi diagnosztika nem kielégítő, maximális óvatossággal az ultrahangvizsgálat is elvégezhető.

**Kezelés.** Nyílt, a szemgolyó falának teljes vastagságú sebével járó sérülések esetén azonnali, sürgős műtetre van szükség a fertőzés kockázata miatt. A műtét során a sebet zárni kell, a beteg intra- és perioperatív helyi és általános antibiotikus kezelést kap. Igyekeznünk kell minden lehetséges komplikációt primeren kezelni. Ha szükséges és lehetséges, a sérült szemlencsét műlencsével pótoljuk. Az esetleges intraocularis idegentestet javasolt primeren eltávolítani, noha számos tanulmány alapján az általánosan adott antibiotikum (3. generációs fluorokinolon, levofloxacin) alkalmazásával az endophthalmitis kialakulása kivédhető. Ugyanakkor endophthalmitisszel és intraocularis idegentesttel járó áthatoló szemsérülés esetén azonnali vitrectomia és idegentest-eltávolítás szükséges, mely műtétet csak a beteg életet veszélyeztető általános állapota kontra-indikálhatja. A sebkörnyék, lemetezett szövetek, szemfolyadék, illetve az idegentest bakteriológiai leoltását is el kell végezni, valamint tetanuszprofilaxis is szükséges.

## Endophthalmitis

Az endophthalmitis a szemgolyón belüli legsúlyosabb gyulladás, amelynek különböző okai lehetnek. Az etiológia szerint a leggyakoribb ok a progrediáló bakteriális-gennyes fertőzés, ami különböző úton érheti el a szem részeit. Ez alapján megkülönböztethetünk posztoperatív, perforáló szemsérülést követően kialakult, endogén eredetű, valamint az elülső szegmentum betegségéből kiinduló, szemben belüli gyulladást. A fentiek közül a posztoperatív endophthalmitis a leggyakoribb. Az endophthalmitis azonnali sürgős ellátást igénylő kórkép, amely kezelés nélkül vakságot okozhat, de napjainkban műtéttel a látás megtartható. Amennyiben a gyulladással járó tünetek megjelennek, a folyamat kimenetelét döntően befolyásolja a korai diagnózis. Az EVSG (Endophthalmitis Vitrectomy Study Group) protokoll szerint a vitrectomia előnyös, mint első kezelés, ha masszív üvegtesti érintettség vagy progresszió alakul ki. A Magyarországon jelenleg érvényes szakmai irányelv szerint: Felismerés után azonnali intravitrealis antibiotikum injekció adása szükséges; ha ennek feltételei nem adóttak, a beteg azonnal megfelelő intézetbe szállítandó. Míg az EVS szerint vitrectomia csak akkor indokolt, ha a visus fényérzésre romlott, a mai felfogás szerint célszerű műtétet végezni csökkent vörös visszfény, illetve progresszió esetén, függetlenül a visusértéktől. Amennyiben az intravitrealis antibiotikum beadását követő 24 órán belül nincs javulás, a vitrectomia halasztása rontja/kizárja a visusjavulás esélyét. Ugyanakkor az Európai Cataracta és Refrakatív Sebészeti Társaság (ESCRS) ajánlása szerint az akut posztoperatív endophthalmitis „gold standard” kezelése az azonnali (pár órán belüli) „komplett”, háromkapus pars plana vitrectomia antibiotikum beadásával, míg az ún. „silver standard”, azaz az intravitrealis antibiotikum (1 mg vancomycin és 2 mg ceftazidim) beadása akkor jöhet szóba, ha a vitrectomia személyi/tárgyi feltételei nem adóttak.

## Irodalom

1. Németh J, Maneschg O, Kovács I. *A posztoperatív endophthalmitis magyarországi adatai 2000 és 2007 között. Szemészet, (közlésre benyújtva) 2011.*
2. *Az Egészségügyi Minisztérium Szakmai Protokollja. Endophthalmitis. Forrás: [www.eum.hu/szem-endophth-pdf](http://www.eum.hu/szem-endophth-pdf)*
3. Barry P, Behrens-Baumann W, Pleyer U, Seal D. *ESCRS irányelvek a posztoperatív endophthalmitis megelőzésében, kivizsgálásában és kezelésében. Forrás: [http://shiol.hu/docs/Postoperativ\\_endophthalmitis.pdf](http://shiol.hu/docs/Postoperativ_endophthalmitis.pdf)*
4. *Szemészet. Süveges Ildikó szerkesztő. Budapest: Medicina Könyvkiadó Rt. 1998.*

## A látótér és a látóidegfő elváltozásai glaucomában

*Optic nerve head and visual field changes in glaucoma*

**Holló Gábor, Kóthy Péter**

Semmelweis Egyetem, Szemészeti Klinika, Tömő utca

*Kulcsszavak:* automata küszöbperimetria, látóidegfő, a glaucoma progressziója

*Key words:* automated threshold perimetry, optic nerve head, progression of glaucoma

A látótér és a látóidegfő glaucomás károsodásának felismerése a glaucoma diagnosztizálásának alapja, hiszen a szemnyomás mérésével glaucomát diagnosztizálni nem lehet. A kezelésbe vett zöldhályogos beteg gondozása során mind a papilla, mind a látótér rendszeres ellenőrzése szükséges abból a célból, hogy a már kialakult károsodás fokozódását (progresszió) korán észlelhessük, a kezelés módosítását megkezdhessük, majd ezután annak eredményességét lemérhessük. Magyarországon jelenleg a glaucomás betegek ellátásának gyakorlata nem optimális, a progresszió észlelésére és ennek alapján a szemnyomás csökkentő kezelés (cseppkezelés, lézeres vagy műtéti kezelés) megváltoztatására általában nagyon későn kerül sor.

### Automata perimetria 2012-ben

Az automata perimetria alapjait illetően a magyar nyelven is hozzáférhető szakirodalomra utalunk (1, 2). Glaucoma diagnosztizálására és főként követésére az Octopus és a Humphrey gépcsald használható, mivel ezek programjai a legfejlettebbek, nemzetközileg is ezek használatosak, és a beteg konzultálása során folyamatosan és széles körben elérhetők. A beteg követése során az egyes gépcsaldok és ugyanazon periméter eltérő programjai nem váltogathatók. Ennek oka az, hogy az eltérő periméter családok eltérő tesztpont eloszlást és háttér/jel intenzitást alkalmaznak, és a retina küszöbérzékenysége ugyanazon pontban is eltér aszerint, hogy milyen prog-

rammal/stratégiával vizsgálunk. Mivel a korszerű küszöbérzékenységi tesztek ma már nem időigényesek, küszöbfeletti tesztek nem alkalmazunk (ezek információ tartalma kicsi). A korábban ígértesnek tűnő speciális tesztek (kék-sárga perimetria, frekvencia kettőzött perimetria stb.) használata nem javasolt. A diagnosztikában jelenleg használatos küszöbérzékenységi tesztek/stratégiák legfontosabb jellemzőit az 1. táblázat, a globális indexek jelentését a 2. táblázat tartalmazza.

Diagnosztikai vizsgálat esetén a tanulási hatás kiküszöbölésére általában 2 vagy 3 vizsgálat végzése szükséges. Célszerű rövid tesztel (Humphrey: Swedish Interactive Threshold Algorithm, SITA; Octopus: Tendency Oriented Perimetry, TOP) végezni a kezdeti vizsgálatokat. A vizsgálat technikájában (I) az elmúlt évtizedben nem volt változás. A legfontosabbak az alábbiak:

**Szükséges:** pontosan bevinni a betegadatokat (utólagos kézi javítás a jelentésben már nem módosítja számítógépes feldolgozás eredményét), a teendők pontos elmagyarázása a vizsgálatnak, szemfelszín betegség/száraz szem esetén vizsgálat előtt műkönyv cseppentése, az adott géphez előírt korrekció megfelelő felhelyezése (a korrekciós lencse távolsága a corneától 1,5 cm legyen), a megbízhatósági indexek és a pupilla méret ellenőrzése és figyelembe vétele, a célnak megfelelő program/stratégia választása (időtartam, pontosság, összehasonlíthatóság).

**Tilos:** az előírt korrekció alkalmazásának elmulasztása (értékelhetetlen lesz az eredmény), a beteg saját szemüvegével történő korrekció (értékelhetetlen eredmény,

#### 1. táblázat

*Az Octopus és Humphrey periméterek legfontosabb szoftverei és azok legfontosabb tulajdonságai*

CÉL	OCTOPUS	IDŐTARTAM (PERC)	HUMPHREY	IDŐTARTAM (PERC)
Klasszikus, részletes, (de lassú és fárasztó) küszöbérzékenység meghatározás (bracketing)	Normál stratégia	12–18	Full threshold (Statpac I, II)	13–16
A tesztidő rövidítése a lépcsőmagyság módosítása révén	Dinamikus stratégia	7–8	Fastpac I, II	8–10
A tesztidő további rövidítése a hagyományostól eltérő adatelemzés révén	Tendencia orientált perimetria, TOP	2,5–3	SITA* Standard SITA Fast	6–9 4–6
Az időbeni változás kimutatása követés során	Trend analízis (Peritrend) Lineáris regresszió analízis (EyeSuite)		Glaucoma Change Probability teszt, Boxplot analízis (esemény típusú változás kimutatása) Lineáris regresszió analízis (Progressor, Visual Field Index, VFI)	

\* SITA: Scandinavian Interactive Threshold Algorithm



2. táblázat

Az Octopus és Humphrey periméterek legfontosabb globális indexei

GLOBÁLIS INDEX	JELENTÉS	NORMÁL-TARTOMÁNY
Mean sensitivity (MS)	az egész látótér átlagos érzékenysége (dB)	
Mean defect, mean deviation (MD)	az egész látótér érzékenységszökkenése	-2...+2 dB
Loss variance (LV, GV)	az összes relatív szenzitivitás érték variáciája (a PSD négyzete)	0...6 dB <sup>2</sup>
Corrected loss variance (CLV, CGV)	a mérési hiba levonása utáni LV	0...4 dB <sup>2</sup>
Pattern standard deviation (PSD, GS)	az összes relatív szenzitivitás érték standard deviációja (a látótér inhomogenitását jellemzi), információtartalma azonos a Bebie-görbe grafikus információjával	0...3 dB
Corrected pattern standard deviation (CPSD, CGS)	a mérési hiba levonása utáni korigált PSD	0...2 dB
Short term fluctuation (SF)	az átlagos mérési hiba egy teszten belül	0...2 dB
Visual Field Index (VFI)	Humphrey rendszerben a megmaradt látótér normális látótérhez viszonyított értékét jelzi %-ban	100%

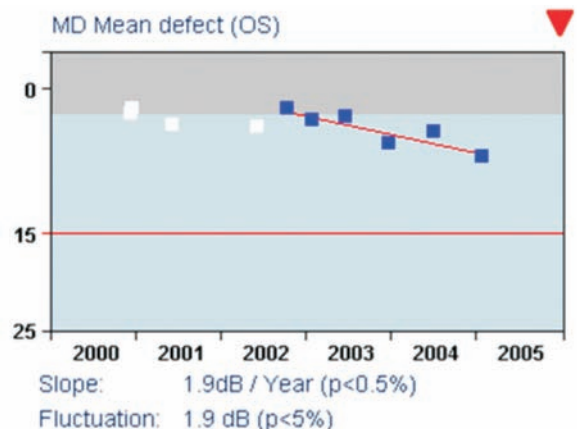
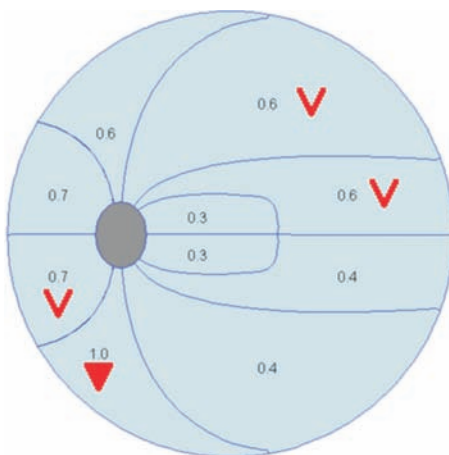
szemüveg-keret műtermékek), a műtermékek kiszűrésének és a vizsgálat szükséges megismétlésének elmulasztása (áryékok, excentrikus pozíció, szemhéj és korrekciós lencse-keret műtermékek stb.).

**Az eredmény értékelése:** ne csupán mechanikusan másoljuk le a globális indexeket, hanem a valós károsodás tényleges életminőséget rontó/veszélyeztető jellegét is észleljük (közvetlen fixációvesztés lehetősége), és ennek alapján cselekedjünk. Korai/közepesen súlyos glaucomában a lokális inhomogenitás nő (PSD, CPSD, LV, CLV), a diffúz károsodás (MD) csak kissé növekszik, súlyos stádiumban a lokális inhomogenitás csökken, az MD növekszik. A Humphrey periméter Visual Field Index (VFI) paramétere %-ban fejezi ki a még megmaradt centrális látótér értékét (ép=100%, perimetriás vakság=0%) úgy, hogy a centrális pontok érzékenysége nagyobb értékkel számít be a végeredménybe (funkcionális fontosság). Ez az elemzés nem ad több információt, mint a korábbiak, de a nem spe-

cialista számára egyszerűen és érthetően mutatja meg a károsodás jelentőségét.

**A progresszió/stabilitás elbírálása a követés során:** a kezdeti tanulási effektuson túljutva a látótér esetleges változásait kell keresni. A progresszió megállapítása nem szubjektív elbíráláson alapul, és nem akkor kell a változást észlelni, amikor a látótér már súlyos romlást szenvedett át. A progresszió kimutatásához az kell, hogy

1. a vizsgálatot kellő gyakorisággal elvégezzük [az első évben 6 vizsgálatot célszerű végezni a gyorsan progresszió esetek észlelésére, később, ha a stabilitásról meggyőződünk, lényegesen ritkábban, évente 1-2 alkalommal elégséges lehet a vizsgálat végzése (3)];
2. a változást észleljük (ehhez progressziót elemző szoftvert kell alkalmazni, 1. táblázat);
3. a progressziót a hosszú távú ingadozástól (fluktuáció) különítsük el.



1. ábra

Octopus EyeSuite elemzés részletei. A szoftver legfejlettebb változata a clusterok progresszióját külön-külön vizsgálja (bal oldali kép), míg az alap szoftver az egész látótérre vonatkozó MD változását mutatja (jobb oldali kép). A szoftver a változást dB/év mértékegységbe adja meg, a statisztikailag szignifikáns progressziót lefelé mutató piros háromszög (p<1%), ill. nyílhegy (p<5%) jelzi

GPA - Resumen

Ojo: Izquierdo

Nombre: MERCHAN GOMEZ, JUAN  
ID: 65557


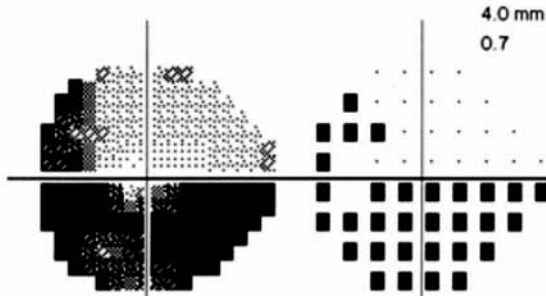
FDN: 12-05-1947

Valores iniciales: SITA-Standard

Central 24-2 Prueba de umbral

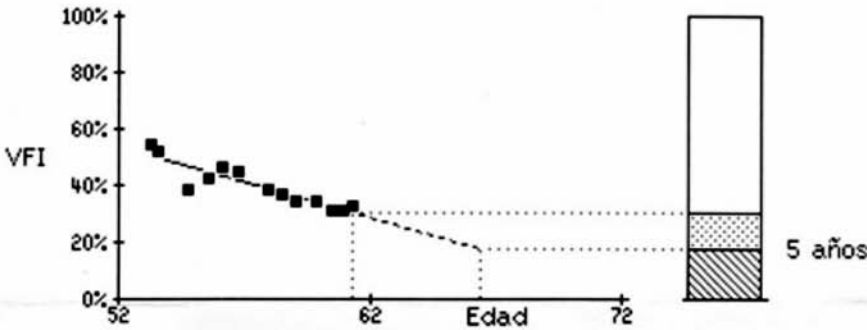
Tonos grises Desviación del modelo  
01-09-2000 PHG: Fuera de limites normales

Tonos grises Desviación del modelo  
07-12-2000 PHG: Fuera de limites normales



FL: 0/0 FN: 0% FP: 0%  
Foveal: APAGADO DM: -19.63 dB P < 0.5%  
VFI: 54% DSM: 13.55 dB P < 0.5%

FL: 1/16 FN: 0% FP: 2%  
Foveal: APAGADO DM: -19.78 dB P < 0.5%  
VFI: 52% DSM: 12.92 dB P < 0.5%



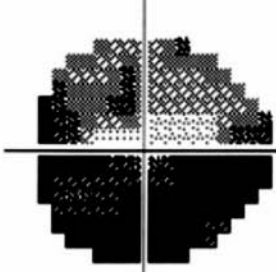
Tasa de progresión: -2.5 ± 0.8 %/año (95% confidencial)

Desviación significativa en P < 0.1%

Seguimiento

Ver copia impresa de GPA completa para análisis completo

Tonos grises Desviación del modelo Desviación de los valores iniciales Análisis de progresión  
26-08-2008 SITA-Standard PHG: Fuera de limites normales



La desviación del modelo no se muestra para campos deprimidos. Remítase a Desviación total.

	3	-1	1	-2				
	19	0	-9	-1	-2	-2		
	5	10	-3	-16	0	-1	1	1
	-4	4	3	2	0	2	-9	-13
	3	5	-11	4	5	5	4	5
	5	13	9	5	5	5	5	5
	4	-13	-5	5	5	7		
	2	-10	-3	5				

El análisis de progresión no se muestra en campos muy deprimidos. Consulte el diagrama de VFI.

Foveal: APAGADO DM: -23.25 dB P < 0.5% FL: 0/16 FN: 0% FP: 6%  
VFI: 33% DSM: 11.02 dB P < 0.5%

\*\* La MD de valores iniciales está fuera de rango \*\*

Exámenes de seguimiento anteriores:

03-10-2007 09-04-2008

- :: < 5%     ↓ P < 5% deterioro
- ⊗ < 2%     ▲ P < 5% (2 consecutivos)
- ⊗ < 1%     ▲ P < 5% (3+ consecutivos)
- < 0.5%   X Fuera de rango

Notas:

HOSPITAL DE MOLLET  
SERVEI D.OFTALMOLOGIA  
C/ SANT LLORENÇ, 39/41  
08100 MOLLET DEL VALLES  
TELF. 93.576.03.22  
© 2007 Carl Zeiss Meditec  
HFA II 750-10095-4.2

2. abra

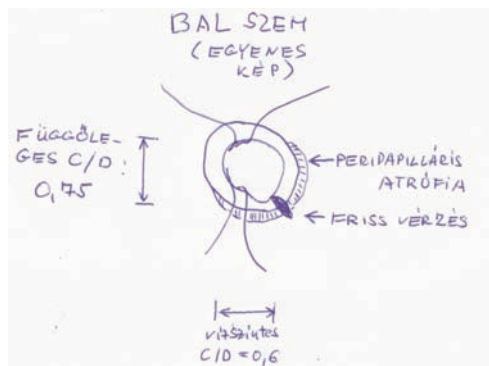
Humphrey Visual Field Analyzer VFI jelentés (magyarázat a szövegben)

Korábban az egyedi látótér eredményeket egymás mellé téve, a globális indexek és az esemény típusú progresszió kritériumai (1) alapján lehetett progressziót kimutatni, ha az eltérés reprodukálható volt legalább 2 egymás utáni vizsgálattal. Ez azonban nehézkes, és nem eléggé pontos megközelítés. Ma már mindkét nagy perimetriás rendszerben találunk progresszió-elemző szoftvert (4-7, 1. táblázat). Az Octopus EyeSuite szoftvere a globális paraméterekre meghatározza a szignifikáns progressziót vagy javulást, ill. ezek hiányát, és számszerűsíti a változást dB/év mértékegységben (1. ábra). A Humphrey VFI szoftver a két kiindulási látótérhez képest adja meg a progressziót (dB/év), a megmaradt látótér „értékét” (%-ban), előrejelzi a romlás mértékét 5 évre, és egyben a klasszikus esemény típusú változás-elemzés (Glaucoma Change Probability) alapján is jelzi a stabil és a reprodukálhatóan progrediáló vagy javuló pontokat (2. ábra). A fenti szoftverek használata nagyon kívánatos a glaucomás beteg követése során. Az egyes szoftverek részleteit nem kell mindenkinek ismerni, de azt a szoftvert, amit az adott szemorvos használ, részleteiben ismerni szükséges. Ehhez a telepítéskor adott kézikönyv és a betanítás ad segítséget. Általánosságban igaz, hogy 1 db/év és afeletti MD progresszió nagyon gyors romlást jelent, és sürgősen érdemi beavatkozást igényel.

### A látóidegfő vizsgálata

A papilla képkalkító módszerekkel történő vizsgálata (8, 9) ma még nem része a rutin szemészeti gyakorlatnak Magyarországon. A papilla glaucomás károsodásának észleléséhez és a peremterület-károsodás fokozódásának kimutatásához elengedhetetlen a papilla részletes és strukturált vizsgálata, az eredmény *szöveges és rajzos* dokumentálása (3. ábra) a követés során. A papilla vizsgálatát réslámpa és aszférikus nem kontakt előtétlencse (pl. Volk 90 D) használatával kell végezni úgy, hogy a résfény méretét a papilla méretéhez igazítjuk [ezáltal a papilla nagysága is meghatározható (1)], és intenzitását minimálisra csökkentjük (az erős fényben a peremterület halványabbnak tűnik, illetve egyes részei nem látszanak).

A papilla vizsgálatának szempontjai a vizsgálat sorrendjében az alábbiak:



3. ábra

### Glaucomás papilla rajza

1. A papilla széle (meghatározni, kizárni az Elschnig gyűrűt, peripapillaris atrophíát).
2. A papilla mérete (kicsi-közepes-nagy: korrigált méretszámítás részfénnyel).
3. A peremterület belső körvonalának meghatározása.
4. Vízszintes és függőleges cup/disc arány meghatározása (ott, ahol a legnagyobb a peremvesztés).
5. Van-e peremterület veszteség és hol (érlecsupaszodás, notch)?
6. A peremterület színe (ha a peremterület fakó, de megvan, akkor nem glaucomáról van szó, hanem n. opticus atrophiaról).
7. Vannak-e glaucomás érjelek (megtörés, lecsupaszodás, proximalis kontrakció, papilla vérzés)?
8. Van-e béta zóna peripapillaris atrophia, hol, és hol a legkiterjedtebb?
9. Peripapillaris idegrostréteg rajzolata (ha megvan és egyenletes, akkor nincsen glaucomás eltérés: főként fiatalokon látható jól a papilla rutin vizsgálata során is).

Összefoglalva, megfelelően megválasztott, standard, a progresszió elemzésére alkalmas teszttel kell a látótérrel vizsgálni glaucomában. A papillakárosodás progressziójának elemzése elengedhetetlen.

A papilla rutin vizsgálatát strukturáltan kell elvégezni, az eredményt dátumozottan, rajzzal dokumentálni kell. A papilla és a látótér eltérései egymásnak térben és súlyosságban megfelelnek, és együtt változnak a követés során.

### Irodalom

1. Holló G. Korszerű automata perimetria 2000. Elméleti alapok és klinikai gyakorlat. Tömő utcai füzetek 2000;9:54-86.
2. Európai Glaucoma Társaság. Ajánlások a glaucoma terminológiájára, diagnosztikájára és kezelésére 3. kiadás 2008, Dogma Srl, Savona (letöltés: [www.EUGS.org](http://www.EUGS.org))
3. Chauhan BC, Garway-Heath DF, Goni FJ, Roseti L, Bengtsson B, Viswanathan AC, et al. Practical recommendations for measuring rates of visual field change in glaucoma. Br J Ophthalmol 2008; 92: 569-573.
4. [http://www.haag-streit.com/products/imaging-solutions/eyesuite/eyesuite-i4000-new-software-features/print.html?no\\_cache=1](http://www.haag-streit.com/products/imaging-solutions/eyesuite/eyesuite-i4000-new-software-features/print.html?no_cache=1)
5. Weijland A, Fankhauser F, Bebie H, Flammer J. Automated perimetry. 5th edition. Haag-Streit AG, 2004.
6. [http://www.zeiss.de/41256808003BC74D/EmbedTitelIntern/HFA\\_GPA\\_sample\\_cases/\\$File/HFA\\_GPA\\_sample\\_cases.pdf](http://www.zeiss.de/41256808003BC74D/EmbedTitelIntern/HFA_GPA_sample_cases/$File/HFA_GPA_sample_cases.pdf)
7. Heijl A, Patella VM. Essential perimetry 3rd edition. Carl Zeiss Meditec, Dublin 2002.
8. Holló G, Kóthy P, Tóth M. Papillamorfológia és morfometria. In: Németh J (ed). Szemészeti diagnosztikus képkalkító eljárások. Semmelweis Kiadó, Budapest 2011: 128-136.
9. Holló G, Tóth M, Garas A. A retinális idegrostréteg vizsgálata. In: Németh J (ed). Szemészeti diagnosztikus képkalkító eljárások. Semmelweis Kiadó, Budapest 2011: 137-145.

## A glaucoma gyógyszeres és műtéti kezelése, csarnokvíz elvezető implantatumok

*Medical and surgical treatment of glaucoma – basic aspects*

**Holló Gábor, Kóthy Péter**

Semmelweis Egyetem, Szemészeti Klinika, Tömő utca

**Kulcsszavak:** glaucoma, gyógyszeres kezelés, szelektív lézer trabeculoplastica, trabeculectomia, csarnokvíz elvezető implantatumok

**Key words:** glaucoma, medical therapy, selective laser trabeculoplasty, trabeculectomy, aqueous humour drainage devices

A glaucoma kezelésének lényege a szemnyomás megfelelő mértékű, tartós csökkentése abból a célból, hogy a papilla és látótér károsodás progresszióját megállítsuk, ill. ütemét jelentősen csökkentsük. A papilla/retina keringésének javítása és a szemnyomás csökkentésétől független neuroprotektív jelenleg nem létezik. Az azonban bizonyított, hogy az ocularis perfúziós nyomás esése és ingadozása a glaucomás progressziót elősegíti. A túlzott (főként esti antihypertensív gyógyszereléssel kiváltott) vérnyomáscsökkentés a perfúziós nyomás csökkentése révén elősegíti a progressziót. Ha egy antihypertensívummal kezelt beteg glaucomás szemének állapota a szemnyomás megfelelő, napi 24 órás kontrollja és a beteg elégséges együttműködése esetén progressziót mutat, 24 órás vérnyomás monitorizálás javasolt. Éjjeli overdipping (a vérnyomás 20%-ot meghaladó esése), illetve az éjszakai ocularis perfúziós nyomás (1/3 brachialis középnyomás mínusz szemnyomás) 50 Hgmm alá esése esetén az antihypertensív gyógyszerelés módosítása szükséges (1).

### A cél szemnyomás

Általánosságban, a megcélzott szemnyomás károsodás nélküli ocularis hypertensio esetén a szokásos „normális nyomástartomány” (a kockázatot ezzel az egészséges népesség kockázatának mértékére csökkentjük), definitív glaucomás károsodás esetén 18 Hgmm alatti érték 4 Hgmm-t meg nem haladó napi ingadozással, előrehaladott glaucomás károsodás esetén 9–12 Hgmm minimális ingadozás mellett (2, 3). A követés során a megcélzott értéktartomány módosítása válhat szükségessé. A mért szemnyomás centrális cornea vastagság (CCT) szerinti „korrekciója” teljesen téves és hibás: csak a mért nyomás értékeket szabad rögzíteni és tekintetbe venni. Egészséges cornea esetén 3 kategóriát kell felállítani: CCT <520 µm (a tényleges intraocularis nyomás valószínűleg nagyobb, mint a mért nyomás, tehát alacsonyabb mért értékek elérése kívánatos), CCT 520–570 µm (a mért és valós nyomás lényegében egyezik) és CCT >570 µm (a tényleges intraocularis nyomás valószínűleg kisebb a mértnél, tehát ha nincsen progresszió, viszonylag magasabb célnyomás megfelelő lehet).

### A betegek együttműködése a kezelés során (compliance)

A szemcseppekkel csak akkor elérhető el hatékony szemnyomás csökkentés, ha a beteg a kezelést sikeresen végrehajtja (megfelelő időben effektív módon cseppent, a szemét a cseppentés után mintegy 2 percre lazán becsukva tartja, és könnypont kompressziót alkalmaz a szisztémás mellékhatások elkerülésére). E lépéseket a betegnek a gyakorlatban is meg kell tanítani. Minél inkább érti a beteg a teendőit és azok okát, minél kevesebb alkalommal kell naponta cseppentenie, annál nagyobb lesz compliance-e (2). A fentiek értelmében a fix csepp kombinációk használata hosszú távon előnyösebbnek tartható, mint a hatóanyagok külön cseppentőből való cseppentése.

### A benzalkónium-klorid (BAK) okozta szemfelszín toxicitás

A BAK hatékony védelmet biztosít a szemcseppek bakteriális és gombás fertőződése ellen, ám krónikusan és naponta többször alkalmazva detergens hatása révén elősegíti a száraz szem kialakulását, toxikus hatása miatt károsítja a cornea és a conjunctiva hámsejtjeit és a kehelysejtet, szubklinikus gyulladást okoz, ami a későbbi filtrációs műtét sikerességének esélyét rontja. A konzerválószer-mentes, egyadagos, valamint az alternatív (nem BAK alapú) konzerválószerrel tartósított hagyományos kiszerelésű szemnyomás csökkentő cseppek a fenti szövődményeket kiküszöbölik, illetve csökkentik (4).

### Szemnyomáscsökkentő cseppek, hatástani csoportok, hatáserősség, fix kombinációk

Magyarországon jelenleg elérhető hatóanyagok szemnyomáscsökkentő hatását az 1. táblázat tartalmazza (2). A fix kombinációk jellemzőit a 2. táblázat mutatja be. Fontos tudni, hogy a fix kombinációk maximális napi adagolása a kombináció ritkábban adható tagjának maximális napi adagolása. A fix kombinációk nem kombinálhatók egymással (mivel valamennyien béta-receptor-blokkolót tartalmaznak) és olyan hatóanyagú cseppel, aminek hatóanyag-családjába tartozó alkotóval rendelkeznek (prosztanglandin analóg nem kombinálható prosztanglandin analóggal stb.).

1. táblázat

A legfontosabb szemnyomás csökkentő cseppek nyomáscsökkentő hatásának összefoglalása (2)

HATÓANYAG	SZEMNYOMÁSCSÖKKENÉS (%) A KEZELÉS NÉLKÜLI 25-30 HGMM-ES NYOMÁSHOZ KÉPEST	
	CSÚCSHATÁS	HATÁSMINIMUM
Bimatoprost	Tartomány: 31–33 %	33
Latanoprost		31
Travoprost		31
Timolol		27
Betaxolol		25
Brimonidin		23
Dorzolamid		20
Brinzolamid		20

### Lézerkezelések

A lézer trabeculoplastica tekintetében az elmúlt évek újdonsága a szelektív lézer trabeculoplastica (SLT). Pontos hatásmechanizmusa nem ismert (5). Lényegében a trabecularis hálózat nem fotokoagulatív stimulálása éven éri el a csarnokvíz elvezetés fokozódását és a szemnyomás csökkentését. Nyomáscsökkentő hatása az argon lézer trabeculoplasticáéhoz hasonló, ám elvben sikeresebben ismételtető, mivel a trabecularis rendszert kevésbé károsítja. Az SLT-vel nyert gyakorlati tapasztalatok vegyesek, a fajlagos költség nagy, mivel az SLT (szemben a fotokoagulatív lézerekkel) más kezelésre nem használható.

### Glaucoma ellenes műtétek

A mitomycin C (MMC) alkalmazással kiegészített trabeculectomia világszerte a leghatékonyabb és arany standardnak tekintett glaucoma ellenes beavatkozás (6,7).

Egyes újabb módszerek (mély sclerectomia, canaloplastica, viscocanalostomia stb.) jelenleg értékelés alatt állnak, követési idejük a végleges véleményalkotáshoz nem elégséges, a nemzetközi tudományos standardoknak megfelelő tanulmányok száma kicsi (6). A MMC trabeculectomia sikerességének (a műtét technikai részén kívül) alapvető meghatározója a preoperatív előkészítés és a posztoperatív gondozás: mindkettő a szemfelszín és a conjunctiva gyulladáson alapuló folyamatok kontrollálásán és az optimális sebgyógyulást szolgálja (6). Ha a conjunctiva gyulladt (szemcsepp allergia, mellékhatás, BAK toxicitás), a filtrációs lebeny elzáródásának nagy ez esélye. Ezért a gyulladást okozó anyagokat (cseppet) hetekre el kell hagyni műtét előtt, és más (akár szisztémás acetazolamid) kezeléssel kell időlegesen kontrollálni a szemnyomást. Emellett preventív fluoromethalon tartalmú csepp adása indokolt a műtét előtti hetekben. Posztoperatív a napi 5x történő nem fluorozott kortikoszteroid cseppentése (dexamethasone, betamethasone, prednisolon tartalmú cseppek) mintegy 3 hónapig folytatandó. Ha a lebeny zsugorodik és/vagy a szemnyomás emelkedik (mert a lebenyfunkció a lebeny fokozott gyulladása miatt csökkent vagy a lebeny encapsulálódik), a kortikoszteroid cseppentést fokozni és nem elhagyni kell (hiszen ezzel nyomjuk el a gyulladást). Nem szabad késlekedni a bulbus masszázs alkalmazásával valamint a MMC alkalmazással kombinált needling beavatkozással, ami szükség esetén ismételtető. Célszerű mielőbb specialistával konzultálni. Semmiképpen nem helyes szemcseppkezelést bevezetni, mert az (BAK tartalmú és prosztaglandin hatóanyagú csepp esetén) fokozza a gyulladást, és nem jelent megoldást a lebeny hegesedésének megállítására.

### Csarnokvízelvezető implantatumok

Valódi csarnokvízelvezető implantatumnak csak a hosszú kivezető csővel rendelkező implantatumok tarthatók (Ahmed, Baerveldt, Molteno, Krupin implantatum). Ezek használata akkor indokolt, ha a limbus felső 180°-os részében nincsen a csarnokvíz felszívására alkalmas conjunctiva (azaz a kötőhártya heges). Az implantatum a csarnokvizet a limbustól távoli subconjunctivalis területre

2. táblázat

Magyarországon forgalomban lévő szemnyomás csökkentő fix cseppkombinációk összefoglalása

EGYIK KOMPONENS	BÉTA-BLOKKOLÓ KOMPONENS	GYÁRI NÉV (ELSŐ GYÁRTÓ)	GYÁRTÓ (ELSŐ GYÁRTÓ)
Bimatoprost 0,03 %	Timolol 0,5%	Ganfort	Allergan
Latanoprost 0,005 %	Timolol 0,5%	Xalacom	Pfizer
Travoprost 0,004 %	Timolol 0,5%	Duotrav	Alcon
Dorzolamid 2%	Timolol 0,5%	Cosopt	MSD
Brinzolamid 1%	Timolol 0,5%	Azarga	Alcon
Brimonidin 0,2%	Timolol 0,5%	Combigan	Allergan
Pilocarpin 2%	Timolol 0,5%	Fotil	Santen
Pilocarpin 4%	Timolol 0,5%	Fotil forte	Santen

vezeti, ahol az az implantatum tányérján szétterülve felszívódik (6, 8). Az implantatumok alkalmazásának részleteit illetően a hazai szakirodalomra utalunk (9).

A nemrégiben hazai forgalomba került Ex-PRESS acél implantatum nem tartozik a fenti eszközök közé. Használata lényegében trabeculectomia variáns, a trabeculectomia problematikus részét (episclerális hegesedés) nem befolyásolja, azaz előrelépést nem jelent. Arra vonatkozóan, hogy a koponya mágneses rezonancia vizsgálata

(MRI) során az implantatum elmozdulhat-e, az eddig publikált kisszámú közlemény eltérő eredményre jutott (10).

Összefoglalva, a kezelés során a kombinált készítmények használata és minél kisebb számú cseppentés kívánatos. A cseppek nyomáscsökkentő hatásának mértékét, adagolását és hatóanyagait ismerni kell. A preoperatív és posztoperatív gondozás során a gyulladásos reakciót gondosan kell uralni.

#### Irodalom

1. Coleman A, Miglior S. Risk factors for glaucoma onset and progression. *Surv Ophthalmol* 2008; (S1):S3-S10.
2. Európai Glaucoma Társaság. Ajánlások a glaucoma terminológiájára, diagnosztikájára és kezelésére 3. kiadás 2008, Dogma Srl, Savona (letöltés: [www.EUGS.org](http://www.EUGS.org))
3. The AGIS Investigators. The Advanced Glaucoma Intervention Study (AGIS): 7. The relationship between control of intraocular pressure and visual field deterioration. *Am J Ophthalmol* 2000; 130:429-440.
4. Brignole-Baudouin F, Riancho L, Liang H, Nakib Z, Baudoin C. In vitro comparative toxicology of polyquad-preserved and benzakonium chloride-preserved travoprost/timolol fixed combination and latanoprost timolol fixed combination. *J Ocul Pharmacol Ther.* 2011; 27:273-280.
5. Barkana Y, Belkin M. Selective laser trabeculoplasty. *Surv Ophthalmol* 2007; 52:634-654.
6. Weinreb RN, Crowston JG. *Glaucoma surgery (International Glaucoma Societies, Consensus series No.2)*, Kugler Publications, Hague 2005.
7. Holló G, Megyesi M. Első eredményeink mitomycin C adással kiegészített trabeculectomiával hegesedésre különösen hajlamos glaucomás szemeken. *Szemészet* 1995; 132:13-18.
8. Holló G. Tapasztalataink Ahmed S-2 csarnokvíz elvezető implantatummal magas szemnyomású, egyéb módszerekkel sikeresen nem kezelhető glaucomás szemeken. *Szemészet* 2004; 141:313-322.
9. Holló G: Ahmed S-2 és FP-7 típusú csarnokvízvezető implantatummal nyert középtávú eredményeink magas szemnyomású, más filtrációs módszerrel sikeresen nem kezelhető glaucomás szemeken. *Szemészet* 2009; 146:83-90.
10. Seibold LK, Rorrer RA, Kahook MY. MRI of the Ex-PRESS stainless steel glaucoma drainage device. *Br J Ophthalmol* 2011; 85:251-254.

## Macula-oedema különböző kórképekben

*Macular edema in different pathologies*

### Kovács Illés

Semmelweis Egyetem, Szemészeti Klinika, Mária utca

**Kulcsszavak:** macula-oedema, vér-retina gát, optikai koherencia tomográf

**Key words:** macular edema, blood-retinal barrier, optical coherence tomograph

**Kialakulása.** A macula-oedema a fovea körüli területen a retina szöveteiben a folyadék felhalmozódását jelenti. Látásromláshoz vezet, mivel a sejtek közötti kapcsolatot megzavarja, illetve gyulladásos választ indukál. A macula-oedema különböző szemészeti betegségek *nem-specifikus jele*, nem egy különálló entitás. A macula-oedema a legtöbb esetben a vér-retina gát károsodásával jár együtt és számos szemészeti betegséghez társulhat, például: uveitis, trauma, intraocularis műtét, vascularis retinopathiák, vitreoretinalis adhéziók, dystrophiák, cukorbetegség, valamint időskori maculadegeneráció. A macula-oedema hisztopatológiailag folyadék felhalmozódását jelenti a külső plexiformis, valamint a belső magvas és a belső plexiformis rétegben. A retina szöveteiben kialakuló folyadék felhalmozódás lehet intra- és extracelluláris is. Az intracelluláris folyadékot *citotoxikus oedemának* is nevezik és a sejtek ionháztartásának zavara okozza. A gyakoribb extracelluláris folyadékgyülem hátterében a vér-retina gát sérülése áll. Az intracelluláris oedema ép vér-retina gát esetében is kialakulhat, hátterében a sejten belüli ionkoncentráció felborulása, elsősorban  $\text{Na}^+$  felhalmozódása áll. Excitatorikus neurotranszmitterek (pl. glutamát) felhalmozódása vagy ischaemia, trauma, toxikus károsodás állhat a hátterében. Ezzel szemben az extracelluláris oedema direkt kapcsolatban áll a külső vér-retina gát károsodásával. A szöveti duzzanat az extracelluláris folyadékgyülem következménye, a külső vér-retina gát sérülése következtében kilépő folyadék egyértelműen kimutatható fluoreszcein angiographiával. A vér-retina gát sérülését lokálisan felszabaduló citokinek is okozhatják, és a vér-retina gát sérülése gyulladásos kaszkádon keresztül további citokin felszabaduláshoz vezethet. Gyulladás esetében a gyulladásos mediátorok – a pigmenthám sejtek közötti ún. tight-junction kapcsolatokat károsítva – vezetnek a vér-retina gát sérüléséhez.

**Diagnosztika.** A macula-oedema kimutatására jelenleg a fundus biomikroszkópia mellett a fluoreszcein angiográfia, és az optikai koherencia tomográfia (OCT) vizsgálatokat alkalmazzuk. Mindkét vizsgálatmódszerrel a legfontosabb paraméterek a következők: a macula-oedema kiterjedése, formája (fokális vagy diffúz), a fovea érintettsége, fluoreszcein-angiográfiával festékkilépés (vér-retina gát sérülésére utal) vagy ischaemiás jelek, vitreomacularis trakció jelenléte, a retina megvastagodás mértéke, cysták jelenléte (külső vagy belső), valamint a macula-oedema fennálási ideje.

A fluoreszcein-angiográfia jelenleg is gold standard vizsgálatnak tekinthető, elsősorban a vér-retina gát sérülését mutatja ki. Segítségével kimutatható a kapillárisokból történő festékkilépés területei, valamint a kapilláris elzáródás jelenléte is. Ugyanakkor a festékkilépés mértéke nem korrelál a látásélesség csökkenéssel, abban a krónikus macula-oedemának a fotoreceptorokat és pigmenthámot károsító hatása is közrejátszik. Az OCT segítségével a macula keresztmetszeti képét vizsgálva a retina megvastagodása jól mérhető, a macula-oedema jellege (külső, belső cysták), valamint a subretinalis folyadék jelenléte is jól kimutatható. Az OCT követéses vizsgálatokra is jól alkalmazható, valamint nagy felbontása révén a más vizsgálati módszerekkel nem detektálható egészen kis fokú macula-oedemát is képes kimutatni.

**Kezelés.** A macula-oedema sikeres kezelése nagyfokban függ a kialakulásának hátterében álló alapvető okok felismerésétől. Az alkalmazott gyógyszerek közül a nem szteroid gyulladáscsökkentők a prosztaglandinok és a leukotriének termelődését csökkentik, valamint gátolják a klorid ion áramlásához társuló folyadék áramlást. A szteroidok gátolják az interleukin termelést és a VEGF felszabadulást, valamint helyreállítják a károsodott vér-retina gátat a tight-junction kapcsolatok erősítése révén. A karboanhidráz bénítók a retinalis pigmenthámokon keresztüli folyadék transzportot modulálják, ezáltal elősegítve az extracelluláris folyadéknek a choroidea felé történő elvezetését. Az éréredetű növekedési faktor (VEGF) inhibitorok a permeabilitáscsökkentő hatásuk révén csökkentik a folyadék kilépését az extracelluláris térbe. Míg a nemsteroid gyulladáscsökkentők adása elsősorban csepp formájában történik, addig a szteroid készítmények intravitrealis (kristályos vagy depo injekció) adása is elterjedt. A VEGF gátlók adása jelenleg csak intravitrealis injekció formájában elérhető. A diabeteses macula-oedema esetében a lézeres kezelés feltehetően az ischaemia, illetve a következményesen emelkedett VEGF szint csökkentése révén hathat. A sebészi módszerek közül a vitreomacularis trakció megszüntetése növeli az intraretinalis szöveti nyomást, ezáltal az erekből a folyadék kilépését, annak felhalmozódását gátolja. Továbbá a vitrectomia során fokozódik a szem elülső és hátulsó szegmense közötti oxigéntranszport, valamint a műtét a felhalmozódott gyulladásos mediátorok, VEGF eltávolítása révén is hat.

Mindazonáltal, főként a krónikus macula-oedema kezelése gyakran nagy kihívás, és az azt kiváltó alapbetegség jellegétől függően csak átmenetileg és/vagy részben érhető el a macula-oedema felszívódása és a látás javulása.

### Irodalom

*Macula edema. A practical approach.* G Coscas. Karger, 2010. ISBN: 978-3-8055-9434-9

## Retinopathia diabetica

*Diabetic retinopathy*

### Somfai Gábor Márk

Semmelweis Egyetem, Szemészeti Klinika, Mária utca

*Kulcsszavak:* retinopathia diabetica, diabeteses macula oedema, vakság, szűrővizsgálatok

*Key words:* diabetic retinopathy, diabetic macular edema, blindness, screening

A cukorbetegség előfordulása világszerte folyamatos növekedést mutat, komoly emberi és anyagi terhet róva a társadalomra a növekvő kezelési költségek és a növekvő számban előforduló szövődmények miatt. A fejlett ipari országokban a keresőkorú lakosság egyik vezető vaksági oka a cukorbetegség (1). Általánosságban elmondható, hogy húszéves betegségstartam alatt az 1-es típusú cukorbetegnek háromnegyedénél, a 2-es típusú cukorbetegnek pedig a felénél lehet rá számítani, hogy kialakul a diabeteses retinopathia (DRP) valamilyen formája (2).

Az alábbiakban a DRP diagnosztikáját, kezelését és a lehetséges megelőzési stratégiákat igyekszünk röviden áttekinteni, a területi korlátoknál fogva a teljességre való törekvés nélkül, feltételezve az Olvasó előzetes szemészeti tájékozottságát.

Bevezetéséként álljon itt **néhány tény a DRP magyarországi előfordulásával kapcsolatban:**

- ▶ A Magyar Diabetes Társaság felmérése alapján a magyar lakosság körében közel 7,5%-ra tehető a diabetes előfordulása.
- ▶ Magyarországon a cukorbeteg 60%-ánál fordul elő DRP; az 1-es típusúaknál 23%-ban, míg 2-es típusú cukorbeteg esetén 65%-ban (3).
- ▶ Az újonnan regisztrált vakság előfordulási arányában 1996-2000 között a DRP a második helyen szerepelt az időskori maculadegeneratio után (4).
- ▶ A DRP miatt regisztrált vakság előfordulásában 1996-2000 között egyértelmű növekedés volt kimutatható (4).
- ▶ A diabeteses betegek körében a vakság előfordulása országosan 4,23%-os értékre becsülhető (3).

A fentiekhez fontos hozzáfűznivaló, hogy a **diabeteses eredetű vakság** előfordulása Nyugat-Európában lényegesen alacsonyabb, ami a hatékonyabb szűrés, korai gondozásba vétel, valamint a jobb beteg-együttműködés eredménye. A fentiek alapján könnyen belátható a megfelelő diabetológiai gondozás, a rendszeres szemészeti szűrés, valamint az időben történő adekvát kezelés fontossága hazánkban.

A **DRP patogeneze** túlmutat ezen összefoglaló terjedelmén. A magas cukorszintek miatti polyol-út aktiváció, oxidatív stressz, előrehaladott fehérje glikáció, az emelkedett intracelluláris szorbitol koncentrációnak köszönhetően a kapillárisok egy része elzáródik, ischaemiát okozva, pericytapsztulálás, basalmembrán-megvastagodás alakul ki, míg a kiserek falának fenestrációjára a szövetközi folyadék felszaporodásához, oedemához vezet. Az ischaemia

miatt számos anyag, így többek között vascularis endothelialis növekedési faktor (az angol rövidítés után VEGF) szabadul fel, a retina felszínén érújdonképződést, valamint a maculában oedemát okozva.

A **DRP hazánkban elfogadott beosztása** az alábbi stádiumokat különbözteti meg (5):

1. praeretinopathia
2. nonproliferatív vagy háttér-retinopathia
3. preproliferatív retinopathia (súlyos nonproliferatív retinopathia)
4. proliferatív retinopathia.

Fontos kiemelni, hogy a diabeteses macula-oedema nem különálló stádium, hanem a 2. stádiumtól kezdve bármelyik stádiumhoz kapcsolódhat. A diabeteses macula-oedema 2-es típusú diabetesben gyakrabban jelentkezik, és a látásromlás leggyakoribb okát jelenti (2). Ehelyütt nem célunk a diabeteses macula-oedemára részletesen kitérnünk, azzal a kötet egy másik munkája foglalkozik.

Az Amerikai Szemészeti Akadémia (AAO) az ETDRS-skála alapján, nemzetközileg elismert szakértők konszenzusán alapulva a közelmúltban kidolgozott egy **egyszerűsített diabeteses retinopathia és macula-oedema beosztást** (6). (A diabeteses retinopathia/macula oedema nemzetközi klinikai beosztása – International Clinical Diabetic Retinopathy Disease/Macular Edema Severity Scale) A beosztás, aminek a lényege az egyszerűsített kritériumok alapján történő gyors, de mégis megbízható osztályozási lehetőség, a nemproliferatív DRP-n belül megkülönböztet enyhe, közepes és súlyos stádiumot, amit a proliferatív DRP követ. Az újabb beosztás a macula-oedema jelenléte esetén ugyancsak három (enyhe, közepes és súlyos) fokozatot különböztethet meg az elváltozások alapján – ezt a jelen fejezetben azonban nem tárgyaljuk. A fentiekben javasolt DRP beosztást az alábbiakban az *1. táblázatban* foglaljuk össze.

A **kontrollvizsgálatok** a DRP stádiumától függenek: DRP hiányában elegendő az évenkénti kontroll; macula-oedema nélküli enyhe/közepes NPDRP esetén 6-12 havonta, minden egyéb esetben 2-4 havonta ajánlott a szemfenéki vizsgálat. Hazánkban a cukorbetegség felismerésekor a diabetes típusától függetlenül javasolt azonnal megkezdeni az évenkénti kontrollvizsgálatokat, hogy a beteg azt beépítse az életrendjébe. Frissen felfedezett, vagy hosszabb ideje rosszul beállított cukorbetegségben lehetőleg kerülendő a szénhidrát-anyagcsere hirtelen történő drasztikus rendezése, mert az a DRP hirtelen progresszióját hozhatja magával.



## 1. táblázat

## A Diabetesez Retinopathia Nemzetközi Klinikai Beosztása

DPR STÁDIUM	PUPILLATÁGÍTÁSOS SZEMFENÉK VIZSGÁLATTAL LÁTHATÓ ELTÉRÉSEK
Nincs DRP	Nincs eltérés
Enyhe nemproliferatív DRP	Csak microaneurysmák
Közepes nemproliferatív DRP	Több, mint csak microaneurysmák, de kevesebb, mint a súlyos NPDRP
Súlyos nemproliferatív DRP	Az alábbiak valamelyike: ▶ Több mint 20 intraretinalis vérzés mind a 4 kvadránsban ▶ Vénás kaliberingadozás 2+ kvadránsban ▶ Prominens IRMA 1+ kvadránsban A proliferatív retinopathia jele <i>nélkül</i>
Proliferatív DRP	Egy vagy több az alábbiak közül: ▶ Éréjdonkéződés ▶ Üvegtesti/preretinalis vérzés

**Terhességben** a prekonceptcionálisan ismert cukorbetegség esetében már a családtervezés időszakában célszerű, majd az első trimeszter során javasolt a szemfenék vizsgálata, ezt követően a cukorháztartás függvényében ajánlott a további kontroll. A terhesség során felfedezett gestatiós diabetes esetén a diagnózis felállításakor, majd ezt követően a szénhidrát kontroll függvényében javasoltak a további szemészeti vizsgálatok.

A pontos **diagnosztika** a DRP esetében az időben történő, adekvát kezelés kulcsa. A kórisme mindig a szemfenék pupillatágításban történő réslámpás biomikroszkópiáján kell, hogy alapuljon. A fundus állapotának rögzítésére lehet fotót készíteni, a fluoreszcéin-angiográfia a retinalis ischaemia fokának a megítélését, a foveolaris avascularis zóna irregularitása alapján a laserkezelés által várható eredmény prognózisát, a szivárgás mintázatának és forrásának kirajzolásával a laserkezelés tervezését, illetve az érújdonkéződés kimutatását teszi lehetővé. Az optikai koherencia tomográfia elsősorban a macula állapotának a morfológiai megítélését szolgálja, azonban a DRP-ben látható tractiós membránok, illetve a lézerkezelés után esetlegesen kialakuló epiretinalis membránok is jól ábrázolódnak.

A DRP **kezelésével** kapcsolatban a legfontosabb megjegyzés, hogy hosszú távon a leginkább költséghatékony módszer a vércukor, a vérzsírok és a vérnyomás szoros beállítása – vagyis az angol mondás „control is the only controllable factor” alapján a jó diabetológiai és belgyógyászati kontroll az egyedüli ellenőrizhető tényező cukorbetegségben. Ismert, hogy a HbA1c-szint 1%-os csökkenése a DRP kialakulásának esélyét 37%-kal csökkenti, valamint az is, hogy jól karbantartott vérnyomású cukorbetegekben a DRP progressziója lassabb (7).

A DRP kezelésének arany standardja továbbra is az időben és megfelelő módon kivitelezett panretinalis lézerkezelés, ami a különböző, széles körben ismert tanulmányok alapján a betegségnek a látásromlás nagy kockázatát

val járó stádiumába történő progressziójának esélyét jelentősen csökkenti, vagy akár regressziót hozhat az állapotban.

A DRP progressziójának gyógyszeres csökkentése reményében jelenleg is többféle hatóanyag áll több-kevesebb sikerrel kipróbálás alatt. A közelmúltban ismertették az ACCORD study eredményeit, aminek az egyik hozománya az a megfigyelés volt, hogy a fenofibrát kezelés a szoros glikémiás kontrollal kombinálva szignifikánsan csökkenti a DRP progressziójának esélyét (8).

Ismétlődő, nem felszívódó üvegtesti vérzések, fibrovascularis proliferatio, tractiós ablatio esetén a megoldást a pars plana vitrectomia jelentheti, amivel a szemfenéki kóros érújdonkéződés, proliferatív membránok eltávolíthatók, intraoperatíven elvégezhető/kiegészíthető a panretinalis lézerkoaguláció és szükség esetén az üvegtesti tér szilikonolajjal tölthető fel, stabilizálható a szemfenék állapotát.

A **megelőzés** a DRP esetében jelentős kihívást jelent hazánkban a szemészeti ellátás egyenlőtlen hozzáférhetősége, az alacsony betegségi tudatosság és egyéb tényezők miatt. Ismert, hogy telemedicinális szűrővel hatékonyan csökkenthető a DRP okozta szövödmények, így a vakság előfordulása is (9, 10). A Magyar Szemorvostársaság jelenleg olyan szűrőprogramon dolgozik, ami lehetővé teszi az európai összehasonlításban közel háromszoros vaksági incidenciának leszorítását, ezáltal előzve meg a súlyos egyéni tragédiákat, illetve éves szinten több milliárd forintnyi megtakarítást eredményezve a társadalom számára.

**Összefoglalva**, a cukorbetegség növekvő előfordulása mellett Magyarországon igen magas a cukorbetegség okozta vakság előfordulása, ami a betegek szoros diabetológiai kontrolljával, a szűrővizsgálatok által időben történő pontos diagnózissal, illetve az az alapján elvégzett lézerkezeléssel megelőzhető volna. A cukorbetegség szűrésének alapfeltétele az évenkénti pupillatágításos szemfenék vizsgálat.

Irodalom

1. Eye Diseases Prevalence Research Group: The prevalence of diabetic retinopathy among adults in the United States. *Arch Ophthalmol* 2004; 122: 522-563.
2. Ciulla TA, Amador AG, Zinman B. Diabetic retinopathy and diabetic macular edema: pathophysiology, screening, and novel therapies. *Diabetes Care* 2003; 26(9): 2653-2664.
3. Schneider M, Süveges I: Retinopathia diabetica: magyarországi epidemiológiai adatok. *Szemészet* 2005; 146: 441-444.
4. Németh J, Frigyk A, Vastag O, Göcze P, Pető T, Elek I, Adatszolgáltatók: Vaksági okok Magyarországon 1996 és 2000 között. *Szemészet* 2005; 146: 127-133.
5. Németh J: A szemészeti szövődmények terápiaja diabetes mellitusban. *Diabetologia Hungarica* 2005; 12(Suppl.5): 22-28.
6. Wilkinson CP, Ferris FL 3rd, Klein RE, Lee PP, Agardh CD, Davis M, Dills D, Kampik A, Pararajasegaram R, Verdaguer JT; Global Diabetic Retinopathy Project Group: Proposed international clinical diabetic retinopathy and diabetic macular edema disease severity scales. *Ophthalmology* 2003; 110(9): 1677-1682.
7. Diabetes Control and Complications Trial Research Group. The relationship of glycemic exposure (HbA1c) to the risk of development and progression of retinopathy in the Diabetes Control and Complications Trial. *Diabetes* 1995; 44: 968-983.
8. ACCORD Study Group; ACCORD Eye Study Group, Chew EY, Ambrosius WT, Davis MD, Danis RP, et al: Effects of medical therapies on retinopathy progression in type 2 diabetes. *N Engl J Med*. 2010; 363(3): 233-44.
9. Javitt JC, Aiello LP: Cost-effectiveness of detecting and treating diabetic retinopathy. *Ann Intern Med* 1996; 124(1 Pt 2): 164-169.
10. Németh J, Süveges I: Vision 2020 – Világméretű program az elkerülhető vakság felszámolására. Szerkesztőségi közlemény a Látás napja alkalmából. *Szemészet* 2001; 138: 115-117.

## Az időskori maculadegeneráció

*Age-related macular degeneration*

### Papp András

Semmelweis Egyetem, Szemészeti Klinika, Tömő utca

**Kulcsszavak:** maculadegeneráció, rizikófaktor, VEGF-gátlás, prevenció

**Key words:** macular degeneration, risk factor, VEGF inhibition, prevention

Az időskori maculadegeneráció a gazdaságilag fejlettebb társadalmakban – hazánkban is – a vakság leggyakoribb oka. A betegség az 50 évesnél idősebbeket érinti, ezért az öregedő társadalmaknak egyre nagyobb kihívást jelent a fokozatosan növekvő új betegek száma. A betegség lényege az éleslátás helyének – a sárgafoltnak (macula lutea) – a korral előrehaladó elfajulása, amelynek okát pontosan nem ismerjük. Mivel a betegség a látóhártyának (retinának) csak ezt a területét érinti, a betegek – kezelés nélkül – elvesztik olvasóképességüket és éleslátásukat, de a perifériás látás a betegség végstádiumában is megmarad. A betegségnek alapvetően *két formája van*: a száraz és a nedves forma.

- ▶ **A száraz típusú maculadegeneráció.** A száraz, sorvadásos forma a betegek 85–90%-át érinti. A betegség ezen típusában kóros anyagcseretermékek halmozódnak fel az elvékonyodott retina (elsősorban a macula lutea) területében, és megjelennek a betegség korai stádiumára jellemző ún. drusenek és a kísérő pigmentek. Ezzel párhuzamosan az érintett betegek olvasóképessége fokozatosan romlik, az olvasott betűk töredezté válnak. A betegség ezen típusában azonban akár évtizedek is eltelhetnek az olvasóképesség teljes elvesztéséig.
- ▶ **A nedves típusú maculadegeneráció.** Az esetek 10%-ában a betegség száraz formája, egy súlyosabb, gyors látásromlást eredményező állapotba az ún. nedves formába megy át. A betegség ezen típusában a chorioidea felől kóros érképződés indul meg az éleslátás helye alatt. Az újdonképződött erek áttörik a chorioidea és a retinalis pigmentepithelium között elhelyezkedő ún. Bruch-membránt. Az újdonképződött erekből folyadék és vér szivárog a retina rétegei közé, a fotoreceptorok fokozatos pusztulását okozván. A nedves forma az érújdonképződés fluoreszcein-angiográfiás vizsgálata alapján további alcsoportokra osztható, amelyekből a két legfontosabb az ún. klasszikus és az okkult típusok. A nedves típusú maculadegeneráció kialakulásának legkorábbi tünete a torzulását észlelik. A betegség progressziója során – kezelés nélkül – a betegek elveszíthetik olvasási és arcfelismerési képességüket, de periférikus látásuk – az esetek döntő többségében – mindvégig megmarad.

#### A betegség rizikófaktorai.

**Életkor.** A betegség kialakulásának legfontosabb – és sajnos befolyásolhatatlan – rizikófaktor a életkor. A be-

tegség prevalenciája 50 év felett – csaknem – exponenciálisan nő. Az 55 és 64 év közötti lakosság körében a betegség gyakorisága 12%, míg a 74 év felett ez az érték csaknem 30% (1).

**Genetika.** Az utóbbi évtized kutatásai derítették fényt a betegség genetikai hátterére. A komplement faktor H (CFH) nevű gén hibája csaknem a betegség által érintettek közel 50%-ban kimutatható (2, 3). A CFH gén a komplement rendszer szabályozásáért felelős. Ha mindkét szülő hordozza a kóros gént, akkor a betegség kialakulásának kockázata akár négyszeres is lehet.

**Dohányzás.** A betegség legsúlyosabb befolyásolható kockázati tényezője a dohányzás. A vonatkozó tanulmányok egyértelműen bizonyítják, hogy a dohányzás a betegség kialakulásának kockázatát többszörösére növeli (4). Időben történő leszokással ez a kockázat jelentősen csökkenthető.

Mindezek mellett számos egyéb rizikótényező merül fel a betegség kialakulásával kapcsolatosan, mint a magas-vérnyomás betegség, az elhízás, a fényexpozíció, az etnikai hovatartozás, de ezek kóros szerepe vitatott.

**Kezelési lehetőségek.** A száraz típusú maculadegenerációnak bizonyítottan hatásos kezelési módja nem ismert, de egy nagy betegpopuláción végzett, az amerikai National Eye Institute által indított tanulmány (AREDS) eredményei szerint a betegség bizonyos stádiumainak progressziója nagy dózisú vitamin (C, E, béta-karotín) és nyomelem (cink) szupplementációval akár 25%-kal is csökkenthető.<sup>5</sup> Újabb kutatások felvetik annak a lehetőségét, hogy bizonyos karotenoidok (lutein, zeaxanthin) illetve omega-3 zsírsavak bevitele kedvezően befolyásolja a betegség lefolyását (6).

A nedves típusú maculadegenerációnak, a betegség súlyosabb, és gyors látásromlást okozó formájának szerencsére napjainkban vannak már elérhető kezelési módjai. Az alkalmazandó terápia kiválasztása az elvégzett fluoreszceinangiográfiás vizsgálaton alapul. Az érfestéses vizsgálat alapján meghatározható az érújdonképződés típusa (pl. klasszikus, okkult, pigmenthámleválással kísért forma), az éleslátás területéhez (fovea centralis) viszonyított helyzete (ún. extra-, juxta-, illetve subfovealis) és ezen ismeretek birtokában a kezelőorvos kiválaszthatja az elérhető legjobb kezelési módot. Amennyiben az érújdonképződés klasszikus és a foveától legalább 200 mikrométer távolságra helyezkedik el (extrafovealis), hagyományos argonlézer-fotokoaguláció a választandó kezelési mód. Ennek során a kezelő orvos a fluoreszcein-angiográfiás vizsgálat alapján az érújdonképződés területét di-

rekt módon photokoagulálja. Az ilyen módon végzett kezelés a betegek 50%-ában megállíthatja az érújdonképződés macula alá terjedését.

A betegség nedves típusának újabb kezelési lehetőségét a szem belsejébe (intravitrealisan) adható, az érújdonképződés kialakulásában szerepet játszó vascularis endothelialis növekedési faktort gátló (anti-VEGF) terápiák megjelenése jelentette. Ezek közül elsőként a pegaptanib sodiumot (Macugen) törzskönyvezték. A betegség kezelésében az igazi áttörést a 2006-ban törzskönyvezett, szintén intravitrealis injekció formájában alkalmazható ranibizumab (Lucentis) megjelenése jelentette. Ezzel a kezeléssel – a vonatkozó III. fázisú tanulmányok eredményei alapján – a betegek 95%-ának stabilizálható, egyharmaduknak javítható a látóélessége (7). Ezek az eredmények azonban csak havonta kontrollált és szükség szerint alkalmazott kezelés mellett érhetőek el.

*Indikáción kívüli* (off-label) kezelési forma a bevacizumab (Avastin) szemészeti alkalmazása. Hatásmechanizmusában a Lucentishez hasonló, intravénás alkalmazási módra törzskönyvezett daganat ellenes szer. A ranibizumabbal való „fej-fej melletti” összehasonlítást célzó multicentrikus vizsgálatban a bevacizumab akár havonta adták egy éven át, akár szükség szerint alkalmazták OCT vizsgálat alapján észlelt retinalis vagy subretinalis folyadékgyülem esetén, ugyanolyan hatásosnak bizonyult. A súlyos mellékhatásokat illetően (halál, artériás vagy vénás thrombosis esemény) a két gyógyszer között nem találtak szignifikáns különbséget. A mellékhatások megítéléséhez azonban további vizsgálatok szükségesek, mivel a bevacizumab alkalmazásakor gyakrabban fordult elő akut kórházi felvétel (8).

#### Irodalom

1. Klein R, Klein BEK, Linton KLP: Prevalence of age-related maculopathy. *The Beaver Dam Eye Study. Ophthalmology* 1992; 99: 933–943.
2. Klein RJ, et al: Complement factor H polymorphism in age-related macular degeneration. *Science* 2005; 308:385-389.
3. Haines S, et al: Complement factor H variant increases risk of age-related macular degeneration. *Science* 2005; 308: 419-421.
4. Seddon JM, et al: A prospective study of cigarette smoking and age-related macular degeneration in women. *JAMA* 1996; 276:1141-1146.
5. Age related eye disease study research group: A randomized, placebo-controlled, clinical trial of high-dose supplementation with vitamins C and E, beta carotene, and zinc for age-related macular degeneration and vision loss. *Arch Ophthalmol* 2001; 119:1417-1436.
6. Ribaya-Mercado JD, Blumberg JB: Lutein and zeaxanthin and their potential roles in disease prevention. *Journal of the American College of Nutrition* 2004; 23(6 Suppl):567-587.
7. Rosenfeld PJ, Brown DM, Heier JS, et al: Ranibizumab for neovascular age-related macular degeneration. *N Engl J Med* 2006; 355: 1419-1431.
8. CATT Research Group, Martin DF, Maguire MG, Ying GS, Grunwald JE, Fine SL, Jaffe GJ: *New England Journal of Medicine*. 2011; 364(20):1897-908.

## A retina vascularis kórképei, különös tekintettel a vénás keringési zavarokra

*Vascular disorders of the retina with special regard to venous disturbances*

### Récsán Zsuzsa

Semmelweis Egyetem, Szemészeti Klinika, Mária utca

**Kulcsszavak:** retinalis artéria elzáródás, vénás elzáródás

**Key words:** retinal artery occlusion, retinal vein occlusion

A retina vascularis kórképeit foglalja össze az 1. táblázat.

### Retinalis artéria elzáródás

A retina artériás keringészavara a leggyorsabban kialakuló hirtelen látásromlást okozó kórképek közé tartozik. A retinalis artériák által ellátott rétegekben (idegrostreteg, ganglionsejtek rétege, belső plexiformis réteg, a belső nuclearis réteg belső része) súlyos ischaemiás károsodás alakul ki. A károsodás az első 100 percben még reverzibilis, 240 percen túl azonban már igen kifejezett és nem visszafordítható (1).

#### Klasszifikáció

- ▶ **Centrális retinalis artéria elzáródás**
  - ▶ nem arteriitises törzselzáródás,
  - ▶ nem arteriitises törzselzáródás megtartott cilioretinalis keringés,
  - ▶ átmeneti, nem arteriitises törzselzáródás,
  - ▶ arteriitises törzselzáródás.
- ▶ **Artériás ág elzáródás**
  - ▶ permanens ág occlusio,
  - ▶ átmeneti ágocclusio.
- ▶ **Cilioretinalis artéria elzáródás**
  - ▶ nem arteriitises eredetű,
  - ▶ arteriitises eredetű,

- ▶ cilioretinalis arteriolaág elzáródás vénás occlusióval.
- ▶ **Retinalis arteriolák elzáródása:** gyapottépés góccok.

**Kivizsgálás.** Minden beteg számára részletes belgyógyászati kivizsgálás javasolt. A kivizsgálás részeként carotis doppler és transthoracalis echokardiográfia elvégzése, idősebb betegeknél sülyedés és C-reaktív protein vizsgálat (óriás sejtes arteritis kizárása) szükséges. Mivel ismert, hogy az artériás törzselzáródás emelkedett plazma homocysteinaemiával társulhat, és ez a tényező az atherosclerosis egyik független rizikófaktora, vizsgálata megfontolandó.

Fiatalabb betegeknél (50 éves kor alatt) az emboliaforrás megtalálásához akár transoesophagealis echokardiográfia elvégzése is szükséges lehet. Fontos a hematológiai, véralvadási abnormalitások kizárása (2). Ismeretlen eredetű artériás occlusio hátterében a leggyakoribb elváltozás a protein-S hiány.

**Kezelés.** Mivel a betegek legtöbbször 240 percen túl kerülnek szemészeti intézménybe, a látáskárosodás visszafordíthatatlan.

#### Terápiás próbálkozások:

- ▶ az embolus továbbmozdítása: massage,
- ▶ az intraocularis nyomás csökkentése: paracentesis, acetazolamid,
- ▶ vasodilatatio: sublingualis isosorbid dinitrate, 95% oxigén és 5% szén-dioxid gázkeverék belélegeztetése,

1. táblázat

A retina vascularis kórképei

ÉRANOMÁLIÁK	ARTÉRIÁS KERINGÉSZAVAROK	VÉNÁS KERINGÉSZAVAROK	SZISZTÉMÁS ELVÁLTOZÁSHOZ TÁRSULÓ KERINGÉSZAVAROK
<ul style="list-style-type: none"> <li>▶ choriovaginális véna</li> <li>▶ a. hyaloidea persistens</li> <li>▶ prepapillaris hurok</li> <li>▶ vortex véna varyx</li> <li>▶ retinalis makroerek, artéria tortuositás, vénabehúzódsók, arteriovenosus shunt, teleangiectasia</li> <li>▶ vazoproliferatív tumorok</li> <li>▶ idiopathiás polypoideal chorioidea vasculopathia</li> <li>▶ idiopathiás retinalis vasculitis, aneurysma és neuroretinitis</li> </ul>	<ul style="list-style-type: none"> <li>▶ Akut zavar               <ul style="list-style-type: none"> <li>▶ a. ophthalmica occlusio</li> <li>▶ chorioidea erek elzáródása</li> <li>▶ retinalis artéria occlusio</li> <li>▶ amaurosis fugax</li> </ul> </li> <li>▶ Krónikus zavar: a. carotis betegségei               <ul style="list-style-type: none"> <li>▶ ipsilateralis carotis lézióknak megfelelő retinopathia</li> <li>▶ hipoperfúziós retinopathia</li> <li>▶ ocularis ischaemia</li> </ul> </li> </ul>	<ul style="list-style-type: none"> <li>▶ retinalis véna occlusio</li> <li>▶ Eales betegség</li> <li>▶ irradiációs retinopathia</li> </ul>	<ul style="list-style-type: none"> <li>▶ hypertonia</li> <li>▶ diabetes mellitus</li> <li>▶ hyperlipidaemia</li> <li>▶ vesebetegségek</li> <li>▶ vérképző rendszeri betegségek</li> <li>▶ coagulopathiák</li> <li>▶ autoimmun betegségek</li> <li>▶ terhesség</li> </ul>

- ▶ a kilélegzett szén-dioxid visszalélegeztetése retrobulbaris értágító injekció,
- ▶ thrombocytáaggregáció gátlása,
- ▶ heparinterápia,
- ▶ intravénás thrombolysis,
- ▶ izovolémiás hemodilúció,
- ▶ vörösvértestek rigiditásának csökkentése: pentoxylin,
- ▶ szisztémás szteroid intravénásan a szöveti oedema csökkentésére,
- ▶ Nd-YAG lézer arteriotomia és embolectomia,

2. táblázat

Kezelési lehetőségek vénás elzáródás esetén (5-10)

BEAVATKOZÁS	TÖRZSELZÁRÓDÁS	ÁGELZÁRÓDÁS
a retina scatter lézerkoagulációja	csak intraocularis érújdonképződés esetén javasolt, vagy ha a beteg követése nem megoldott	az ischaemiás retinaterület koagulációja papilla vagy retinalis érújdonképződés esetén javasolt
macula grid fotokoaguláció	nem javasolt	a macula-oedema csökken, a látásélesség $\leq 0,5$ javul, kiterjedt vérzések, ischaemiás macula esetén nem javasolt
szisztémás szteroid	csak szisztémás gyulladós folyamat esetén (vasculitis)	
intravitrealis triamcinolon injekció	a látásélesség javul	nem hatékonyabb a macula grid lézerkoagulációnál, grid kezelés előtt adjuváns terápia
	1 mg/4 hó adagolás válhat szükségessé a macula-oedema fennállításától ill visszatérésétől függően; a neovascularisatio incidenciája nem alacsonyabb	
intravitrealis dexamethasone implantátum	rapid és gyors látásélesség javulás 0,7 mg/6 hó adagolás lehet szükséges, a macula-oedema fennállításától ill visszatérésétől függően előrehaladott glaucoma esetén ellenjavallott	
intravitrealis ranibizumab injekció	12 hónapos követés alatt a macula-oedema csökken, látásélesség javul 0,5 mg/hó adagolás lehet szükséges, a macula-oedema fennállításától, ill. visszatérésétől függően	
intravitrealis bevacizumab injekció	macula-oedema csökken, látásélesség javul, elülső szegment neovascularisatio gyors visszafejlődése a terápia ismétlése szükséges 4-8 hetente a perzisztáló vagy visszatérő macula-oedematól függően	
intravitrealis VEGF trap	a látás javul	
hemodilúció	rutin alkalmazása nem javasolt	
pars plana vitrectomia határmembrán leválasztással; ILM lefejtéssel; adventitia hüvely bemetszéssel	rutin alkalmazása nem javasolt, kockázatok	
pentoxifyllin	a keringés javulhat	
ticlopidine, troxerutin, eprosterol	rutinszerű alkalmazása a látásélesség javítására vagy a neovascularisatio megelőzésére nem javasolt	
vérlemezke aggregáció gátlása (aspirin)	rutinszerű alkalmazása nem javasolt	
véralvadásgátlás (warfarin)	rutinszerű alkalmazása nem javasolt	
thrombolysis (rt-PA)		
szisztémás alkalmazás	némi javulás a látásélességben, de számos elfogadhatatlan mellékhatás	
lokális alkalmazás	intravitrealis: vegyes eredmények, dóziszfüggő retina toxicitás peripapillaris vénaág kanülálás, intravénás adás: vegyes eredmények, kockázat	
chorioretinalis vénás anastomosis		
lézer	sikeres anastomosisképzés esetén a látásélesség javul; kockázatok: nehezen tisztuló üvegtesti vérzés, az anastomosis helyén neovascularisatio	
sebészi	változó eredmények	
dekompreszió		
radialis opticus neurotomia	az eredményesség nem bizonyított	
opticus hüvely bemetszése orbitalis behatolásból	nem javasolt	

- ▶ a supraorbitalis artéria kanülálása és papaverin retrograd injekció,
- ▶ intraarterialis fibrinolysis (3).

### A retinalis véna elzáródás

A vénás keringészavar a diabeteses retinopathia után a második leggyakoribb oka a szem vascularis eredetű súlyos látáskárosodásainak (4).

#### Klasszifikáció

- ▶ vénás törzs elzáródás,
- ▶ hemiszférikus vénás elzáródás (hemicentralis, hemiretinalis),
- ▶ vénás ág elzáródás.

#### Ischaemiás, nem ischaemiás forma elkülönítése:

- ▶ Nemzetközi standard, fluoreszcein-angiográfia: a nem perfundált terület nagysága  $\geq 10$  papilla átmérő.
- ▶ Hayreh: afferens pupillaris defektus, elektroretinográfia, perimetria, látásélesség vizsgálat, fluoreszcein-angiográfia, szemfenéki kép.

#### Komplikációk:

- ▶ cystoid macula-oedema, macularis ischaemia, epiretinalis membránképződés, maculalyuk (ágocclusio: retinaleválás bármely formája),
- ▶ neovascularisatio, üvegtesti vérzés, haemorrhagiás glaucoma.

### Kivizsgálás

#### Anamnézis, klinikai megközelítés

- ▶ hypertonia,
- ▶ diabetes mellitus,
- ▶ dyslipidaemia,
- ▶ cardiovascularis betegség (pl. stroke, coronariabetegség, perifériás artériabetegség),
- ▶ gyógyszerek (pl. fogamzásgátló, diuretikum),
- ▶ fokozott alvadékonysági állapot, hiperviszkozitás szindróma (pl. leukaemia, polycythemia vera).

#### Rutin vizsgálatok

- ▶ teljes vérkép, süllyedés,
- ▶ vesefunkciók (szérumelektrolitok, karbamid, kreatinin),
- ▶ éhomi vércukor, glikált hemoglobin,
- ▶ éhomi lipidek.

*Kiegészítő vizsgálatok:* válogatott esetekben (50 évesnél fiatalabb; kétoldali vénás occlusio; feltételezhető vér-  
alvadási zavar):

- ▶ homocisztein,
- ▶ működő protein-C és protein-S,
- ▶ antitrombin III,
- ▶ antifoszfolipid antitestek: lupus anticoagulans, antikardiolipin antitestek,
- ▶ aktivált protein C rezisztencia: Leiden mutáció (R506Q, V. faktor PCR vizsgálata),
- ▶ XII. faktor,
- ▶ protrombin gén mutáció (G20210A).

**Kezelés:** lásd 2. táblázat.

### Irodalom

1. Hayreh SS, Zimmerman MB, Kimura A. Central retinal artery occlusion. Retina survival time. *Exp Eye Res*, 2004; 78:723.
2. Nagy V, Takács L, Szeiber Z, Pliegler Gy, Berta A. Thrombophilic screening in retinal artery occlusion patients. *Clinical Ophthalmology*, 2008; 2:557.
3. Schumacher M, Schmiedt D, Jurklics B, Gall C, EAGLE Study Group. Central Retinal Artery Occlusion: Local Intra-arterial Fibrinolysis versus Conservative Treatment, a Multicenter Randomized. *Ophthalmology*, 2010; 117:1367.
4. Tasman W, Jaeger EA: *Duane's Ophthalmology on DVD-ROM*. Wolters Kluwer, 2009. Chapter 15.
5. Haller JA, Bandello F, Belfort R Jr, et al for the OZURDEX GENEVA Study Group. Randomized, sham-controlled trial of dexamethasone intravitreal implant in patients with macular edema due to retinal vein occlusion. *Ophthalmology*, 2010; 117:1134.
6. Ho AC, Gray S, Rundle A, et al. Ranibizumab in patients with macular edema following retinal vein occlusion: 12-Month Outcomes of BRAVO and CRUISE. *Invest Ophthalmol Vis Sci*. 51:E-Abstract 6452. *Invest Ophthalmol Vis Sci*, 2011; 51:E-Abstract 6452.
7. Scott IU, Ip MS, VanVeldhuisen PC, et al, és SCORE Study Research Group Study. A randomized trial comparing the efficacy and safety of intravitreal triamcinolone with standard care to treat vision loss associated with macular edema secondary to branch retinal vein occlusion: the Standard Care vs Corticosteroid for Retinal Vein Occlusion. *Arch Ophthalmol*, 2009; 127:1115.
8. Copernicus Study: [www.regeneron.com](http://www.regeneron.com).
9. Prager F, Michels S, Kriechbaum K. Intravitreal bevacizumab (Avastin) for macular oedema secondary to retinal vein occlusion: 12-month results of a prospective clinical trial. *Br J Ophthalmol*, 2009; 93:452.
10. McAllister IL, Gillies ME, Smithies LA, et al. The Central Retinal Vein Bypass Study: A trial of laser-induced chorioretinal venous anastomosis for central retinal vein occlusion. *Ophthalmology*, 2010; 117: 954.

## A hátsó szegmentum „ritka betegségei”, az első tünettől a génterápiáig

„Rare diseases” of the posterior segment, from the first symptom to gene-therapy

### Farkas Ágnes, Lesch Balázs

Semmelweis Egyetem, Szemészeti Klinika, Mária utca

Kulcsszavak: retinadystrophia, öröklődés, elektroretinográfia, genetikai vizsgálat, génterápia

Key words: retinal dystrophy, inheritance, electroretinography, genetic testing, gene-therapy

Előadásunkban a retina öröklődő betegségeivel, a retinadystrophiákkal foglalkozunk.

Célunk, hogy segítséget nyújtsunk a diagnózis minél korábbi felismeréséhez.

A korai pontos diagnózis az érintettek számára akkor is nagy jelentőségű, ha ennek ismerete jelenleg is csak az esetek töredékében kecsegtet terápiás lehetőséggel.

A betegségeket logikus az *elsődleges károsodás helye szerint* (pigmenthám, külső retina, belső retina) csoportosítani (1), de a klinikai gyakorlatban hasznos, ha először arról tájékozódunk, hogy *mi a vezető tünet, a retina centrális vagy diffúz funkciózavara?*

**A retinadystrophiák formái** (a teljesség igénye nélkül):

▶ *Az elsődleges károsodás helye szerint:*

I. A retina pigmenthám eredetű betegségei:

- ▶ Atrophia gyrata (AG)
- ▶ Stargardt maculadystrophia (STGD)
- ▶ Fundus flavimaculatus (FFM)
- ▶ Leber congenitalis amaurosis (LCA)
- ▶ Best-féle vitelliformis dystrophia (BVMD)
- ▶ Domináns drusenek

II. A külső retina betegségei

- ▶ Retinitis pigmentosa (RP)
- ▶ Chorioideraemia
- ▶ Csapdystrophiák és -degenerációk
- ▶ A-vitamin-hiány

III. A belső retina betegségei

- ▶ X kromoszómához kötött juvenilis retinoschisis (XLR5)
- ▶ Öröklött stationer sötétadaptációs zavar (CSNB)
- ▶ Fundus albipunctatus

▶ *A klinikai iránydiagnózis szempontjából a legfontosabb adatok, tünetek (anamnesztikus adatokra és alapvizsgálatokra kell támaszkodnunk!):*

- ▶ A páciens neme, életkora és a családi anamnézis (családfa)
- ▶ Látóélesség távolra, közelre
- ▶ A fényviszonyokhoz való alkalmazkodás (mi zavarja jobban, a sötétség vagy a fény?)
- ▶ A perifériás látótér (lehet konfrontális vizsgálat)
- ▶ Centrális relatív/abszolút scotoma (pl. Amsler-rács)
- ▶ Színlátás (első vizsgálatként Ishihara-tábla is informatív)

### I. A retina pigmenthám eredetű betegségei

**Atrophia gyrata (AG).** Autoszomális recesszív (AR) módon öröklődő, nagyon ritka, progresszív chorioretinalis dystrophia.

*Klinikai kép:* a páciensek gyakran rövidlátó, fiatal felnőttek. A tünetek sok tekintetben megfelelnek a RP tüneteinek (a sötétadaptáció és a perifériás, majd a centrális látás zavara).

Szemfenék: a pigmenthám és a choriocapillaris réteg „girlandszerű” atrophiája. Ganzfeld-ERG: pálcika-csap károsodás.

*Differenciáldiagnosztikus* lelet a vér és a vizelet magas ornitinkoncentrációja, az ornitin aminoszteráz (OAT) enzim defektusa miatt. Elméletileg korai életkorban elkezdett argininmentes táplálkozással, illetve piridoxin (B<sub>6</sub>-vitamin 100–200 mg/nap) rendszeres szedésével a folyamat lassítható.

**Leber congenitalis amaurosis (LCA).** *Leber* (1869) első leírása szerint a betegség az RP „congenitalis” formája. Gyakoriság: 3:100 000 (de a vakok iskolájába járó gyermekek 6–20%-a szenved ebben a betegségben). Öröklésmenet: típusosan AR.

*A klinikai megjelenés* rendkívül változatos. Jellemző a gyakran már kis csecsemőkorban észlelhető súlyos látászavar, nystagmussal, amaurotikus pupillával, pigmentretinopathia kezdeti jeleivel.

Kb. hat hónapos korban ajánlott a diagnózist alátámasztó ERG-vizsgálat elvégzése (a károsodás pálcika-csap típusú). A kezdeti igen gyenge látás 5 éves korra akár 0,1-re javulhat, de fokozatosan céltábla macula alakul ki, és a korábban még elvezethető csapválaszok is eltűnnek a retinogramról. Az élet folyamán progresszív látásromlás várható; a végleges látóélességben a 0.1 és a fényérzés nélkülség között minden fokozat előfordul.

Eddig nyolc LCA-gént azonosítottak, ezek többsége a fotoreceptorokban, egy pedig főként a pigmenthámában expresszálódik (RPE65) (1, 2).

*A retinadystrophiák közül az első valóban sikeres génterápiás eredményeket, először kutyán majd egéren, később (2007-2008-ban) humán vonatkozásban is, az RPE65 gén mutációjával járó esetekben sikerült elérni.*

**Stargardt maculadystrophia (STGD) – Fundus flavimaculatus (FFM)** [Stargardt (1902), Francois-Francheschetti (1963-65)]. A leggyakoribb (kb. 1:10 000), túlnyomóan AR módon öröklődő, juvenilis maculadystrophia. Rendszerint az élet 1-2. évtizedében jelentke-



zik csökkent centrális látóélességgel és a macula fokozódó elváltozásaival (finom pigmentzavar, „beaten bronze”, később geographicus atrophia). Az élet folyamán bármikor megjelenhet a macula elváltozása mellett (kivételesen szerencsés esetben esetleg anélkül is) a fundus flavimaculatusnak nevezett szabálytalan sárga foltozottság a szemfenéken.

1997-ben vált ismertté, hogy a csapok és pálcikák külső tagjában található *ABCA4* (korábban *ABCR*) gén mutációi felelősek az AR módon öröklődő STGD valamint a FFM kialakulásáért. (Az *ABCA4* gén mutációi felelősek továbbá a recesszív csap-pálcika dystrophiák és RP, valamint az időskori maculadegeneratio bizonyos formáiért is.) (3). (Az STGD igen ritka, domináns öröklődésű formájának hátterében egy másik gén, az *ELOVL4* mutációi állnak.)

Az *ABCA4* gén által kódolt fehérjének fontos szerepe van az A vitamin anyagcserében. Géndefektus következtében megnyúlik a sötétadaptáció ideje és lipofuszcín-szerű kóros anyagcseretermek halmozódik fel a pigmenthám sejtekben, mely másodlagosan a fotoreceptorokat is károsítja.

**Vizsgálómódszerek:** kulcsfontosságú diagnosztikus FLAG lelet az esetek többségében látható sötét chorioidea (az RPE sejtekben felszaporodó lipofuszcín elfedi a chorioidea erek fluoreszcenciáját). Neminvazív diagnosztikus módszer a szemfenéki autofluoreszcencia vizsgálata. A színlátás lehet megtartott. Jellemző OCT lelet a foveolaris vastagság és a macula volumen csökkenése. Mind az ERG, mind az EOG lelet sokáig közel normális maradhat. A csapok b hullám implicit idejének megtartottsága jó prognózist jelent a perifériás visus megmaradása szempontjából. A betegség prognózisa annál rosszabb, minél fiatalabb korban jelentkeznek a tünetek. A visus végül általában 0.1–0.05 között stabilizálódik.

**Terápiás lehetőségek:** az „A” vitamin bevitel korlátozása, fényvédelem.

**Gyógyszerek (fázis 2 vizsgálatok):** pl. *Fenretidine*, gátolja a lipofuszcín felszaporodást a RPE sejtekben. *Technikai implantátumok (epi-, subretinalis) elméletben lehetőségek.* A *Columbia Egyetemen sikeres génterápiás beavatkozást végeztek egereken (lentivirus vektorral).* 2011 nyarán két (STGD és száraz típusú AMD) beteg szemébe humán embrionális őssejtből transzformált RPE sejteket juttattak be (UCLA, rövid közlemény). Még 2011-ben 12 beteg terveznek őssejtkezelést. (Erdős dilemma van a donor embriók miatt...)

**Best-féle vitelliformis maculadystrophia (BVMD).** Autoszomális domináns (AD) módon öröklődő ritka (1:23000) maculadystrophia (Franz Best írta le 1905-ben). A *Bestrophin (BEST1/VMD2)* gén mutációi következtében lipofuszcín akkumulálódik a pigmenthám szintjében a fovea területén, ami másodlagos fotoreceptor károsodáshoz vezet. Általában kisiskolás korban, lassan progrediáló bilaterális centrális látóélesség csökkenéssel jelentkezik.

**Klinikai megjelenése** szerint 5 stádiuma van: I. prae-vitelliform, II. vitelliform, III. pseudohypopion, IV. vitelliruptiv, V. atrophias.

A prognózis az 5. évtizedig általában jó, ezután macularis atrophia (az esetek 20%-ában CNV) következtében vaksághoz vezethet.

Egyértelmű differenciáldiagnosztikus jel – minden stádiumban – a kóros EOG lelet, még tünetmentes hordozókon is. A macula OCT jellegzetes képe: orsóhoz hasonló megvastagodás az RPE szintjében.

## II. A külső retina betegségei

**Retinitis pigmentosa (RP).** Bár a betegség patomechanizmusát nem tükrözi, a hagyományos elnevezést (*Donders*, 1857) egyszerűsége miatt megtartották és ma is világszerte ezt használják.

**A klinikai tüneteket** (nyctalopia, körkörös progresszív látótérszűkülés és pigmentkicsapódások a szemfenéken) a fotoreceptorok – az esetek túlnyomó részében elsődlegesen a pálcikák – progresszív pusztulása okozza (pálcika-csap dystrophia).

A betegség gyakoriságát világszerte 1:3000–4000-re teszik.

Az öröklésment és annak gyakorisága (1):

- ▶ autoszomális domináns (AD): 20%,
- ▶ autoszomális recesszív (AR): 20%,
- ▶ X kromoszómához kötött recesszív (XR): 10%,
- ▶ a többi eset ún. sporadikus („simplex”), családi vonatkozás nem ismert.

A betegséget (és az azzal szövődött szindrómákat) okozó ismert gének száma meghaladja a 100-at.

Lényegesen ritkább forma a csap-pálcika típusú dystrophia, melyben a csapfunkció (a centrális látás és a színlátás) zavara időben megelőzi a pálcikák károsodását. A vezető tünet nem a nyctalopia, hanem a photoaversio. A szemfenéki képen a macula finom pigmentzavarától a durva pigmentációig majd az atrophiaig minden változat előfordulhat. Előrehaladott állapotban a pálcikák károsodása is bekövetkezik. (Az érintettek többsége a betegség mindkét formájában kb. 40 éves korban „legális vaknak” nyilvánítható.) Kutatási eredmények szerint (sub)retinalis chip implantációjával a nagy tárgy-látás visszaadható (lásd Dr. Resch Miklós előadása).

A pontos diagnózishoz a rutin klinikai vizsgálatokon kívül nélkülözhetetlen a retina részletes elektrofiziológiai vizsgálata (4), amit itt nem részletezünk.

**A retinitis pigmentosa számos tünetegyüttesben is előfordul.**

- ▶ A leggyakoribb az **Usher-szindróma** (1:25000–1:50000), az összes RP eset mintegy 10–15%-a. Már a születéskor jellemző a hallászavar valamilyen formája. A RP tünetei általában a pubertás korban jelennek meg. A tünetegyüttesre gyakran a szemészeti állapot hívja fel a figyelmet. Három, klinikailag jól elkülöníthető formája ismert:
  - ▶ Usher I (kb. 40%): születéskor teljes siketség, vestibularis érintettség, mentális retardatio, beszédzavar.

- ▶ Usher 2 (kb. 60%): javítható hallászavar, jó beszéd-készség. Nincs vestibularis, mentális érintettség.
- ▶ Usher 3 (1–2%): csak észak-Európában fordul elő. A tünetek csak a fiatal felnőttkorban jelentkeznek, a lefolyás kevésbé progresszív.
- ▶ **Bardet–Biedl-szindróma (BBS)** (1:100 000). Főleg számú kéz-, lábujjak, endokrin zavarok, mentális retardatio, vesebetegség, obesitas, retinitis pigmentosa.
- ▶ **Senior–Loken-szindróma** (nagyon ritka). Juvenilis nephronophthisis (az érintettek 10 éves kor alatt veseptlő kezelésre szorulnak), retinitis pigmentosával szövődött formája.

A retinadystrophiák között van néhány olyan kór-kép/syndroma, melyek progresszióját csökkenteni lehet(ne) a betegségre jellemző speciális anyagcserezavar kiküszöbölésére irányuló, a lehető legkorábbi életkorban (diagnózis!) megkezdett diétával, pl:

- ▶ **Atrophia gyrata**: hyperornitinaemia (lásd fent)
- ▶ **Refsum szindróma**: fitánsav tárolási betegség (fitánsav-oxidáz-hiány). Tünetek: korai mentális retardatio, neurosensoros halláscsökkenés, RP.
- ▶ **Bassen–Kornzweig-szindróma**: abetalipoproteinemia mellyel együtt jár a zsírsav oldódó vitaminok – A-, E-vitamin! – hiánya. Klinikai tünetek: progresszív neuromuscularis degeneratio és RP.

**Chorioideaemia (CHM)**. XR módon öröklődő progresszív, diffúz chorioretinalis degeneratio, mely szinte kizárólag fiúkat/férfiakat érint. A betegség kialakulásáért a *Rab escort protein (REPL)* gén deléciói felelősek. Gyakorisága 1:50 000–100 000.

**Tünetek**: az élet első évtizedében nyctalopia és a közép-periférián gyűrű alakú scotoma (a choriocapillaris, a chorioidea erek és a pigmenthám diffúz atrophiájának megfelelően), mely idővel a centrum és a periféria felé is terjed.

GfERG: a szkotopikus válasz kioltott, a fotopikus válasz kifejezetten csökkent. FLAG: telődő retina- és chorioidea erek, valamint a hipofluoreszcens fovea körül hiperfluoreszcens gyűrű (ablak-effektus).

A fovea sokáig ép és a centrális látásfunkció a betegek nagy részében 60 éves kor felett is megtartott. Végül színlátászavar alakul ki és a centrális látás is elvész. (Lefolyása az RP-nél kedvezőbb, fontos a korai differenciáldiagnózis!) (5).

**Csapdystrophiák**. Ritka, a csapokat (elsősorban a csapokat) érintő betegségcsoport.

A *kór-kép stationer formája a congenitalis teljes színvaktság (achromatopsia)* mely AR módon öröklődik, az ismert gének (CNGA3, CNGB3, GNAT2) mutációi a betegek mintegy 80%-ában mutathatók ki (6). Az előfordulás gyakorisága 1:30 000–50 000.

**Klinikai kép**: megtartott pácika funkció mellett a csapok működésképtelenek. Tünetek: a születéstől fogva photoaversio, csökkent látóélesség, (általában  $V < 0.1$ ), a színlátás hiánya, nystagmus. A „pácika-látás” az élet végéig megmarad. (Ritkább forma a *kék csap monochromasia*.)

*A progresszív forma* öröklődése változatos (főleg AD, de lehet AR és XR). Általában 10 éves kortól okoz tüneteket, melyek az élet folyamán folyamatosan progrediálnak. A csapfunkció zavara mellett előbb-utóbb a pácika funkció is romlik.

A maculában a finom pigmentzilátságtól az „ökörszem” maculopathiáig, illetve atrophiáig minden fokozat előfordulhat. (Az XR és AD formákban jellemző a Mizuo–Nakamura-effektus.)

A két csoport közös jellegzetes tünetei a bull’s eye maculopathia, csökkent centrális látóélesség, nystagmus, photophobia, centrális scotoma, színlátászavar, csökkent GfERG csap-válasz és kóros mfERG lelet.

### III. A belső retina betegségei

**X-kromozómához kötött juvenilis retinoschisis (XLRS)**. Az egyik leggyakoribb, fiúgyermeket érintő, gyógyíthatatlan, XR módon öröklődő, progresszív, bilaterális vitreoretinalis dystrophia (7).

**Gyakorisága**: 1:22000. A betegség kialakulásáért az *RS1* gén mutációja következtében károsodott („szövetragasztó” funkcióját elvesztő) retinaspecifikus retinoschisin protein a felelős, ami fiatal korban az esetek 100%-ában macularis retinoschisishez, 50%-ában inferotemporalis perifériás schisishez is vezet.

Az életkor előrehaladtával a macula nonspecifikus atrophiája látható.

A beteg fiúk jellegzetesen 5-10 éves korban kerülnek észlelésre a centrális látóélesség-csökkenés okozta olvasási nehézségek miatt.

Szemfenéki lelet: a macula területén kerékküllőszerű rajzolat figyelhető meg. OCT: cystoid ürök a belső magvas és a fotoreceptor-rétegben a macula területén. GfERG: negatív típusú maximális válasz.

*Adenovírus vektorral egereken végzett sikeres génterápiás kísérletek után, jelenleg humán kísérletek zajlanak Németországban és az USA-ban.*

### Öröklött stationer sötétadaptációs zavar (CSNB).

Csecsemőkorban jelentkező, nyctalopiával és nem progrediáló retinakárosodással járó betegségek csoportja, melyeket a funduskép alapján két fő csoportra oszthatóak:

- ▶ **Ép fundusszal társulók**: I. Nougaret típus (AD), II. Riggs-típus (AD), Schubert–Bornschein-típus (AR, vagy XL).
- ▶ **Kóros fundusképpel társulók**: I. Oguchi-betegség (AR), II. fundus albipunctatus (AR). Az egész betegségcsoportra jellemző a myopia, nystagmus, strabismus mellett a megnyúlt sötétadaptáció és a negatív típusú maximális GfERG válasz.

## Irodalom

1. Birch DG: Retinitis Pigmentosa. In: Heckenlively JR and Arden GB (eds.): Principles and Practice of Clinical Electrophysiology of Vision, second ed. Chapter 69, The MIT Press, Cambridge MA, London, 2006; 781-794.
2. Koenekoop RK: major review: An overview of recent developments in Leber congenital amaurosis: a model to understand human retinal development. *Surv Ophthalmol* 2004; 49(4):379-398.
3. Molday LL, Rabin AR, Molday RS: ABCR expression in foveal cone photoreceptors and its role in Stargardt macular dystrophy. *Nat. Genet.* 2000; 25:257-258.
4. Marmor MF, et al: Standard for clinical electroretinography. *Doc Ophthalmol* 2009; 118:69-77.
5. Vámos R, Szigeti A, Lesch B, Varsányi B, Farkas Á: X-kromoszómához kötött, gyermekkorban kezdődő, nyctalopiával járó retinadystrophiák differenciáldiagnózisa. *Szemészet* 2010; 147(2):95-103.
6. Varsányi B, Wissinger B, Kohl S, Koeppe K, Farkas Á: Clinical and genetic features of Hungarian achromatopsia patients. *Molecular Vision*, 2005; 11:996-1001.
7. Lesch B, Szabó V, Salacz Gy, Varsányi B, Somfai GM, Farkas Á. Az X-kromoszómához kötött öröklődő juvenilis retinoschisis korszerű komplex vizsgálata. *Szemészet*, 2006; 143:165-174.

## A látóideg betegségei

*Diseases of the optic nerve*

### Seres András

Semmelweis Egyetem, Szemészeti Klinika, Tömő utca, Budapest Retina Associates Kft.

**Kulcsszavak:** látóideg betegségei, látóideg gyulladás, ischémias opticus neuropathia, pangásos papilla

**Key words:** optic neuropathies, optic neuritis, ischemic optic neuropathy, papilledema

A látóideg betegségei jellegzetesen határterületi téma. Jelentőségét az adja, hogy bár a betegek terápiája, vagy sok esetben végleges diagnosztikája is, neurológus, vagy specializált neuroophthalmológus szakértelmét igényli, az első észlelő leggyakrabban szemorvos, akinek felelősen döntenie kell a beteg megfelelő időben és megfelelő irányban történő továbbküldéséről. Célunk: a gyakorlatban jól használható diagnosztikus gondolatmenet ismertetése.

### Pangásos papilla

Ezt a kifejezést akkor használjuk, amikor látóidegfő duzzanata koponyaűri nyomásfokozódás következménye. Az kivételes esetektől (Foster–Kennedy-szindróma) eltekintve kétoldali.

A valódi pangásos papillának számos oka lehet. Szekunder okok: hydrocephalus, térfoglalás: tumor, vérzés, abscessus, meningitis/encephalitis, subarachnoidealis vérzés; trauma, központi idegrendszeri vascularis malformációk. Primer ok: pseudotumor cerebri (idiopathic intracranial hypertension, IIH). Pangásos papilla esetén tehát a szekunder okok keresése, illetve kizárása az első teendő.

Fontos megemlíteni azokat a gyakran ártalmatlan állapotokat, melyek a pangásos papillát utánozhatják, ezek közül gyakoriak: drusen papillae, zsúfolt papilla (crowded disc).

### Pseudotumor cerebri

A pseudotumor cerebri kizáró diagnózis. Másodlagos pseudotumor cerebri okozhatnak intracranialis vagy extracranialis vénás elzáródások, szisztémás betegségek, gyógyszerek, terhesség.

Amennyiben mind a valódi pangásos papillát, mind pedig a pseudotumor cerebri másodlagos okait kizártuk, beszélhetünk primer pseudotumor cerebri-ről, más néven idiopathiás intracranialis hipertenzióról (IIH). Ez a betegség főleg fiatal nőket érint, a kétoldali pangásos papilla mellett általában fejfájással, átmeneti vagy tartós látászavarral, pulzáló fülzúgással, esetleg kettősképekkel, retrobulbáris fájdalommal járhat. Az állapot rendszeres szemészeti gondozást igényel, a látótér automata perimetriás rendszeres követésével. Az időben észlelt korai látótér károsodás reverzibilis lehet, megfelelő gondozás és kezelés híján a látóideg irreverzibilis károsodásával vakság alakulhat ki. A kezelés célja a panaszok csökkentése és a látás (látótér) romlás megelőzése.

### Opticus neuropathiák

A látóideg megbetegedést közös néven opticus neuropathiáknak nevezzük. A diagnosztika logikája praktikus az egyes kórképek gyakoriságához, illetve jellegzetes diagnosztikai sarokpontokhoz kell, hogy igazodjon (1).

Előfordulás gyakorisága szerint az itt nem tárgyalt glaucoma a leggyakoribb opticus neuropathia. Ezt nem számítva opticus neuropathiás betegeink túlnyomó többségénél a diagnózis neuritis vagy elülső ischaemiás opticus neuropathia (AION), a többi kórforma ehhez képest ritka. A diagnosztika javasolt logikája e két fő kórkép megerősítésére vagy kizárására épül.

Féloldali opticus neuropathia gyanúja esetén az első fontos kérdés a beteg életkora. Amennyiben a beteg 40 évnél fiatalabb, elsősorban a látóideggyulladás típusos fennállását kell megerősíteni vagy kizárni. 40 évnél idősebb, vagy neuritisre nem jellegzetes kép esetén a típusos AION diagnózisát kell megerősíteni vagy elvetni. Amennyiben az állapot erre sem jellegzetes, a további célja a ritkább kórképek kizárása, illetve megerősítése.

*Jellegzetes tünetek és jelek.* Az opticus neuropathiák általában féloldaliak, látóélesség, látótér és színlátás zavarral, papilla és pupilla eltérésekkel, esetleg fájdalommal járnak. Bár a látóélesség változása, prognózisa lehet az egyes kórképeknél jellegzetes, e jelek, tünetek nem specifikusak az egyes opticus neuropathiákra.

### Látóideg-gyulladás

Amennyiben a papilla oedemáját okozza, papillitisnek, amennyiben nem, neuritis retrobulbarisnak nevezzük. Prognózis és terápia szempontjából közöttük érdemi különbség nincs. Típusos esetben akut, féloldali látás- és látótér romlás észlelhető relatív afferens pupillaris defecussal. Jellemző a színlátás zavar, a periorbitalis fájdalom (szemmozgásokkor) és a 40 év alatti életkor. A látás rendszerint hetek alatt javul. Kiegészítő vizsgálatok végzése csak atípusos esetekben indokolt. A gyakran elvégzett MRI nem diagnosztikus a neuritisre, azonban jósolhatja a sclerosis multiplex (SM) kialakulásának kockázatát.

Az ONTT (Optic Neuritis Treatment Trial) igazolta a szteroid lökésterápia hatásosságát: ettől gyorsabb vizuális rehabilitációt és rövid távon kevesebb manifeszt SM- et remélhetünk. A szteroid adásának protokollja: 3 napig 4-szer 250 mg iv. methylprednisolon, majd 11 napig 1 mg/kg orális prednisolon. A standard orális szteroidkezelést nem találták előnyösnek (2).

## Elülső ischaemiás opticus neuropathia

Az AION akut, féloldali, általában fájdalomtalan látásromlás középkorú vagy idősebb emberen, papilla-oedemával és afferens pupilláris defectussal.

A betegségben két, prognózisában és terápiájában jelentősen eltérő csoportot kell elkülöníteni: arteritises típus (A-AION) és nem arteritises típus (NA-AION).

Az **óriássejtes arteritis** (Giant Cell Arteritis, GCA) közepes és nagy artériák gyulladásos vasculopathiája idős betegeken, számos általános és szemészeti manifesztációval. Minden AION esetben keresni kell a kapcsolatot a GCA-val.

Az A-AION diagnózist megerősítheti a beteg vér-süllyedésének, a C-reaktív protein szintjének és az a. temporalis biopsiájának vizsgálata. Fontos, hogy ezekhez a mintavétel a szteroid adásának megkezdése előtt történjen meg. A süllyedés és a CRP együttesen alkalmazva rendelkezik elegendő specificitással. A temporalis arteria biopsiája megfelelő metodikával végezve diagnosztikus értékű.

A betegség terápiájának gerincét szteroid adása képezi. A szteroidot csak fokozatosan, a klinikai jelek és a süllyedés monitorizálásával lehet abbahagyni, különben relapszust vagy a másik szem AION-ját kockáztatjuk. Gyakran évekig tartó szteroidadás szükséges. Kezelés nélkül a bilateralizáció gyakori.

**Nem arteritises AION** (NA-AION) jellegzetesen 40 éves kor felett jelentkezik féloldali látásromlással, a látótér kieséssel, „sápadt” papillaoedemával, később sector vagy diffúz atrophíával, relatív afferens pupilláris defectussal. Lényege a látóidegfőt ellátó arteriolák arteriolosclerotikus eredetű infarktusa. Rizikótényezői: dohányzás, „zsúfolt” papilla (small cup, C/D < 0,2), hypertonia, diabetes. Nin-

csenek prodromális tünetek (amaurosis fugax). A látásromlás az esetek akár jelentős részében (42%) javulhat hónapok alatt (3). 5 év alatt a bilateralizáció kockázata 15%.

Sajnos nem bizonyult hatásos kezelésnek sem az opticus dekompresszió, sem a brimonidine, mint neuro-protéktív szer. A sokak által alkalmazott Aspirin terápia valós előnyös hatása kérdéses (4).

## ODEMS (Optic Disc Oedema with Macular Star)

Ezt a betegséget első leírója után nevezik Leber-féle stellate neuroretinitisnek is. Inkább a jellegzetes szemfenéki kép, mint gyakorisága miatt tárgyaljuk. Jellegzetessége a látóidegfő oedemája mellett a maculában csillagszerű elendezésben jelentkező exsudatumok képe. A fluorescein angiographia kizárja az exsudatumok maculatáji eredetét. Okként első körben syphilit, Borrelia-, Batronella-, tbc-fertőzést és sarcoidosist kell kizárnunk. Az állapot általában jó prognózisú, a macularis exsudatumok eltűnéséhez hónapok szükségesek. SM-re nem hajlamosít, kezelésében a szteroidok hatása erősen kérdéses és felesleges.

## Egyéb opticus neuropathiák

Terjedelmi okok miatt a további opticus neuropathiákat nem tárgyaljuk részletesen, ezek irányában az eddigi tárgyalt neuropathiák kizárása esetén van szükség kutatásra, mely a feltételezett típusnak megfelelően radiológiai, képalkotó, esetleg genetikai vizsgálatokat, családfa analízist és az anamnesztikus adatok kritikus áttekintését teheti szükségessé (5) (kompressziós / traumás / toxikus / nutritionális / öröklődő és irradiációs neuropathiák).

## Irodalom

1. Lee GA, Brazis WP: *Clinical Pathways in Neuro-Ophthalmology. An Evidence-Based Approach.* Thieme, New York, 2003.
2. Kaufman DI, Trobe JD, Eggenberger ER, Whitaker JN. *Practice parameter: the role of corticosteroids in the management of acute monosymptomatic optic neuritis. Report of the Quality Standards Subcommittee of the American Academy of Neurology. Neurology 2000;54, 2039–2044.*
3. *Ischemic Optic Neuropathy Decompression Trial Research Group. Ischemic optic neuropathy decompression trial: twenty-four month update. Arch Ophthalmol. 2000;118(6): 793-8*
4. Atkins et al: *Treatment of Nonarteritic Anterior Ischemic Optic Neuropathy. Survey of Ophthalmology 2010;55, 47-63.*
5. *Neuroophthalmologia. Szerk: Somlai J, PressCon Kiadó, Budapest, 2007.*

## Az orbita betegségei

*Diseases of the orbit*

### Korányi Katalin

Országos Onkológiai Intézet, Szemészet

*Kulcsszavak:* orbita, klinikai tünetek, tumorok, gyulladások, műtéti indikációk

*Key words:* orbit, clinical signs and symptoms, tumors, inflammations, surgical indications

Az orbita kúp alakú, csak előrefelé nyitott csontos üreg, melynek falai közösek a környező üregekkel és üregrendszerekkel (koponyaüreg, melléküreg rendszer). A szemüregben keletkező betegségek egy része a szemüreg határait respektálja. Más részük viszont részben az anatómiai nyílásokon (fissura orbitális superior és inferior, canalis opticus), részben a csontokat destruálva a környezetbe (melléküregek, retromaxillaris tér, intracranium) terjednek, vagy ellenkezőleg, a környezetből jutnak a szemüregbe. Kóreredetet és biológiai viselkedést, a terjedés típusait figyelembe véve a szemüreg betegségeit a következőképpen *osztályozhatjuk*:

1. orbitatumorok (primer, szekunder és metasztatikus),
2. gyulladások, endokrin ophthalmopathia,
3. vascularis léziók,
4. rendszerbetegségek,
5. trauma.

**Diagnosztika, klinikai tünetek.** A szemüreg anatómiai adottságából eredően az orbitatartalom növekedése, illetve az intraorbitális nyomás fokozódása csak előrefelé tudja nyomni az orbitatartalmat. Ebből ered, hogy az orbita betegségek vezető tünete az exophthalmus. A jó és alapos *klinikai vizsgálat* fél diagnózis, ehhez jártasság, türelem és megfelelő technikai felszereltség szükséges. Fontos a precíz anamnesis felvétel (a panaszok, tünetek jellege, időbeli lefolyása), a klinikai tünetek értékelése (exophthalmus, bulbusdiszlokáció, szemmozgások vizsgálata, tapintási lelet, reponálhatóság, pulzáció, auszkultáció, gyulladásos jelek, szemfenék: pangásos papilla, retinaredők, hátsó pólus bedomborodás). *Eszközös vizsgálatok:* exophthalmometria, látótérvizsgálat, csipesz teszt, *társszakmák* bevonása: laboratóriumi vizsgálatok, fül-orr-gégészeti vizsgálat, idegsebészeti konzultáció mind a diagnózis felállításának részét képezik. *Képpalkotó vizsgálatok* aszerint, hogy a csontstruktúrát, a lágyrészeket, a tumor vérellátási viszonyait vagy a szemfenéki elváltozásokat szükséges vizsgálnunk: *CT, MRI, MR-angio- és venográfia, fundus angiográfia, röntgen, UH, izotópszcintigráfia*. Szisztémás betegség kizárása érdekében, különösen lymphománál, staging vizsgálatok végzendők. *Biopsia* végzése is szükséges lehet.

**Differenciáldiagnosztika.** Az orbitabetegségek diagnosztikájában kiemelt szerepe van a differenciáldiagnózisnak. Az orbita primer malignus tumoraitól el kell különíteni a szekunder és a metasztatikus, valamint a benignus tumorokat, a rendszerbetegségek részeként fellépő szemüregi manifesztációkat, a vascularis léziókat, az orbita kü-

lönböző granulomáit és az endocrin ophthalmopathiát. Ez utóbbi leggyakoribb oka a szemüregi betegségek vezető klinikai tüneteinek, az exophthalmusnak.

A felnőttkor leggyakoribb malignus orbitadaganatai a könnymirigy adenoid-cysticus carcinomája, az adenocarcinoma, lymphomák, primer szemüregi melanomák, haemangiopericytoma és a lágyrésztumorok.

Gyermekkorban a primer malignus orbita tumorok (rhabdomyosarcoma, leukaemia / lymphoma) mellett viszonylag gyakoriak a metasztatikus orbitadaganatok (neuroblastoma, Wilms-tumor, Ewing-sarcoma).

A *szekunder orbitatumorok* per continuitatem a környezetből az orbitába, vagy ellenkezőleg, az orbitából a környezetbe terjedő daganatok (szemhéjak, conjunctiva, melléküregek, epipharynx, koponyabázis). A szekunder szemüregi daganatok csaknem kizárólag malignusak.

Orbitába történő *metasztázist* – a gyakoriság sorrendjében – a mamma-, prostata-, tüdő-, vesecarcinoma és – ritkábban – a melanomák adnak.

*Rendszerbetegségek* részeként fellépő szemüregi manifesztációk lehetnek primer orbitalis kiindulásúak is, mint a lymphomák, eosinophyl granuloma, solitaer plasmocytoma, myeloma multiplex, Boeck-sarcoidosis, Hodgkin-kór, Wegener-granulomatosis esetei. Ilyenkor a szemüregi elváltozásból vett biopsia döntheti el a diagnózist.

Az orbita benignus tumorai közül leggyakoribb a haemangioma cavernosum, ezt követik a lymphangiomák, a dermoid, epidermoid, a könnymirigy benignus pleiomorph adenomája, a neurinoma, neurofibroma, fibroma, osteoma, meningeoma, opticus glioma, opticus hüvely meningeoma. Gyermekkorban a kapillaris haemangioma, lymphangioma, dermoid fordulnak elő.

Az orbitát érő **traumák:** törések, blow out fractura, intraorbitális idegentest ellátásánál figyelemmel kell lenni az okozott funkcióserülésre, az idegentest anyagának minőségére. Funkcióserülés esetén rehabilitációs célú műtétet, szerves anyag (fa) idegentest esetén annak eltávolítását kell végezni. Neurooftalmológiai tünetekkel járó exophthalmust okoznak a koponyabázis (fissura orbitalis sup., orbitacsúcs, sinus cavernosus) tumoros vagy egyéb betegségei. Ilyen esetekben szükség van a **neurooftalmológiai diagnosztika** eszköztárára.

### Gyógykezelés

#### 1. *Sebészi kezelés*

*Műtéti indikációk:*

- ▶ Vitális: malignus tumoroknál.
- ▶ Diagnosztikai célú: biopsia.

- ▶ Funkció helyreállítása: sérülést, látótérkiesést, szemmozgászavart, bulbuszdislokációt, féloldali torzító exophthalmust okozó benignus tumorok, trauma.

*Biopsia.* Primer tumorok esetében nem ajánlott, kivéve a lymphomát, szekunder és metasztatikus tumorok esetében a diagnosztikus céllal szükséges.

*Orbitotomia.* A daganat eltávolítása céljából, elhelyezkedésének megfelelően különböző behatolásokból történik:

- ▶ Primer orbitatumor eseteiben:
  - ▶ lateralis : a laterális fal elvételével vagy csontablak készítésével
  - ▶ medialis, elülső, alsó praeseptalis, transcaruncularis, transconjunctivalis
- ▶ Szekunder orbitatumorok eseteiben:
  - ▶ transfrontalis: a koponya bázis felől
  - ▶ a melléküregek felől

*Orbita exenteráció.* Szövettanilag igazolt, primer malignus tumor radikális eltávolítását jelenti a szemüreg tartalmának eltávolításával együtt. Nem indokolt ez a műtét, ha az ép határ nem biztosítható: a tumor a koponyabázis csontjait destruálta, vagy olyan mértékben meghaladja az

orbita határait, hogy a csonkító műtéttől a beteg gyógyulása nem várható. Az üreget a szemhéj bőrével vagy elforgatott plasztikai lebennyel fedjük.

## 2. Gyógyszeres kezelés

Lymphomák, primer malignus orbitatumorok, vagy azok disszeminációja (könnymirigy adenocysticus carcinomája, orbita primer melanomája), intraorbitális metasztázisok kombinált kezelése, gyermekkori rhabdomyosarcoma eseteiben.

Szteroid vagy immunszuppresszív kezelésre lehet szükség az orbita gyulladós (autoimmun) betegségeiben: granulomák, endokrin ophthalmopathia, Wegener-granulomatosis, immun vasculitisek.

## 3. Sugárterápia

Kombinálható az elektron- és foton-sugárkezelés. Legtöbbször az egész orbitát kell kezelni, mégis számos esetben lehet a sugárkezelés lencsekímélő. Primer malignus és szekunder orbitatumorok eseteiben szükséges önállóan, vagy kemoterápiával kombináltan: lymphomák, adenocarcinoma, opticus glioma, opticus hüvely meningeoma, melanoma, rhabdomyosarcoma, melléküregekből, koponyából, szemgolyóból, szemhéjából az orbitába terjedő szekunder malignus orbitatumorok eseteiben.

## Irodalom

*Henderson's Orbital Tumors*

*Diseases of the Orbit: A Multidisciplinary Approach.* Jack Rootman

*Eye lid, conjunctival, and orbital tumors: an atlas and textbook.* Jerry A. Shields, Carol L. Shields

Valenzuela AA, Archibald CW et al.: *Orbital metastasis: clinical features, management and outcome.* *Orbit.* 2009; 28(2-3):153-9.

Manousaridis K, Stropahl G, Hingst V, Guthoff R: *Adenoid cystic carcinoma of the lacrimal gland: report of two cases and literature review.*

*Klin Monbl Augenheilkd.* 2011 Jan; 228(1):54-6.

## Az orbita vascularis léziói

*Vascular laesions of the orbit*

### Varsányi Balázs

Semmelweis Egyetem, Szemészeti Klinika, Mária utca, Országos Onkológiai Intézet, Szemészet

**Kulcsszavak:** orbita, vascularis elváltozások, képalkotó vizsgálatok, terápiás lehetőségek

**Key words:** orbit, vascular laesions, imaging, therapeutical possibilities

Az orbitában elhelyezkedő vascularis elváltozásokat többféle szempont alapján csoportosíthatjuk, jelen összefoglalónkban a *Mulliken* és *Glowacki* által javasolt, az egyes elváltozások szövettani és természetes növekedési jellemzőit figyelembe vevő csoportosítást alkalmazzuk. Bemutatjuk a léziók jellemző klinikai tüneteit, különböző képalkotó vizsgálatokkal észlelhető jellemzőit, lehetséges szövődményeiket és a szóba jövő terápiás lehetőségeket.

A *kapillaris haemangioma* (benignus haemangi endothelioma) a leggyakoribb gyermekkori vascularis orbitaelváltozás. Általában pár héttel-hónappal a születés után jelentkezik, 6-12 hónapos korig progrediál, majd általában fokozatosan visszafejlődik. A felszínen elhelyezkedő elváltozások élénkebb pirosas, a mélyebbek kékes színűek. Általában felszínes elváltozás, ha az orbitába terjed, leggyakrabban az izomkúpon kívül helyezkedik el, a szemgolyó diszlokációját, proptózist okozva. A természetes szöveti határokat nem respektálja, ezért az orbitacsúcson keresztül intracranialis terjedés is elképzelhető. CT vizsgálattal nem éles szélű, heterogén kontrasztalmozású képletként ábrázolódik; MR-vizsgálattal T1 súlyozású felvételen alacsony, T2 súlyozású képeken közepes/magas jelintenzitású elváltozásként látható. Ritkán előforduló szövődménye lehet bevérzés, thrombosis, a nervus opticus kompressziója. Sebészi beavatkozást csak ezen súlyos szövődmények esetén igényel, a legtöbb esetben obszerváció, szisztémás propranolol, esetleg lokális szteroid injekció adásalegendő (1,2).

A vénás vascularis malformációk csoportjába a cavernomák és az orbitavarixok tartoznak. A cavernomák (*cavernosus haemangiomák*) a leggyakoribb felnőttkori vascularis elváltozások. Leggyakrabban középkorú nőkben jelentkezik. Lassan nőnek, általában fájdalomtalan proptosist okoznak, de gyakran tünetmentesek, ilyenkor felfedezésük véletlenszerű. Általában az izomkúpon belül laterálisan helyezkedik el, az orbitacsúcson érintettsége ritka, ekkor a nervus opticus kompressziója miatt egyoldali látásromlás is okozhat. Az elváltozás kötőszövetes tokosított képlettel van körülvéve, ami ultrahangvizsgálat során segíti felismerését. CT-vizsgálattal a cavernomák körülírt kerek-ovális, homogéne fokozott denzitású elváltozások, melyek a kontrasztanyagot inhomogéne halmozzák. MR-vizsgálattal az izomhoz hasonló intenzitású képletként jelenik meg (T1 súlyozással izodenz, T2 súlyozásnál hiperdenz), mely a kontrasztanyagot inhomogéne halmozza. Beavatkozást csak súlyos exophthalmus, illetve

a nervus opticus kompressziója esetén igényel, ekkor sebészi eltávolítása indokolt (1, 3).

Az orbitában elhelyezkedő *varixok* a spontán orbita bevértetések leggyakoribb okai. Ezek az elváltozások szoros kapcsolatban állnak a vénás rendszerrel, legjellemzőbb tünetük a vénás nyomás emelkedésével járó állapotokban (kőhögés, előrehajlás, Valsalva-manőver) jelentkező kifejezett proptosis. A vénás kiöblösödés gyengült érfaának szakadása során vérzés léphet fel, mely fájdalmas és gyorsan kialakuló proptosishoz vezet. Amennyiben szükséges, az elváltozás sebészi eltávolítása lehetséges. Ultrahangvizsgálattal jól látható a Valsalva-manőver során növekvő, echomentes elváltozás. CT-vizsgálattal szinte csak a vénás nyomást megnövelő pozíció vagy manőver során látható az elváltozás. A varixok MR-vizsgálattal T1 súlyozásnál hipo/hiperdenz, T2 súlyozásnál hiperdenz képletek, melyek a kontrasztanyagot jelentősen halmozzák (4).

A vénás-lymphaticus malformációk (ismertebb, bár szövettanilag nem helyes elnevezéssel *lymphangiomák*) általában gyerekkorban jelentkeznek, lassan növekednek és progresszív proptosist, szemmozgás-korlátozottságot, szemgolyó-diszlokációt okoznak. Sokszor azonban spontán, vagy kisebb trauma után kialakuló bevértetésük miatt a fenti tünetek pillanatok alatt fejlődnek ki. Ultrahanggal sokszor figyelhető meg nivóképződés. MR-vizsgálattal a T1 súlyozású képeken elsősorban az elváltozás nyirokban gazdag területei, T1 zsír-supprimált felvételeken pedig a vért tartalmazó, vascularis komponensek ábrázolódnak. Az elváltozás kezelése a klinikai képtől függ: amennyiben lehetséges, megfigyelés, konzervatív kezelés ajánlott. Nervus opticus érintettség, szaruhártya-szövődmények esetén azonban szükség lehet a sebészi eltávolításra, mely után azonban nem ritka a kiújulás.

A *carotidocavernosus fistulák* a sinus cavernosus és az a. carotis interna vagy externa ágai között kialakuló kóros összeköttetések, melyek leggyakrabban középkorú nőkben alakulnak ki. Az idiopathiás forma mellett trauma, sinus thrombosis, atherosclerosis állhat a háttérben. A jellemző klinikai triász a pulzáló exophthalmus, tágult episclerális vénák és a sztetoszkóppal hallható pulzusszinkron zörej (surranás), de emellett látásromlás, agyideg-érintettség (II, IV, V, VI) is előfordulhat. CT/MR vizsgálattal jól láthatók az lézió következtében kialakult másodlagos elváltozások: pangásos izommegvastagodás, vena ophthalmica tágulat, sinus cavernosus kiszélesedés. Terápiája: embolizáció (5).

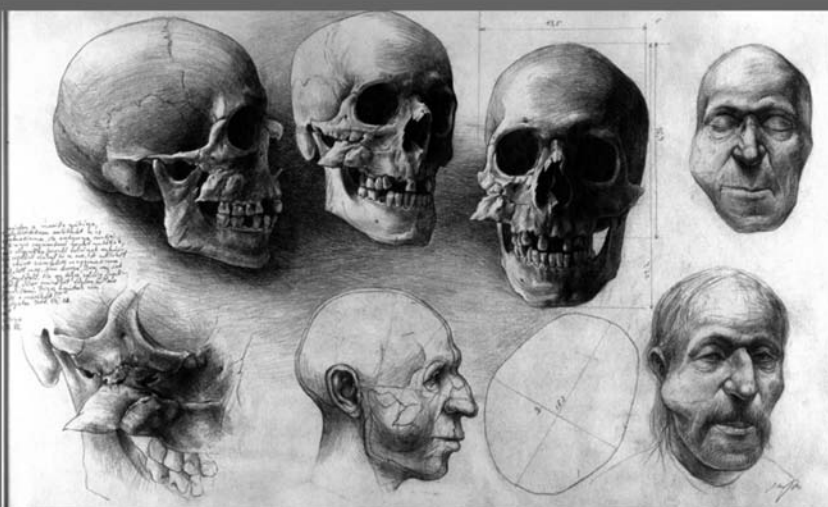
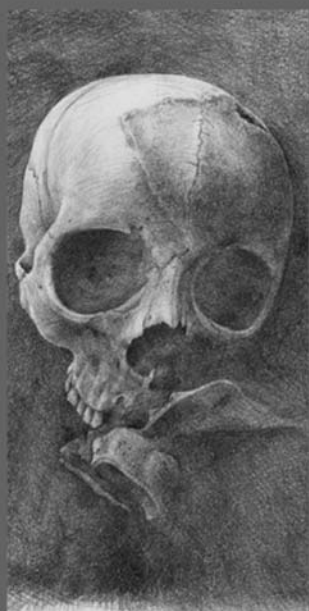

## Irodalom

1. Harris GJ. *Orbital vascular malformations: a consensus statement on terminology and its clinical implications. Am J Ophthalmol* 1999;127:453–455.
2. Mulliken JB, Glowacki J. *Hemangiomas and vascular malformations in infants and children: a classification based on endothelial characteristics. Plast Reconstr Surg* 1982;69:412–422.
3. Smoker WRK, Gentry LR, Yee NK, Reede DL, JNerad JA: *Vascular Lesions of the Orbit: More than Meets the Eye. RadioGraphics* 2008; 28:185–204
4. Bilaniuk LT: *Orbital vascular lesions: role of imaging. Radiol Clin North Am* 1999; 37:169–183.
5. Forbes G. *Vascular lesions in the orbit. Neuroimaging. Clin N Am* 1996; 6:113–122.

# ARCREKONSTRUKCIÓ

## Facial Reconstruction



### Arckonstrukció | Facial Reconstruction

A Magyar Képzőművészeti Egyetem Művészeti Anatómia Rajzi és Geometria Tanszékének kutatási anyaga a Perkáta Nyúlidűlőn feltárt emberi maradványok rajzi feldolgozásáról

The archaeological finds of Perkáta-Nyúlidűlő processed through drawings / Research material of the Art Anatomy, Drawing and Geometry Department of the Hungarian University of Fine Arts

Album a Magyar Képzőművészeti Egyetem Művészeti Anatómia Rajzi és Geometria Tanszékének kutatási anyaga a Perkáta Nyúlidűlőn feltárt emberi maradványok rajzi feldolgozásából. Keresse a [www.semmelweiskiado.hu](http://www.semmelweiskiado.hu) honlapon vagy a Legendus könyvesboltban!

## A látóélesség meghatározásának módszerei

*Methods for determining visual acuity*

### Szigeti Andrea

Semmelweis Egyetem, Szemészeti Klinika, Mária utca

*Kulcsszavak:* látóélesség, olvasótáblák, optokinetikus nystagmus, preferáló nézési teszt

*Key words:* visual acuity, reading charts, optokinetic nystagmus, preferential looking test

A szem fizikai szempontból összetett optikai lencse-rendszer, amely a retinán a tárgyak kicsinyített, fordított, valódi képét állítja elő. A legkisebb látószög, amelyből érkező két tárgy képét még meg tudjuk különböztetni (minimum separabile) átlagosan 1 szögperc, mely érték *Snellen* után a látóélesség egysége (1,0). A látóélesség vizsgálatának szubjektív és objektív módszerei vannak. (1)

### Subjektív módszerek

A látóélességet meghatározhatjuk távolra és közelre nézés során korrekció nélkül és a legjobb szemüveg korrekcióval is.

**Távoli látóélesség meghatározása.** A rutin klinikai gyakorlatban a szubjektív távoli látóélesség meghatározására olvasótáblákat szerkesztettek. A távoli visus mérésére szolgáló táblákon minden egyes jel vonalvastagsága meghatározott távolságból (Magyarországon 5 méterről) 1 szögperc, az egész jel nagysága pedig 5 szögperc látószög alatt látható. A jel lehet: szám, betű, vagy speciális jelek (optotyp): Snellen E, Ammon-jel, Landolt-C. Magyarországon a Kettesy-féle decimális visustábla az elfogadott, szabványosított olvasótábla, egyre inkább terjed az ETDRS visustábla, mely a tudományos közleményekben használatos módszer (2, 3).

A látóélességet kifejezhetjük Snellen-féle törtben, decimális értékben vagy LogMAR számban (5/5, 20/20, 1,0, LogMAR 0,0).

**Közeli látóélesség meghatározása.** A közeli látóélesség megítélésére Magyarországon rutinszerűen a Csapody-féle táblákat használjuk. A különböző nagyságú betűkből álló szöveget 30–50 cm távolságból kell olvasni. A betűk nagyságát I-től XIII-ig római számokkal jelölik. A látóélességet az a szám jelzi, amelynél a beteg megakad. A különböző nagyságú betűkből álló szöveget 9 nyelven lehet megtalálni. (4)

A nemzetközi irodalomban használt olvasótáblák különböző rendszerekre épülnek. (5, 6)

#### 1. Roman test, „N Chart” (1952)

- ▶ az angliai szemészeti szakmai kollégium ajánlása szerint készült
- ▶ alapja az akkor legelterjedtebb betűtípus: Times New Roman (The Times újság betűtípusa)
- ▶ skála: N5, N6, N8, N10, ... N58, N kifejezi, hogy hány Point nagyságú a szöveg
- ▶ Point: a betű nyomtatásánál használt méret. 1 point = 1/72 inch ~ 0,353 mm
- ▶ N5 = 5 point ~ 1,764 mm, N5-nél 2-szer nagyobb az N10

- ▶ 35 cm távolságról kell a visust vizsgálni.
- 2. Sloan and Habel's M notation (1963)
  - ▶ M units: kifejezi azt a távolságot méterben, ahonnan a jelet 5 szögperc alatt látnánk
  - ▶ Snellen betűket használ
  - ▶ 1 M unit esetén: 1 m-ről 5 szögperc alatt látnánk a jelet = (1,454 mm)
  - ▶ visus = d (méter) / M szám, pl. 1,0 közeli visus esetén: 40 cm-ről a 0,4 M jelet látjuk
- 3. Bailey-Lovie Word Reading Chart (1980)
  - ▶ betűk közötti távolság = betű szélesség; sorok közötti távolság = betűk magassága
  - ▶ sorokban azonos mennyiségű betű található
  - ▶ logMAR unit-ot használ, betűk növekedése: 0,1 logMAR unittal
  - ▶ 1,6-os LogMAR unit = 6/240..... 0,0-ig (6/6)
  - ▶ skálán: 17 méret található, az x mérete alapján
  - ▶ 6 szó soronként, 4, 7, 10 betűs szavak, összefüggéstelenül, nem folyamatos szöveg
- 4. Jaeger tábla (1854)
  - ▶ folyamatos szöveg, különböző méretben
  - ▶ skála: J1, J2...J16; a J1 = 35 cm-ről kb 6/9 20/30 N5-nek felel meg
  - ▶ nincs standardizálva! (különbség a forgalomban lévő táblák között!)

Léteznek a különböző olvasótábla rendszereket összehasonlító táblázatok. Standard újságméretnek számít: az N8, 1M unit, 0,4 LogMAR, J4 betűméret.

### Objektív módszerek

**Optokinetikus nystagmus (7).** A vizsgált folyamatosan mozgó alakzatra (forgódobra) tekint, melyen függőleges irányban világos és sötét csíkok vannak, ez a szemén jól megfigyelhető ritmikus, akarattól független kétfázisú szemmozgást, optokinetikus nystagmust vált ki. A kiváltott nystagmus függ a csíkok egymástól való távolságától (a csíkok szélességétől), amelyet bizonyos távolságról bizonyos látószög alatt látunk. A nystagmus függ még a jelek mozgásának sebességétől, iránya pedig az elmozdulás irányától (a lassú fázis iránya megfelel a dob forgási irányának, a gyors fázis pedig azzal ellentétes). A sáv szélesség (tehát a csíkmintának megfelelő látószög) változtatása adja az alapot a látóélesség meghatározásához.

**Preferáló nézési teszt (preferential looking test) (8, 9).** Alapja, hogy egy csecsemő könnyebben fixál egy mintázott ernyőt, tárgyat, mint egy hasonló nagyságú és

egyenletesen megvilágított homogén mezőt. Egy ernyőn meghatározott Snellen-ekvivalens csíkokat jelenítenek meg, közben a vizsgáló egy lyuk mögül figyeli a gyermek szemének és fejének irányát. A vizsgáló maga nem látja,

hogyan helyezték fel a mintákat. Az a legkisebb minta adja meg a visus értékét, amit a gyermek még figyel. Az eredményt tér frekvenciában, ciklus/fokban adják meg.

#### Irodalom

1. Süveges I: *Szemészet, Medicina, Budapest, 1998. 37-41.*
2. Boros B, Kettesy A, Kukán F. *Szemészet. Medicina, Budapest, 1980; 54-57.*
3. Fodor F, Péterffy P. *Szemészeti funkcionális vizsgálatok. Medicina, Budapest, 1989; 11-12.*
4. Csapody I: *Látáspróbák. Több nyelvű olvasókönyv-rendelői kézikönyv. Hetedik, átdolgozott kiadás, Medicina, Budapest, 1980; 11-16.*
5. Khurana AK: *Theory And Practice Of Optics And Refraction. Elsevier Health Sciences, 2008. 48-50.*
6. Bailey L, Lovie E. *New design principles for visual acuity letter charts. Am J Optom Physiol Opt. 1976; 53:740-745.*
7. Janáky M: *A látásélesség vizsgálatának objektív és szubjektív módszerei. Neuroophthalmologia kézikönyv. Szerk.: Somlai J, Kovács T. Tudomány Kiadó, Nosza alapítvány, Budapest, 2011. 54-56. oldal.*
8. Wright KW, Spiegel PH: *Pediatric ophthalmology and strabismus. Springer, 2003. 61-63.*
9. Sokol S, Hansen VC, Moskowitz A, Greenfield P, Towle VL: *Evoked potential and preferential looking estimates of visual acuity in pediatric patients. Ophthalmology. 1983; 90(5):552-62.*

## Kontaktlencse rendelés-viselés

*Contact lens fitting-wearing*

### Tapasztó Beáta

Semmelweis Egyetem, Szemészeti Klinika, Tömő utca

*Kulcsszavak:* kontaktlencse, alkalmazás, rehabilitáció, szövődmény

*Keywords:* contact lens, indication, rehabilitation, complication

A kontaktlencse a szemmel közvetlenül érintkezik, ezért invazív orvostechnikai eszköznek számít. A kontaktlencse nem megfelelő használata a szemfelszín betegségéhez vezethet, vagy megléte esetén azt súlyosbíthatja, és nem megfelelő indikáció, vagy használat esetén akár maradandó látáskárosodást is okozhat (1).

### A kontaktlencse-illesztés indikációs területei

A kontaktlencse-illesztés indikációs területe igen széleskörű. *Az egyszerű optikai (akár multifokális), kozmetikai és foglalkozási indikációk mellett kiemelendő az optikai-szemorvosi indikáció.* E csoportba tartozik egyrészt a kétszemes látás biztosítása kontaktlencsével, mint az aniseiconia, mely eredhet a nagyobb fokú anisometriából, vagy akár egyoldali aphakiából. Másik csoportja a nagyfokú ametrópia, vagy a cornea nagyfokú reguláris, vagy irreguláris astigmiaja, mely esetben a kontaktlencsékkel a páciens látóélessége sorokat javulhat a szemüveghez képest.

A kontaktlencsék jobb oxigén átérésztéssel rendelkező anyagainak megjelenése sokat jelentett a kontaktlencsével történő látási rehabilitációban.

A lágyszem kontaktlencsék hagyományos hidrogél alapanyagai mellett megjelentek a jobb oxigénáteresztő képességgel rendelkező szilikon, illetve szilikon-hidrogél alapanyagú kontaktlencsék, melyek megfelelő oxigén ellátást tudnak biztosítani a szaruhártyának akár fiatalabb gyermekkorban is. Congenitális cataracta miatt operált és anatómiai viszonyok miatt műlencse beültetésre ideiglenesen alkalmatlan, vagy túl nagy dioptriát igénylő csecsemők esetében szemre készített kemény, gázpermeábilis kontaktlencsékkel illesztünk (2). Az irreguláris corneák esetében: keratoconus betegség, corneális hegek illetve keratoplasztika után a speciális lágyszem, szférikus és aszférikus rigid gázpermeábilis (RGP) lencsék mellett megjelentek a hibrid kontaktlencsék, melyek komfortosabb viselést jelentenek a páciens számára, és bővült a választási lehetőség az extrém cylinderek területén is.

A szemorvosi terápiás céllal illesztett lencsék legfőbb indikációs területe a szemhéj betegségeiben a corneára gyakorolt irritációjának vagy nyomásának kiküszöbölése, a cornea epithelréteg-hiánya miatt megjelenő fájdalom csillapítása, valamint az epithelializáció elősegítése (3).

**Optikai-esztétikai-szemorvosi indikációs területhez tartoznak** a prostheticus kontaktlencsék. E speciális lencsék képesek elfedni a sérülések, gyulladások, esetleg többszöri műtétek után keletkezett corneális hegek, opa-

citás zonularis, vagy leukokória riasztó esztétikai képét, vagy segíthet a veleszületett, vagy szerzett aniridiás szem blendézésében, fényérzékenység csökkentésében. A megfelelő alányomtatás, iris szín és pupilla méret kiválasztása orvosi feladat.

**Az ortokeratológia alapja** egy fordított geometriájú gázáteresztő kemény kontaktlencse. Éjszakai használata révén a cornea epithelsejtek plazmaállománya helyeződik át a lencse nyomóhatása révén. A centrumban a szaruhártya vastagsága csökkenthető, vagy növelhető a cornea törőerejét változtatva, attól függően, hogy myopiás, vagy hypermetrópiás szemet kezelünk. Illesztésében dioptria korlátok vannak. Nappal a lencse levehető, a látás minden korrekációs eszköz nélkül az éjszakai lencse viselés után tökéletes. Az eljárás a lézeres beavatkozással ekvivalens, de a folyamat reverzibilis. Alkalmazásában korhatár nincs, élvezhető a vízi sportoknál, ahol a lencse viselése veszélyes az acanthamoeba fertőzés miatt, valamint a kezelés szerepet játszik a myopia kontrollban, a myopia progressziót lassítja (4, 5).

### A kontaktlencse viselés szövődményei

*A kontaktlencse mechanikai irritáció, hypoxia révén a könnyfilm instabilitását, hiperozmolaritását okozza.* A felszabaduló gyulladásos mediátorokon és a cornea érzékenysége csökkenésén keresztül a könnymirigy könnytermelését csökkenti. Az emmetróppokkal összehasonlítva 12-szer, a szemüveget viselőkkel összehasonlítva 5-ször gyakoribb a száraz szem tünetegyüttese a kontaktlencse viselők között. Ez a diszkomfort érzés a fő oka a lencseviselés felfüggesztésének, vagy a viselési idő csökkentésének (6).

*A kontaktlencse viselés megváltoztatja a cornea epithel sejtek fiziológiai folyamatait,* mivel gátolja a bazális sejtek mitózist és a differenciált epithelsejtek vertikális irányú migrációját. Az éjszakai viselés a Langerhans-sejtek denzitását fokozza. Hosszú távú lencseviselés során csökken a keratocyták sűrűsége és cornea endothel polymegatismus alakulhat ki (7).

*A kontaktlencse viselés egyik legritkább, de legveszélyesebb komplikációja a mikrobiális keratitis.* A kontaktlencse okozta keratitis éves incidenciája a napi viselésű lágyszemlencsénél 2-4 eset 10 000 viselőre, míg a kiterjesztett viselés esetén 10-20 eset 10 000 viselőnként (8).

*A lencse tisztításához használt multifunkciós oldatok (MPS) és a lencse interakciója* során az oldat dezinficiáló ágensét az éjszakai tisztítás után a kontaktlencse felveszi,

majd a napközbeni viselés kapcsán a szemfelszínre bocsátja (9). Ez a folyamat a cornea epitheljében felszíni pontozottságot okozhat, mely leginkább a lencse viselésének 2-4 órájában a legkifejezettebb. A páciensek csak nagyfokú pontszerű festődés esetében panaszkodnak diszkomfort érzetről. Az oldatok epithelre toxikus hatása a szaruhártya gyulladásos folyamataival pozitív korrelációt mutat, a keratitisek valószínűségét a háromszorosára emeli (10).

**Összefoglalás.** A kontaktlencse nemcsak optikai, esztétikai céllal illeszthető. Nagyon fontos szerepet játszik a

látási rehabilitációban mind aphakiás csecsemők, mind anisometriás gyerekek esetében. A terápiás kontaktlencsákat egyre bátrabban alkalmazzuk, főként a fájdalom csökkentése és a hámosodás segítése érdekében. Egyre szélesebb a kontaktlencse választék az irregularis cornea felszínét okozó hegek, keratoconus betegség és szaruhártya átültetés tekintetében. A magas oxigénáteresztő képesség kibővítette a lencseviselés korhatárát, és bátrabban merjük alkalmazni terápiás célra is. A jó oxigénáteresztő képesség azonban nem jogosít fel arra, hogy aludjunk a lencsében, a kiterjesztett viselés a gyulladás veszélyét sokszorosára emeli.

#### Irodalom

1. Szemészeti Szakmai Kollégium. A Nemzeti Erőforrás Minisztérium szakmai protokollja a kontaktlencse rendelésről. *Egészségügyi Közlöny* 2011; LXI (7)1551-1573.
2. Saltarelli DP. Hyper oxygen-permeable rigid contact lenses as an alternative for the treatment of pediatric aphakia. *Eye Contact Lens* 2008 Mar; 34(2):84-93.
3. Hickson-Curran SB Contact lenses in other abnormal ocular condition In: Phillips AJ, Speedwell L eds. *Contact lenses 5th edition UK*, Butterworth Heinemann Elsevier 2007; 531-543.
4. Cho P, Cheung SW, Edwards M. The longitudinal orthokeratology research in children (LORIC) in Hong Kong: a pilot study on refractive changes and myopic control. *Current Eye Research* 2005 Jan; 30(1):71-80.
5. Smith EIII., Kee C, Ramamirtam R, Qiao-Grider Y, Hung LF. Peripheral Vision Can Influence Eye Growth and Refractive Development in Infant Monkeys. *IOVS* 2005 Nov; 46(11):3965-3972.
6. International dry eye workshop: The definition and classification of dry eye disease: report of definition and classification subcommittee of international dry eye workshop (2007). *Ocular Surface* 2007; 5:75-92.
7. Anatomy and physiology of the cornea and related structures. In: Phillips AJ, Speedwell L eds. *Contact lenses 5th edition UK*, Butterworth Heinemann Elsevier 2007; 21-57.
8. Nordlund ML, Pepose JS. Corneal responses to infection. In: Krachmer, Mannis, Holland eds *CORNEA 2nd edition*, Mosby Elsevier 2005; 95-111.
9. Andrasko G, Ryan K. Corneal staining and comfort observed with traditional and silicone hydrogel lenses and multipurpose solution combinations. *Optometry*, 2008 Aug; 79(8):444-454.
10. Carnt N, Jalbert I, Stretton S, et al. Solution toxicity in soft contact lens daily wear is associated with corneal inflammation. *Optom Vis Sci*, 2007; 84:309-315.

## Látásrehabilitáció gyermek- és felnőttkorban

### **A rehabilitáció fogalma, oka és célja. Vaksági okok. A látássérülés pszichológiai, szociológiai vonatkozásai. Látásrehabilitációs lehetőségek**

*Vision Rehabilitation for children and adults.*

*The concept of rehabilitation, and its cause and purpose. Common causes of blindness. Psychological and sociological aspects of the visual impairment. Vision rehabilitation facilities.*

#### **Szécsény Rita**

Semmelweis Egyetem, Szemészeti Klinika, Mária utca

*Kulcsszavak:* látássérülés, látásrehabilitáció

*Key words:* visual impairment, visual rehabilitation

1. Rehabilitációra akkor van szükség, ha a látás konzervatív terápiával és/vagy műtéti beavatkozással tovább már nem javítható. Átmeneti látásromlás esetén is szükség lehet átmeneti rehabilitációra.
2. A vezető vaksági okok (1) különböznek a szerint, hogy milyen területi és/vagy életkori ablakban vizsgáljuk. A „low income” európai országokban, ahova hazánk is tartozik, a munkaképes korosztály vezető vaksági okai nagyrészt megelőzhetőek lennének, a diabeteses retinopathia és a glaucoma korai szűrésével.
3. A látásvesztéssel, mint új állapottal való megbirkózás nagyobb kihívást jelent az érintett számára, mint a rák diagnózisa, vagy akut myocardialis infarctus túlélése. A szociális izoláció és a depresszió hatványozza (3) a látásvesztéssel megélt veszteséget. A látásrehabilitáció tehát szignifikánsan növeli az állapottal való megbirkózás esélyét, csökkenti a depresszió előfordulását és időtartamát, ennek személyes és gazdasági vonatkozásaival.
4. A gyermekek látásrehabilitációja hazánkban megoldottnak tekinthető, az AMD miatt látássérültté váló személyek egyre növekvő számban jutnak el gondozásba. A legkevésbé rehabilitált korosztály éppen a még munkaképes korban látássérültté vált személyek. Ezen az állapoton segítséget jelent a frissen megjelent szakmai ajánlás, mely világos útmutatást ad a gondozásba irányítás kritériumairól.

#### *Irodalom*

1. *Leading causes of certification for blindness and partial sight in England & Wales. Bunce C, Wormald R. BMC Public Health. 2006 Mar 8; 6:58. Epub 2006 Mar 8. Research & Development, Moorfields Eye Hospital, City Road, London, UK. c.bunce@ucl.ac.uk*
2. *Kempen GI, Balleman J, Ranchor AV, van Rens GH, Zijlstra GA. Qual Life Res. 2011 Nov 17. [Epub ahead of print]*
3. *Binns AM, Bunce C, Dickinson C, Harper R, Tudor-Edwards R, Woodhouse M, Linck P, Suttie A, Jackson J, Lindsay J, Wolffsohn J, Hughes L, Margrain TH. Surv Ophthalmol. 2011 Oct 20. [Epub ahead of print]*

## Rehabilitációs intézmények. Optikai segédeszközök

*Institutions of low vision rehabilitation. Optical aids*

### Barcsay György

Semmelweis Egyetem, Szemészeti Klinika, Tömő utca

*Kulcsszavak:* komplex rehabilitáció, optikai segédeszközök

*Key words:* komplex rehabilitation, optical aids

### Rehabilitációs intézmények

A látássérültek rehabilitációja komplex megközelítést igényel. A szemészorvos feladata a lehető legjobb látás-funkció biztosítása és fenntartása megelőzéssel, gyógyszeres és műtéti kezeléssel, valamint optikai korrekció és/vagy bonyolultabb optikai segédeszköz rendelésével. Ezen kívül fontos a további rehabilitációs lehetőségekről informálni a betegeket, hogy – amikor ők szükségét érzik – élhessenek azokkal.

Az állami, illetve alapítványi fenntartású intézményekben, civil szervezeteknél lehetőség van elemi rehabilitációra (pl. szükség szerint a tájékozódásnak és közlekedésnek, a mindennapos életvitel tevékenységeinek, számítástechnikai eszközök használatának, tapintható írás-olvasásnak tanítása, látástréning, pszichológiai támogatás), pedagógiai, foglalkozási és szociális rehabilitációra. A rehabilitáció felajánlásával nem szabad kivárni, amíg a látás-funkció véglegesen és súlyosan károsodik. Így elkerülhető, hogy akár éveken keresztül az amúgy elérhetőnél rosszabb életminőséggel kelljen élniük a betegeknek. Emiatt a Szemészeti Szakmai Kollégium „Felnőttkorban látássérültté vált személyek rehabilitációja” c. szakmai protokolljában szereplők szerint kötelező a rehabilitációs intézmények listáját átadni azoknak a betegnek, akiknek:

- ▶ a jobban látó szem **látóélessége 0,32 vagy rosszabb** és javulás további beavatkozástól sem várható;
- ▶ **látóttere** bármely irányban 30°-nál kisebb (Goldmann-periméter legnagyobb jelével), illetve kvadráns-, vagy hemianópiát áll fenn;
- ▶ **kontrasztérzékenysége** csökkent, akkor is, ha a fenti kategóriákba egyébként nem esik bele (Pelli Robson teszttel a kontrasztérzékenység logaritmus  $\leq 1,05$ ; sine wave teszttel bármely térfrekvencián az értékelőlapon grafikusán jelölt normál tartomány alatt);
- ▶ a protokoll függelékében szereplő **funkcionális kérdőív**ben szereplő valamelyik tevékenység legalább közepes fokú nehézségbe ütközik.

### Optikai segédeszközök

Az optikai segédeszközök alapvetőek a látássérültek rehabilitációjában. Különböző tevékenységekhez különböző eszközök szükségesek, ezek kiválasztásánál figye-

lembe kell venni a nagyítási igényt, a munkatávolságot, a megvilágítást, az eszköz látóterét, mélységélességét, kontrasztvesztését, súlyát, kinézetét, árát.

Az optikai nagyítás fokozásával általában csökken a látóteret és a mélységélesség, csökkenhet a munkatávolság, erősödnek az optikai aberrációk, egyre erősebb megvilágítás kell, és egyre nehezebb binokularitást elérni. Emiatt nem a legnagyobb nagyítású, hanem az adott feladat elvégzéséhez éppen elegendő legkisebb nagyítású eszközt kell választani.

*Szemüvegek:* szükségesek a legjobb korrigált látóélesség biztosításához távolra (közlekedés, TV-nézés stb.), közelre (olvasás) és köztes távolságokra (konyhai munka, számítógép, kézimunka stb.). A nagy addíciós olvasószemüvegek ismerete fontos, mert 0,2-0,3 vagy annál jobb látóélesség mellett jól használható, olcsó alternatívát kínálnak az olvasás javítására. 4-5 dioptriánál erősebb addíció esetén a binokularitás eléréséhez prizma (élével kifelé) szükséges.

*Nagyítók:* Sokféle kivitelben elérhetők (kézi, vagy asztali nagyítók, saját megvilágítás stb.). Könnyen szállíthatók, rövid feladatokhoz jól használhatók, közismert eszközök. Hátrányuk, hogy legalább az egyik kezet lefoglalják, jó motoros koordinációt igényelnek.

*Lupék* (fejre, szemüvegre rögzítve) binokuláris nagyítást biztosítanak közelre a kezek szabadon hagyásával.

*Teleszkópok, távcsőszemüvegek:* Szerkezetük lehet egyszerűbb (Galilei) vagy bonyolultabb (Kepler). Előbbiek távolra vagy olvasó rátéttel olvasáshoz alkalmazhatók, használatuk egyszerűbb. Köztes távolságra azonban nem alkalmasak, és olvasáskor a rátét erősségétől függően egészen közelre (10 cm) kell hajolni a papírhoz. A Kepler-teleszkópokkal erősebb nagyítás esetén jobb képminőség érhető el. Fókusz távolságuk lehet változtatható, így köztes távolságra (kotta, kézimunka stb.) jobbak. Mindkét típus rögzíthető szemüvegkeretre. Olvasásra általában monokulárisan használhatók.

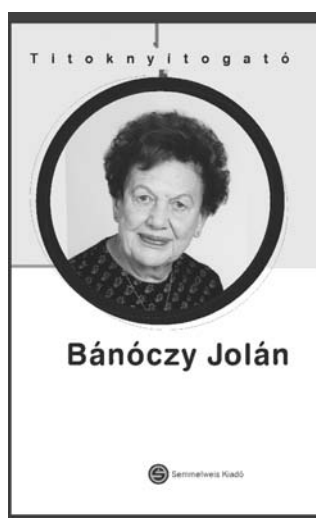*Színszűrő szemüvegek:* A kontraszt javítására és a káprázás csökkentésére alkalmasak.

*Speciális prizmak és kicsinyítő (fordított) teleszkópok* hasznosak lehetnek speciális esetekben (látótérkiesések, csőlátótér).

Az optikai eszközöket jól kiegészíthetik vagy helyettesíthetik elektronikus nagyító eszközök (olvasó-TV, videolupe, digitális kézinagyítók, akár könyvolvasók, tabletek), melyekkel változtatható a nagyítás, a kontraszt, esetleg a szöveg, a háttér színe, fényessége. Fő hátrányuk a drágaságuk.

Irodalom

1. *Felnőttkorban látássérültté vált személyek rehabilitációja. Szemészeti szakmai protoll.*
2. *Faye EE, Albert DL, Freed B, Seidman KR, Fischer M: The Lighthouse Ophthalmology Resident Training Manual. A new look at low vision care. Lighthouse International, 2000.*
3. *Silverstone B, Lang M, Rosenthal BP, Faye EE, eds. The Lighthouse Handbook on Vision Impairment and Vision Rehabilitation. New York, Oxford University Press, 2000.*
4. *Freeman PB, Jose RT: The art and practice of low vision (2nd. ed.). Butterworth-Heinemann, 1997.*
5. *American Academy of Ophthalmology: Vision Rehabilitation for Adults Preferred Practice Pattern*



**Immár 32 kötetes a  
a Semmelweis Kiadó  
életműsorozata**

Könyv és DVD megvásárolható  
a Legendus könyvesboltban és  
megrendelhető az interneten:  
[www.semmelweiskiado.hu](http://www.semmelweiskiado.hu)





## Implantátumok a szemészetben (a punctum plug-tól a retina chip-ig)

*Implants in ophthalmology (from punctum plug to retinal chip)*

**Lukáts Olga<sup>1</sup>, Resch Miklós<sup>1</sup>, Kusnyerik Ákos<sup>1</sup>, Gekeler Florian<sup>2</sup>, Zrenner Eberhart<sup>2</sup>,  
Süveges Ildikó<sup>1</sup>, Németh János<sup>1</sup>**

Semmelweis Egyetem, Szemészeti Klinika, Tömő utca<sup>1</sup>, Karl Eberhard Egyetem, Szemészeti Klinika, Tübingen

**Kulcsszavak:** perforált és nem perforált könnypont dugó, mono- és bicanalicularis intubatio, orbita implantátum, retina implantátum, degeneratív retinabetegségek, retinitis pigmentosa, látás-helyreállítás

**Key words:** perforated and non perforated punctum plug, mono- and bicanalicular intubation, orbital implant, retinal implants, retinal degenerations, retinitis pigmentosa, restoration of vision,

Könnyezés esetén alaposan meg kell vizsgálnunk, hogy a beteg szemhéja megfelelő helyzetben van-e, a szemhéjak funkciója tökéletes-e, a szempillák állása megfelelő-e, milyen a szemhéj tónusa, a könnypont látható-e, van-e kifejezett conjunctivochalasis vagy caruncula lazaság, túltengés. Ezeken a vizsgálatokon kívül fontos a medialis szemzug tapintása, lehet-e váladékot exprimálni a könnytómlőből és fontos hogy a betegnél megtörténjen a könnylevezető rendszer átmosása az átfecskendezés.

Ha szűk könnypontot találunk, de könnypont tágitás után az átfecskendezés akadálytalan érdemes a könnypontba ún. *perforált könnypont dugót* illeszteni. A könnypont dugót 3-4 hónapon keresztül hagyjuk a könnypontba illesztve. Ez alatt az idő alatt tágitja a könnypontot és a canaliculus felső részét. eltávolítása után rendszeres ellenőrzés szükséges időnként könnypont tágitással kombinálva, hogy a kialakult jó eredményt megtarthassuk (2, 3).

Ha a könnypont normális, vagy szűk, de tágitható viszont az alsó canaliculus szűk és csak bizonyos ellenállás leküzdése után tudjuk az átfecskendezést elvégezni, megfelelő szondával történő tágitás után az alsó canaliculusba *monocanalicularis talpas szilikoncsövet* helyezhetünk be. Ez a szilikon cső tágitja az esetlegesen szűkebb könnypontot, de mechanikusan megakadályozza az összenövés újabb kialakulását a canaliculuson belül. A szilikon cső ideális eltávolítási ideje a beültetéstől számított három hónap, de legalább hat hétig bent kell tartani (4). Ilyen szilikon csővel javasolt sérülések után kialakult canaliculus ruptura primaer ellátását elvégezni és ezzel a beteg későbbi a hegék által okozott könnyezéses panaszait megelőzni. Sérülés esetében a szilikoncső eltávolítása a műtét után hat héttel javasolt.

Alsó, felső canaliculus végleges hegesedése, ezek súlyos sérülése vagy tumor miatt szükséges kimetszése utáni könnyezéses panaszokon segíthetünk, az ún. conjunctivocysto-rhinostomia műtétével. A DCR műtétéhez hasonló bőrmetszés után megkeressük a saccust vagy annak hiánya esetén a ductus nasolacrimalis felső szájadékát. A caruncula eltávolítása után a conjunctiván kialakított seben keresztül széles talpú egyenes szilikon csövet vezetünk szonda segítségével a ductus nasolacrimalisba. A szilikon cső talpát a belső szemzugban rögzítjük. Ez a beavatkozás megszünteti a beteg zavaró könnyezését, de életminőségét nehezíti, mert orrfújás, tüszentés esetén vigyázni kell arra, hogy a szilikon cső a helyén maradjon.

Keratoconjunctivitis sicca esetén régebben már próbálkoztak a könnypont mechanikus elzárásával megakadályozandó a még termelődött könny elfolyását. Ennek modern formája a *nem perforált könnypont dugó* vagy a

canaliculus lumenét elzáró kollagen csík behelyezése. A könnypont dugó illesztése hasonló a perforált típusúhoz és azt, ha a beteg panaszait enyhíti, hosszú ideig a helyén hagyhatjuk. Olyan a canaliculusba behelyezhető kis tubus is létezik, mely egy bizonyos idő után magától felszívódik, eltávolítása nem szükséges.

Intraocularis tumor, sérülések, krónikus szemgyulladások, glaucoma, többszöri műtét után kialakult fájdalmas vak szemek esetén időnként már csak a szemgolyó eltávolítása az egyetlen műtéti megoldás a beteg panaszainak enyhítésére.

Evisceratio esetén (ezt a műtétet intraocularis tumor megléte vagy legkisebb gyanúja esetén, illetve erősen zsugorodott bulbus esetén nem végezzük) a szemgolyó részleges eltávolítása történik. A conjunctiva izomtapadásig történő felpreparálása után kimetszük a corneát és a keletkezett nyíláson keresztül a bulbus sclerán belüli összes képletét eltávolítjuk. Vigyázni kell, hogy a chorioidea összes pigment sejtje eltávolításra kerüljön. A teljesen megtisztított, fehér sclerazsákba megfelelő nagyságú szilikon golyót helyezünk és felette a sclera sebet zárjuk. A Tenon tok és a conjunctiva egyesítésével fejezzük be a műtétet. A *szilikongolyóval* kombinált evisceratio után a kötőhártya zsákba vékony műszem illeszthető és a műtét után elvárható megfelelő esztétikai megjelenés biztosítható.

Enucleatio során a bulbust teljes egészében eltávolítjuk. A kötőhártya felpreparálása után az egyenes szemizomokba kettősen fegyverzett 6/0 Vicryl varratot helyezünk, az izmokat tapadásuknál átmetsszük, a n. opticust és a kiserő ereket mélyen az orbita üregbe vezetett metszéssel átvágjuk, a bulbust eltávolítjuk. Vérzéscsillapítás után megnyitjuk a hátsó Tenon tokot, fém mérőeszközzel meghatározzuk a beültetendő orbita implantátum méretét és a Vicryl hálóval borított hidroxipapatit implantátumot mélyen az orbita üregébe helyezzük. Az egyenes szemizomokat a Vicryl hálóhoz rögzítjük, majd a Tenon tokot és a conjunctivát precízen összevarrjuk. 6-8 héttel a műtét után illeszthető vékony műszem a szemhéjak alá. Az implantátum pótolja az enucleatio során kialakult volumenvesztést, a rávarrt izmok biztosítják megfelelő mozgását, mely átvedd a műszemre. A megfelelő volumenpótlás és mozgóképesség biztosítja a beteg kielégítő esztétikai rehabilitációját (1).

Az ideghártya fényérzékeny sejtjeinek maradandó károsodásával járó és vaksághoz vezető betegségek végstadiumában jelenleg a különböző típusú *beültethető mikroelektronikai eszközöktől* várható látásrestitúció, azaz segítségével látásszerű élmény váltható ki.

**Működési elv.** A retinaimplantátum olyan összetett aktív berendezés, amely a szem ideghártyájában elhelyezkedő, megmaradt működőképese sejteket stimulálva látásélményt vált ki a látássérültek azon jól körülhatárolható csoportjában, ahol a látópálya ép részei alkalmasak az implantátum által kiváltott stimulus továbbítására a látókéreg felé. Az elmúlt évek mikroelektronikai fejlesztései tették lehetővé, hogy a retina elpusztult fotoreceptorainak helyettesítése elektromos ingerléssel sikeresen megoldható legyen.

**Felépítés, típusok.** A készülékek egy része a beültetésre kerülő retinaimplantátum, amely magába foglalja a „chip”-et is. A chip a retinaimplantátum azon része, amely a retinát közvetlenül ingerli. Mivel a beeső látható fény energiája önmagában nem elegendő az intraocularis implantátumok meghajtására, ezért valamennyi típus több részből épül fel és külső energiaforrást igényel. A külső egység biztosítja a chip-re eső kép felerősítéséhez szükséges energiát, illetve a képfeldolgozást és adatelemzést. Az ideghártyához viszonyított elhelyezkedés alapján megkülönböztetünk epiretinalis (az ideghártyára az üvegtesti felszín felől rögzített) és subretinalis (az ideghártya alatt, a pigmentepitheliummal érintkező) implantátumot.

Az *epiretinalis* implantátum több alkatrészből épül fel: a szemlencse helyén és az ideghártyán, illetve egy szemüvegre rögzítve és a külső modulban vannak a részegységei (9). A szemüvegbe integrált kamera a vele egybeépített adóegység segítségével továbbítja a jelet a központi számítógépbe. A számítógép a beérkező videojelet elektromos impulzussá alakítja és visszasugározza a szemüvegben elhelyezett vevőegységbe. A szembe ültethető implantátum egy vékony elektródákat tartó hálót és egy vevőegységet tartalmaz (10). Az intraocularisan elhelyezett chip az ideghártyával közvetlen kapcsolatban áll, annak üvegtesti felszínén egy különleges kiképzésű szegeccsel rögzül (11). Így az implantátum a szemüvegbe épített, kamera által fejmozgással megkeresett és felvett képek külső processzorból érkező feldolgozott jeleinek megfelelően a megmaradt ganglionsejtek valamennyi axonját ingerli.

A *subretinalis* implantátumban elhelyezkedő chip felbontása egyedülálló az implantátumok között, mert 1500 mikroelektródát tartalmaz (5, 6). A retina és a pigmenthám között futó, chip-ből induló vezeték az inhártyán át az orbitába jut, amelyen átvezetve leginkább a hallássérültek rehabilitációjában ismert cochlearis implantátumokra hasonlít. A subretinalis implantátum esetén a beeső fény a szembe ültetett chip-et közvetlen ingerli, így csak az energia bevitelére van szükség (7, 8). A subretinalis implantátumok előnye, hogy a chip felületén fényérzékelőket tartalmaznak, így pontosan azok a területek kerülnek ingerületbe, amelyek fiziológiás viszonyok között is fényt érzékelnének. Ennek következtében a koordinációt igénylő feladatok végrehajtása könnyebben valósulhat meg, hiszen a szemmozgásokkal a chip retinotopicus ingert vált ki, másrészt az implantátum a szem mozgásának megfelelően követi az éppen nézett tárgyat, és nem a fej durva mozgásaival kell a tárgyakat látóterbe hozni (12).

**Látásfunkció.** Az ideghártya alá ültethető, subretinalis típusú implantátumokkal sikerült eddig a legfinomabb felbontást elérni, de az sem éri el a 0,1 látóélességet (12). Az ideghártya felszínére rögzített implantátumnak ugyan csekélyebb a felbontása, de rövidebb műtétet igényel a beültetése.

**Indikáció.** Jelenleg elsősorban retinitis pigmentosa végállapotában szenvedőknél jön szóba a készülék beültetése, akiknek a látása olyan súlyos fokban károsodott, hogy a fényforrások észlelésére és önálló közlekedésre sem képesek. Olyan szemészeti betegségek esetén, amikor a szem, illetve a retina egyéb részei is károsodnak (pl. időskori maculadegeneratio és végstádiumú glaucoma), illetve a látóideg elhal, akkor az implantátum nem képes ingerületet kiváltani, és nem jöhet létre látásélmény, elméletileg az agykéreg felszínére helyezett elektródák alkalmazása jelenthet megoldást a későbbiekben. A multicentrikus klinikai vizsgálatok lezárását követően néhány éven belül várható, hogy többfajta retinaimplantátum típus is megjelenik a klinikai gyakorlatban.

#### Irodalom

- Chalasan R, Poole-Warren L, Conway RM, Ben-Nissan B: Porous orbital implants in enucleation: a systematic review. *Surv Ophthalmol* 2007; 52:145-55
- Levenson JE, Hofbauer J: Problems with punctal plugs *Arch Ophthalmol* 1989; 107:493-4
- Bohman H: Perforated punctal plug in the treatment of partial punctal stenosis *Optometry* 2003; 74:524-528
- McLean CJ, Rose GE: Postherpetic lacrimal obstruction *Ophthalmology* 2000; 107:496-9
- Zrenner E, Bartz-Schmidt KU, Benav H, Besch D, Bruckmann A, Gabel VP et al: Subretinal electronic chips allow blind patients to read letters and combine them to words. *Proc. Biol. Sci., Proc. R. Soc. B* 2011; 278:1489-1497.
- Kusnyerik A, Resch M, Roska T, Karacs K, Gekeler F, Wilke R, Benav H, Zrenner E, Süveges I, Németh J: Látásjavító implantátumok látóhártya-degenerációkban. *Orv Hetil.* 2011; 152:537-545.
- Benav H, Bartz-Schmidt KU, Besch D, Bruckmann A, Gekeler F, Greppmaier U et al: Restoration of useful vision up to letter recognition capabilities using subretinal microphotodiodes. *Conf. Proc. IEEE Eng. Med. Biol. Soc.*, 2010; 2010:5919-5922.
- Wilke R, Gabel VP, Sachs H, Bartz Schmidt KU, Gekeler F, Besch D, et al: Spatial resolution and perception of patterns mediated by a subretinal 16-electrode array in patients blinded by hereditary retinal dystrophies. *Invest Ophthalmol Vis Sci.* 2011; 52:5995-6003.
- Ahuja AK, Dorn JD, Caspi A, McMahon MJ, Dagnelie G, Dacruz L, et al: Argus II Study Group. Blind subjects implanted with the Argus II retinal prosthesis are able to improve performance in a spatial-motor task. *Br J Ophthalmol.* 2011; 95:539-543.
- Humayun MS, Dorn JD, Ahuja AK, Caspi A, Filley E, Dagnelie G, et al: Preliminary 6 month results from the Argus II epiretinal prosthesis feasibility study. *Conf Proc IEEE Eng Med Biol Soc.* 2009; 2009:4566-4568.
- Klauke S, Goertz M, Rein S, Hoehl D, Thomas U, Eckhorn R, Bremmer F, Wachtler T: Stimulation with a wireless intraocular epiretinal implant elicits visual percepts in blind humans. *Invest Ophthalmol Vis Sci.* 2011 Jan 21; 52(1):449-55.
- Gekeler F, Kopp A, Sachs H, Besch D, Greppmaier U, Zrenner E, et al: Visualisation of active subretinal implants with external connections by high-resolution CT. *Br. J. Ophthalmol.*, 2010; 94:843-847.

# 100 éves

ORVOSKÉPZÉS a  
GRADUÁLIS ÉS  
POSZTGRADUÁLIS KÉPZÉS  
folyóirata

<http://www.semmelweiskiado.hu/folyoiratok/>

A GRADUÁLIS ÉS POSZTGRADUÁLIS KÉPZÉS folyóirata  
Alapítva 1911-ben

2011. LXXXVI. évfolyam, 1. szám

ORVOSKÉPZÉS

# ORVOS- KÉPZÉS

ORVOSKÉPZÉS


KIADJA  
AZ ORVOSI TOVÁBBKÉPZÉS KÖZPONTI BIZOTTSÁGA:

A bizottság elnöke: Tóth Lajos dr. miniszeri tanácsos, a magyar királyi udvar- és közigazgatási tanács főosztályának vezetője, alelnöke: Grósz Emil dr. egyetemi tanár, a Budapesti köz-egyetem orvosi fakultásának egyetemi tanácsa, titkára: Scholtz Kornél dr. egyetemi magántanár. A bizottság tagjai: Tóty Ódán dr. min. tanácsos, a m. kir. belügyminiszter, Szilágyi József dr. m. kir. főosztályos, a magyar kir. honvédelmi miniszter, Fogarassy Viktor dr. cs. és kir. főosztályos, a cs. és kir. helyi belügyminiszter, Dollinger Gyula dr., Liebermann Leó dr. és báró Korányi Sándor dr. egyet. tanárok, a Budapesti köz-egyetem orvosi fakultásának, Buday Kálmán dr., Makara Lajos dr. és Imre József dr. egyetemi tanárai, a kolozsvári Ferenc József köz-egyetem orvosi fakultásának, báró Müller Kálmán dr. egyetemi tanár, az orv. közegyetemi tanács, Réczey Imre dr. egyetemi tanár, az egészségügyi orvosi tanács, Angyán Béla dr. egyet. tanár és Ludvík Endre dr. körhízi igazgató, Budapesti szif. közkezelésének, Schmid Hugó dr. körhízi főorvos, a pozsonyi magyar királyi állami körhízi, Erőss Gyula dr. egyetemi tanár, a Budapesti poliklinika, Magyarevits Mladen dr. tisztifőorvos, Budapesti szif. közkezelésének, Kétyl Károly dr. egyetemi tanár, az országos orvos-társaság, Lenhossek Mihály dr. egyetemi tanár, a magyar orvosi lapok szerkesztőbizottságának, Tóth István dr. egyet. tanár, az elhárítandó orvosi csúcsonal ellenőrző, Pécz Lajos dr. igazgató főorvos, a székely közkezelésének képviselője.

EGYETEMI TANÁROK ÉS MAGÁNTANÁROK KÖZREMŰKÖDÉSÉVEL  
SZERKESZTIK  
GRÓSZ EMIL dr. és SCHOLTZ KORNÉL dr.  
egyetemi tanár, alelnök. egyetemi magántanár, titkár.

**Jubileumi lapszám**

Az „orvosképzés” folyóirat első száz éve  
A mellkas kopogtatásától a huszonegyedik századi **tüdőgyógyászatig**  
A **anesteziológia** és intenzív terápia fejlődése a XX-XXI. században  
A **sebészet** az elmúlt 100 évben  
A hazai **szervátültetések** kezdeteiről  
Az **epilepsia** gyógyításáról. Mit tudunk erről 100 év után?  
A **farmakológiai-kutatás** 100 éve  
**Gyermekorvoslás** a XXI. század elején,  
A korszerű terápia és genetika hatása a **bőrgyógyászat** fejlődésére

 Semmelweis Kiadó

**MEGRENDDELHETŐ** a Semmelweis Kiadótól  
vagy **e-folyóiratként** letölthető a kiadó honlapjáról!

[www.semmelweiskiado.hu](http://www.semmelweiskiado.hu)



ORVOSKÉPZÉS szerkesztőség  
Tel.: 215-1401  
orvoskepzes@semmelweiskiado.hu



# ORVOSKÉPZÉS

A graduális és posztgraduális képzés folyóirata

## M E G R E N D E L Ő L A P

Az ORVOSKÉPZÉS folyóirat megjelenik évi négy alkalommal + különszámokkal

- ▶ az egyes számok ára **1470 Ft**
- ▶ az éves előfizetés ára 5880 Ft helyett, egyösszegű befizetés esetén **5200 Ft**
- ▶ A tervezett különszámokról mindig előre tájékoztatjuk az előfizetőket, amelyeket egyedileg megrendelhet.  
A különszámok ára **3000 Ft**

Áraink az 5% áfát és a postaköltséget is tartalmazzák!

Az ORVOSKÉPZÉS folyóiratot megrendelheti *levélben, faxon az alábbi megrendelőlapon*, illetve az [info@semmelweiskiado.hu](mailto:info@semmelweiskiado.hu), illetve az [orvoskepzes@semmelweiskiado.hu](mailto:orvoskepzes@semmelweiskiado.hu) e-mail címen

☞ . . . . .

### M E G R E N D E L E M A Z O R V O S K É P Z É S C . F O L Y Ó I R A T O T

**Kedvezményes éves előfizetés** -es évre

#### KÉZBESÍTÉSI ADATOK

Cég neve:

Irányítószáma

Település . . . . . Utca, házszám

Telefonszám  ; Fax:

E-mail cím . . . . . @ . . . . .

#### SZÁMLÁZÁSI ADATOK (amennyiben eltér a kézbesítési adatoktól)

Cég neve:

Irányítószáma

Település . . . . . Utca, házszám

#### KAPCSOLATTARTÓ SZEMÉLY ADATAI / HÍRLEVELET KÉREK

Neve:

Telefonszám  ; Fax:

\_\_\_\_\_. 1. negyedév  \_\_\_\_\_. 2. negyedév  \_\_\_\_\_. 3. negyedév  \_\_\_\_\_. 4. negyedév

#### FIZETÉSI MÓD

Csekkel fizetek  Átutalással fizetek  Készpénzzel/Bankkártyával fizetek a kiadóban  
(1089 NET, Nagyvárud tér 4., Legendus könyvesbolt)

Megrendelését a csek, ill. a számla kiküldésével igazoljuk vissza. Amennyiben az előfizetési díj megjelenik a hónap 20-áig a számlánkon, Ön a következő negyedév, ill. teljes év elsejétől előfizetője az ORVOSKÉPZÉSnek. Ha kérdése vagy esetleg problémája van az előfizetéssel kapcsolatban, forduljon a terjesztésért felelős kollégánkhoz, telefonon: 06 1 215-1401, illetve e-mail-címen: [kovver@net.sote.hu](mailto:kovver@net.sote.hu)

Postai megrendelés címe: SEMMELWEIS KIADÓ / ORVOSKÉPZÉS, 1089 Budapest, Nagyvárud tér 4.

Telefonon történő megrendelés: 210 44 04, 215-1401, 06 20 221 52 65

Faxon történő megrendelés: 210-1904, 459-1500/56471

On-line megrendelés: [info@semmelweiskiado.hu](mailto:info@semmelweiskiado.hu), illetve [orvoskepzes@semmelweiskiado.hu](mailto:orvoskepzes@semmelweiskiado.hu)

Honlap: <http://www.semmelweiskiado.hu/folyoiratok/>

Korlátozott példányszámban megvásárolható a folyóirat a Legendus könyvesboltban: 1089 Semmelweis Egyetem, NET, Nagyvárud tér 4.