



# FOGORVOSI SZEMLE

Hungarian Journal of Dentistry

A MAGYAR FOGORVOSOK EGYESÜLETÉNEK (MFE) HIVATALOS LAPJA

Alapította: Dr. Körmöczy Zoltán 1908-ban

115. évfolyam 3. sz. 2022. szeptember

## Felelős szerkesztő:

DR. HERMANN PÉTER

## Szerkesztő:

DR. GERA ISTVÁN

## A szerkesztőbizottság tagjai:

DR. BARÁTH ZOLTÁN, DR. BARABÁS JÓZSEF, DR. BORBÉLY JUDIT,  
DR. DIVINYI TAMÁS, DR. DOBÓ NAGY CSABA, DR. DÖRI FERENC,  
DR. FAZEKAS ANDRÁS, DR. FRÁTER MÁRK, DR. GERBER GÁBOR,  
DR. HEGEDŰS CSABA, DR. KIVOVICS PÉTER, DR. KOCSIS S. GÁBOR,  
DR. MÁRTON KRISZTINA, DR. NAGY ÁKOS KÁROLY, DR. NAGY KATALIN,  
DR. NÉMETH ZSOLT, DR. PIFFKÓ JÓZSEF, DR. RADNAI MÁRTA,  
DR. RÓZSA NOÉMI, DR. SCULEAN ANTON, DR. SEGATTO EMIL,  
DR. SPIELMAN ANDREW, DR. SZALMA JÓZSEF, DR. TARJÁN ILDIKÓ,  
DR. TÓTH ZSUZSANNA, DR. VÁG JÁNOS, DR. VÁGÓ PÉTER,  
DR. VARGA GÁBOR, DR. WINDISCH PÉTER, DR. ZELLES TIVADAR

## Kiadó:

MAGYAR FOGORVOSOK EGYESÜLETE  
6720 Szeged, Vár u. 7. I/3.  
Felelős kiadó: DR. NAGY KATALIN

## Szerkesztőség:

1088 Budapest, Szentkirályi u. 47.  
Tel.: +36-1-4591500 /59220 m.

## Online elérhetőség:

A Fogorvosi Szemle korábbi számai,  
az „Útmutató a Fogorvosi Szemle szerzői számára”  
és a „Fogorvosi Szemle szerzői jogi nyilatkozata” megtalálhatók:  
<https://ojs3.mtak.hu/index.php/fogorv-szemle/issue/view/533>

Index: 25 292 ISSN 2498-8170 (online)

## TARTALOM

### Esetismertetés • Case report

DR. LAKI-CZIGOLA ALEXANDRA, DR. BORBÉLY JUDIT,  
DR. HERMANN PÉTER  
Éjszakai bruxizmus és erózió okozta fogkopás  
esztétikai rehabilitációja 110

DR. VARGA ZITA, DR. SCHMIDT PÉTER, DR. HERMANN PÉTER  
Alsó, felső teljes fogívre kiterjedő sínptéltás  
harapásemeléssel, egyéni szögé rterek meghatározásával 120

DR. KELEMEN KATA, DR. SCHMIDT PÉTER, DR. HERMANN PÉTER  
Oligodontiával és fémallergiával rendelkező testvér  
protetikai ellátása 125

DR. TÖRÖK KRISZTINA  
Bruxizmussal élő páciens komplett ellátása 133

### Összefoglaló cikk • Review

AGHASIZADEH SHERBAF R, NAGY K, BERKOVITS Cs, ÁLMOS P,  
PÁRKÁNYI L, AGHASSI ZADEH SHERBAF Z, KOMLÓSI L, KAPOSVÁRI G  
Schizophrenia and oral health: a literature review 138

### Hírek • News

A 2022. évben végzett  
fogorvostan-hallgatók doktorrá avatása 146

Kinevezések 148

Emlékeztető az MFE 2022. évi tagdíjának befizetéséről 149

Ágazati értéktár 150

EuroPerio10 beszámoló 151

A Magyar Állcsont-ortopédiai és Fogsabályozási Társaság  
I. Nemzetközi Kongresszusa 153

Beszámoló  
a Magyar Digitális Fogászati Egyesület I. Kongresszusáról 158

Pályázati beszámoló 162

Beszámoló  
a Magyar Esztétikai és Restauratív Fogászati Társaság  
továbbképző konferenciájáról 167

### Megemlékezés • Necrology

Prof. Dr. szabó Gyula 1924–2021 170

## Kiemelt pártolók:

- Philips Magyarország Kft.
- Procter & Gamble Magyarország (Oral-B)
- Johnson & Johnson Kft.

PHILIPS  
sonicare

Oral-B

Johnson & Johnson

Semmelweis Egyetem Fogpótlástani Klinika

## Éjszakai bruxizmus és erózió okozta fogkopás esztétikai rehabilitációja

DR. LAKI-CZIGOLA ALEXANDRA, DR. BORBÉLY JUDIT, DR. HERMANN PÉTER

Magas esztétikai igényű fiatal női páciensünk esetén nagy kihívást jelent a bruxizmus és savas erózió okozta fogkopás teljes szájúregi rehabilitációja. Ha a fogkopás csak a frontfogakra és kisorslókre terjed ki, a rendelkezésre álló kicsi interokkluzális tér nem biztosítja a megfelelő helyet a frontfogak eredeti magasságának helyreállítására, így az esztétikai rehabilitációnk során a vertikális harapási magasság helyreállítása is megtörtént. Fontos a kiszámítható és temporomandibuláris ízületre kiterjedő gondos kezelési terv készítése, melyhez a digitális technológiák a mosolytervezés, a *fordított tervezés*, azaz a backward planning és a 2 hónapig viselt funkcionális ideiglenes fogpótlások másolása (copy paste dentistry) során voltak segítségünkre. A harapásemelés mértékének megállapításához hagyományos intraorális rajzolókészüléket alkalmaztunk, és a végleges fogpótlás minimálinvazív preparációt követően, magas esztétikájú monolitikus üvegkerámiából készült el.

*Kulcsszavak:* esztétikai rehabilitáció, fogkopás, harapásemelés, monolitikus üvegkerámia

### Bevezetés

Az éjszakai bruxizmus és az erózió okozta fogkopás protetikai ellátása komoly kihívást jelent, különösen fiatal, felnőtt, magas esztétikai igényű páciensek esetén. A fogorvosok célja minél pontosabban és gyorsabban, funkcionálisan és esztétikailag is tökéletes fogpótlások elkészítése. Az esztétikai tervezéssel párhuzamosan nagyon fontos a fogakra, lágyszövetekre és a temporomandibuláris ízületre kiterjedő gondos kezelési terv készítése. Az esztétikai rehabilitáció egyik kezdő lépése lehet a mosolytervezés [10]. Az esztétikai analízis része az arc, a fogak, illetve a fogak és az íny viszonyának elemzése [4, 24], amit a digitális technika térhódításának köszönhetően rendelkezésünkre álló szoftverek nagyban megkönnyítenek. A mosolytervező szoftverek segítségével a páciens számára a kezelés várható eredményét szemléltető látványtervet (smile design) tudunk készíteni. A megtervezett mosoly a fogtechnikus és a fogorvos munkájának is hasznos segítsége, ez a fogorvosi „backward planning” (fordított tervezés) kiindulópontja és a fogtechnikus tervezőmunkájának iránymutatója.

A fogak esztétikai diszharmóniájának számos oka lehet. Egyik ilyen ok a fogkopás. A fogkopás életkorral járó természetes folyamat. Patológiás a foganyagvesztés, ha fogpótlás készítése szükséges, annak pótlására. A fogak kopásának háromféle típusát különíthetjük el alapvetően: az erózió valamilyen kémiai anyag (extrinsic vagy intrinsic) okozta fogkopás, attríciót az antagonisták fogak okoznak, például bruxizmus során, míg az abrázió egyéb mechanikai behatásra létrejövő foganyagvesz-

teséget jelent [2]. Az Amerikan Academy of Orofacial Pain definíciója szerint a bruxizmus éjszakai vagy nappali parafunkció, melybe beletartozik a fogszorítás és a fogcsikorgatás is [6]. Smith és munkatársai 1996-ban végzett vizsgálata alapján 1007 fogászati páciens közül 98%-ban jelen volt valamilyen mértékű fogkopás, habár a fiatalabbak közt ez csupán 3–5%-ban igényel fogászati beavatkozást [27]. Ha már a zománc eltűnt, a dentin további kopása sokkal gyorsabban bekövetkezik [8], így ha kezeletlenül hagyjuk, további foganyagvesztéshez, fogérzékenységhez és fogelszínözödéshöz vezethet [12, 20]. A fogak kopása okozhatja a habituális harapási magasság csökkenését és ezáltal az interokkluzális térköz megnövekedését. Mindez befolyásolhatja a neuromuskuláris rendszer működését, illetve esztétikai problémákat is okozhat, mint például a mosolyvonal feljebb helyeződését és a frontfogak incizális élének megrövidülését [12]. A fogkopás okozta instabil okklúziós és artikulációs helyzet miatt megváltozhat az állcsontok egymáshoz viszonyított helyzete is. A mandibula anterior pozícióba kerülhet, emiatt az állcsúcs, az ajkak előrébb kerülnek és a ráncok elmélyülnek, idősebb kinézetet kölcsönözve a pácienseknek. A mandibula pseudoprognát pozíciója miatt később a frontfogak élharapásos pozícióba is kerülhetnek, ami megnehezítheti a rekonstrukciójukat [1]. Ha a fogkopás csak a frontfogakra és kisorslókre terjed ki, nehéz lehet a helyes vertikális dimenzió megállapítása, illetve biztosítása, hiszen a rendelkezésre álló minimális interokkluzális tér nem biztosítja a megfelelő helyet a frontfogak eredeti magasságának helyreállítására. A fogkopás számos esetben tehát indikációja lehet egy

Érkezett: 2022. január 20.

Elfogadva: 2022. március 4.

DOI <https://doi.org/10.33891/FSZ.114.3.110-119>

teljes szájúregi funkcionális és esztétikai rehabilitációnak, mely során a vertikális harapási magasság helyreállítása is megtörténik [15, 22, 25].

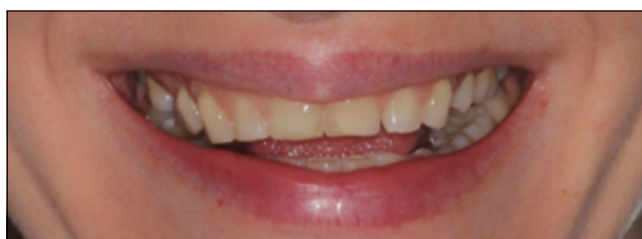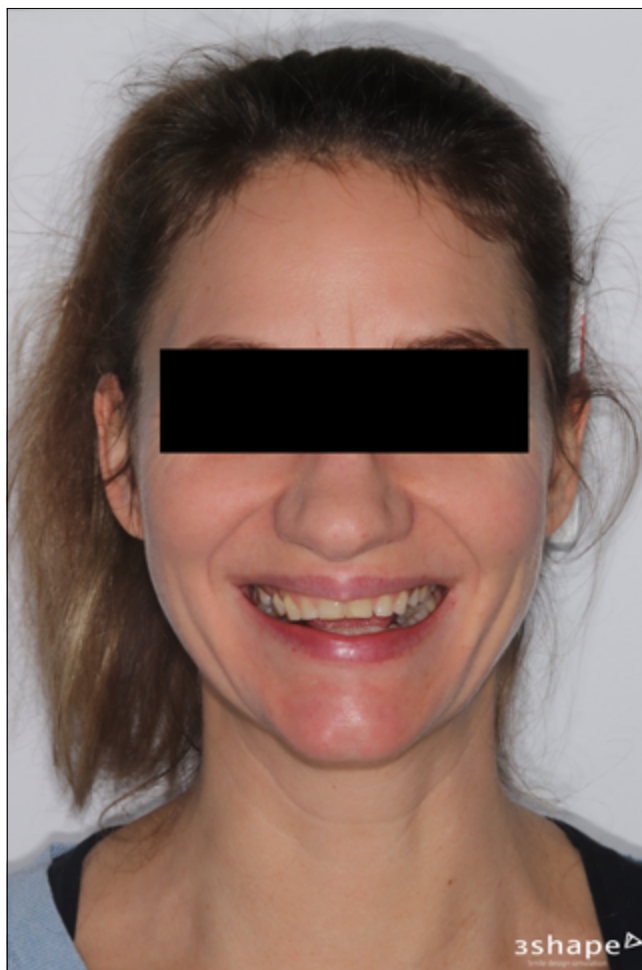Napjainkban a CAD/CAM (computer aided design / computer aided manufacturing) technológia a fogászat mindennapos gyakorlatában jelen van. Ma már elvileg lehetséges, hogy egy protetikai rehabilitáció munkafolyamatait teljesen digitális útvonalon, akár kevesebb fogorvos-páciens találkozással vigyük végig, a klinikai gyakorlatban azonban leggyakrabban a hagyományos és digitális munkafolyamatok kevert módon szerepelnek. A digitális technológiák ugyanis kiegészíthetik a hagyományos kezelési útvonalakat. Segítik a kezelési terv készítését, a kommunikációt a páciensekkel vagy a fogtechnikai laboratóriummal, illetve növelik a végeredmény kiszámíthatóságát is [11]. A harapásemelés mértékének megállapítása digitális módszerekkel sokunknak kihívást jelent. Stanley és munkatársai esetbemutatásukban a harapásemelést digitális artikulátorban végezték el a kiindulási interkuspidációs pozícióban készült intraorális szkennelők segítségével [28]. Jenness és munkatársai arcszkent és a PlaneSystem (Zirkonzahn GmbH, Pustertal, Italy) szoftverét használták a páciens állcsontjainak és a síkoknak háromdimenziós digitális meghatározásához [21]. Indiai szerzők digitálisan alkalmazható intraorális rajzolókészüléküket mutatják be, azonban leírják, hogy a harapásemelés mértékének megállapításához rutinszerűen alkalmazható virtuális készülékek még nem terjedtek el a fogorvosi gyakorlatban [3]. Ezért a jelen esetben hagyományos intraorális rajzolókészüléket és arcívet használunk a páciens állcsontviszonyainak megállapítására.

Jelen esetbemutatásban a bruxizmus és erózió okozta fogkopás, illetve az arc esztétikai diszharmóniájának protetikai helyreállítását mutatjuk be, magas esztétikájú üvegkerámiát alkalmazva, harapásemeléssel, melyben kevert módon hagyományos és digitális fogászati lépések is jelen vannak.

### Vizsgálati anyag és módszer

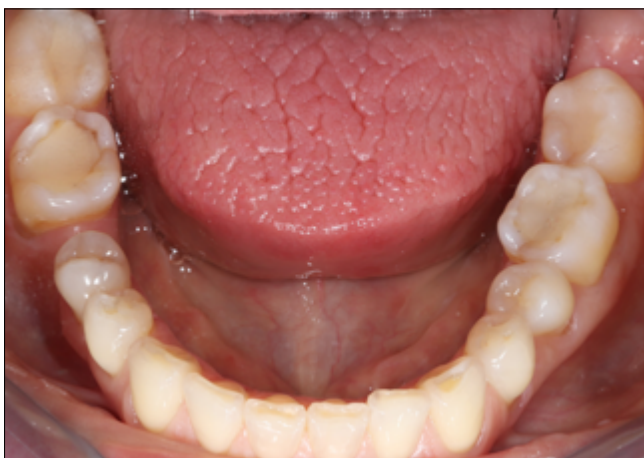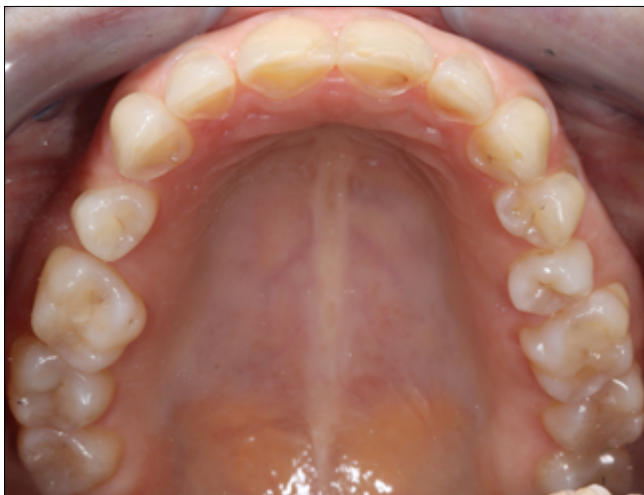#### Kiindulási állapot

40 éves női páciens jelentkezett a Semmelweis Egyetem Fogpótlástani Klinikáján. Foglalkozása irodai alkalmazott, és mellékállásban bútorokat újít fel. Főbb panaszai az elkopott felső frontfogainak férfias kocka formája, illetve a számára nem megfelelő fogszín (1. kép). A páciens általános anamnézisében kezelést befolyásoló tényező nincs. Nincs ismert allergiája, és gyógyszert sem szed. Korábbi fogorvosa a felső frontfogak kompozit töméseit többször készítette el, melyek állandóan letörték, elszíneződtek, és folyamatosan újra pótlásra kerültek. Páciens éjszaka csikorgat, melyre évek óta harapásemelő sínt visel. Emellett fogászati anamnézisében az alsó moláris fogak területén kompozit tömések és többszöri otthoni, illetve rendelői fogfehérítés szerepelt, melyek eredményével a páciens nem volt elégedett.

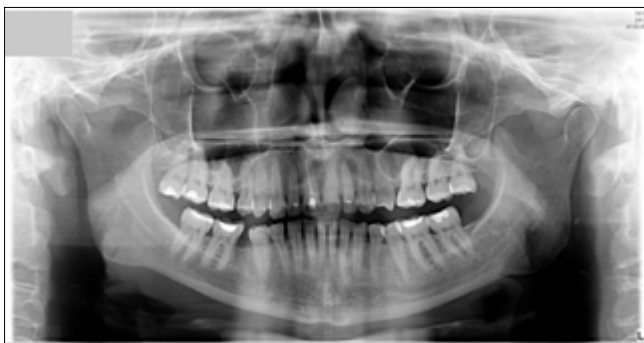

1. kép: A páciens kiindulási mosolya: négyszögletes, megrövidült felső frontfogak, inverz és aszimmetrikus mosoly

Az intraorális vizsgálat során mélyharapás, láthatóan rövidebb alsó és felső frontfogak és a dentin expozíciója látható. Jellemzően eróziós zománckopás látható a felső frontfogak palatinális felszínein, egy vékony, megtartott zománccszegéllyel a gingivális harmadban. Továbbá látható fogkopás az alsó frontfogak incizális élein, illetve a premolaris fogak csésze-szerű foganyagvesztése az okkluzális felszíneken (2. kép), melynek okaként a páciens nagy mennyiségben fogyasztott savas kémhatású gyümölcsöket említ. A dentális státusz felvétele során egy gyökérkezelt fog (jobb felső nagymetsző), illetve kompozit tömések láthatók a moláris fogakban: jobb felső első és második nagyőrlő, bal felső második nagyőrlő, jobb és bal alsó első és második nagyőrlő



2. kép: Kiindulási felső és alsó fogív:  
látható a dentin expozíciója az alsó és felső frontfogakon,  
illetve az alsó moláris fogak nagy méretű direkt kompozit restaurációi



3. kép: Kiindulási Orthopantomogram

okkluzális felszínein. A felső nagymetszőkben incizálisan és meziálisan található elszíneződött és letöredezett a kompozit felépítés (3. kép).

A fej-nyak régió vizsgálata során eltérés nem található. Az extraorális vizsgálat során temporomandibuláris ízületben (TMI) elváltozás nem található. Az orális nyálkahártya ép, a páciens szájhygiéje jó. A páciensről az első alkalommal extra- és intraorális fotók, a kiindulási

állapotról hagyományos módon gyári perforált műanyag kanállal tanulmányi lenyomatok (Kondenzációs szilikon: Zetaplus, Oranwash L, Indurent gél, ZHERMACK) készültek.

#### Mosolytervezés és fogszín-meghatározás

A páciens arcának analizésére a 3Shape Smile Design mosolytervező programban került sor. Megfigyelhető a páciens mosolyának aszimmetriája, jobb oldalról balra a frontfogak incizális élei ferdén lejtjenek, és férfias kocka formájúak. A jobb felső nagymetsző hosszúság-szélesség aránya 100% volt (9 mm hossz és 9 mm szélesség), ettől a páciens idősebbnek tűnik a korához képest. A páciens mosolya reverz, azaz a kismetszők élei és a szemfogak csücskei hosszabbak, mint a nagymetszők éli részei. A mosolytervező programban a páciens 2D fotóit felhasználva egy számára előnyösebb, lekerekítettebb fogformával került megtervezésre az ideális mosoly, ahol a nagymetsző hosszúság-szélesség arányát az esztétikusabb, 80% körüli értékre állítottuk be [4, 24] (4. kép).

A páciens eredeti fogszíne A2 volt, viszont szeretett volna világosabb, B1 fogszínt, így a későbbi kezelés során szükség volt a bukkális fogfelszínének preparációjára is. A fogszín-meghatározás hagyományos fogszínkulcsos módszer mellett digitálisan a 3Shape Trios 3 szkennerbe épített fogszín-meghatározó funkciót használva történt még a preparációk megkezdése előtt (5. kép).

#### A centrális relációs pozíció

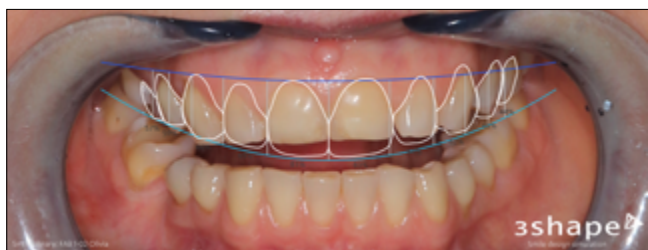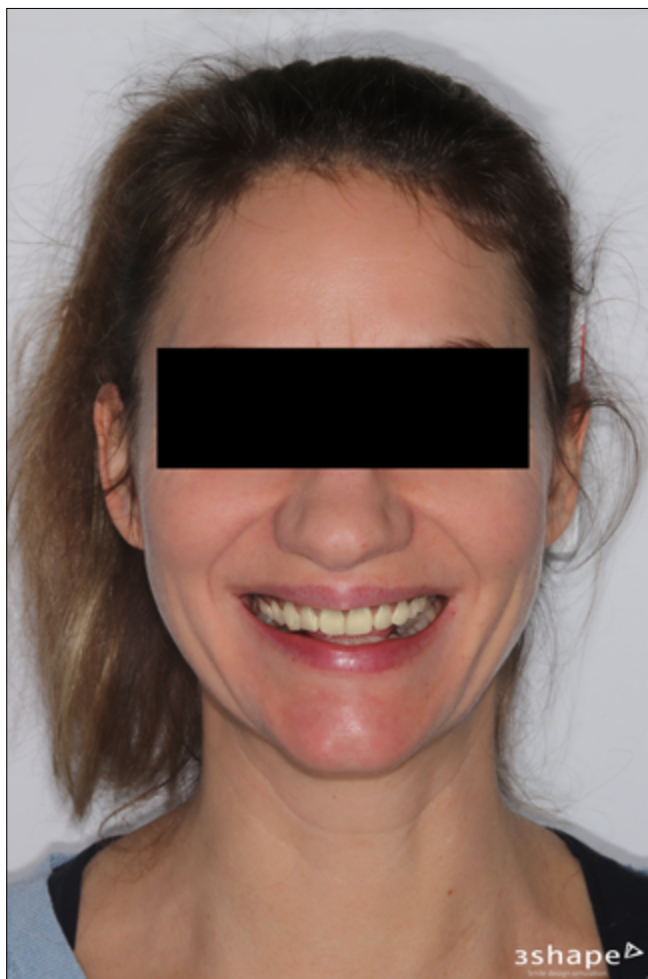##### és a harapásemelés mértékének meghatározása

A páciens front- és premoláris fogai interkuspidációs pozícióban érintkeztek egymással, a beszűkült okkluzális tér nem tette lehetővé azok esztétikai helyreállítását. A megfelelő hosszúságú frontfogak helyreállításához a moláris területen is harapásemelésre volt szükség. A páciens kiindulási állapotáról készült mintákat intraorális rajzolókészülék segítségével megállapított centrális relációs pozícióban [18], az állcsontok nyugalmi helyzetének vertikális magasságából 2 mm-t kivonva és ezt kiindulási IKP pozícióban mérhető vertikális magassággal összehasonlítva kapott 3 mm-rel megemelt harapási magasságban, illetve a pozíciós harapás regisztátumok és arcív segítségével egyéni értékekre artikuláltuk be KaVo Protar 5B artikulátorba [18]. Ebben a megemelt harapási magasságban készült el a mosolytervben megállapított fogformák felhasználásával az anatómikus viaszmintázat. A viaszmintázat az alsó és felső frontfogakra, illetve a felső premolárisokra és alsó moláris fogakra készült el (6. kép).

A viaszmintázatról készített szilikon sablonok segítségével a páciens számára motivációs mock-up készült önkötő akrilát felhasználásával (Structur 2 SC, VOCO) (7. kép).

#### Kezelési Terv

A kezelési terv két lépcsője: elsőként harapásemelés ideiglenes PMMA fogpótlásokkal, majd teljes szájüregi protetikai rehabilitáció magas esztétikájú szülő üvegkerámia fogpótlásokkal. A végleges restaurátum anyaga

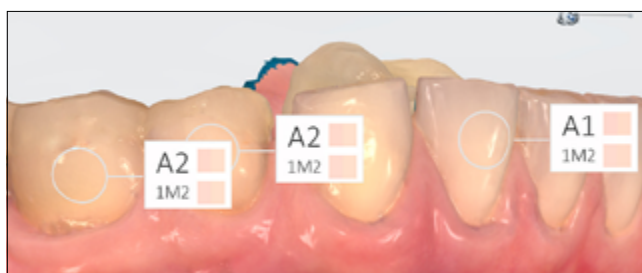
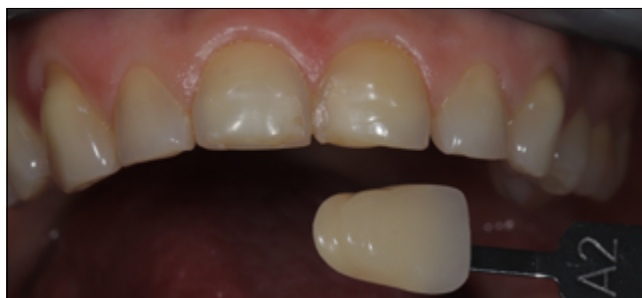

4. kép: Mosolyterv (3Shape Smile Design):  
A nagymetsző fogak hosszúság–szélesség aránya 80%

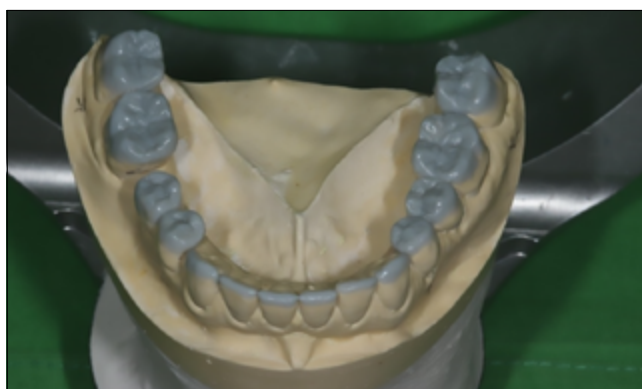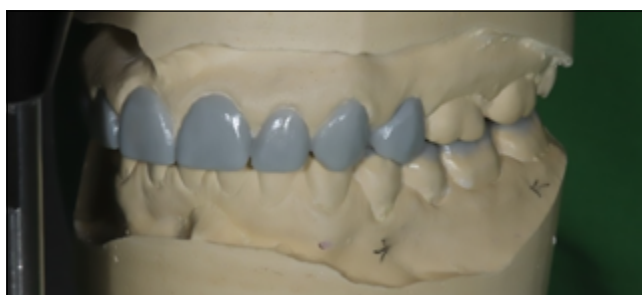gául az IPS e.max CAD lítium-diszilikát üvegkerámiát (Ivoclar Vivadent, Schaan, Liechtenstein) választottunk.

#### Preparáció

Az IPS e.max CAD üvegkerámia koronához történő Chamfer vállas preparáció során a minimális réteg vastagság 1,0 mm. Héjak, betétek és részleges borítókoronák készítése esetén a minimális rétegvastagság 0,4 mm [19]. Minimál invazív módon történő preparáció során felső front és premolaris fogak (FDI: 11, 12, 13, 14, 15, 21, 22, 23, 24) szülő koronákhoz, míg a felső és alsó molaris fogak (FDI: 36, 37, 36, 47), illetve alsó premolaris fogak (FDI: 34, 35, 44, 45) háromnegyed koronákhoz és az alsó frontfogak héjakhoz (FDI: 31, 32, 33, 41, 42, 43) kerültek előkészítésre.



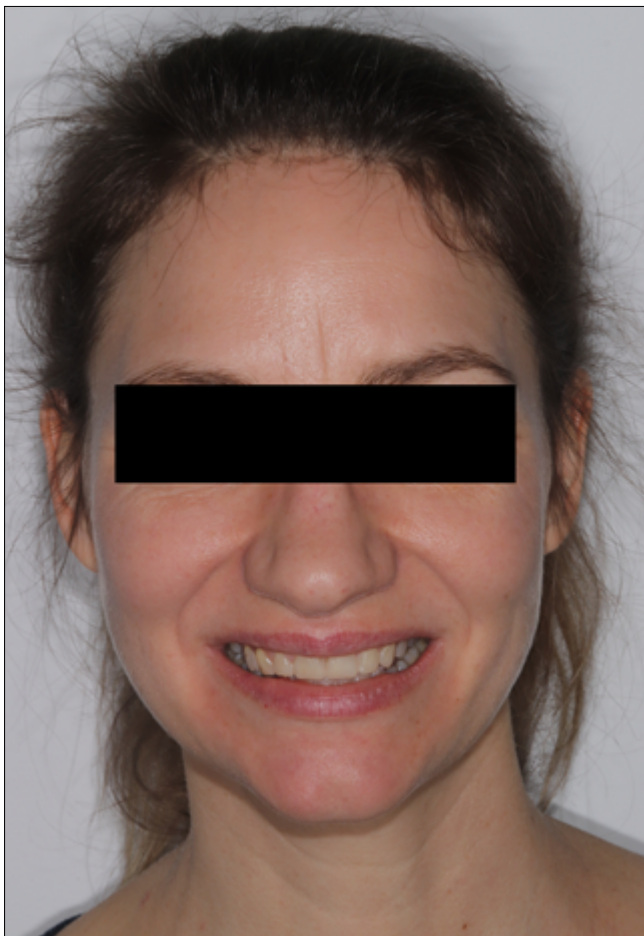
5. kép: Fogszín-meghatározás  
hagyományos Vita Classical fogszínkulccsal  
és 3Shape Trios Intraoális szkennelvel



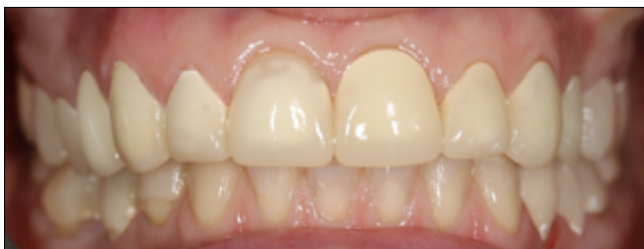6. kép: Hagományos viaszmintázat  
a 3 mm-el megemelt centrális relációs pozícióban,  
egyéni értékekre beállított KaVo Protar 5B arikulátorban  
(wax-up: Toboz Tímea fogtechnikus mester, Interdental Studio Kft.)

#### Ideiglenes fogpótlások készítése

A preparált fogakról, a PMMA mart ideiglenes fogpótlásokhoz digitális lenyomat készült (3Shape Trios 3), ahol a megemelt harapási magasságot a hagyományos viaszmintázat alapján készült szék melletti ideiglenesek alapján regisztráltuk. A preparációt először jobb oldalon



7. kép: Motivációs mock-up



8. kép: Funkcionális PMMA ideiglenes fogpótlások, melyeket a páciens 2 hónapig panaszmentesen viselt

végeztük el a viaszmintázat alapján készült mock-upon keresztül, majd ugyanígy a bal oldalon és végül a front területeken. A harapás regisztrációja során az egyik oldalon preparált fogakról készítettünk digitális lenyomatot, míg a másik oldalon a páciens a viaszmintázat alapján készített ideiglenes fogpótlások segítségével IKP (interkuspidációs) pozícióba harapott, majd ugyanígy fordítva a másik oldali harapást is regisztráltuk. Az alsó metszőfogakat, melyek később héjakhoz kerülnek előkészítésre, ideiglenesen kompozitból építettük fel a viaszmintázat alapján készített szilikonsablonok segítségével. Majd egy külön file-ban a páciens szájába elkészült szék melletti ideiglenesekről is készítettünk digitális le-

nyomatot. A fogtechnikai laboratóriumban ezen digitális lenyomatokat, azaz a preparált fogakat és a szék melletti ideigleneseket egymásra vetítve készültek el a mart PMMA fogpótlások is. Ezen ideigleneseket a páciens 2 hónapig panaszmentesen viselte (8. kép).

#### *Definitív fogpótlások elkészítése*

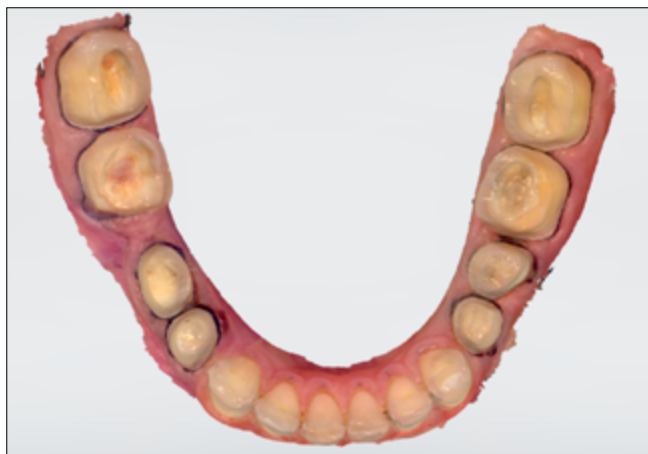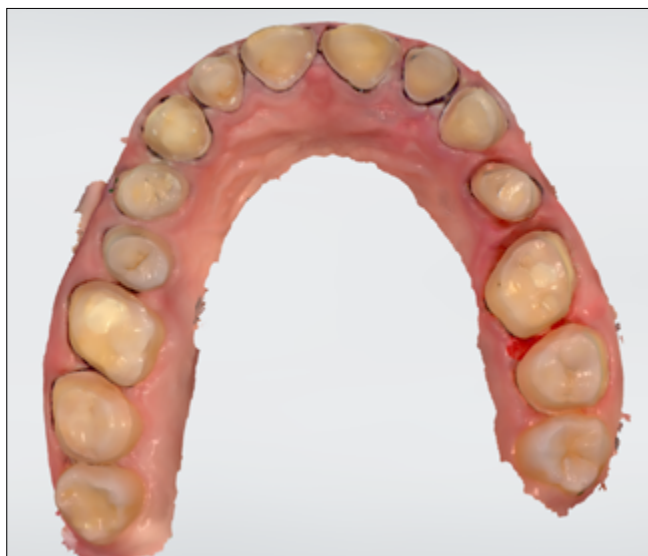A funkcionális szempontoknak megfelelően elkészített ideiglenes fogpótlások kerültek lemásolásra a végleges fogpótlások tervezésekor. A precíziós-szituációs lenyomat digitális módon 3shape Trios 3 intraorális szkennelvel készült duplafonális szulkusztágítást (SURE-Cord 000 és SURE-Cord 00 impregnált retrakciós fonal) követően két külön alkalommal (alsó és felső állcsont: 9. kép). A harapás regisztrációjához az ideiglenesen viselt fogpótlások kerültek felhasználásra. Hasonlóan a korábbiakhoz, a preparált fogakat tartalmazó egyik oldalon rögzítettük a harapást, míg a másik oldalon a páciens a 2 hónapja hordott ideiglenes fogpótlásokkal IKP pozícióba harapott, majd ugyanígy fordítva a másik oldalon is. A funkcionális ideiglenes fogpótlásról készült digitális lenyomatot (10. kép) a fogtechnikai laboratóriumban dentális és gingivális referenciapontok segítségével a preparált fogakat tartalmazó lenyomatra vetítette (3Shape Dental Designer) és mint „prepreparációs szkenn” a végleges fogpótlások tervezéséhez használta fel (11. kép).

### **Eredmények**

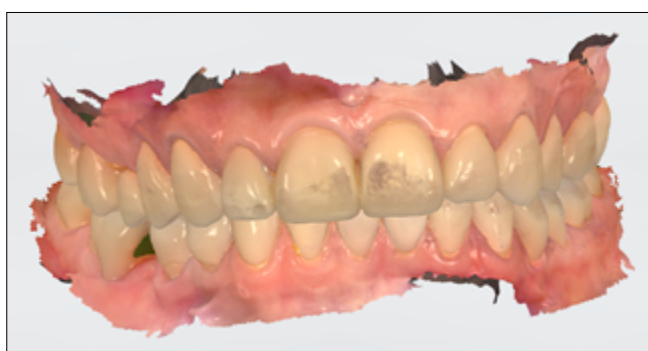A végleges fogpótlások tervének, illetve a lenyomat ellenőrzésének céljából 3D-nyomatott PMMA ideiglenes szóló restaurátumok készültek, melyeket a páciens szájába próbálva megfelelőnek találtunk (12. kép).

A végleges monolitikus fogpótlások B1 magas transzlucenciájú (HT: high translucency) IPS e.max CAD lítium-diszilikát anyagból (Ivoclar Vivadent, Schaan, Liechtenstein) kerültek kimarásra PrograMill PM7 (Ivoclar Vivadent) marógéppel. Az approximális kontaktpontokat a fogtechnikus a nyomatott mintán ellenőrizte le és állította be (13. kép). A vékony kerámiarestaurátumok cementezés előtti szájban történő okklúziós korrekciójára a rágóerő nagysága miatti törési esély, illetve a szóló restaurátumok elmozdulásának esélye folytán nem kerülhetett sor, hiszen végleges ellenállóképességüket ezen anyagok az adhezív rögzítés után érik el [23].

A fogpótlások rögzítése áttetsző (clear) Panavia V5 (Kuraray Noritake Hattersheim, Németország) duál kötésű ragasztócementtel történt abszolút, kofferdám izolálásban. A fogak Panavia V5 Tooth Primer-rel (Kuraray Noritake Hattersheim, Németország) 20 másodpercig és a kerámia fogpótlások először folyssavval 5 másodpercig, majd a Panavia V5 készletben lévő anyaggal (Clearfil Ceramic Primer Plus) kerültek előkészítésre, a gyártó utasításait követve. A cementet közvetlenül a restaurátumok belsejébe applikáltuk, majd felhelyeztük a fogakra. A 3–5 másodpercig tartó kék LED lámpával történő fotopolimerizáció után a felesleget eltávolítottuk,



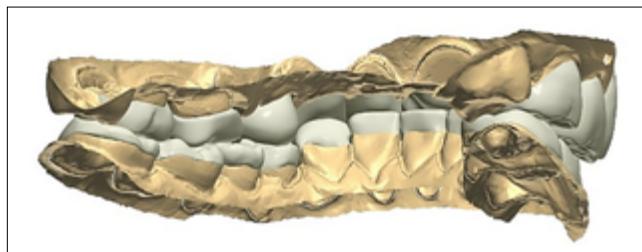
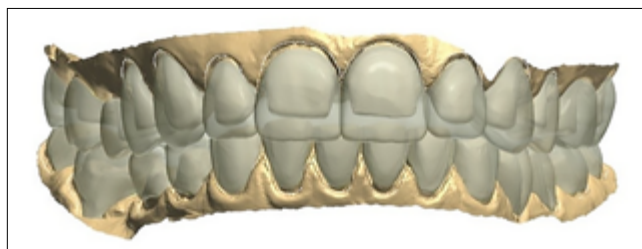
9. kép: Precíziós-szituációs lenyomat  
3 Shape Trios 3 intraorális szkennelvel



10. kép: Funkcionális ideiglenes fogpótlásokról készült  
digitális lenyomat (3Shape Trios 3)

majd újabb 10-10 másodpercen keresztül világítottuk őket minden felszín felől (14. kép).

Ezután finírozás és polírozás, illetve minimális okklúziós korrekció következett (15. kép). A páciensről hagyományos lenyomatokat vettünk áttetsző akrilát harapásemelő sín készítéséhez. Az alsó harapásemelő sínt



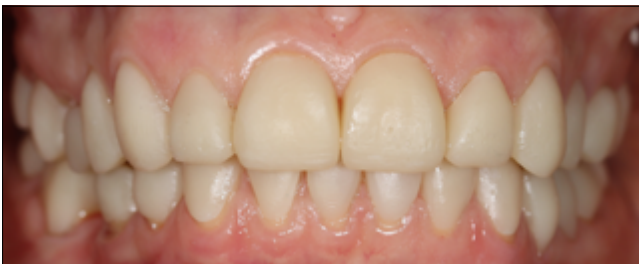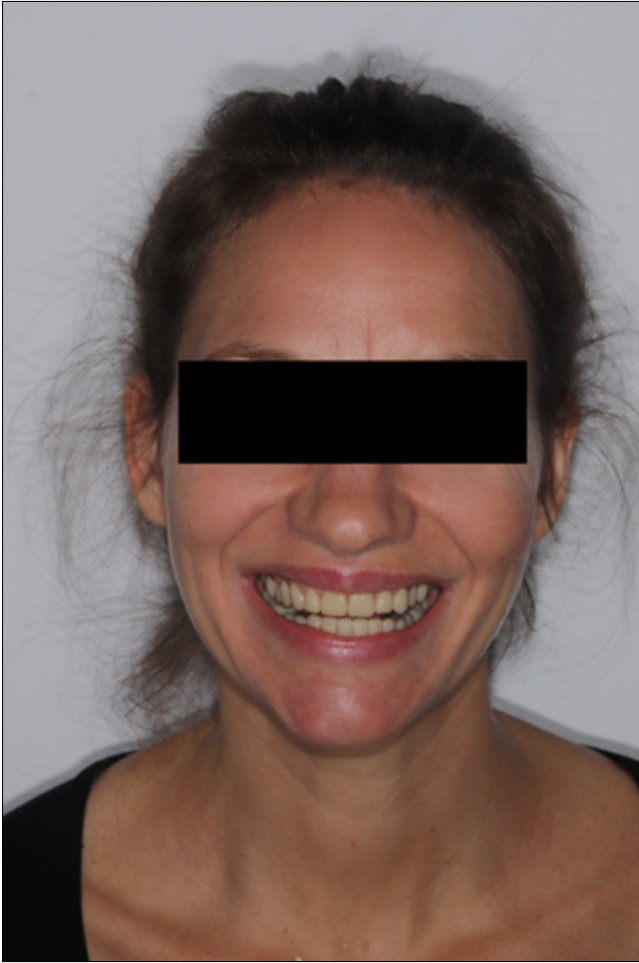11. kép: Végleges fogpótlások digitális terve  
3Shape Dental System tervező programban  
(Róth Gergely fogtechnikus mester, Róth Dental Innovation)

éjszaka viseli a páciens. Három nap múlva a páciens visszarendeltük, újból ellenőriztük az okklúziót és artikulációt, illetve, ahol szükséges volt, a restaurátumok széli záródásának vonalában további polírozást is végeztünk.

### Összefoglalás

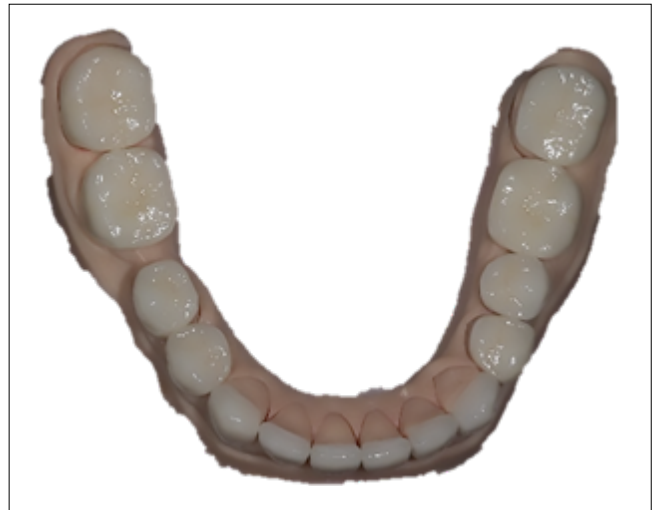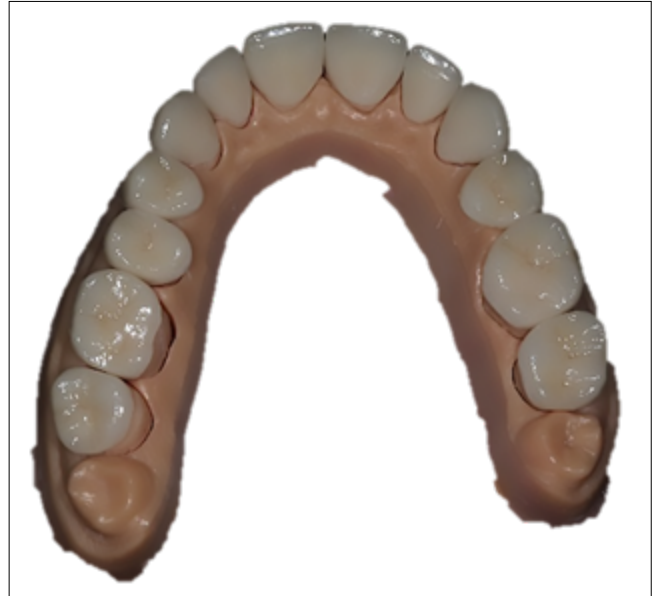Jelen bemutatott páciens anamnézisében korábbi fogorvos által készített direkt frontrestaurációk szerepeltek, amik sokszor letöredezték, és hosszú idő óta 2-3 havonta újra készítésre kerültek. Az éjszakai bruxizmus okozta attríció folyamatát jelen páciensnél felerősítette a savas gyümölcsök által okozott erózió, és jellemző volt esetében a kisebb zománckeményiség, ami magyarázhatja a fogkopás nagyobb mértékét enyhébb intenzitású fogcsikorgatás esetén is [18]. Annak érdekében, hogy elérjük a páciens számára kedvező, az arcához illő esztétikai végeredményt, harapásemelésre és magas esztétikájú kerámiaanyagot alkalmazó protetikai rehabilitációra volt szükség. Abduo és munkatársai hangsúlyozták a harapásemelés biztonságosságát, viszont fontos figyelembe venni a temporomandibuláris ízület egészségét [1]. A bruxizmus rendkívül gyakori, egy 9 évig tartó követes vizsgálat szerint a felnőttek 85–90%-a csikorgat élete során legalább egyszer, rendszeresen pedig a felnőttek 5–8%-a [29]. A bruxizmus gyakoribb a CMD-betegek (craniomandibuláris diszfunkció) körében, de mint ahogy a jelen esetben is, a két entitás különállóan is létezik [18].

A kezelés kezdetekor javasolt a mock-up készítése, mellyel a végeredmény kiszámíthatóságát növelhetjük [1]. A szükséges harapásemelés mértékét hagyományos, intraorális rajzolókéssel határoztuk meg. Centrális relációs pozícióban, 3 mm-el megemelt harapásban, arcív alkalmazásával és pozíciós harapás regisztráció segítségével beartikulált és programozott KaVo Protar 5B



12. kép: Nyomatott PMMA ellenőrző szülő restaurátumok szájban

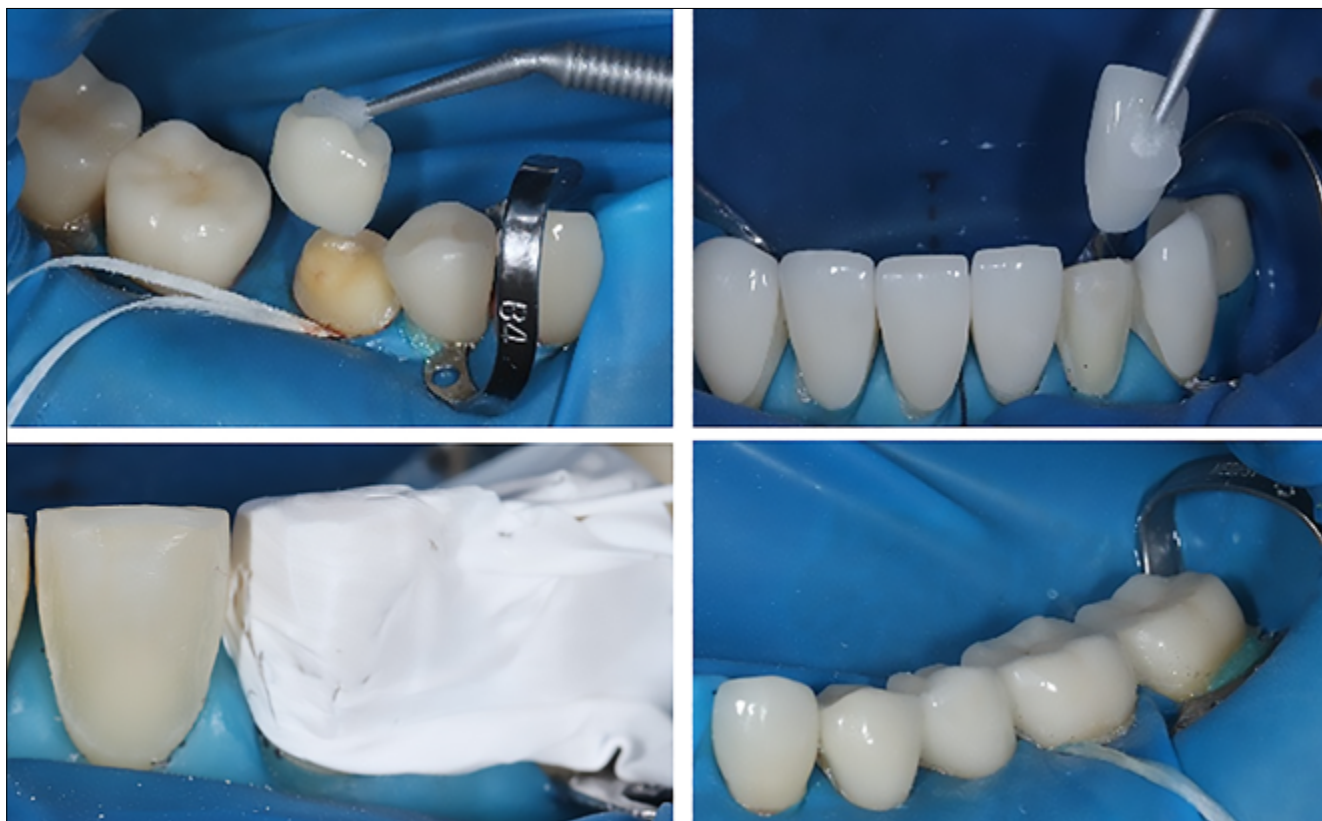artikulátorban készült el a hagyományos viaszmintázat, illetve szilikonblokkok segítségével a motivációs mock-up. A páciens számára a smile design szoftver segítségével fotorealisztikusan [28] majd a valóságban, mock-up-ként, még preparáció nélkül, megmutatható a várható végeredmény [17]. Az arc elemzése során fontos vizsgálnunk a szimmetriát, az arc arányait. Az interpupillaris vonal esztétikus esetben párhuzamos a fogak okkluzális felszíneit összekötő vonallal, és merőleges a középvonalra. Fiatalok esetében a felső nagymetszők incizális éléből, kb. 3,5 mm látszik ki relaxált ajaktartás mellett, és a felső nagymetszők esetében 75–80%-os hosszúság–szélesség aránya kívánatos [4, 24]. A kezelés első fázisában az ideiglenes fogpótlások készültek el, melyek segítségével a definitív fogpótlásokra tervezett



13. kép: IPS e.max CAD (Ivoclar Vivadent, Schaan, Liechtenstein) végleges restaurátumok nyomtatott mintán (Róth Gergely fogtechnikus mester)

állcsontviszonyok beállítása és szimulálása volt a cél. A mindkét állcsontra kiterjedő rehabilitáció és a harapásemelés miatt javasolt a definitív fogpótlások előtt ideiglenes fogpótlások készítése [18]. Ezek 2 hónapos viselése után a végleges rehabilitáció magas esztétikájú monolitikus üvegkerámia szülő restaurátumokkal történt meg. A lítium-diszilikát üvegkerámiákat a fogorvosi gyakorlat hosszú évek óta alkalmazza. Magas túléléssel rendelkeznek (97,7%), esztétikusak, és minimál invazív preparációt igényelnek [26, 28]. Számos cikk igazolja, hogy a lítium-diszilikát kerámiák sikerrel alkalmazhatók éjszakai bruxizmus esetében is [13], éjszakai harapásemelő sín alkalmazása pedig megnövelheti a fogpótlások viselési időtartamát [5, 14]. Számos cikk vizsgálja a leplezett teljes kerámiarestaurátumok, illetve a monolitikus kerámiák közötti különbségeket [16, 26]. A monolitikus restaurációk előnye, hogy velük elkerülhető a kisebb





14. kép: Abszolút izoláció és a végleges kerámiarestaurátumok rögzítésének lépései

ellenállású leplezőkerámia lepattanásának esélye [16], és mivel nem történik leplezés, így az ideiglenes fogpótlások digitálisan tökéletesen másolhatók. A Christian Coachman által leírt tervező szoftverekben alkalmazható „copy paste dentistry” tulajdonképpen az eredeti fogpótlástani tervek másolatát jelenti a végleges fogpótlásra [9]. Ez az arc esztétikai diszharmóniája által vezérelt kezelési tervek esetén különösen fontos lehet. Így jelen esetben a funkcionális ideiglenes fogpótlásokról vett digitális lenyomat dentális és gingivális referenciapontokat alkalmazva került rávetítésre a precíziós szituációs lenyomatra, hogy megőrizzük a jónak ítélt fogformákat és az okklúziót. Számos cikk igazolja, hogy a teljes kerámia fogpótlások végleges színét a csonkszín, a kerámia rétegvastagsága és transzlucenciája mellett a legkevésbé az alkalmazott ragasztócement színe befolyásolja [7, 30]. Mi azonban a restaurátumok rétegvastagságának sokfélesége miatt (háromnegyed korona, korona és héj) áttetsző színű ragasztócementet alkalmaztunk, hogy a magas transzlucenciájú kerámia fogpótlások végleges színét a cement színe a lehető legkevésbé befolyásolja.

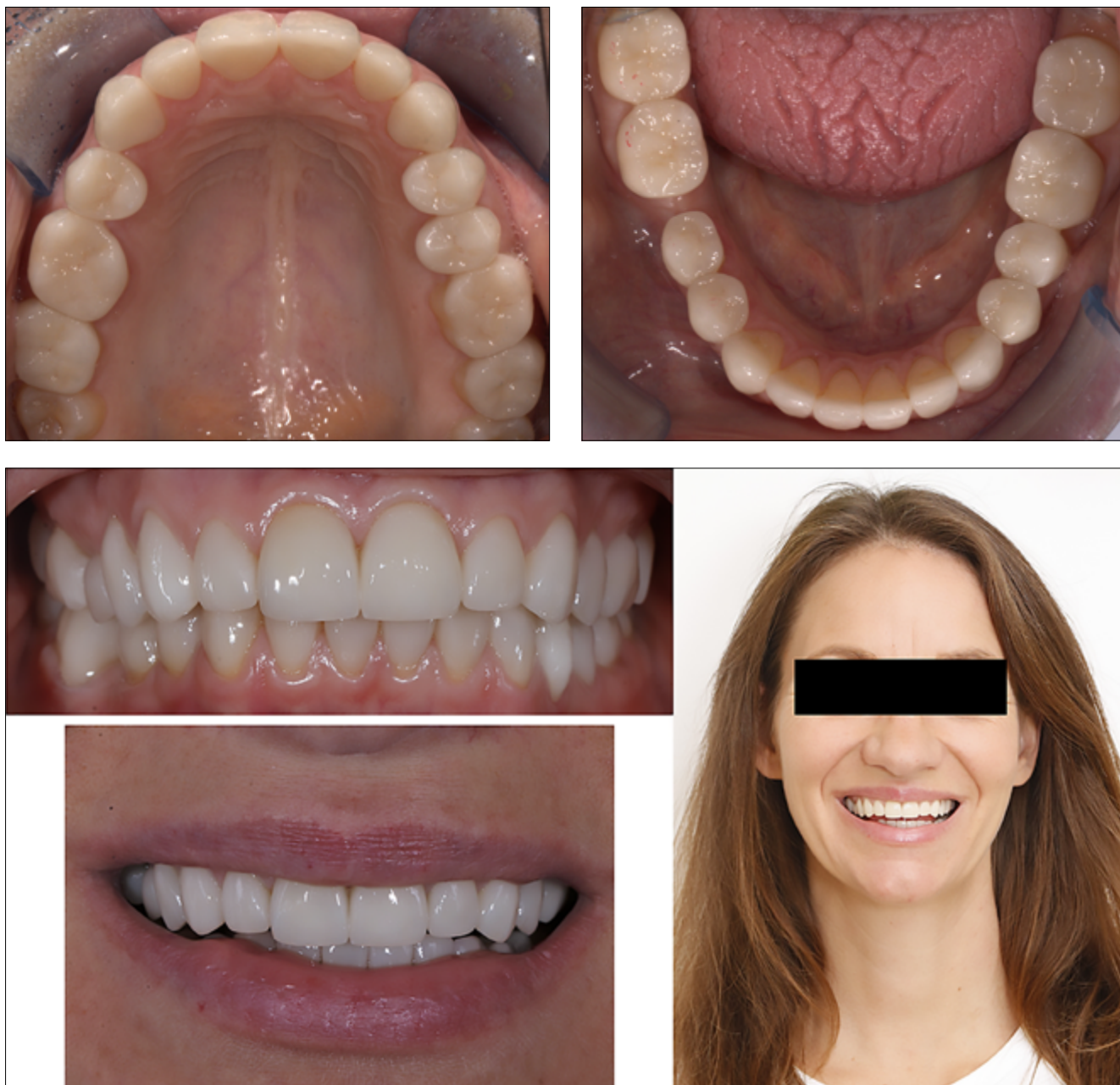Összességében elmondható, hogy az arc esztétikai elemzését is magában foglaló gondos kezelési terv készítését követően, a harapásemelést először ideiglenes fogpótlásokkal végrehajtva, ezt követően a funkcionális ideiglenesek digitális másolásával, egy, a temporomandibuláris ízületet és a páciens esztétikai igényeit maximálisan figyelembe vevő fogpótlás készülhetett el.

### Köszönetnyilvánítás

A szerzők szeretnék köszönetet mondani Róth Gergely fogtechnikus mesternek a fogpótlások kimagasló színvonalú fogtechnikai tervezéséhez és elkészítéséhez.

### Irodalom

1. ABDUO J, LYONS K: Clinical considerations for increasing occlusal vertical dimension: a review. *Aust Dent J* 2012; 57 (1): 2–10. <https://doi.org/10.1111/j.1834-7819.2011.01640.x>
2. BARTLETT D, PHILLIPS K, SMITH B: A difference in perspective – the North American and European interpretations of tooth wear. *Int J Prosthodont* 1999; 12: 401–408.
3. BHAGAT A, BARABDE AS, THAKARE A, OSWAL MM: Indigenous digital intraoral Gothic arch tracer. *J Indian Prosthodont Soc* 2019; 19 (2): 180–183. [https://doi.org/10.4103/jips.jips\\_157\\_18](https://doi.org/10.4103/jips.jips_157_18)
4. BHUVANESWARAN M: Principles of smile design. *J Conserv Dent* 2010; 13 (4): 225–232. <https://doi.org/10.4103/0972-0707.73387>
5. BRIGNARDELLO-PETERSEN R: Insufficient evidence about sleep bruxism being a risk factor for ceramic restoration failure. *J Am Dent Assoc* 2018 Jan; 149 (1): e34. <https://doi.org/10.1016/j.adaj.2017.10.015>
6. CADDEN SW: Orofacial pain. Guidelines for assessment, diagnosis, and management, 4th edition (2008), *EJO*, 2009 April; 31 (2): 216–217. <https://doi.org/10.1093/ejo/cjp007>
7. CHAIYABUTR Y, KOIS JC, LEBEAU D, NUNOKAWA G: Effect of



15. kép: Véglegesen rögzített restaurátumok és a boldog mosoly

- abutment tooth color, cement color, and ceramic thickness on the resulting optical color of a CAD/CAM glass-ceramic lithium disilicate reinforced crown. *J Prosthet Dent* 2011; 105: 83–90  
[https://doi.org/10.1016/S0022-3913\(11\)60004-8](https://doi.org/10.1016/S0022-3913(11)60004-8)
8. CHUN K, CHOI H, LEE J: Comparison of mechanical property and role between enamel and dentin in the human teeth. *J Dent Biomech* 2014; 5: 1758736014520809.  
<https://doi.org/10.1177/1758736014520809>
  9. COACHMAN C, BOHNER L, JREIGE CS, SESMA N, CALAMITA M: Interdisciplinary guided dentistry, digital quality control, and the “copy-paste” concepts. *J Esthet Restor Dent* 2021 Oct; 33 (7): 982–991.  
<https://doi.org/10.1111/jerd.12736>
  10. COACHMAN C, CALAMITA MA: Virtual esthetic smile design. *J Cosmetic Dentistry*. 2014; 29 (4): 102–116.
  11. COACHMAN C, PARAVINA RD: Digitally Enhanced Esthetic Dentistry-From Treatment Planning to Quality Control. *J Esthet Restor Dent* 2016; 28 (1): S3–S4.  
<https://doi.org/10.1111/jerd.12205>
  12. DIETSCHI D, ARGENTE A: A comprehensive and conservative approach for the restoration of abrasion and erosion. Part I: concepts and clinical rationale for early intervention using adhesive techniques. *Eur J Esthet Dent* 2011 Spring; 6 (1): 20–33.
  13. FABBRI G, ZARONE F, DELLIFICORELLI G, CANNISTRARO G, DE LORENZI M, MOSCA A, et al: Clinical evaluation of 860 anterior and posterior lithium disilicate restorations: retrospective study with a mean follow-up of 3 years and a maximum observational period of 6 years. *Int J Periodontics Restorative Dent* 2014 Mar–Apr; 34 (2): 165–177.  
<https://doi.org/10.11607/prd.1769>
  14. GODOY DE OLIVEIRA PT, SOMACAL DC, JÚNIOR LHB, SPOHR AM: Aesthetic Rehabilitation in Teeth with Wear from Bruxism and Acid Erosion. *Open Dent J* 2018 Jul 31; 12: 486–493.  
<https://doi.org/10.2174/1874210601812010486>

15. GRÜTTER L, VAILATI F: Full-mouth adhesive rehabilitation in case of severe dental erosion, a minimally invasive approach following the 3-step technique. *Eur J Esthet Dent* 2013. Autumn; 8 (3): 358–375.
16. GUESS PC, ZAVANELLI RA, SILVA NR, BONFANTE EA, COELHO PG, THOMPSON VP: Monolithic CAD/CAM lithium disilicate versus veneered Y-TZP crowns: comparison of failure modes and reliability after fatigue. *Int J Prosthodont* 2010 Sep–Oct; 23 (5): 434–442.
17. GURREA J, BRUGUERA A: Wax-up and mock-up. A guide for anterior periodontal and restorative treatments. *Int J Esthet Dent* 2014 Summer; 9 (2): 146–162.
18. HERMANN P, SZENTPÉTERY A: *Gnatológia*. Semmelweis Kiadó, Budapest, 2018; 41–65, 148–150, 235–245, 261–277.
19. [https://ivodent.hu/\\_docs/501\\_ed64f15523fd974f7e58a5ba63788430.pdf](https://ivodent.hu/_docs/501_ed64f15523fd974f7e58a5ba63788430.pdf) (2022.01.03.)
20. JAEGGI T, GRÜNINGER A, LUSSI A: Restorative therapy of erosion. *Monogr Oral Sci* 2006; 20: 200–214. <https://doi.org/10.1159/000093364>
21. JENNES ME, MEHRHOF J, STRIETZEL FP, SCHWENDICKE F, HERBST S, SPIES B: Digital treatment planning and prosthetic rehabilitation of a patient suffering from generalized tooth wear. *Dtsch Zahnärztl Z Int* 2020; 2: 73–81.
22. KLINK A, HUETTIG F: The challenge of erosion and minimally invasive rehabilitation of dentitions with BEWE grade 4. *Quintessence*. *Int* 2016; 47 (5): 365–372. DOI: 10.3290/j.qi.a35262
23. MAGNE P, PARANHOS MP, SCHLICHTING LH: Influence of material selection on the risk of inlay fracture during pre-cementation functional occlusal tapping. *Dent Mater* 2011 Feb; 27 (2): 109–113. <https://doi.org/10.1016/j.dental.2010.09.002>
24. MCLAREN EA, GOLDSTEIN RE: The Photoshop Smile Design Technique. *Compend Contin Educ Dent* 2018 May; 39 (5): e17–e20
25. MUTS EJ, VAN PELT H, EDELHOFF D, KREJCI I, CUNE M: Tooth wear: a systematic review of treatment options. *J Prosthet Dent* 2014 Oct; 112 (4): 752–759. <https://doi.org/10.1016/j.prosdent.2014.01.018>
26. SCHULTHEIS S, STRUB JR, GERDS TA, GUESS PC: Monolithic and bi-layer CAD/CAM lithium-disilicate versus metal-ceramic fixed dental prostheses: comparison of fracture loads and failure modes after fatigue. *Clin Oral Investig* 2013 Jun; 17 (5): 1407–1413. <https://doi.org/10.1007/s00784-012-0830-1>
27. SMITH BCN, ROBB ND: The prevalence of tooth wear in 1007 dental patients. *J Oral Rehabil* 1996; 23: 232–239. <https://doi.org/10.1111/j.1365-2842.1996.tb00846.x>
28. STANLEY M, PAZ AG, MIGUEL I, COACHMAN C: Fully digital workflow, integrating dental scan, smile design and CAD-CAM: case report. *BMC Oral Health* 2018; 18: 134. <https://doi.org/10.1186/s12903-018-0597-0>
29. STRAUZ T, AHLBERG J, LOBBEZOO F, RESTREPO CC, HUBLIN C, AHLBERG K, et al: Awareness of tooth grinding and clenching from adolescence to young adulthood: a nine-year follow-up. *J Oral Rehabil* 2010 Jul; 37 (7): 497–500. <https://doi.org/10.1111/j.1365-2842.2010.02071.x>
30. VICHI A, FERRARI M, DAVIDSON CL: Influence of ceramic and cement thickness on the masking of various types of opaque posts. *J Prosthet Dent* 2000; 83: 412–417. [https://doi.org/10.1016/S0022-3913\(00\)70035-7](https://doi.org/10.1016/S0022-3913(00)70035-7)

## Case report

LAKI-CZIGOLA A, BORBÉLY J, HERMANN P

### Esthetic rehabilitation of tooth wear caused by nocturnal bruxism and erosion

**Introduction:** In the case of a young female patient with high esthetic demands, the complete oral rehabilitation of tooth wear caused by bruxism and acid erosion is a great challenge. If the tooth wear affects only the anterior teeth and the premolars, the small interocclusal space does not provide adequate space to restore the original height of the anterior teeth, so the vertical dimension of the occlusion also needs to be restored.

**Aim:** Full mouth esthetic rehabilitation with increasing occlusal vertical dimension (OVD) for a patient with worn front and premolar teeth caused by nocturnal bruxism and acidic erosion.

**Methods:** 40 years old woman presented, whose main concern was having esthetically unpleasant cuboid shaped worn front teeth. First digital smile design was applied (3Shape TRIOS Smile Design), followed by gothic arch tracing and face bow registration. The OVD was increased with 3.0 mm and diagnostic wax-up (upper front- and premolar teeth; lower front-, premolar- and molar teeth) was made on casts mounted on articulator programmed to individual patient parameters. A motivational mock-up was made to show the patient the expected outcome and according to this silicone keys were made for minimal invasive preparation. During optical impression taking (TRIOS 3, 3Shape) the bite was registered with the help of chairside temporaries. PMMA temporaries were milled.

**Results:** After 2 months of wearing, the functional PMMA temporaries were scanned and overlapped on virtual model of prepared teeth using gingival, dental reference points (3Shape Dental System). Monolithic final restorations (crowns, overlays, veneers) were milled (IPS e.max CAD, Ivoclar Vivadent) and cemented in absolute isolation using clear luting cement.

**Conclusions:** To reach the satisfied esthetics in the front region a careful treatment planning was made, that includes the analysis of the face and teeth, also creating conventional wax up and mock-up. The vertical dimension was increased in temporary phase, then with copying functional temporaries a digital workflow was used for a predictable final result.

**Keywords:** esthetic rehabilitation, tooth wear, smile design, mock-up, PMMA temporary, backward planning, monolithic, glass ceramic

Semmelweis Egyetem, Fogpótlástani Klinika

## Alsó, felső teljes fogívre kiterjedő sínpótlás harapásemeléssel, egyéni szögértékek meghatározásával

DR. VARGA ZITA, DR. SCHMIDT PÉTER, DR. HERMANN PÉTER

Állkapocszületi rendelésre érkezett páciensünk vizsgálata során fogain a kopás mindhárom típusa, azaz az attríció, abfrakció és erózió jelei is felismerhetők voltak. Az erősen abradált fogazat miatt harapása megsüllyedt, rágóizmai panaszossá váltak. Kezelése komplex terápiát igényelt. Jelen esetben a megfelelő harapási magasság beállítása, a centrális reláció meghatározása bonyolult feladat, azonban elengedhetetlen. A terápia során felhasznált egyéni értékű artikulátort részlegesen egyéni értékekre állítottuk be az ultrahangos méréseken alapuló Arcus Digma regisztrációs rendszer segítségével. A napjainkban egyre gyakrabban előforduló állkapocszületi panaszokkal érkező páciensek megfelelő ellátásában a cikkben ismertetett eljárás, valamint eszközök iránymutatóak lehetnek.

*Kulcsszavak:* állkapocsízület, Arcus Digma, kopás

### Bevezetés

A temporomandibuláris ízületi megbetegedések napjainkban egyre gyakoribb indokai a fogorvosi rendelők látogatásának. Állkapocszületi rendelés során a legtöbbször vizsgált izomfájdalmak mögött a fogszorítás áll. Ennek során a fogak interkuszpídációban vannak szignifikáns elmozdulások nélkül, ezért is nevezik centrális parafunkciónak [4]. A fogszorítást a mai napig is sokat vitatott nappali bruxizmus legfőbb megnyilvánulásának tekintik [13], mely általában a páciensben nem tudatosul, stresszhelyzetben, vagy erős koncentrálnál, de akár hétköznapi tevékenységek során is jelentkezik [3, 4, 13].

Klinikai tünetei a fogak keményállomány-vesztése, azaz az attríció és az abfrakció, valamint a lágy szövetek elváltozásai, úgymint a szájnyálkahártyán megjelenő linea alba, illetve a musculus masseter hypertrophiája és a lokális myalgia [1, 5]. A harmadik típusú keményszövet-elváltozás a fogakon az erózió, mely a szorítástól teljesen független, oka kémiai ártalom, savak okozta állományvesztés [12]. Az említett jelenségek külön-külön is jelentős problémát okozhatnak a páciensnek, együttes előfordulásuk azonban rendkívüli keményállomány-vesztést idéz elő a fogakban, mely a fogak érzékenységén és a kedvezőtlen esztétikai tényezőknél kívül a harapás összeeséséhez, állkapocszületi panaszokhoz vezethet. A legfőbb feladat az ilyen panaszokkal érkező páciensek ellátásában, a kiváltó okok feltárásán és befolyásolásán túl, a megfelelő harapási magasságban elkészített fogpótlással a rágófunkció és az esztétika helyreállítása [8]. A centrális relációs hely-

zet megállapítása, az egyéni mozgáspályák és azok szögértékeinek megállapítása rendkívül komplex feladat, azonban ma már rendelkezésünkre állnak olyan eszközök, melyek segítségével ez megvalósítható. Az arcív segítségével a felső gipszminta úgy gipszselhető az artikulátorba, hogy annak az ízületekhez való viszonya megegyezzen a beteg felső fogorának és ízületének viszonyával [6, 11]. Az intraorális rajzolókészülék segítségével a vertikális harapási magasság hagyományos beállítása után a centrális relációs helyzet megállapítható. [10]. Az egyéni mozgáspályák meghatározására szolgál a nonkontakt módon, ultrahang segítségével regisztráló KaVo Arcus Digma készülék [7]. Az eszköz használata tapasztalatot igényel, azonban nem túl bonyolult. Az alsó fogak vesztibuláris felszínéhez önkötő anyaggal, például ideiglenes híd anyaggal, egy fémből készült, úgynevezett paraokkluzális villa rögzíthető, majd ehhez mágnessel csatlakozik a négy darab ultrahangos forrással ellátott jeladó egység. Ezután a páciens koponyájára helyezünk egy arcívét, amelyhez nyolc darab ultrahangos szenzor rögzül. A számítógép ezekből a jelpárokból számolja ki a három Bonwill-pont háromdimenziós mozgásait, valamint az egyéni szögértékeket, úgymint a Bennett-szöveget, a shift szöveget. Ennek segítségével az artikulátor részben egyéni értékre állítható be [9].

Ezeknek az eszközöknek az ismerete és használata lehetővé teszi, hogy a páciens számára olyan fogpótlás készüljön, amely a funkcionalitást jóval magasabb fokon tudja biztosítani, és amellyel elkerülhető a későbbi állkapocszületi problémák kialakulása.

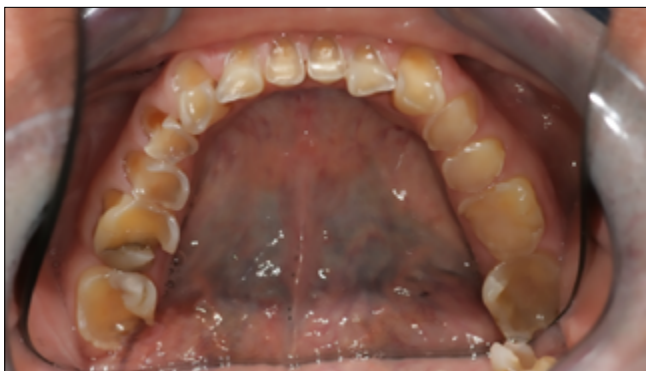## Esetismertetés

### Általános anamnézis

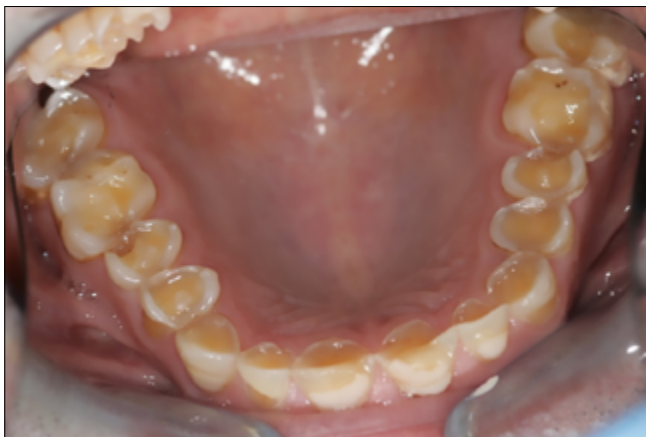60 éves férfi páciensünket fogorvosa küldte Klinikánkra, állkapocsízületi szakrendelésre erősen kopott fogazata miatt. Általános állapota jó, egyedül magas vérnyomására szed gyógyszert: Concor 5 mg (bisoprolol).

### Fogászati anamnézis, kezelési terv

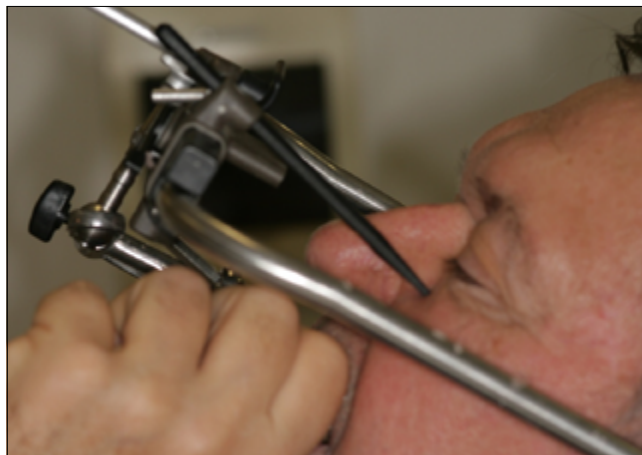Páciensünk 15 éve nem járt fogorvosnál, akkor készültek 46, 47 fogába kompozit tömései. (1., 2. kép) Foghiánya nincs, a Fábián és Fejérdy protetikai foghiánybeosztás szerint mindkét állcsont a 0 osztályba sorolható. Szájhygiéniája megfelelő, parodontiumának állapota a BPE-index szerint az 1, 3, 4, 5, 6 szextánsban 1, míg a 2 szextánsban 0. Harapási formája dysgnath ollóharapás, mélyharapás, mely a fogak jelentős mértékű kopása miatt alakult ki. Ennek következménye a csoportvezetési artikulációs típus is. Temporomandibuláris ízületének vizsgálata során hangjelenség nem volt észlelhető, azonban a musculus masseter, valamint a musculus pterygoideus lateralis nyomásra érzékeny volt. Páciens saját elmondása szerint napközben és éjszaka is szorít. A fogak vizsgálata során az attríciós, valamint abrakciós típusú kopáson kívül az eróziós kopás is megfigyelhető volt, melyet megmagyaráz a páciens nagyfokú energiatartal- és szén-savas üdítő fogyasztása.



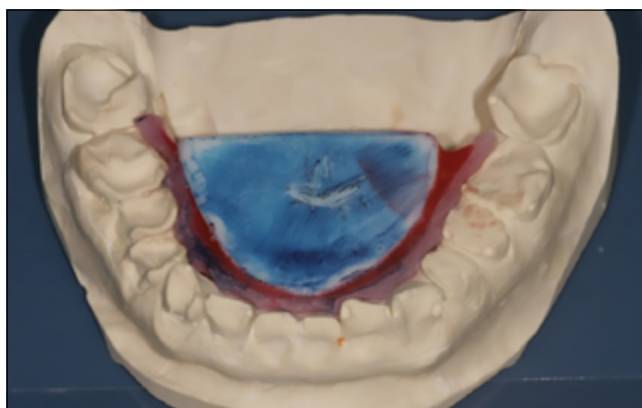
1. kép: Kiindulási fotó az alsó állcsonttról



2. kép: Kiindulási fotó a felső állcsonttról



3. kép: Arcíves regisztráció a frankfurti horizontálist használva



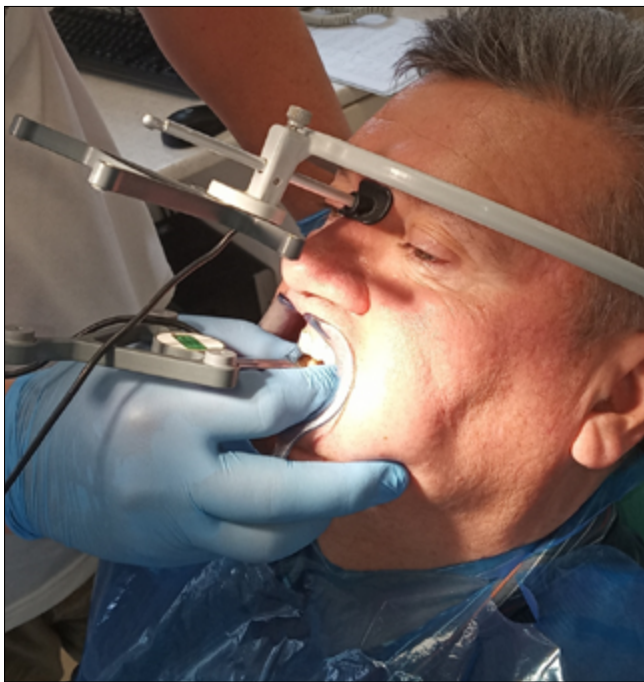4. kép: Nyílhegy regisztráció

Mindezek tudatában mindkét állcsontra teljes fogívrre kiterjedő, 14 tagú, kerámialeplezésű, lézerszinterelt technológiával készült kobalt-króm fémvázis sín pótlások lettek tervezve, megosztva az 13–14, a 23–24, a 33–34, valamint a 43–44 fogak között.

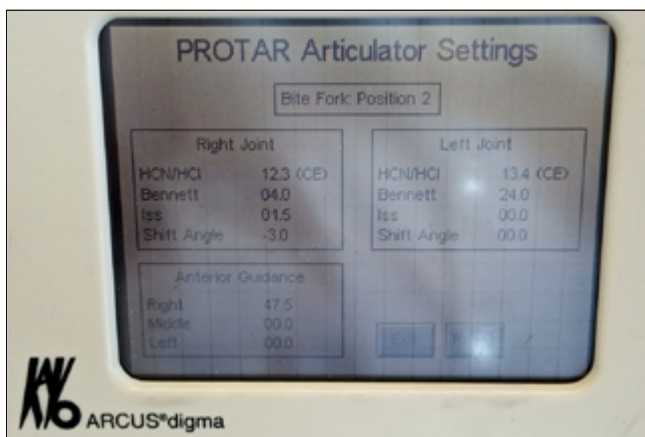
### Kezelés menete

A páciens elsőként állkapocsízületi, illetve eróziós panaszai miatt lett kezelve. Figyelmeztetve lett a szén-savas üdítők káros hatásaira, javaslatot kapott ezek kerülésére, majd a kezelés a temporomandibuláris régióra koncentrált. Először konzervatív kezelés történt, azaz a káros szokások – szorítás abbahagyása, a rágóizmok lazítása, masszírozása, gyógytorna végzése [3, 13].

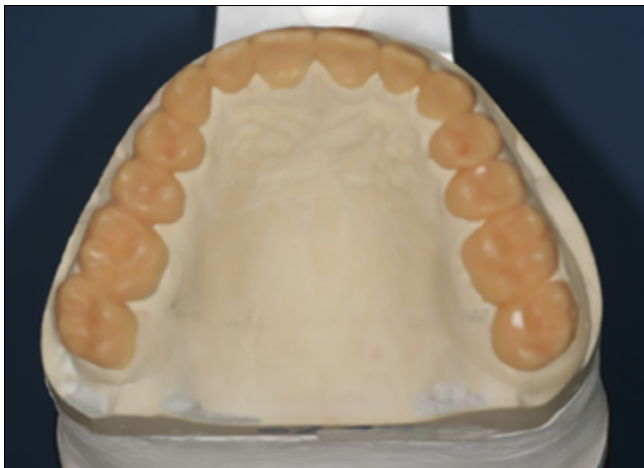Ezután következett az invazív terápia. A szupragingivális depurálás után jött a protetikai tervezési fázis. Ehhez első lépésként arcíves regisztrációra (KaVo) [11] (3. kép), illetve támasztócsapos regisztrációra volt szükség a centrális reláció meghatározásához [10], (4. kép) majd az egyéni szögértékek, illetve mozgáspályák megállapításához Arcus Digma (KaVo) készülékre [9] (5., 6. kép). Az így kapott adatokat felhasználva megtörtént a gipszminták részlegesen egyéni értékű beartikulálása (KaVo Protar 5 B), a megsüllyedt harapás megemlése, melyet



5. kép: KaVo Arcus Digma használata



6. kép: Az Arcus Digma készülékkel mért egyéni értékek

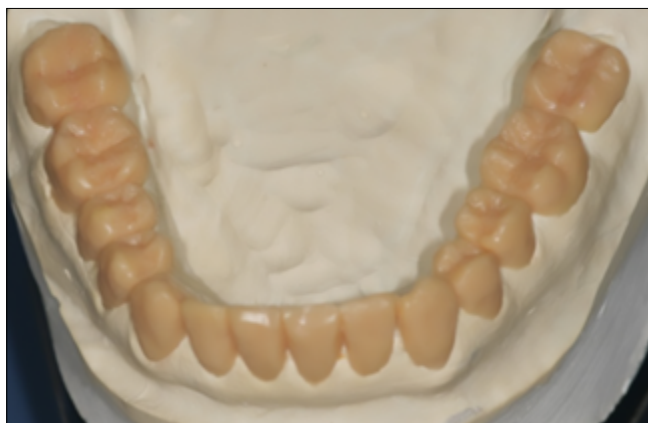

7. kép: Diagnosztikus felviaszolás a felső állcsonton

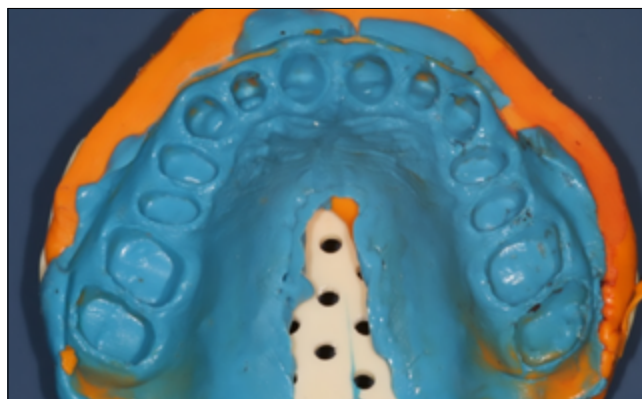
a diagnosztikus felviaszolás (wax-up) követett (7., 8. kép). A wax-up alapján ideiglenes korona anyagból (Structur 2 SC, VOCO, Cuxhaven, Németország) diagnosztikus mintázat (mock-up) készült, melyet a páciens egy hétig hordott. Miután panaszmentes volt, és a magasságot kényelmesnek, esztétikailag kielégítőnek ítélte, elkezdődött a protetikai kezelés. Az alsó állcsonton kompozit tömőanyaggal (Filtek Ultimate tömőanyag, 3M-ESPE, St. Paul, Minnesota, USA) csonkfelépítés történt, majd a fogak előkészítése következett (9., 10. kép). Ezután kétfázisú, külön idejű precíziós lenyomat készült A szilikonnal (Zhermack elite HD+, Badia Polisina, Ravigo, Olaszország), dupla fonalas technikával. A labortól polimetil-metakrilát hosszú távú ideiglenes síneket kértünk, melyeket ideiglenesen rögzítve a páciens egy hónapig hordott. Mivel az új harapási magasságot kényelmesnek ítélte, az arcizmok nem feszültek, elkészültek a végleges fogpótlások. A harapási magasságot harapásrögzítő szilikon segítségével (Prestige Bite, Vannini Dental Industry, Grassina, Olaszország), szekvenciális harapásvételrel vittük át [2] (11. kép), melynek köszönhetően a már korábban beállított harapási magasság megtartható volt. Majd újabb precíziós szituációs lenyomat (A szilikon, Zhermack elite HD+, Badia Polisina, Ravigo, Olaszország) készült (12., 13. kép). Ezután érkezett a váz, majd a mattpróba, melyhez a fogszín 3D Master fogszínkulccsal (Vita GmbH, Essen, Németország) lett meghatározva, végül, mivel a páciens az ugyanebben a harapási magasságban készült ideiglenes pótlást már egy hónapon keresztül viselte, üvegionomer cementtel (3M-ESPE Ketac Cem, St. Paul, Minnesota, USA) kerültek rögzítésre a végleges fémkerámia sínek (14., 15. kép). A rövid távú kontrollon a páciens elégedett volt, a fogpótlást szépen tisztította, szájhigiénéje megfelelő volt. A sínek védelme érdekében a felső állcsontra szilikon harapásemelő sín készült, és továbbra is javasoltuk az állkapocsízületi gyógytorna mindennapos végzését, valamint a szorítás abbahagyását [3, 13]. Hosszú távú kontrollon a rágóizmok tapintásra lazák, nyomásra fájdalommentesek voltak, a fogpótlásokon sérülés nem volt látható.

## Összegzés

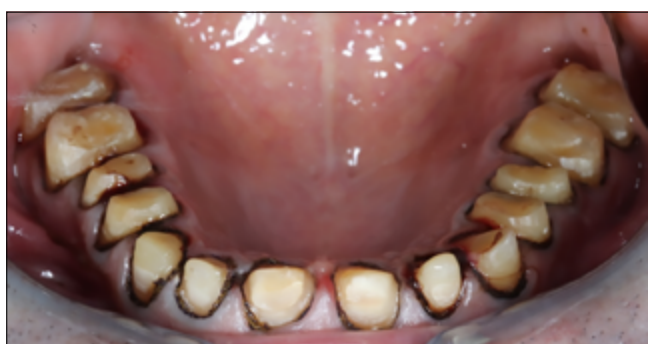A temporomandibuláris ízületi megbetegedések, valamint a helytelen táplálkozás, életmód következtében kialakult fogazatbeli eltérések napjainkban egyre gyakoribbak. Az elmúlt időszakban mind több és több kutatás, tanulmány foglalkozik ezen jelenségekkel. A mindennapos fogorvosi gyakorlatban az ilyen problémákkal érkező páciensek ellátása rendkívül komplex feladat, melyhez az orvosi szakértelmen kívül a megfelelő eszközökre is szükség van. Az ebben a cikkben ismertetett kezelési lépések, valamint a jelenleg már rendelkezésünkre álló precíz eszközök, mint az Arcus Digma, kiváló lehetőséget és útmutatást nyújtanak a jövőben az ilyen panaszokkal rendelkező páciensek ellátására [3, 10, 14].



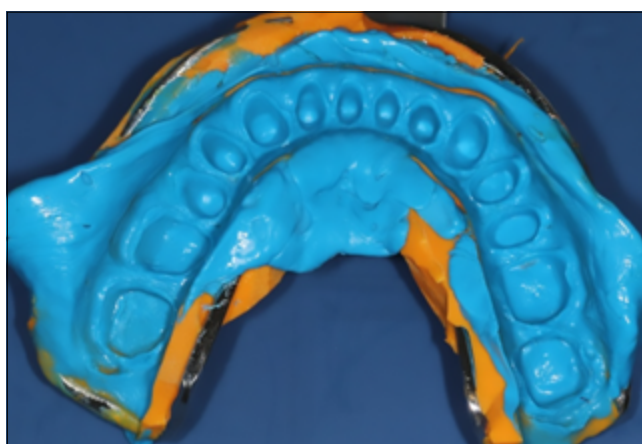
8. kép: Diagnosztikus felviaszolás az alsó állcsonton



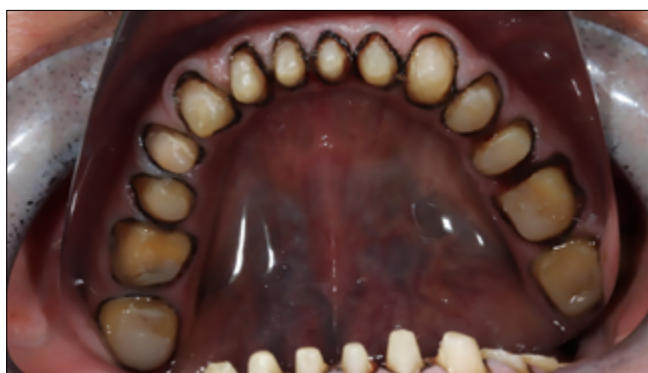12. kép: Felső precíziós szituációs lenyomat A szilikonnal (Zhermack Elite HD+)



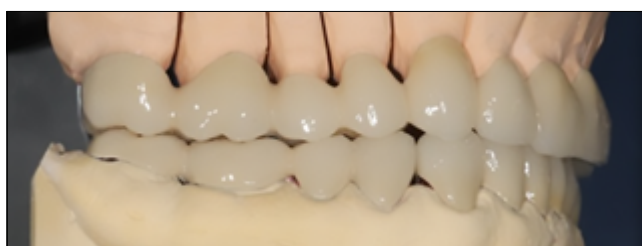9. kép: Előkészített fogak a felső állcsonton



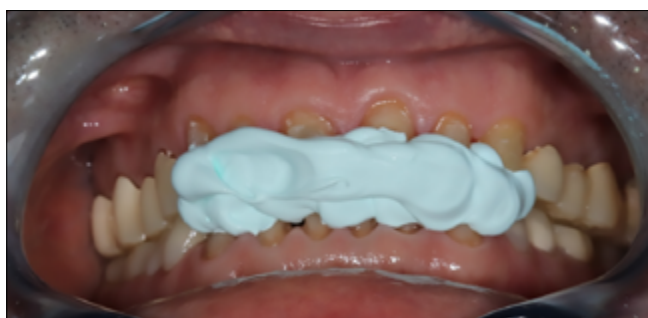13. kép: Alsó precíziós szituációs lenyomat A szilikonnal (Zhermack Elite HD+)



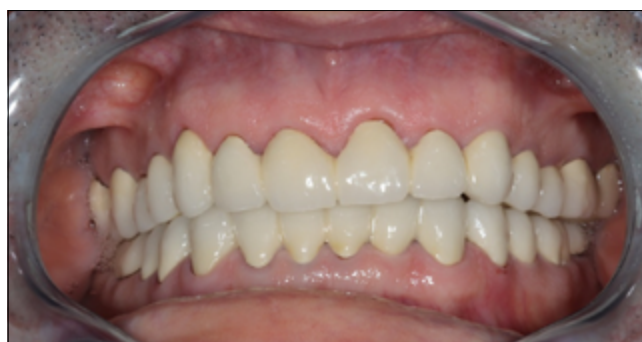10. kép: Előkészített fogak az alsó állcsonton



14. kép: A kész fogpótlás KaVo Protar 5B artikulátorban



11. kép: Szekcionált harapásvétel harapásrögzítő szilikonnal (Prestige Bite, Vannini Dental Industry, Grassina, Olaszország)



15. kép: Páciens a rögzített fémkerámia sínpótlásokkal

## Irodalom

1. BEDDIS H, PEMBERTON M, DAVIES, S: Sleep bruxism: an overview for clinicians. *Br Dent J* 2018; 225, 497–501. <https://doi.org/10.1038/sj.bdj.2018.757>
2. CHRISTIANSEN G: *Nie wieder „verlorener Biss“*. *Die Okklusionsplatte-Memobite*. Ingolstadt, 2008; 223–232.
3. GOLDSTEIN RE, AUCLAIR CLARK W: The clinical management of awake bruxism. *J Am Dent Assoc* 2017; 148, 387–391. <https://doi.org/10.1016/j.adaj.2017.03.005> PMID: 28550845.
4. HERMANN P, SZENTPÉTERY A (szerk.): *Gnatológia*. Semmelweis Kiadó, Budapest, 2018; 264.
5. HERMANN P, SZENTPÉTERY A (szerk.): *Gnatológia*. Semmelweis Kiadó, Budapest, 2018; 267–268.
6. HERMANN P, SZENTPÉTERY A (szerk.): *Gnatológia*. Semmelweis Kiadó, Budapest, 2018; 231.
7. HERMANN P, SZENTPÉTERY A (szerk.): *Gnatológia*. Semmelweis Kiadó, Budapest, 2018; 349.
8. JOHANSSON A, JOHANSSON AK, OMAR R, CARLSSON GE: Rehabilitation of the worn dentition. *J Oral Rehabil* 2008; 35, 548–566. <https://doi.org/10.1111/j.1365-2842.2008.01897.x> PMID: 18557919.
9. MAGE K, ČELIĆ R, ČIMIĆ S, DULČIĆ N: Comparison of Parameters for Programming Adjustable Dental Articulators by Using Wax Eccentric Records and Arcus Digma Device. *Acta Stomatol Croat* 2019; 53, 213–223. <https://doi.org/10.15644/asc53/3/3> PMID: 31749453; PMCID: PMC6820443.
10. MYSORE AR, ARAS MA: The magic slate as recording medium for Gothic arch tracing. *J Prosthet Dent* 2012; 108, 60. [https://doi.org/10.1016/S0022-3913\(12\)60108-5](https://doi.org/10.1016/S0022-3913(12)60108-5) PMID: 22765988.
11. NAGY WW, GOLDSTEIN GR: Facebow Use in Clinical Prosthodontic Practice. *J Prosthodont* 2019; 28, 772–774. <https://doi.org/10.1111/jopr.12944> PMID: 29999563.
12. SHELLIS RP, ADDY M: The interactions between attrition, abrasion and erosion in tooth wear. *Monogr Oral Sci* 2014; 25, 32–45. <https://doi.org/10.1159/000359936> PMID: 24993256.
13. VAVRINA J, VAVRINA J: Bruxismus: Einteilung, Diagnostik und Behandlung. *Praxis* 2020, 109, 973–978. <https://doi.org/10.1024/1661-8157/a003517>

## Case report

VARGA Z, SCHMIDT P, HERMANN P

**Splint replacement covering the entire lower and upper dental arch  
with bite guard and with the determination of individual angle values**

A dental outpatient referred for temporomandibular joint evaluation was also recognized with signs of all three types of tooth wear while examined, ie. attrition, abfraction, and erosion. The advanced dental abrasion led to a subsided bite causing the patient's masticatory muscle pain complaints. The treatment required complex therapy. After conservative therapy, such as controlling bad habits, relaxing muscles, and performing physiotherapy, invasive therapy was also needed to restore masticatory function and aesthetics. Determining the proper bite height and the central relation is a challenging but essential task. The individual value articulator used during the therapy was partially adjusted to individual values with a computerized ultrasound system (Arcus Digma). The obtained maxillo-mandibular jaw relations could already serve as a base for making a definitive prosthesis. The procedure and tools described in this article may provide guidance in the appropriate care of patients with temporomandibular joint complaints, which are becoming more common today.

**Keywords:** temporomandibular joint, Arcus Digma, tooth wear, Jaw Relation Record, Myalgia



Semmelweis Egyetem, Fogpótlástani Klinika

## Oligodontiával és fémallergiával rendelkező testvér protetikai ellátása

DR. KELEMEN KATA, DR. SCHMIDT PÉTER, DR. HERMANN PÉTER

Az oligodontia egy veleszületett fogfejlődési rendellenesség, amely komplett ellátást igényel, hiszen nemcsak a marandó fogak hiányát, hanem a következményes funkcionális, esztétikai és pszichoszociális problémákat is kezelni kell. A kezelés multidiszciplináris, amely magában foglalja fogszabályozó szakorvos és gnatológiában jártas fogpótlástani szaktudással rendelkező szakorvos munkáját. A bemutatott esetben három, oligodontiával rendelkező testvér protetikai ellátását terveztük meg, a legidősebb lánytestvér fogászati fémallergiával is rendelkezett. Az ellátás rögzített fogpótlással valósult meg harapásemelést alkalmazva. Az idősebb lánytestvérnél titánvázás fogpótlás készült a fémallergia miatt. Az elkészült fogpótlással a funkcionális, esztétikai és pszichoszociális problémákat is megfelelő ellátásban tudtuk részesíteni.

**Kulcsszavak:** Oligodontia, szájrehabilitáció, harapásemelés, diagnosztikus felviaszolás, arcív, támasztócsapos regisztrátum

### Bevezetés

Az oligodontia egy számbeli fogfejlődési rendellenesség, amely magában foglalja legalább hat maradó fog hiányát, a maxilla és mandibula állományának fejlődési hiányát, illetve következményesen az arcmagasság csökkenését is. A foghiány mellett gyakori a meglévő fogak alaki eltérése is, például a mesio-distalis, és bucco-oralis átmérő rövidülése. Előfordulását tekintve lehet izolált, de gyakran társulhat egyéb szindrómákhoz: Down-szindróma, nyúlajak, szájjadhasadék stb. A rendellenesség funkcionális, esztétikai, pszichoszociális problémákhoz is vezethet, amely az illető életminőség-romlását eredményezheti. [1, 2, 3] Az oligodontia prevalenciája pontosan nem ismert, egyes irodalmi adatok szerint az európai felnőtt lakosság 3–11%-át érinti.[4]

### Etiológia

A rendellenesség általában autoszomális dominánsan öröklődik, a mutáció leggyakrabban az MSX1 génen észlelhető.[5] Hátterében a terhesség alatt ért virális infekció, genetikai abnormáliák, illetve egyéb környezeti hatások (kemoterápia, radioterápia, osteomyelitis) szerepelnek.[6]

### Esetismertetés

Három testvér kereste fel Semmelweis Egyetem Fogpótlástani Klinikáját, mert sem funkcionálisan, sem esztétikailag nem voltak elégedettek fogaikkal, illetve fogazatuk állapota miatt gyakori pszichoszociális atrocitások

is érték őket, amelyek végül életminőségük romlásához vezettek. A kezelés kezdetekor az idősebb lánytestvér 25 éves, a fiatalabb 20 éves, a fiútestvér 26 éves volt. Mindhárom testvérnél oligodontiát diagnosztizáltunk: az alsó állcsonton az összes metszőfog, illetve a felső állcsonton a kismetszők, a szemfogak, és a második kis-őrlo fog hiányzott (1. kép). Általános anamnézisében az idősebb lánytestvérnél fémallergia (nikkel-kobalt-krom) szerepelt mint kezelést befolyásoló tényező. Ezért a fogászati anyagokkal szembeni epicutan allergiavizsgálatot a másik két testvérnél is kértük, azonban náluk nem volt kimutatható allergia. Mindhármuk szájhygiénéje megfelelő volt. A temporomandibuláris ízület vizsgálata során az izmok palpációjára nem voltak érzékenyek, az auscultációs vizsgálat során crepitatio, kattogás nem volt észlelhető egyik ízületben sem. Szájnyitási korlátozottság, deviáció/deflexió jelensége sem volt megfigyelhető. A preprotetikai kezelési tervben a páciensek professzionális szájhyiénés kezelése, instruálása, motiválása, a régi tömések, gyökértömések cseréje szerepelt. A férfitestvérnél az 5.4, 5.3, 7.2, 8.2, és 8.4-es tejfogok eltávolításra kerültek.

A végleges protetikai tervben rögzített hídpótlást terveztünk.

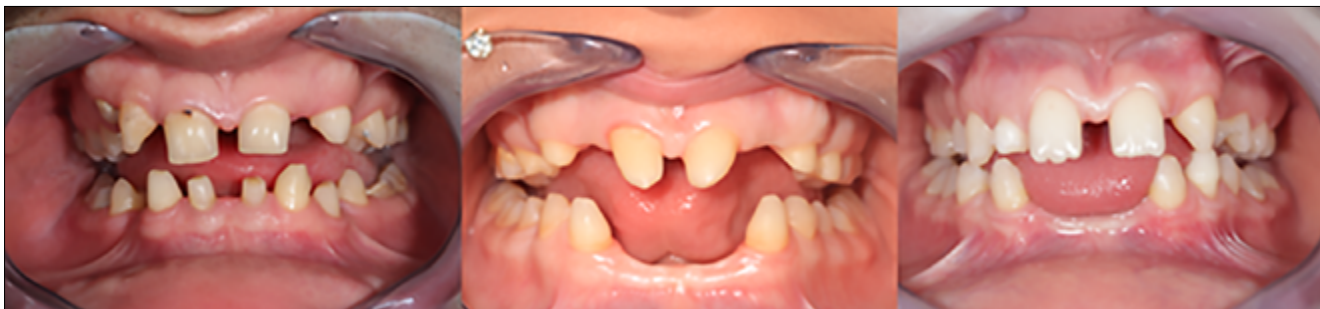A férfitestvér esetében a felső és alsó állcsontra, 10 tagú lézerszinter fémvázás, kerámialeplezésű hídpótlás, továbbá az alsó állcsontra 4 db szoló fémvázás kerámialeplezésű korona készült. A felső állcsonton az 1.6 és 2.6-os fogak Gradia Onlay-vel kerültek ellátásra.

A fiatalabb lánytestvér esetén az alsó állcsonton 6 tagú lézerszinter fémvázás, kerámialeplezésű hídpótlás, a felső állcsontra 10 tagú lézerszinter fémvázás, kerámialeplezésű hídpótlás készült.

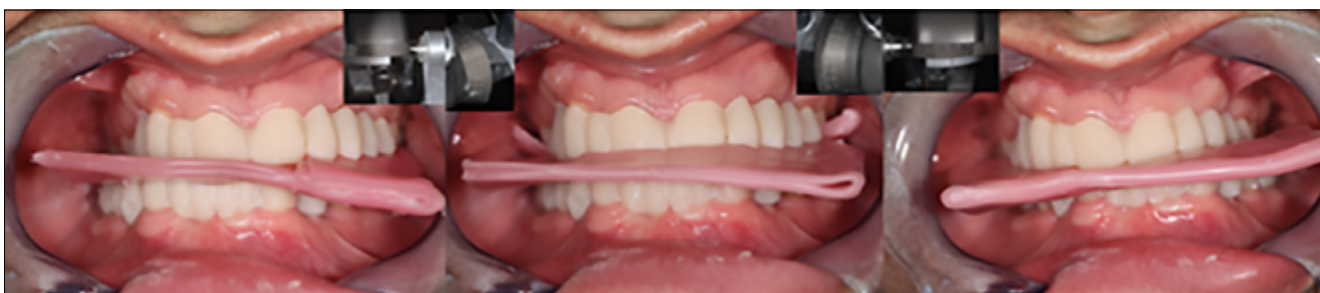Érkezett: 2022. február 23.

Elfogadva: 2022. március 21.

DOI <https://doi.org/10.33891/FSZ.114.3.125-132>



1. kép: Kiindulási képek, enyhén nyitott pozíció: Férfitestvér, legidősebb lánytestvér, fiatalabb lánytestvér.



2. kép: Pozíciós harapásvétel, és az egyéni értékű artikulátor programozása: jobb laterotrusio, protrusio, bal laterotrusio.

Az idősebb lánytestvér kezelési tervét befolyásoló tényező volt a Ni-Co-Cr fémallergia, így a végleges fogpótlás az alsó állcsonton 8 tagú titánvázas kompozitleplezésű hídpótlás, a felső állcsonton 10 tagú titánvázas, kompozit- (SHOFU, Ceramage) leplezésű hídpótlás volt. A felső állcsonton az 1.6 és 2.6-os fogak szintén Gradia Onlay-vel kerültek ellátásra.

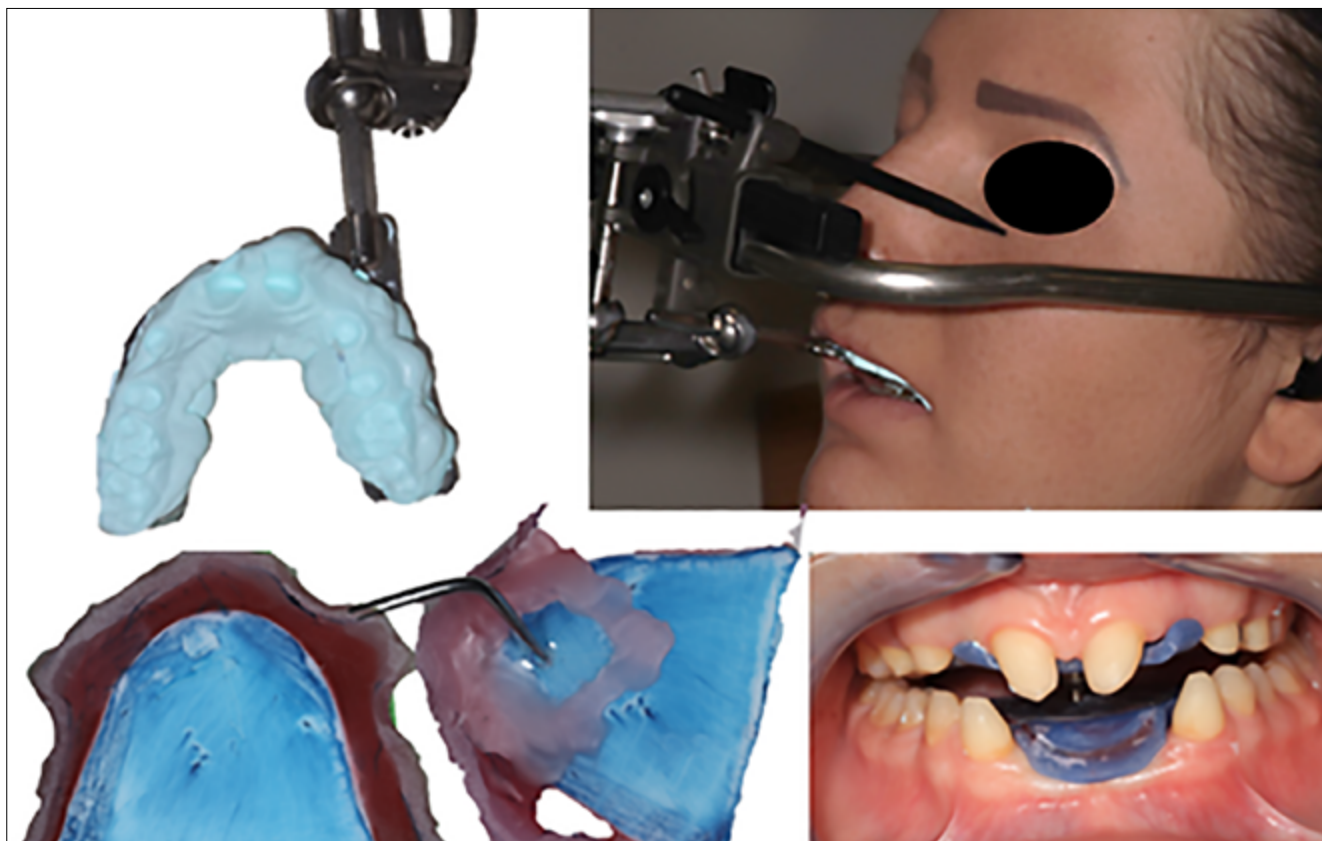
Az ideglenes, illetve a végleges fogpótlások is mindhárom esetben egyéni értékeknek megfelelően készültek, ehhez Protar 5b (KaVo, Németország) típusú részlegesen egyéni értékű artikulátor került felhasználásra. Az artikulátorok felprogramozása viaszharapások segítségével történt (2. kép). Meghatározásra került mindkét oldali condylus sagittalis szögérték, és a Bennett-szög értéke is (2. kép). A maxilla pontos térbeli helyzetét az állkapocsízülethez viszonyítva KaVo arcív segítségével határoztuk meg a frankfurti horizontális síknak megfelelően (2. kép). A fogfejlődési rendellenesség egyik manifesztációja az arcmagasság csökkenése, ezért az arc esztétikájának, illetve a funkciónak a helyreállításához harapásemelés volt szükséges. Ehhez meg kellett határozni az állkapocs elért kívánt új vertikális és horizontális relációs helyzetét, amelyet intraorális rajzolókészülékkel végeztünk (3. kép). A vertikális dimenziót ebben az esetben sem lehetett a fiziológiás (nyugalmi) állapoton túl emelni, mert azzal a későbbiekben CMD panaszokat idézhetünk volna elő. Az idősebb lány páciens esetén a felső állcsonton, a férfitestvér esetén pedig mindkét állcsonton végzett beavatkozások révén valósult meg a harapásemelés. A megemelt harapási magasságra beállított mintákra a fogtechnikai laboratóriumban diagnosztikus felviaszolást (wax-up) készítettek.

Ennek segítségével a páciensek számára demonstrálhatóvá váltak a készítendő fogpótlások (4. kép). A diagnosztikus felviaszolásról egy szilikon lenyomat készült, majd ennek segítségével szájon keményedő kompozitanyagból (STRUCTUR 2SC A2) elkészült a mock-up (5. kép). Ez utóbbi egy szemléltető eszköz, amely a tervezett restaurátumokat a páciens szájában, in situ megjeleníti, a várható végeredményt reverzibilis módon előrevetíti és kipróbálhatóvá teszi.

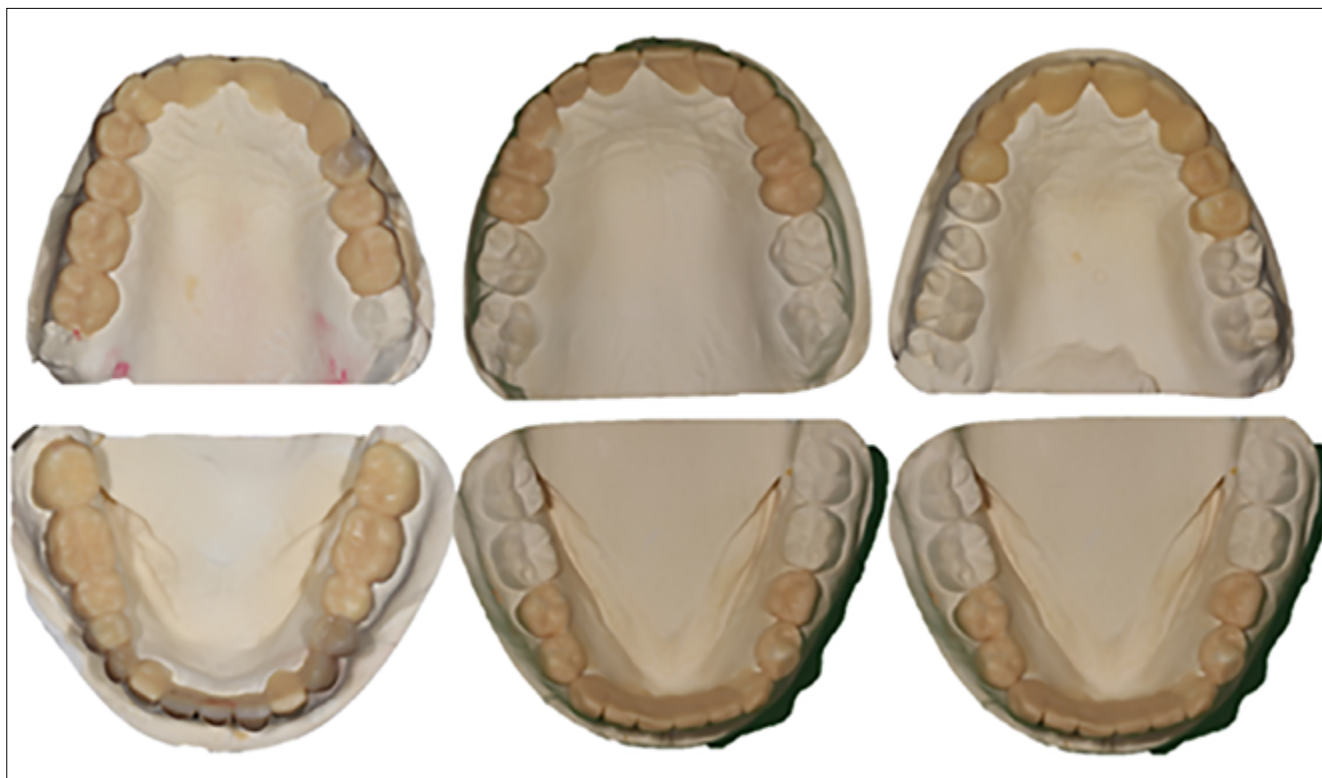Az ideiglenes fogpótlásokat a testvérek mindegyike 4 hónapig hordta, ez alatt az idő alatt a neuromuszkuláris apparátus alkalmazkodik a korábban beállított állcsontrelációs viszonyokhoz. Ezt követően kezdődött a végleges fogpótlások elkészítése. A páciensek a megemelt harapási magasságot kényelmesnek találták, így a beállított állcsontrelációs viszony szekvenciális harapásvétellel átmásolásra került (6. kép). Ez egy a beteg meglévő intercuspidatios (IKP) helyzetének másolására szolgáló eljárás, amely során a csonkelőkészítés előtt egy előzetes szilikon kulcslenyomatot készítünk, majd ezt a kulcsot a csonkelőkészítések előrehaladtával fokozatosan kiegészítjük a preparált fogaknál. Így az eljárás végén a beteg eredeti IKP helyzete nem változik.

A fogak preparációja lekerekített vállas (chamfer) előkészítéssel történt. Dupla fonalas sulcustágítást alkalmaztunk, hogy a preparáció lefutása jobban követhető legyen (7. kép). A precíziós-szituációs lenyomathoz A-szilikon (Elite HD+, Zhermack, Olaszország) lenyomatanyagot használtunk, kétfázisú, kétidejű lenyomatvételi módszerrel (8. kép).

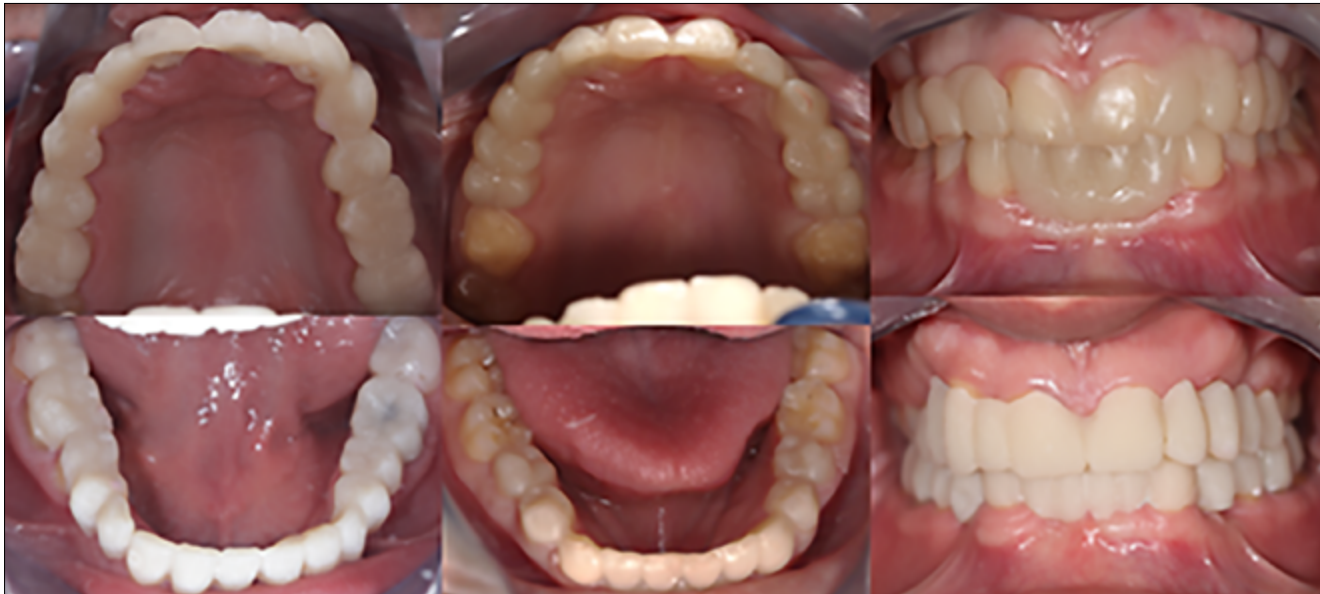Miután a vázat (9. kép) megfelelőnek találtuk, a VITA-Linear Guide 3D Master fogsínkulcs segítségével ha-



3. kép: Centrális reláció meghatározása nyílhegyrajzoló készülékkel és arcíves regisztrátum KaVo arcívvel.



4. kép: Diagnosztikus felviaszolás (wax-up): Férfitestvér, legidősebb lánytestvér, fiatalabb lánytestvér.



5. kép: Mock-up (STRUCTUR 2SC A2)

tároztuk meg a betegek fogszínét. A választott fogszínnek: 2L-1.5; 1M-1. A mattpróbát követően elkészültek és átadásra kerültek a végleges fogpótlások.

A rövid távú kontrollra három hónap elteltével került sor, a páciensek az elkészült fogpótlással funkcionálisan és esztétikailag is elégedettek voltak. Beszámolójuk alapján megállapítható, hogy életminőségük a kezelés hatására jelentősen javult (10. kép).

### Diszkusszió

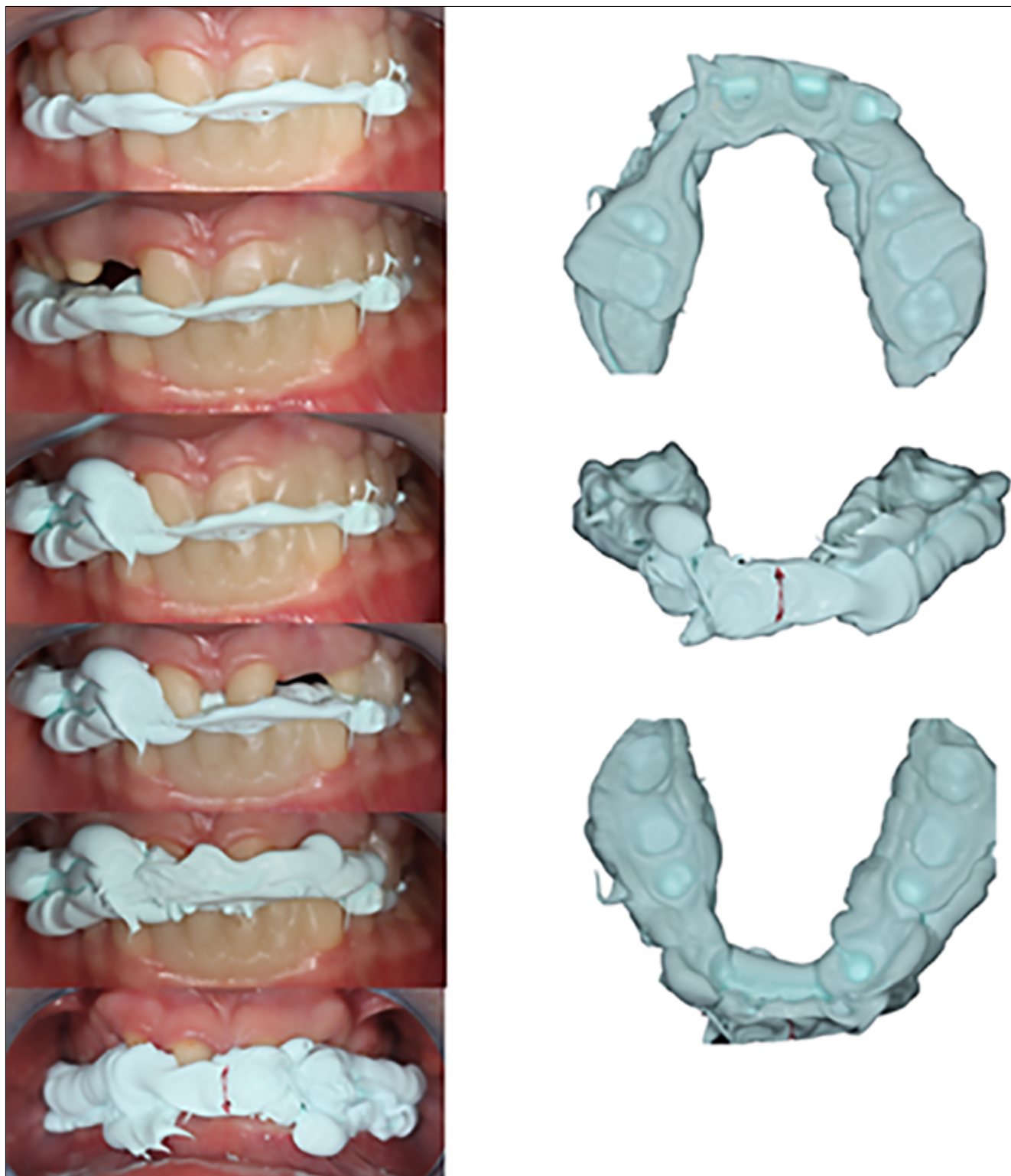
Az oligodontia családi halmozódást mutató veleszületett fogfejlődési rendellenesség, amely nagyon gyakran egyéb szindrómákhoz is társul. Az esetismertetésünkben szereplő testvérek anamnézisében általános betegség, egyéb szindróma nem volt megfigyelhető. A testvérek esetén genetikai kivizsgálás nem történt, korábbi fogászati kezelésen nem vettek részt. Optimális esetben az oligodontia diagnosztizálása már kisgyermekkorban megtörténik, így a kezelés már a gyermekfogászati rendelőben elkezdődhet. Célja a normális fejlődés fenntartása mellett a funkció és az esztétika biztosítása. A testvérek esetén a korai diagnózis és a kezelés is elmaradt, emiatt csúfolták őket, és az iskolából is kimaradtak. Ez nagyban megnehezítette a társadalomba való beilleszkedésüket és a munkakeresést is.

A foghiány mellett a fogak alaki eltérése, a koronai rész kisebb bucco-orális és mesio-distális kiterjedése és a röntgenen nagyobb gyökérméret volt megfigyelhető. A kezelés a funkcionális, esztétikai problémák figyelembevételével történt. A precízebb eredmény elérése érdekében a fogpótlások egyéni értékeken készültek. A veleszületett mélyharapás kezelésére harapásemelést alkalmaztunk, a centrális relációs helyzet nyílhegy-

rajzoló készülék segítségével került meghatározásra. Az új harapási magasság meghatározása során figyelembe kellett venni, hogy az ízület túlterhelődését megakadályozzuk. A beállított harapási magasságra készültek el az ideiglenes fogpótlások. Már az ideiglenes fogpótlások elkészülése után esztétikai, funkcionális javulás volt megfigyelhető. A megemelt harapási magasság megszokása után készült el a végleges fogpótlás.

A fogpótlások elkészülte után a lánytestvérek folytatták tanulmányaikat, a fiútestvér pedig munkát kapott.

Vijaykumar és szerzőtársai [7] egy hasonló esetet ismertettek, a 21 éves férfi páciensnél nem szindrómás oligodontia figyelhető meg. A páciens esetén a fogak alaki eltérése nem volt megfigyelhető, korábbi kezelés nem történt. A szerzők is felhívják a figyelmet a fogfejlődési rendellenesség komplex ellátására. A páciens kezelésére azonban nem került sor, felhívva a figyelmet ezen páciensek kellő motiválására. Maganur PC és munkatársai [8] egy fiatal lány esetét mutatják be, a páciens 13 éves, nem szindrómás oligodontiát diagnosztizáltak nála. A fogfejlődési rendellenesség mellé egyéb társbetegség nem társult. A kezelés során fogszabályozó és gyermekfogszakorvost is bevontak a kezelési terv elkészítésében. Dr. Lizbeth Del Toro Sánchez és munkatársai [9] egy fiatal páciens nem szindrómás oligodontiával rendelkező páciens esetét ismertetik. A 12 éves lány édesapjának is hasonló fogfejlődési rendellenessége volt. Utóbbi mutatja, hogy gyakran örökítő betegség, emiatt genetikai kivizsgálása javasolt, valamint a mihamarabbi kezelés elengedhetetlen a megfelelő funkció, esztétikai kialakítása érdekében. Akkaya és munkatársai [10] egy 16 éves férfi páciens ellátását mutatják be. A páciens édesapjánál és testvéreinél is oligodontia figyelhető meg. A kezelés során a szájhigiénés instruálás és motiválás mellett a fogak

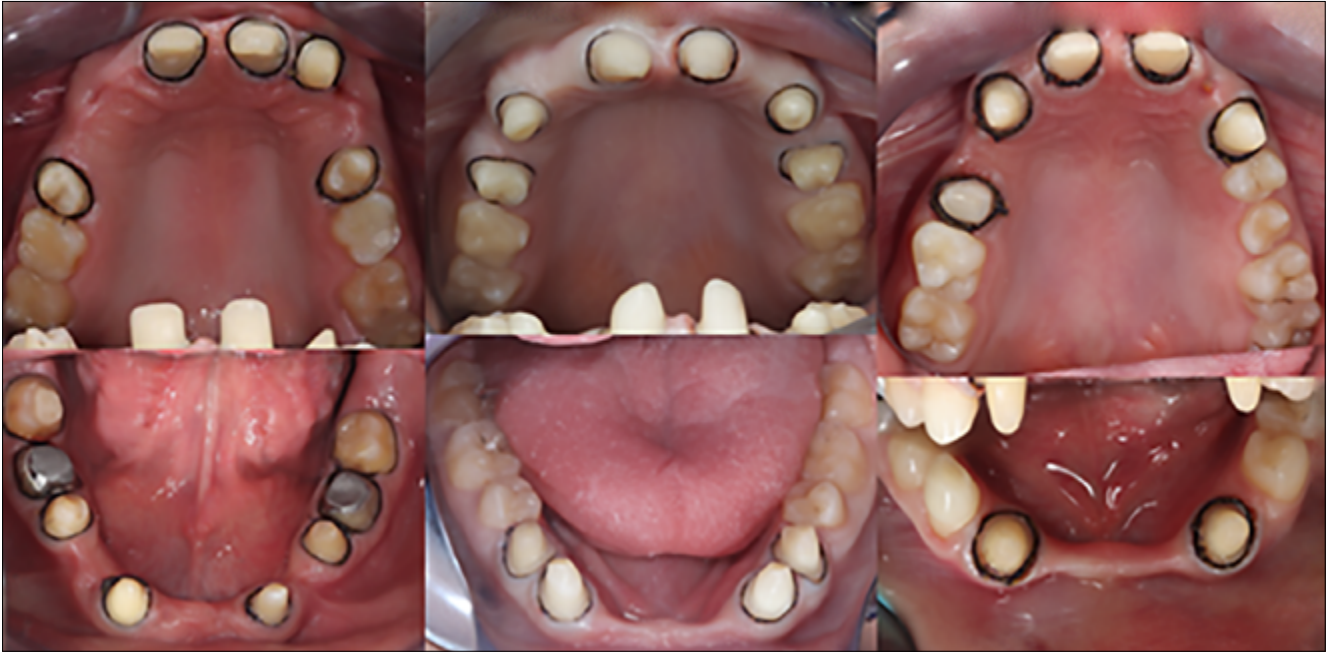

6. kép: Szekvenciális harapásvétel: Zhermack OCCLUFAST ROCK harapásrögzítő szilikonnal

alaki eltérése konzerváló fogászati kezelés során esztétikus tömésekkel került ellátásra. A cikk felhívja a figyelmet a képalkotó diagnosztikus eljárások fontosságára, amelyek a kezelési terv készítésében elengedhetetlenek.

Steven L. Singer és munkatársai [11] az oligodontia altípusait ismerteti. Az egyes típus esetén az alveoláris

csont fejlett, a fogív gyakran intakt, a moláris fogak mindkét oldalon kifejlődtek. A második típus esetén nagy számban hiányoznak a maradó fogak, illetve gyakoriak a retineált fogak. A moláris fogak esetén egy- vagy akár kétoldali hiány is megfigyelhető. A harmadik típus esetén a maradó fogak teljesen hiányozhatnak,



7. kép: Fogak előkészítése lekerekített vállas (chamfer) preparációval, sulcustágítás duplafonális technikával: Férfitestvér, legidősebb lánytestvér, fiatalabb lánytestvér.

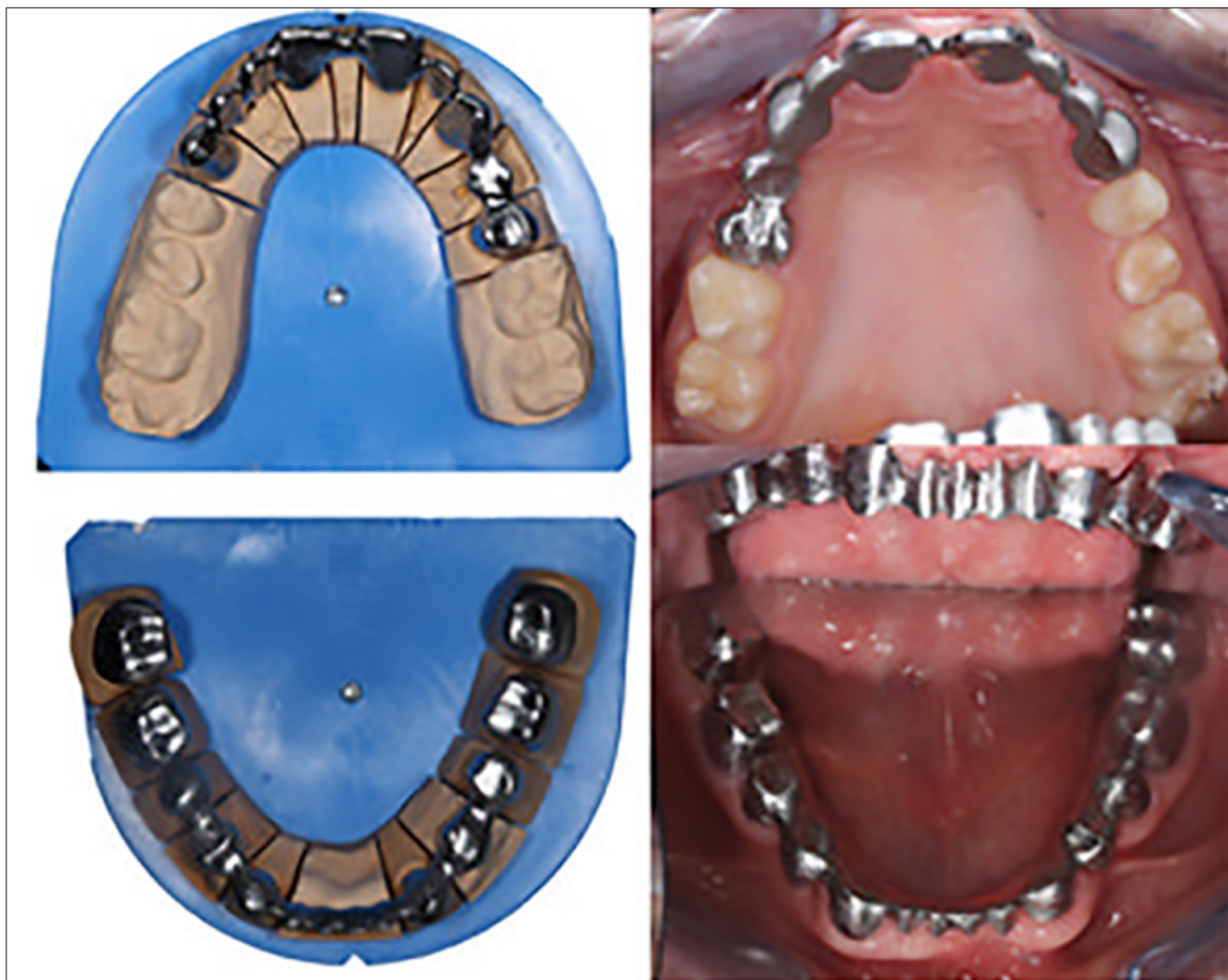

8. kép: Precíziós-szituációs lenyomatok: Férfitestvér, legidősebb lánytestvér, fiatalabb lánytestvér.

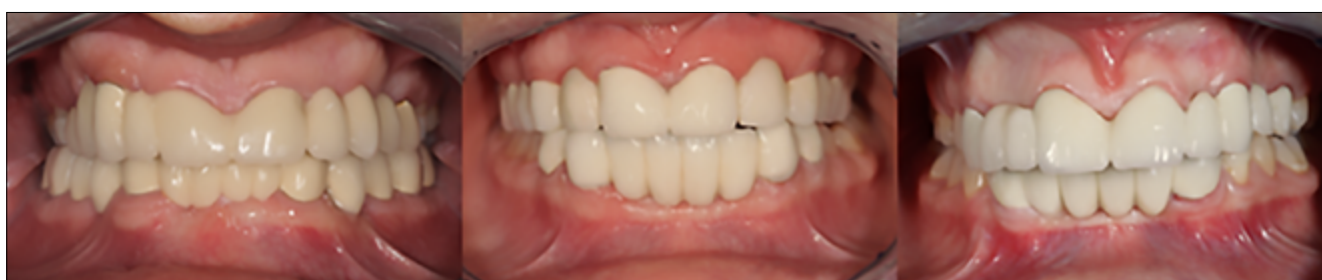az alveoláris csont fejletlen. A szerző jelzi, hogy a kezelés tervezésekor nagy figyelmet kell fordítani az oligodontia típusaira, hiszen a foghiány mértéke befolyásolja a kezelést, míg az egyes típus esetén konzerváló fogászati kezelés is elegendő lehet, addig a harmadik típus esetén komplett protetikai ellátásra van szükség.

### Összefoglaló

Az oligodontia gyakran öröklődést mutató fogfejlődési rendellenesség, ezért genetikai kivizsgálás javasolt. A korai diagnosztizálás és kezelés elengedhetetlen a megfelelő funkció és esztétika kialakítása érdekében. A kezelés multidiszciplináris megközelítést igényel, a ter-



9. kép: Vázpróba a szekcionált mintán, és szájban



10. kép: Elkészült fogpótlások: Férfitestvér, legidősebb lánytestvér, fiatalabb lánytestvér.

vezés során fogszabályozó szakorvost, gyermekfogszakorvost, szájsebész szakorvost, fogpótlástan fogszakorvost és gnatológiában jártas fogorvost is be kell vonni. Sikeres kezelés esetén a funkció és esztétika helyreállítása mellett szerepel még a páciens életminőségének javulása is, azonban a páciensek motiválása elkerülhetetlen.

#### Irodalom

1. AH AL-ANI, J ANTOUN, W THOMPSON, T MERRIMAN, M FARELLA: Hypodontia: An Update on Its Etiology, Classification, and Clinical Management. *Biomed Res Int* 2017; 9378325. <https://doi.org/10.1155/2017/9378325>
2. DS GILL, CS BARKER: The multidisciplinary management of hypodontia: a team approach.

- Br Dent J* 2015 Feb 16; 218 (3): 143–149.  
<https://doi.org/10.1038/sj.bdj.2015.52>
3. NJ JEPSON, FS NOHL, NE CARTER, TJ GILLGRASS, JG MEECHAN, RS HOBSON, JH NUNN: The interdisciplinary management of hypodontia: restorative dentistry. *Br Dent J* 2003 Mar 22; 194 (6): 299–304.  
<https://doi.org/10.1038/sj.bdj.4809940>
  4. C LARMOUR, PA MOSSEY, BS THIND, AH FORGIE, DR STIRRUPS: Hypodontia, a retrospective review of prevalence and etiology. Part I. *Quintessence Int* 2005; 36 (4): 263–270.
  5. M O'SULLIVAN, B O'CONNELL: Multidisciplinary Management of Hypodontia. *Prim Dent J* 2017 Feb 28; 6 (1): 62–73.  
<https://doi.org/10.1177/205016841700600108>
  6. YS VAN DER WEIDE, B PRAHL-ANDERSON, F BOSMAN: Tooth formation in patients with oligodontia. *Angle Orthod Spring* 1993; 63 (1): 317, DOI: 10.1043/00033219(1993)063<0031:TFIPWO>2.0.CO;2
  7. BIRADAR VG, HUGAR SI, BIRADAR SV: Oligodontia: A rare case report and literature review. *Saudi J Health Sci* 2013; (2): 127–129.  
<https://doi.org/10.4103/2278-0521.117918>
  8. PC MAGANUR\*, V SATISH, S PANDA, DAYANAND MC SARASWATHI: Non-Syndromic Oligodontia: A Rare Case Report. *Austin J Dent* 2017; 4 (6): 1090.  
<https://doi.org/10.26420/austinjdent.2017.1090>
  9. DLDT SÁNCHEZ, DB M SÁNCHEZ MICHEL, DDC VALDÉS LÓPEZ, AP OVIEDO, LG TRINQUETE TOLEDO, HT DÍAZ: Oligodoncia no sindrómica: presentación de caso. *Rev Arch Med Camagüey* 2017; Vol 21 (5)
  10. N AKKAYA, A KIREMITCI, Ö KANSU: Treatment of a patient with oligodontia: A case report. *The Journal of Contemporary Dental Practice* 2018; Vol 9, N 3.  
<https://doi.org/10.5005/jcdp-9-3-121>
  11. SL SINGER, PJ HENRY, ID LANDER: A Treatment Planning Classification for Oligodontia. *The International Journal of Prosthodontics* 2010; Vol 23, N 2

**Case report**

KELEMEN K, SCHMIDT P, HERMANN P

**Prosthetic rehabilitation of siblings with oligodontia and metal allergy**

Oligodontia is a complex congenital deformity, as it includes the lack of permanent teeth, functional and psychosocial problems. The management of this deformity requires a multidisciplinary approach, that involves the work of an orthodontist, gnatologist, and a prosthetic specialist. In the following casereport the comprehensive treatment of the three siblings are presented having oligodontia and the oldest sister in addition has dental metal allergy as well. In all cases we used fixed dental prosthesis for the rehabilitation. In the treatment plan: facebow, arrow tracing, diagnostic wax-up, mock-up was used for the individual treatment, moreover, to treat the consecutive bite loss, bite elevation was necessary. As the oldest sister has metal allergy, in the treatment plan we used titanium framework. With the final restoration the functional, aesthetic, and psychosocial problems were solved, and the patients were satisfied with their new prosthetic appliances.

**Keywords:** Anodontia, Mouth Rehabilitation, Malocclusion, Patient Care Planning, Jaw Relation Record, wax-up, mock-up, face bow



Shen Dent Egészségügyi Szolgáltató Bt.

## Bruxizmussal élő páciens komplett ellátása

DR. TÖRÖK KRISZTINA

Esetismertetésünk célja, hogy bemutassunk egy kezelési útvonalat egy bruxáló páciens esetén, akinek a klinikai vizsgálatokat követően a teljes alsó és felső fogsorát rehabilitálni kellett. Egyrészt az alsó metsző és kisírló fogak nagymértékű attríciója, valamint a féldoldali premoláris és moláris régió hiánya, másrészt pedig a felső fogakon elhelyezkedő fogmű károsodása, illetve a pótlás által kiváltott erőteljes ínnygyulladás meglete vezetett döntésünkhöz. Kezelési tervünk szerint az alsó állcsontra egy a maradék fogakon elhorgonyzott front- és bal oldali, valamint egy általunk felszabadított implantátumokon elhorgonyzott jobb oldali hídpótlás készül, melynek elkészültéig a felső állcsont korábbi fogművét egy ideiglenes fogsorára cseréljük. Az alsó fogazat ellátását követően egy teljes fémkerámia körhíd készítését a felső fogazat rehabilitációja céljából. Az esetleges állkapocsízületi problémák kialakulásának elkerülése érdekében a gnatológiai alapismereteinket alkalmazva törekszünk az állkapocs optimális pozíciójának beállítására arcív, intraorális rajzolókészülék, valamint pozíciós harapások rögzítésével az egyéni mozgáspályák regisztrálására.

**Kulcsszavak:** bruxizmus, alvási bruxizmus, attríció, craniomandibuláris diszfunkció, fogsorok károsodása

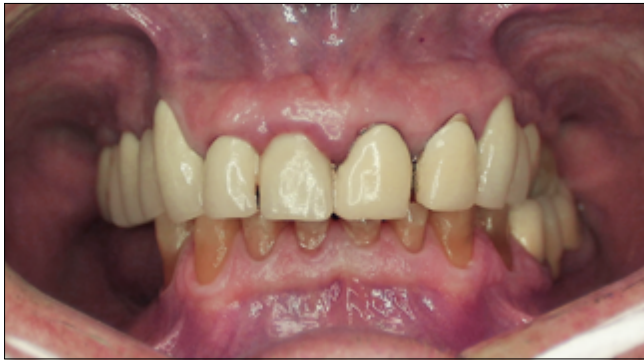### Bevezetés

A bruxizmus egy multifaktoriális eredetű betegség, amelyet a különböző szakkönyvek eltérően határoznak meg. Az egyik definíció szerint olyan nappali vagy éjszakai parafunkció, melybe beletartozik a fogsorítás és a fogcsikorgatás is [3]. A bruxizmussal megkülönböztetjük az alvási és az ébrenléti formáját, melyek gyakran társulhatnak egymással [1, 2]. Egy 9 évig tartó vizsgálat eredményei azt mutatták, hogy a felnőttek 5–8%-a csikorgatja rendszeresen a fogait [10]. Wolowski szerint körülbelül minden második ember élete során megfigyelhetők bruxáló epizódok, és ezen személyek 10–20%-a esetében craniomandibuláris diszfunkció (CMD) diagnosztizálható [9]. Etiológiai centrális tényezői közé sorolják az alvás során fellépő mikroébredéseket [6], a központi idegrendszer neurotranszmittereinek termelésében jelentkező eltérést [5], pszichoszociális faktorként a stresszt és a szorongást [8], míg az occlusió és anatómiai eltéréseket mint befolyásoló tényezőket említik [7]. Klinikai tünetei közé sorolható a fogak erős attríciója, abráziója, abfrakciója, lágyszövetek elváltozásai (linea alba, csipkézett nyelvszél [12], frikcionális keratózis [11], vagy rágóizom-hypertrophia, illetve myalgia. A CMD és a bruxizmus ok-okozati összefüggése kísérleti eredményekkel nem bizonyítható, de a bruxizmus gyakoribb a CMD páciensek körében [9], így a differenciáldiagnózis a kezelések tervezésekor kiemelt jelentőségű. A bruxizmussal élő páciensek kezelésére nincsen egységes protokoll. Minden beteg kezelési tervét egyéni értékelés alapján kell végezni [4].

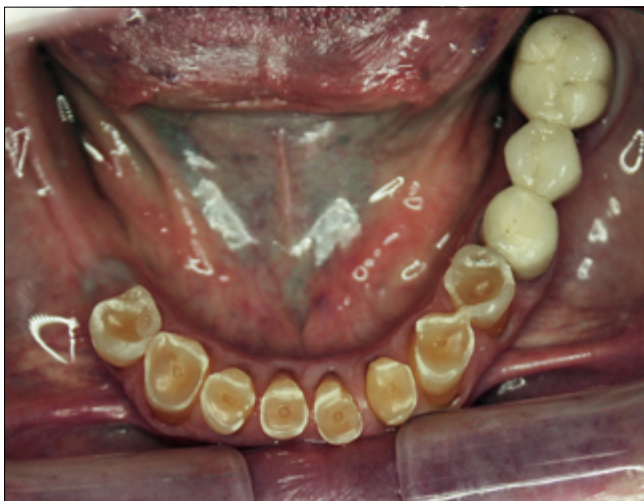### Klinikai vizsgálat

78 éves férfi páciensünk azzal kereste fel rendelőnk, hogy szeretné befejezni a több éve elkezdett teljes alsó és felső fogsorát érintő kezeléseket. Az alsó megkopott fogai helyett esztétikus „fogszínű” pótlásokra vágyik. Az általános anamnézis felvételekor magas vérnyomásról számolt be, amit mindössze naponta 80 mg angiotenzin II receptor antagonist (Diovan) szedésével tart karban. Gyógyszerallergiáról nem tud, káros, a fogászati kezelést befolyásoló rossz szokása az éjszakai fogcsikorgatás. Elmondása alapján felső pótlását több mint 12 éve kapta, ami pár évvel ezelőtt megsérült, két fogról lepattant egy-egy darab, amire egy ideiglenes esztétikai megoldást kapott. Ezzel egy időben jobb alsó foghiányát 2 darab CORTEX Con Classix implantátum behelyezésével kívánták pótolni, a kezelés azonban saját hibájából félbeszakadt. A beteg jelezte, hogy fogmosáskor néha vérzik a fogínye. A száj fizikális vizsgálata során a páciens szájhygiéniája megfelelő volt, sztomato-onkológiai szűrése folyamán kóros elváltozás nem volt tapasztalható (1. kép).

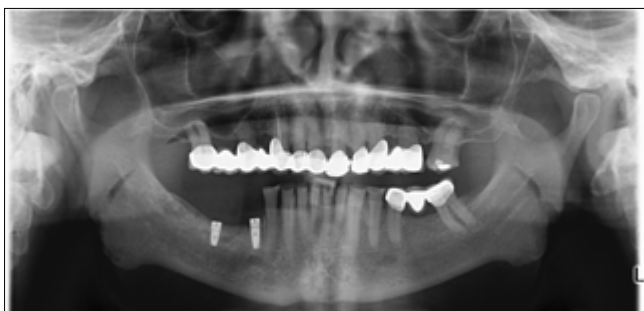Fogérzékenységről nem számolt be, valamint a szenzitívítási teszt alapján megállapítható volt, hogy mindegyik ép foga vitális. A fogak mozgathatóságának vizsgálatkor kóros mobilitást nem észleltünk. A temporomandibuláris ízület állapotának felmérésére az éjszakai fogcsikorgatás mint rossz szokás miatt kiemelt hangsúlyt fektettünk. A beteg a kikérdezés során sem krónikus vagy időnként jelentkező fájdalomról, sem kóros hangjelenségről nem számolt be. Pszichés állapotát rendkí-



1. kép: Kiindulási IKP helyzet



2. kép: Alsó állcsont kiindulási állapot



3. kép: Panoráma röntgenfelvétel

vül kiegyensúlyozottnak írta le, stresszkezelési metódusának a rendszeres testedzést, mozgást jelölte meg. Az állkapocsízület vizsgálata során a mandibula nyitáskor mozgáskorlátozottságot, oldalirányú eltérést, kóros hangjelenséget nem tapasztaltunk. Az önálló, teljes fájdalommentes aktív szájnyitási érték 45 mm volt. Protrúziós vagy laterotrúziós zavart nem észleltünk. A temporomandibularis ízület és a rágóizmok a tapintásos vizsgálat során nem voltak érzékenyek. A fogazat áttekintésekor az alsó fogakon erős fénylő fogkopások voltak észlelhetők (2. kép).

Okkluzálisan az alsó front és kisíró fogak attríciója volt látható, a cervikális régióban enyhe abfrakció volt megfigyelhető. A harapási forma ollóharapás volt. Az alsó állcsonton a 36, 38, 45, 46, 47, 48, fogak hiányoztak. A 35, 37 pillérfogakon fémkerámia híd volt látható, a 37 fog körül ínygyulladás alakult ki a túlterhelés miatt, hiszen az ellenoldalon nem voltak premoláris és moláris okklúziós egységek. A panoráma röntgenfelvételen látható volt a 45 és a 47 fogak helyére beültetett implantátum (3. kép).

A felső állcsonton az 18, 16, 14, 24, 26, 28 fogak hiányoztak. A cirkónium-dioxid vázas hídpótlás az 17 fogtól a 25 fogig tartott. A mezializálódott 27 fog nem volt bevonva pillérfogként a pótlásba. A 21, 22 fogon az esztétikai problémát technikus által készített U korona felragasztásával korrigálták. A felső fogsor front régiójában lokális ínygyulladás volt észlelhető a fogmű nem megfelelő széli záródásának következményeként. A páciens figyelmét felhívtuk az esetleges napközbeni fogszorítás meglétére is, és arra kértük, figyelje meg, hogy vannak-e olyan helyzetek amikor kisebb stressz vagy bizonyos koncentrált figyelmet igénylő tevékenységek során esetleg erősebben szorítja a fogait. A következő találkozás alkalmával rákérdezve a fogszorításra a beteg jelezte, hogy napközben nem tapasztalta a jelenséget.

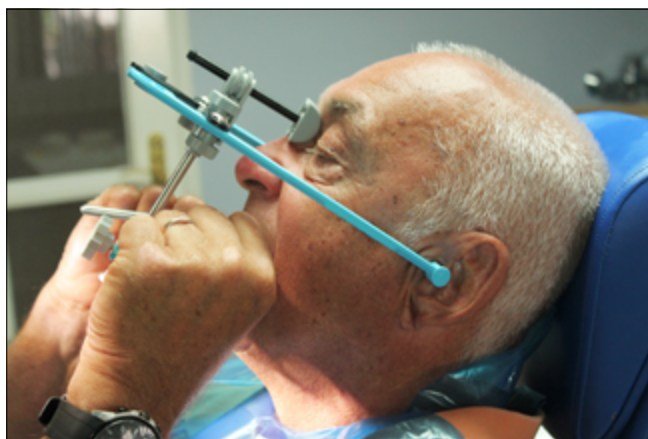### Kezelési terv

Első lépésként az individuális fogművek elkészítéséhez a felső állcsont pozícióját arcívvel, az alsó és felső állcsont egymáshoz való viszonyát centrális relációs helyzetben intraorális rajzolókészülékkel, az egyéni mozgáspályákat pedig pozíciós harapásokkal kívántuk rögzíteni. Mivel a páciens évtizedek óta tartó erős orális parafunkció, alvási bruxizmus mellett semmilyen a craniomandibuláris diszfunkcióra jellemző major tünettel nem rendelkezett, így az esztétikai igényeknek megfelelő, de minimális harapásemelést kívántunk megvalósítani az ideiglenes pótlásokkal. Az alsó állcsont rehabilitációjának megkezdése előtt ideiglenes pótlásra terveztük cserélni a felső állcsont korábbi fogművét, hogy kellő idő álljon rendelkezésre az ínygyulladás megszüntetésére. A 27 fog bevonását a körhídca caries prevenció miatt láttuk célszerűnek. Terveink szerint a technikus által készített ideiglenes pótlás hordása alatt megkezdjük az alsó fogsor protetikai rehabilitációját. Eltávolítjuk a bal oldali hidat, előkészítjük az ép fogazatot, és fogtechnikus által készített ideiglenes hidakat helyezünk fel, valamint behelyezzük az implantátumokba az ínformázó csavarokat. Az alsó állcsont teljes rehabilitációját két laterál- és egy fronthíddal kívántuk megoldani. A jobb oldalon az implantátumokra ragasztott pótlás kerül, kiküszöbölendő a fogcsikorgatásból eredő túlzott erőhatás esetleges következményeként előforduló csavart védő tömés kipattanását. A felső és az alsó fogínyt is érintő gingivitis rehabilitációja, valamint az új, minimálisan megemelt harapási magassághoz való alkalmazko-

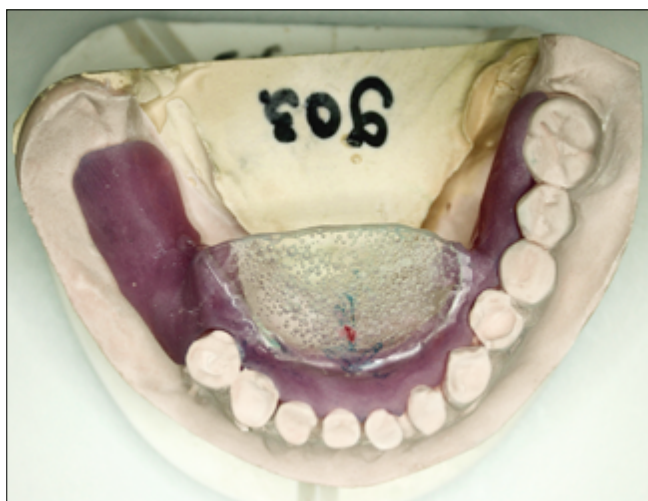dás után elkészítjük a felső fogsorra a végleges körhíd pótlást. Az ideiglenes hidakat a laboratórium 3D CAD/CAM technológiával resin-kompozit anyagból, míg a végleges fémkerámia pótlásokat szelektív lézer szinterezett (SLS) 3D CAD/ CAM technológiával készíti el. A fogművek anyagának kiválasztásakor szempont volt, hogy a bruxizmusos páciensek esetén gyakoribb a pótlások károsodása [9], valamint, hogy a fémkerámia pótlás esetleges javítása vagy cseréje mind szakmailag mind financiálisan könnyebben megoldható.

### Kezelési folyamat

Az első találkozáskor felvettük a páciens általános és klinikai anamnéziséit, ismertettük az általunk tervezett kezelés menetét és ennek költségeit, majd a páciens beleegyezésekor a kezelést tanulmányi lenyomatok levételével kezdtük. A következő alkalomra a technika elkészítette számunkra az egyéni intraorális rajzolókészüléket és a tanulmányi mintákat az arcíves regisztrációhoz. A felső állcsont arcíves beállításának megfelelően elvégeztük a tanulmányi minták egyéni artikulátorba



4. kép: Arcíves regisztráció oldalnézetből



5. kép: Nyílhegy rajzolat

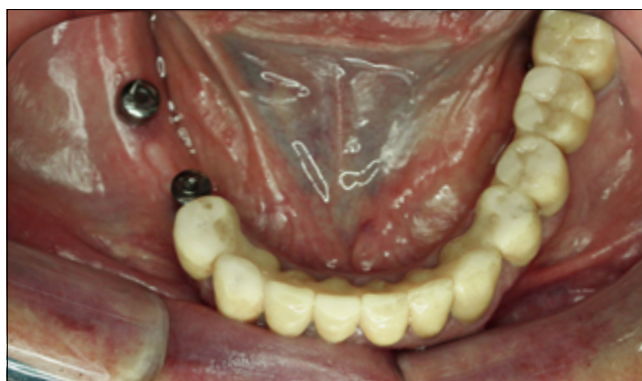helyezését, valamint meghatároztuk a támasztócsavaros regisztráló eszközzel a horizontális mozgásokat, illetve levettük a pozíciós harapásokat (4., 5. kép).

Az elemzések után meghatároztuk a páciens alsó és felső állcsontjának ideális egymáshoz viszonyított helyzetét, a habituális harapási magassághoz képest 2 mm-t emeltünk. A következő ülés alkalmával eltávolítottuk a felső állcsonton lévő cirkónium-dioxid vázas hidat, a tangencionálisan előkészített csomkokon paragingivális Chamfer-vállakat alakítottunk ki a parodontium védelmének, a fogmű megtámasztásának és a megfelelő leplezési vastagság elérésének érdekében. A labor aznap délutánra elkészítette az egyéni értékek szerinti ideiglenes pótlást. Egy hét múlva került sor az alsó híd levételére, a fogak Chamfer-vállas preparálására és az ínyformázó csavarok behelyezésére. Az előkészített fogakra még aznapra elkészültek az ideiglenes hidak. A páciens az ideiglenes pótlásokat ezt követően 6 hétig hordta és sem okklúziós problémáról, sem az ízületet, illetve izmokat érintő problémáról nem számolt be. Meg kell említenünk viszont, hogy a felső ideiglenes pótlás eltörött ez idő alatt, ezért úgy döntöttünk, hogy a végleges pótlások védelmére szükség lesz egy éjszakai harapásemelő sín használatára. Az ideiglenes pótlások viselése alatt az ínygyulladás tökéletesen meggyógyult, a páciens az ideiglenes pótlások által megemelt harapási magassághoz hozzászokott. Az alsó állcsonton készítettük el először a lézerszinterezett fémkerámia pótlást azt követően, hogy a lenyomati (6. kép), majd a becsiszolt fejekkel lenyomatot vettünk az implantátumokról és az előkészített pillérfogakról.

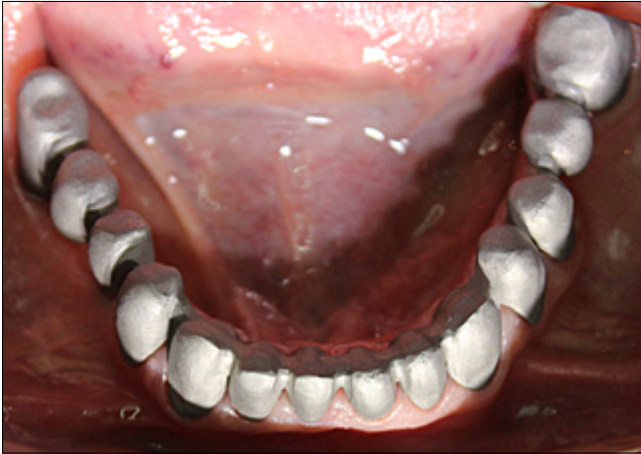A vázpróba után véglegesen rögzítettük az elkészült fogpótlást (7., 8. kép).

Az alsó fogmű beragasztását követően elkészítettük a felső állcsontra tervezett lézerszinter technológiával készült fémkerámia pótlást is. A végleges fogmű készre vitelét és rögzítését ez esetben is vázpróba előzte meg (9., 10., 11. kép).

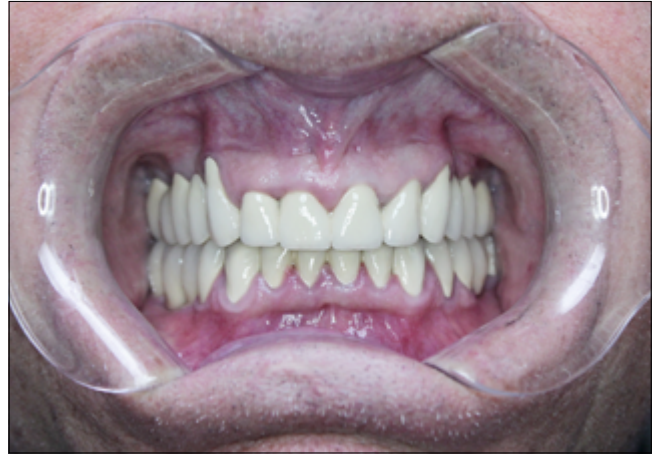Mivel a páciensnek nincs cranimandibularis diszfunkciója, a fennálló alvási bruxizmus esetleges fogpótlásokat károsító hatásának elkerülése érdekében puha mélyhúzott 2 mm vastagságú sínt készítettünk éjjeli hordásra.



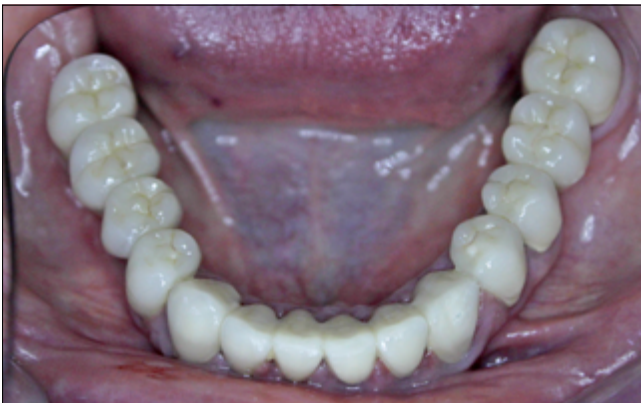6. kép: Alsó állcsont ideiglenes pótlás, implantátumok ínyformázó csavarokkal



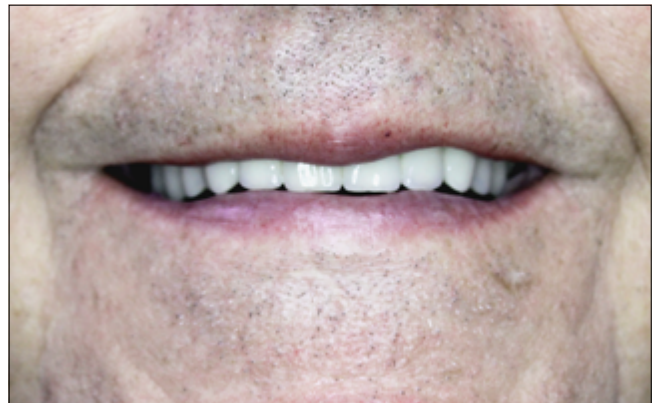7. kép: Alsó állcsont fémváz próba szájban




10. kép: Végleges pótlások, IKP helyzet



8. kép: Alsó állcsont végleges fogpótlás



11. kép: Végleges pótlás, mosolyfotó



9. kép: Felső állcsont fémváz mintán

### Eredmény

A páciens kérésének megfelelően komplex protetikai rehabilitációt hajtottunk végre. Az új, vállasan preparált felső körhíddal, a jobb alsó sorvégi foghiány implantátummal, a bal oldali moláris hiány híddal való pótlásával és az alsó front és premoláris fogak súlyos kopásának rögzített fogművel való kezelésével helyreállítottuk a páciens alvási bruxizmus következtében kialakult sú-

lyos fogkopási rendellenességét, és megszüntettük az egyoldali túlterhelésből és a fogmű nem megfelelő széli záródásából kialakuló ínygyulladást. A páciens elégedett a rehabilitáció végeredményével, viseli az éjszakai műanyag védősínt, és rendszeresen jár kontrollra.

Szeretnék köszönetet mondani mentoromnak Dr. László Gabriellának, lelkes fogorvostan-hallgató segítőmnek Somorjai Ábrisnak és a Dobricza István által vezetett professzionális fogtechnikai labornak a közös munkáért.

### Irodalom

1. The glossary of prosthodontic terms. *J Prosthet Dent* 2005; 10–92. <https://doi.org/10.1016/j.prosdent.2005.03.013>
2. BADER G, LAVIGNE G: Sleep bruxism; an overview of an oromandibular sleep movement disorder. *Sleep medicine reviews* 2000; (4): 27–43. <https://doi.org/10.1053/smr.1999.0070>
3. DE LEEUW, RENY KLASSER, DG: *Orofacial pain: guidelines for assessment, diagnosis, and management*. Quintessence Publishing Company, Incorporated Hanover Park, IL, 2018.
4. JOHANSSON A, OMAR R, CARLSSON GE: Bruxism and prosthetic

- treatment: a critical review.  
*J Prosthodontic Research* 2011; 55: 127–136.  
<https://doi.org/10.1016/j.jpor.2011.02.004>
5. LOBBEZOO F, NAEJE M: Bruxism is mainly regulated centrally, not peripherally. *J Oral Rehabilitation* 2001; 28: 1085–1091.  
<https://doi.org/10.1046/j.1365-2842.2001.00839.x>
  6. MACALUSO G, GUERRA P, DI GIOVANNI G, BOSELLI M, PARRINO L, TERZANO M: Sleep bruxism is a disorder related to periodic arousals during sleep. *J Dental Research* 1998; 77: 565–573.  
<https://doi.org/10.1177/00220345980770040901>
  7. MURALI RV, RANGARAJAN P, MOUNISSAMY A: Bruxism: Conceptual discussion and review. *J Pharm Bioallied Sci* 2015; (7). DOI: 10.4103/0975-7406.155948
  8. OHAYON MM, LI KK, GUILLEMINAULT C: Risk factors for sleep bruxism in the general population. *Chest* 2001; 119: 53–61.  
<https://doi.org/10.1378/chest.119.1.53>
  9. SCHMIDT P: A bruxizmus és a fogszorítás. In: Hermann P, Szentpétery A (szerk.): *Gnatológia* Semmelweis Kiadó, Budapest, 2018; 263–277.
  10. STRAUZ T, AHLBERG J, LOBBEZOO F, RESTREPO C, HUBLIN C, AHLBERG K, et al: Awareness of tooth grinding and clenching from adolescence to young adulthood: a nine-year follow-up. *J Oral Rehabilitation* 2010; 37: 497–500.  
<https://doi.org/10.1111/j.1365-2842.2010.02071.x>
  11. YANAGISAWA K, TAKAGI I, SAKURAI K: Influence of tongue pressure and width on tongue indentation formation. *J Oral Rehabilitation* 2007; 34: 827–834.  
<https://doi.org/10.1111/j.1365-2842.2007.01734.x>
  12. ŽUVELA A, ALAJBEG IŽ, ILLEŠ D, TARLE Z: Tooth wear related signs in the Croatian navy employees. *Acta stomatologica Croatica: International journal of oral sciences and dental medicine* 2011; 45: 166–176.

**Case report**

TÖRÖK K

**Complete treatment of a patient with bruxism**

Bruxism is a condition of multifactorial origin, defined differently in different textbooks. According to one of the definitions it is either a daytime or night-time parafunction that includes clenching and grinding. Bruxism can occur while sleeping or being awake, and these two forms can often be associated with each other. The central etiological factors include short waking cycles during sleep, a shift in the production of neurotransmitters in the central nervous system, stress and anxiety as psychosocial factors, while occlusal and anatomical abnormalities are cited as influencing factors. Clinical symptoms include heavy dental attrition, abrasion, abfraction, soft tissue lesions (linea alba, lacerated lingual edges), frictional keratosis or masticatory muscle hypertrophy, and myalgia.

The aim of our case report is to present a treatment pathway for a patient with bruxism who required rehabilitation of his entire upper and lower teeth following clinical examination. The patient had missing lower right premolar and molar teeth and had a high degree of dental attrition on his lower incisors and lower left premolars. The maxillary teeth had a complete circular bridgework (damaged on its anterior region) and severe gingivitis due to inadequate marginal adaptation of the restoration.

Based on the clinical examination and after recording the patient's status, our treatment plan was to fabricate a bridge on the remaining teeth in the anterior and left distal region and a bridge on the implants in the right distal region of the mandible. While working on the lower restorations we planned to replace the original maxillary prosthesis with a temporary one. After the lower dentition will have been restored, a full metal-ceramic circular bridge will be made to rehabilitate the upper teeth. To avoid the development of possible jaw-joint problems, we use our basic knowledge of gnathology to adjust the optimal position of the jaw by recording the individual movement paths with a facebow, intraoral drawing device and positional bites.

The patient's severe abnormalities of tooth wear due to sleep bruxism have been corrected and gingivitis was also treated. During the whole course of treatment the unilateral overload and improper edge closure of the original dental prosthesis were corrected with a newly made upper circular bridge. Two mandibular bridgeworks on the remaining teeth in the anterior and distal left regions and on dental implants in the distal right region were also fabricated. The patient is satisfied with the final result of the rehabilitation, wears the nightly plastic protection splint and attends regular check-ups.

**Keywords:** bruxism, sleep bruxism, tooth attrition, CMD, damaged prosthesis

Faculty of Dentistry, Department of Oral Surgery, University of Szeged, Hungary\*  
Department of Psychiatry, Faculty of Medicine, University of Szeged, Hungary\*\*  
Department of Periodontology, Faculty of Dentistry, University of Szeged, Hungary\*\*\*  
Emergency Dentistry Unit, Sorbonne University Hospital, Sorbonne, France\*\*\*\*

## Schizophrenia and oral health: a literature review

AGHASIZADEH SHERBAF R\* , NAGY K\*, BERKOVITS CS\*,  
ÁLAMOS P\*\*, PÁRKÁNYI L\*\*\*, AGHASSI ZADEH SHERBAF Z\*\*\*\*, KOMLÓSI L\*, KAPOSVÁRI G\*

Medical disorders can affect dental health directly or indirectly. As psychiatric disorders are one of the most frequent diseases in dental patients, such patients form a special needs group, which require modifications and adjustments to the standard treatment protocols. Schizophrenia is a complex, chronic mental disorder, which involves behavioural and cognitive changes, disturbances in perceptions, and impairment of certain conscious functions. In its active phase, the symptoms include delusions, hallucinations, disorganized speech, and abnormal motor function. If a schizophrenic patient presents to a dental office, psychiatric consultation may be necessary. Usually, it is suggested that any elective dental treatment should be deferred until the patient's symptoms are under control or in a state of inactivity. Side effects of the medications may affect the patient in an adverse way; thus, a careful monitoring by a psychiatrist is essential and forms a part of the recommended treatment approach. This paper will address a literature review of various concepts and recommendations for defining a suitable dental treatment plan for the patients with schizophrenia.

**Keywords:** schizophrenia, oral hygiene, periodontal status, smoking, dental treatment, psychiatric disorders

### Introduction

Contemporary dentistry has developed far beyond classical dentistry and is a separate field of medical science briefly synonymized as dental medicine and deals with prevention, diagnosis, and treatment of oral, dental, and maxillofacial disorders, which may be affected by various medical ailments, either directly or indirectly. It is reported that psychiatric disorders are one of the most frequently present disorders of dental patients [13].

Having a healthy oral cavity is one of the most significant aspects of the life quality that can affect mastication, speech, aesthetics, and well-being of the person. In the western world, psychiatric disorders and dental diseases are amongst the most prevalent health disorders and are commonly comorbid. There are sufficient evidences that patients suffering from psychiatric diseases are more susceptible to grave dental decay and poor oral hygiene [38]. While the medical community is aware of the health issues associated with psychiatric disorders; oral disorders in psychiatric patients are inadequately recognized by the psychiatrists and must be addressed on a more regular basis [22].

Throughout the epidemiology of oral diseases, oral health was always considered fundamental to the general health and well-being of the population. Dental car-

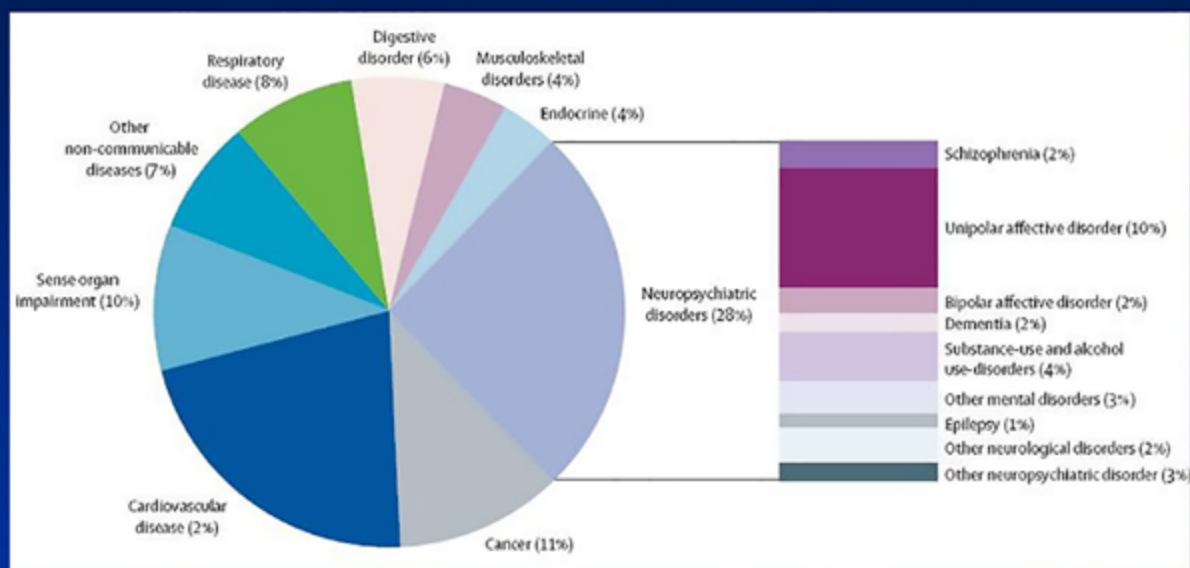
ies and periodontal problems are two major diseases, which affect the oral cavity and the dental hard and soft tissues [36]. A substantial part of the society suffers from either dental caries, or periodontal problems, or a combination of both. At the same time, mental health is considered another significant influencer of well-being and the quality of life. In 2013, it was estimated that, globally, over 450 million people (22.7% of the whole population) were suffering from psychiatric disorders that manifested as either a chronic mental illness or an aggressive disease. [4]. Mood disorders (approximately 48.4%) and schizophrenia (approximately 14.3%) were the most prevalent mental disorders, while bipolar disorders and apprehensiveness were exhibited at a lower rate (approximately 12.2%) (*Figure 1*) [19].

### Schizophrenia

Schizophrenia is a complex chronic mental disorder, that affects thoughts, perceptions, emotions, and behaviours. While the symptoms could manifest differently, the psychological and the physical consequences of untreated schizophrenia may have devastating effects on the patients and their friends and family members.

With oral and dental health being noteworthy areas of the health care system and recognized by the other

# Global Prevalence of Mental Health Disorders



Ref: Prince M, Patel V, Saxena S, et al. No health without mental health. *Lancet*. 2007;370:859-877.

Figure 1: Global prevalence of mental health disorders [34]

specialists, dentists should be aware of the patient's mental disorders and their potential effect on the dental treatment planning and prognosis. Furthermore, drug interactions, the stability of the regular medication, and the possible side effects must be considered. Dental and oral medicine consist of various fields, which can be affected by other disorders.

The two major diseases affecting the oral cavity are tooth decay (caries) and gum diseases (periodontal problems) [31]. Dental decay is a process during which the hard tissues of the tooth are destroyed and a cavity is created by oral bacteria's acid, which demineralizes the enamel and the dentin. Gum problems caused by the dental plaque, which, if not removed, may result in gingivitis that may progress to periodontitis, and finally, to tooth loss.

In the following paragraph, the interrelationship between schizophrenia and oral health is examined and the recommended adjustments to the treatment and the care protocols are outlined.

### *Effect on oral hygiene (periodontitis and dental caries)*

Oral hygiene measures are set in order to keep the oral cavity, the hard tissues, and the gums clean and healthy and to prevent further dental or dental-related diseases, such as gingivitis, periodontitis, dental decay, and halitosis. In schizophrenia patients, oral findings include high rate of caries and periodontal disease, xerostomia, painful oral ulcers, dysphagia, and candidiasis [32]. In schizophrenic patients, commonly prescribed first- and second-generation antipsychotics are causing hyposalivation and xerostomia. As a result of a dry environment, the mitigating cleansing effect of the saliva is missing, thus leading to a higher incidence of root caries, and in addition, painful mucosal ulcers. Other outcomes of xerostomia could be dysphagia, difficulties with speech, and the proliferation of *Candida albicans*, resulting in candidiasis [32]. Compounded by a possible lack of family support, communication is-

sues, and inferior organisation skills, the combination leads to the poor oral health maintenance, which is of a paramount importance, especially when compounded by the schizophrenia.

Unfortunately, such patients either do not take adequate care of their oral and body hygiene or altogether neglect them; yet, notwithstanding the above, these patients never complain about their bad breath or body odour [6, 11].

#### *Periodontal problems in schizophrenic patients*

Almost in all psychiatric patients, even at a relatively young age, periodontal problems are so severe that either tooth loss is imminent or a partial edentulism is already present to a certain degree. To measure the periodontal state of a patient, we assess the progression of the disorder based on four clinical periodontal parameters (indices): plaque index (PI), bleeding on probing (BoP), probing pocket depth (PPD), and clinical attachment loss (CAL). An increase in any of the above indices might indicate the neglected oral hygiene and/or the presence of a periodontal disease. An increase of the PI and BoP may result in an increased PPD and CAL scores [33] (Figure 2).

Probing pocket depth (PPD) and clinical attachment levels (CAL) are quantified in millimetres (mm). In periodontal status, increased PPD and CAL are indicative of the exacerbation of periodontal inflammation [33].

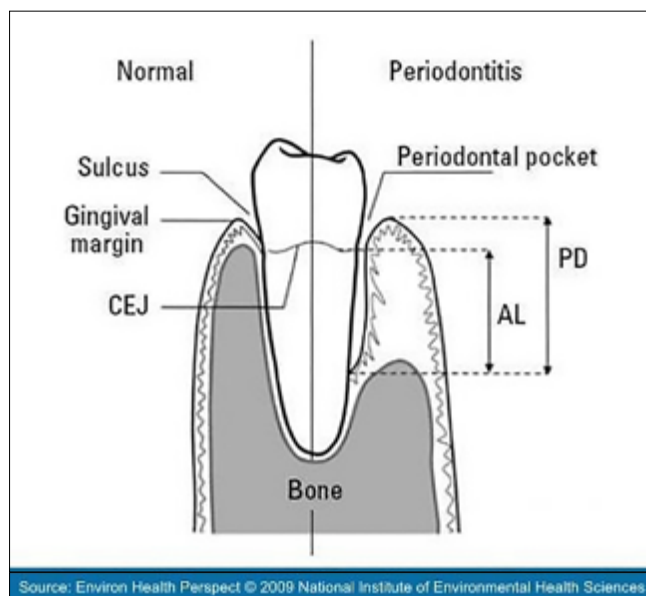


Figure 2: Clinical methods for assessing periodontal problems [3]

In psychiatric patients, approximately 50% have severe clinical attachment loss (more than 6 mm) and a probing pocket depth of up to 5 mm, whilst the remainder have less severe periodontal problems [33] (Table 1).

Table 1

*Percentage of psychiatric patients with clinical attachment loss and probing depth [33]*

mm	Clinical Attachment Loss %	Probing Depth %
1	94.9	100.0
2	100.0	100.0
3	100.0	96.6
4	96.6	83.1
5	84.7	47.5
6	62.7	23.7
≥7	49.2	15.3

Patients with schizophrenia and mental retardation exhibit clinical attachment levels from 2 to 7 mm [33]. Some patients over the age of 65, who are on anti-psychotics or anti-Parkinson medication, were reported to have clinical attachment levels of up to 17 mm [33]. Since schizophrenic patients suffer from severe CAL, to prevent further periodontal deterioration, an adequate periodontal care is required twice as frequently as in the healthy population [2].

Additional periodontal complications could be related to the side effects of the medication, poor tooth brushing, and tobacco use. There is evidence that some anti-psychotic drugs (for example, clozapine) can cause either sialorrhea (excessive amount of saliva) or xerostomia (hyposalivation) [12]. Therefore, in patients with excessive salivary flow rate (SFR), there is a higher risk for basic periodontal problems, such as higher plaque index and bleeding on probing score, leading to the higher risk for increased periodontal pocket depth and periodontal clinical attachment levels [12].

Statistically, approximately 40 percent of patients with schizophrenia are suffering from severe periodontal problems. These patients have at least 6 mm or more clinical attachment loss. Approximately 30% of these patients have up to 5 mm PPD. Due to a relapse in psychiatric state during hospitalisation, the latter indicators worsen; furthermore, the periodontal health of psychiatric patients can be affected by the administered medication [33] (Table 2).

#### *Dental caries in schizophrenic patients*

Periodontal care directly affects dental health. The risk for early tooth loss is significantly reduced in people with healthy periodontium. Schizophrenic patients are more prone to plaque accumulation; therefore, they have higher susceptibility to dental caries that is due to additional biofilm retention, which further compromises periodontal health.



Table 2

Percentage of psychiatric patients with clinical attachment loss and probing depth by psychiatric disease [33]

Mental disease											
mm	Schizophrenia	Bipolar affective disorder	Squizoffective disorder	Mental retardation	Schizophrenia & mental retardation	Total					
<b>Clinical Attachment Loss</b>											
	F	%	F	%	F	%	F	%	F	%	%
1	17	100.0	4	100.0	7	100.0	27	93.1	1	50.0	94.9
2	17	100.0	4	100.0	7	100.0	29	100.0	2	100.0	100.0
3	17	100.0	4	100.0	7	100.0	29	100.0	2	100.0	100.0
4	17	100.0	4	100.0	6	85.7	28	96.6	2	100.0	96.6
5	15	88.2	4	100.0	5	71.4	24	82.8	2	100.0	84.7
6	9	52.9	3	75.0	4	57.1	19	65.5	2	100.0	62.7
≥7	7	41.2	3	75.0	2	28.6	15	51.7	2	100.0	49.2
<b>Probing Depth</b>											
1	17	100.0	4	100.0	7	100.0	29	93.1	2	50.0	100.0
2	17	100.0	4	100.0	7	100.0	29	100.0	2	100.0	100.0
3	15	88.2	4	100.0	7	100.0	29	100.0	2	100.0	96.6
4	11	64.7	1	25.0	7	100.0	28	96.6	2	100.0	83.1
5	5	29.4	1	25.0	3	42.9	17	58.6	2	100.0	47.5
6	2	11.8	1	25.0	1	14.3	9	31.0	1	50.0	23.7
≥7	0	0.0	0	0.0	1	14.3	8	27.6	0	0.0	15.3

In patients with chronic schizophrenia, the decayed, missing, and filled teeth, as well as the duration of hospitalization in mental institutions, play an important role in the quality of oral hygiene and periodontal health. The inpatients have more severe periodontal problems and dental caries compared to those treated as outpatients (ambulatory psychiatric care) [40]. On average, schizophrenic patients have approximately 6 times more decayed teeth than the non-schizophrenic population, while mentally sound people in the society have about 1.5 times more filled teeth than schizophrenic patients, thus indicating a significantly better dental maintenance care [2]. It could be the consequence of older age, bad smoking habits, development of severe tremor that, together or separately, may further compromise the daily frequency of tooth brushing and have an overall negative effect on the schizophrenic patients' oral health [41].

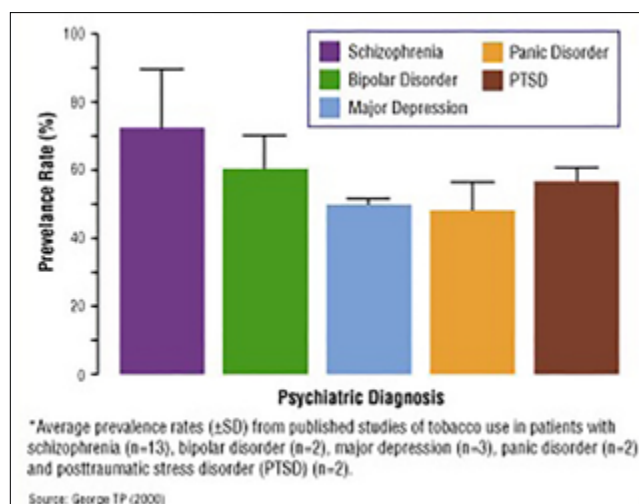
**Smoking and schizophrenia**

Smoking has a detrimental effect on the oral hygiene of the individual. Whilst smokers have a high risk of tooth staining, bad breath, tooth decay, periodontal problems, and tooth loss [39], approximately 90 percent of the oral cancer patients are smokers [23], thus linking smoking with an increased risk of oral cancer.

Similar to other mentally ill patients, schizophrenic patients are heavy smokers. According to a 2006 survey, in the United States, approximately 80 percent of the schizophrenic patients smoked as opposed to the 20 percent of smokers present in the mentally healthy

Table 2

Prevalence Rates\* of Tobacco Use in Psychiatric Disorders [14]



population [24] (Figure 3). From a financial point of view, schizophrenic patients spend approximately 7 percent of their income just on tobacco products alone [15]. In schizophrenic patients, smoking is one of the most important causes of bad oral hygiene. Notwithstanding cancers and other health problems linked to tobacco; smoking is one of the leading causes of premature death in schizophrenic patients [28].

### *Patients' management in dental and oral surgery*

#### *Communication with the patient*

The communication skills of a dentist are very important for any patient; however, in schizophrenic patients such skills have extended significance. As schizophrenic patients can develop psycho-motor agitation, which manifests as akathisia, a movement disorder, which is usually characterized by restlessness of the upper or lower extremities and the inability to stay calm and relaxed in the dental chair during treatment, therefore preoperative sedative medication should be prescribed. To strengthen patient's belief and understanding, the dentist has to explain every single step of the procedure to the patient. During the treatment, the patient must be questioned about any feelings, thoughts, or unfamiliar sounds, which they deem negative. For such patients, it is recommended to attend the treatment accompanied by someone they trust or are familiar with, such as a relative or a family member, who could remain in the operatory throughout the treatment [8, 16, 23].

#### *Anaesthesia for schizophrenic patients*

Usually, the use of general or local anaesthetic agents is suggested for all dental patients. In schizophrenic patients, more often than not, dental treatment must be carried out under general anaesthesia. In those cases, to reduce or eliminate cardiac arrhythmia side effects, lithium containing medications should be suspended 2 to 3 days prior to the intervention [37]. Due to unwanted side effects of hypotension, the use of barbiturates is not recommended. Furthermore, the use of adrenalin to control the haemorrhage is also contraindicated [35, 37].

Another significant problem in dental surgery is the interaction between anti-psychotic drugs taken by the schizophrenic patients and the local anaesthetics, which are injected submucosally during dental or oral surgery. Approximately 21 percent of the schizophrenic patients, who are taking anti-psychotic drugs, have a series of side effects, such as extra-pyramidal symptoms, sedation, hypotension, and disturbances of the cardiovascular (e.g. tachycardia) and the autonomic nervous systems [27]. Due to anti-psychotic drugs, the heart rate of the schizophrenic patients will increase during the anaesthesia [26]. Schizophrenic patients who are on chlorpromazine therapy may develop hypotension immediately after the administration of the anaesthesia [25].

Instead, in schizophrenic patients, to negate the hypotensive side effect of anti-psychotic drugs, the use of vasopressors is recommended for the local anaesthesia [43]. It is also advisable to avoid the use of drugs with anti-cholinergic or anti-dopaminergic effects, as those might potentiate the hypotensive side effects of the anti-psychotic drugs. Consequently, anti-histamines and anti-emetics are frequently used in sedation and anaesthesia regimens. These two types of drugs can have both anti-cholinergic and/or anti-dopaminergic effect during local anaesthesia [5, 30].

Antipsychotic drugs may interact with epinephrine causing severe hypertension, while the use of atropine may result in an increased anticholinergic effect. Due to such interaction, during surgery on schizophrenic patients, the use of epinephrine and atropine must be limited [37]. Furthermore, some antibiotics may also interact with anti-psychotic drugs. For example, erythromycin, when interacting with clozapine, may increase the risk of convulsions [7].

In schizophrenic patients treated with antidepressant drugs, such as amitriptyline, clomipramine, imipramine, trimipramine, and lofepramine, the drug interaction with local and general anaesthesia and antidepressants can be seen in Table 3 [7]:

Table 3  
Drugs having anti-cholinergic and anti-dopaminergic actions [5]

Drug	Relative Antagonist Activity		
	Cholinergic	Histaminic	Dopamine
Scopolamine	+++	0	0
Diphenhydramine	++	++	0
Hydroxyzine	++	++	0
Promethazine	++	++	+
Prochlorperazine	+	+	++
Droperidol	0,+	0,+	+++

Other side effects of the anti-psychotic drugs in the oral cavity are summarised in the following table (Table 4 and Table 5) [35, 37]

#### *Other effects of schizophrenia in dentistry*

##### *Orthodontics and schizophrenia*

The incidence of schizophrenia increases during adolescence. Anti-psychotic drugs used to manage the symptoms may cause xerostomia, dystonia, and tardive dyskinesia. In orthodontics, these result in serious complications for the use of intraoral appliances [29]. Because of the soft tissue laceration, long term usage of these appliances is not recommended [29]. Schizophrenic patients tend to neglect their oral hygiene and the oral hygiene instructions, thus adversely affecting the fragility of the elastic orthodontic appliances they may wear [17, 18].

Table 4

*Interaction between local and general anaesthesia and antidepressants [7]*

Local anesthetic: sympathomimetics (eg adrenaline) → hypertension and arrhythmias. – not a contra-indication to adrenaline but dose reduction is advised.
General anesthetic → increased risk of cardiac arrhythmias and hypotension.

Table 5

*Other side effects of the anti-psychotic drugs in the oral cavity [10]*

Side effect:	Note:
Xerostomia	→ Increases susceptibility to candidiasis and dental caries
Oral pigmentation	–
Neck muscles rigidity or tonic spasm frequently	→ Dysphagia, difficulties in speech and swallowing
Tardive dyskinesia	→ Uncontrollable face, jaw and tongue movements

In addition, schizophrenic patients are not good candidates for the orthodontic treatment. In case of such treatment being unavoidable, patients taking anti-psychotic medication should also be surveilled by a psychiatrist [29].

*Prosthodontics and schizophrenia*

Dental prosthesis improves mastication ability, digestion, aesthetics, and overall quality of life of partially or completely edentulous patients. Poor oral hygiene in schizophrenic patients provides an additional risk factor for tooth loss, with susceptibility being 3.5 times greater than that of people without mental illnesses [41]. Subsequently, this means that such patients' requirements for prosthodontic treatments are 3.5 times higher than that of other people in the society.

Side effects of the anti-psychotic drugs, such as xerostomia and tardive dyskinesia of the jaw, lips, or tongue, may make the use of removable dentures (whether partial or total) impractical or impossible. For instance, due to unintended soft tissue lacerations and ulcers associated with orthodontic appliances, long term usage of these is also not recommended for schizophrenic patients [44].

*Temporomandibular joint disorders (TMD) in schizophrenic patients*

Other significant dental issues in schizophrenic patients are temporomandibular joint disorders and bruxism [21]. The symptoms of temporomandibular joint disorders include pain during palpation, limitation of maximum mouth opening, alteration of mouth opening pathway (deviation/deflection), and temporomandibular joint (TMJ) noises. Bruxism is presented with the non-

physiological tooth-wear pattern [21]. The prevalence of the temporomandibular joint disorders in the society is between 5 to 15 percent, and for bruxism is about 20 percent [42]. About 40 percent of the schizophrenic patients are suffering from temporomandibular joint disorders, and upon mouth opening, have symptoms such as pain on palpation, deflection, and clicking TMJ sounds [21]. The reason for temporomandibular joint disorders in schizophrenic patients is mostly due to tardive dyskinesia [21]. Additionally, these patients may have masticatory muscle pain. In total, approximately 40 percent of schizophrenic patients have severe tooth wear and bruxism, which are due to stress [21].

In case of severe temporomandibular joints disorders, schizophrenic patients are required to wear an occlusal splint as a night guard; although, due to xerostomia, wearing such splints may be very uncomfortable. Further therapies may include physiotherapy, behavioural therapy, pain control medication for inflammation or muscle rigidity, and finally, surgery, as the last choice [1, 20].

**Conclusion**

Offer of the available dental treatment should be made to the schizophrenic patients based on the current state of the disease. As the disorder is chronic, an elective dental treatment has to be postponed until the patient's symptoms are under control or in a state of inactivity. Side effects of medications can be astringent, and a careful monitoring by a physician/psychiatrist is essential with any schizophrenic patient.

Appointment management and important recommendations for the dentists will be as follows:

1. Review full medical history (especially psychiatric history) and prescribed medications and consult with the psychiatrist if necessary.
2. For multiple appointments, it is recommended to use a familiar, organized routine.
3. Engender restful atmosphere and reduce possible stimulants (e.g. keep background music low).
4. Avoid unnecessary contact and refrain from arguing with or contradicting the patient.
5. Use simple and easy ways to propose oral hygiene instructions to the patient.
6. Listen carefully to the methods of oral hygiene described by the patient and modify them as necessary.
7. In case the patient cooperation is not satisfactory, consult with the psychiatrist.
8. Remaining signs of bad oral hygiene, could mean that the patient's oral hygiene needs to be adjusted.
9. Any dentist treating a schizophrenic patient should be familiar with the possible oral findings: xerostomia, dysphagia, masticatory spasm, recurrent oral candidiasis, and oral ulcers.
10. To avoid postural hypotension, advise the patient to

raise up slowly. In severe cases, monitor vital signs to check for possible tachycardia and palpitations.

11. For patients using medication which may cause tardive dyskinesia or those with TD symptoms, use the bite block.
12. Limit the use of local anaesthetics containing epinephrine.
13. Due to the anticholinergic effects of atropine, its use should be limited.

## References

1. AGGARWAL A, KELUSKAR V: Physiotherapy as an adjuvant therapy for treatment of TMJ disorders. *Gen Dent* 2012; 60 (2): e119–22. PMID: 22414516.
2. ARNAIZ A, ZUMARRAGA M, DIEZ-ALTUNA I, et al: Oral health and the symptoms of schizophrenia. *Psychiatry Res* 2011; 188 (1): 24–28. <https://doi.org/10.1016/j.psychres.2010.09.012>
3. ARORA M, WEUVE J, SCHWARTZ J, et al: Association of environmental cadmium exposure with periodontal disease in U.S. adults. *Environ Health Perspect* 2009; 117 (5): 739–755. <https://doi.org/10.1289/ehp.0800312>
4. AYUSO-MATEOS JL: Global burden of schizophrenia in the year 2000. *World Health Organization*. [https://www.who.int/healthinfo/statistics/bod\\_schizophrenia.pdf](https://www.who.int/healthinfo/statistics/bod_schizophrenia.pdf) (2021.04.12.)
5. BECKER DE: Psychotropic Drugs: Implications For Dental Practice, *Anesth Prog* 2008; 55 (3): 89–99. <https://doi.org/10.2344/0003-3006-55.3.89>
6. BHATT SH: Body odor. *J. Am. Med. Assoc.* 1995; 273: 1171–1172.
7. BROWN S, GREENWOOD M, MEECHAN JG: General medicine and surgery for dental practitioners. Part 5 – Psychiatry. *Br Dent J* 2010; 209 (1): 11–16. <https://doi.org/10.1038/sj.bdj.2010.578>
8. CHUONG R: Schizophrenia. *Oral Surg Oral Med Oral Pathol Oral Radiol Endod* 1999; (88): 526–528. [https://doi.org/10.1016/S1079-2104\(99\)70079-X](https://doi.org/10.1016/S1079-2104(99)70079-X)
9. CLARK DB: Dental care for the psychiatric patient: chronic schizophrenia. *J Can Dent Assoc* 1992; 58 (11): 912–916. PMID: 1292861
10. COCKBURN N, PRADHAN A, TAING MW, et al: Oral health impacts of medications used to treat mental illness. *J Affect Disord* 2017; 223: 184–193. <https://doi.org/10.1016/j.jad.2017.07.037>
11. DIOS DP, POSSE JL, CARMONA IT: Schizophrenia and halitosis. *Oral Surg Oral Med Oral Pathol Oral Radiol Endod* 2000; 89 (6): 661. <https://doi.org/10.1067/moe.2000.oe896661>
12. ELTAS A, KARTALCI S, ELTAS SD, et al: An assessment of periodontal health in patients with schizophrenia and taking antipsychotic medication. *Int J Dent Hyg* 2013; 11 (2): 78–83. <https://doi.org/10.1111/j.1601-5037.2012.00558.x>
13. ENOCH MD, JAGGER RG: Psychiatric disorders in dentistry. (1st ed.) Oxford, Boston, Wright, 1994; 1–5.
14. EVINS AE: Nicotine dependence in schizophrenia: prevalence, mechanisms, and implications for treatment. *Psychiatric Times* 2008; 25 (3). <https://www.psychiatrytimes.com/view/nicotine-dependence-schizophrenia-prevalence-mechanisms-and-implications-treatment> (2020.11.06.)
15. FOULDS J, WILLIAMS J: Tobacco use and cataracts in patients with schizophrenia. *Am J Psychiatry* 2005; 162 (5): 1028. <https://doi.org/10.1176/appi.ajp.162.5.1028>
16. FRIEDLANDER AH, BRILL NQ: The dental management of patients with schizophrenia. *Spec Care Dentist* 1986; 6 (5): 217–218. <https://doi.org/10.1111/j.1754-4505.1986.tb01002.x>
17. FRIEDLANDER AH, FRIEDLANDER IK, YAGIELA JA, et al: Dental management of the child and adolescent with major depression. *ASDC J Dent Child* 1993; 60 (2): 125–131. PMID: 8486855.
18. FRIEDLANDER AH, LIBERMAN RP: Oral health care for the patient with schizophrenia. *Spec Care Dentist* 1991; 11 (5): 179–183. <https://doi.org/10.1111/j.1754-4505.1991.tb01726.x>
19. GIRMA E, TESFAYE M: Patterns of treatment seeking behavior for mental illnesses in Southwest Ethiopia: a hospital based study. *BMC Psychiatry* 2011; 138. <https://doi.org/10.1186/1471-244X-11-138>
20. GUO C, SHI Z, REVINGTON P: Arthrocentesis and lavage for treating temporomandibular joint disorders. *Cochrane Database Syst Rev* 2009; 7 (4): CD004973. <https://doi.org/10.1002/14651858.cd004973.pub2>
21. GURBUZ O, ALATAS G, KURT E: Prevalence of temporomandibular disorder signs in patients with schizophrenia. *J Oral Rehabil* 2009; 36 (12): 864–871. <https://doi.org/10.1111/j.1365-2842.2009.02008.x>
22. HEDE B: Dental health behavior and self-reported dental health problems among hospitalized psychiatric patients in Denmark. *Acta Odontol Scand* 1995; 53 (1): 35–40. <https://doi.org/10.3109/00016359509005942>
23. JOHNSON NW, BAIN CA: Tobacco and oral disease. EU-Working group on tobacco and oral health. *Br Dent J* 2000; 189 (4): 200–206. <https://doi.org/10.1038/sj.bdj.4800721>
24. KELTNER NL, GRANT JS: Smoke, smoke, smoke that cigarette. *Perspect Psychiatr Care* 2006; 42 (4): 256–261. <https://doi.org/10.1111/j.1745-6163.2006.00085.x>
25. KUDOH A, KATAGAI H, TAKASE H, et al: Effect of preoperative discontinuation of antipsychotics in schizophrenic patients on outcome during and after anesthesia. *Eur J Anaesth* 2004; 21 (5): 414–416. <https://doi.org/10.1017/s026502150422511x>
26. KUDOH A, KUDO T, ISHIHARA H, et al: Depressed pituitary-adrenal response to surgical stress in chronic schizophrenic patients. *Neuropsychobiol* 1997; 36 (3): 112–116. <https://doi.org/10.1159/000119372>
27. LANCTOT JL, BEST TS, MITTMANN N, et al: Efficacy and safety of neuroleptics in behavioral disorders associated with dementia. *J Clin Psychiatry* 1998; 59 (10): 550–561. <https://doi.org/10.4088/jcp.v59n1010>
28. MEYER JM: Treating the mind and body in schizophrenia: risks and prevention. *CNS Spectr* 2004; 9 (10 suppl 11): 25–33. <https://doi.org/10.1017/s1092852900025104>
29. NEELEY WW, KLUEMPER TG, HAYS LR: Psychiatry in orthodontics. Part 1: Typical adolescent psychiatric disorders and their relevance to orthodontic practice. *Am J Orthod Dentofacial Orthop* 2006; 129 (2): 176–184. <https://doi.org/10.1016/j.ajodo.2005.11.009>
30. OLIN BR, HEBEL SK, DOMBEK CE: Drug facts and comparisons. 2007 (2007 ed.) St. Louis, Missouri, USA. *Facts and Comparisons Inc* 2007.
31. Oral Health Care Guidelines American Dental Association, 1991. Patients with Physical and Mental Disabilities, May 1991.
32. PHILIPS M, SABAS M, GREENBERG J: Increased pentane and carbon disulfide in the breath of patients with schizophrenia. *J Clin Pathol* 1993; 46 (9): 861–864. <https://doi.org/10.1136/jcp.46.9.861>
33. PORTILLA MI, MAFLA AC, ARTEAGA JJ: Periodontal status in female psychiatric patients. *Colombia Medica* 2009; 40 (2): 167–176. <https://doi.org/10.25100/cm.v40i2.639>
34. PRINCE M, PATEL V, SAXENA S, et al: No health without mental health. *Lancet* 2007; 370 (9590): 859–877. [https://doi.org/10.1016/s0140-6736\(07\)61238-0](https://doi.org/10.1016/s0140-6736(07)61238-0)
35. SCULLY C, CAWSON RA: Medical problems in dentistry. (3rd ed.), Oxford, Butterworth-Heinemann, 1993. 428–430.

36. SELWITZ RH, ISMAIL AI, PITTS NB: Dental caries. *Lancet* 2007; 369 (9555) 51–59. [https://doi.org/10.1016/s0140-6736\(07\)60031-2](https://doi.org/10.1016/s0140-6736(07)60031-2)
37. SONIS ST, FAZIO RC, FANG L: Principles and practice of oral medicine. (2nd ed.) Philadelphia, Saunders, 1995: 339–342.
38. STIEFEL DJ, TRUELOVE EL, MENARD TW, et al A comparison of the oral health of persons with and without chronic mental illness in community settings. *Spec Care Dentist* 1990; 10 (1): 6–12. <https://doi.org/10.1111/j.1754-4505.1990.tb01079.x>
39. The International Association for Dental Research (IADR), Oral Diseases Related to Tobacco Use. <https://www.iadr.org/AADR/About-Us/Policy-Statements/Science-Policy/Oral-Disease-Related-to-Tobacco-Use> (2011.09.05.)
40. THOMAS A, LAVRENTZOU E, KAROUZOS C, et al Factors which influence the oral condition of chronic schizophrenia patients. *Spec Car Dentist* 1996; 16 (2): 84–86. <https://doi.org/10.1111/j.1754-4505.1996.tb00839.x>
41. TOSELLO A, FOTI B, SEDARAT C, et al: Oral functional characteristics and gastrointestinal pathology: an epidemiological approach. *J Oral Rehabil* 2001; 28 (7): 668–672. <https://doi.org/10.1046/j.1365-2842.2001.00730.x>
42. World Health Organization, The world health report 2013
43. YAGIELA JA, DUFFIN SR, HUNT LM: Drug interactions and vasoconstrictors used in local anesthetic solutions. *Oral Surg Oral Med Oral Pathol* 1985; 59 (6): 565–571. [https://doi.org/10.1016/0030-4220\(85\)90181-1](https://doi.org/10.1016/0030-4220(85)90181-1)
44. YALTIRIK M, KOCAELLI H, YARGIC I: Schizophrenia and dental management: review of the literature. *Quintessence Int* 2004, 35 (4): 317–320. PMID: 15119719

**Review**

AGHASIZADEH SHERBAF R, NAGY K, BERKOVITS CS, ÁLMOS P, PÁRKÁNYI L,  
AGHASSI ZADEH SHERBAF Z, KOMLÓSI L, KAPOSVÁRI G

**Skizofrénia és szájhigiénia: irodalmi áttekintés**

Az általános betegségek közvetlenül vagy közvetve befolyásolhatják a fogak egészségét és a páciens szájhigiénijét. A fogorvosi rendelőben megjelenő betegek körében a pszichiátriai kórképek a leggyakoribb rendellenességek közé tartoznak. A fogászati kezelése során az érintetteknek speciális igényeik vannak. A skizofrénia egy olyan krónikus mentális betegség, amely a személyes érzelmek és érzések zavarával jár, illetve mentális és bizonyos tudati funkciók romlásához vezet. A tünetek közé tartoznak a téveszmék, a hallucinációk, a rendezetlen gondolkodás és a következetlenség. Amennyiben hasadásos elmezavarban szenvedő páciens jelentkezik kezelésre a fogorvosi rendelőben, pszichiátriai konzultációt kell biztosítani. Az elektív fogászati beavatkozásokat el kell halasztani mindaddig, amíg a páciens tünetei kontroll alá kerülnek. A gyógyszerek mellékhatásai súlyosak lehetnek, ezért elengedhetetlen a beteg gondos és folyamatos ellenőrzése.

**Kulcsszavak:** skizofrénia, szájhigiénia, fogágybetegség, dohányzás, fogászati kezelés, pszichiátriai rendellenességek

## A 2022. évben végzett fogorvostan-hallgatók doktorrá avatása

### A Semmelweis Egyetem Szenátusa

2022. július 9-én a Madách Színházban ünnepélyes doktorrá avató ülést tartott, amelyen az alábbi fogorvostan-hallgatókat avatták fogorvosdoktorrá:

Andrónyi Dorottya, Balogh Bence Bálint,  
Balogh Kristóf, Béla Katalin, Benda Ferenc, Biczó Zita,  
Borsik Bálint Mátyás, Bödecs Szonja Zsófia,  
Bundi Ildikó, Cseh Aletta, Csipkés Bernadett,  
Dabasi-Halász Orsolya, Dankó Tamás,  
Deák Noémi Wilhelmina, Dr. Dora Ákos,  
Dr. Mészáros Bence, Feng Han, Ferencsák Luca,  
Finy Mirtill, Freund Dávid, Gábor Virág,  
Kammerhofer Gábor, Kamocsai Kinga, Karimi Arezo,  
Kasza Robin József, Keresztes Borbála,  
Keszthelyi Eszter Gabriella, Kirchner Veronika,  
Kismarczi-Antalfy Áron Attila, Kiss Edina, Kléh Györf,  
Kollár Luca, Kovács Kinga, Kovács Kristóf János,  
Kropog Anna, Laczkó Fanni, Lakatos Flóra Aliz,  
Liszta Bálint Pál, Marcsi Nóra, Márton Dóra Eszter,  
Matyék Barbara, Mayer Dominik, Meiszterics Luca,  
Molnár Barna, Molnár Enikő, Molnár Eszter,  
Molnár Júlia, Mórítz Dorottya Katalin,  
Móroc Dávid Richárd, Müller Melinda,  
Nagy Olivér Szilveszter, Nagy Tamás László,  
Németh-Csurilla Viktória, Olasz Flóra Helga,  
Orosz Petra, Pál Adrienn, Pápay Luca, Péli Petra,  
Pintér Bálint, Rangics Anna, Révész Luca Sára,  
Rubányi Dóra, Somodi Kristóf, Somogyi Kata Sára,  
Somorjai Ábris Domokos, Sréter Attila István,  
Szabó Dániel, Szabó Nguyen Haianh, Szabó Viktor,  
Szalai Zsófia Anna, Szőke Kristóf Bálint, Tábi Dalma,  
Takács Anna, Takács Kata Boglárka, Tóth Eszter,  
Trescsó Levente, Urbán Kitti, Vagyon Kata,  
Vasenszki Dániel, Vass Kristóf András,  
Veress Adrián Géza, Veress Fanni,  
Vörös Balázs Barnabás, Weber Anna Bella,  
Weninger Kristóf Áron, Zenzerova Anna,  
Zimmerer Kitti, Zöldesi Laura Júlia

ALIKHANSARI Saman, AZADEH Soroush,  
BELSITO Allana Gia, DOUMANIS Marianna,  
EBRAHIMI Hossein, EMAMI GHAFAROKHI Sahand,  
FADAEIZADEH BIDARI Mohammad, FEREDOUNI Yasamin,  
FHIMA Orel, FOTUHI Mojdeh, GHODS Nazanin,  
JAHANBANI Hamid Reza, JAVAHERI Seyedeh Donya,  
JODAIRI ALAFKAR Arezo, KHALAF Shahrzad, LEVI Daniel,  
MAHMUDI KOTNAIEI Karan, MAHMUDI KOTNAIEI Nozhan,  
MOAZZEN Kiana, MOHAGHEGH Ahmad Reza,  
MOKHTARI KOJOURI Paniz, MONTALEONE Elaina,  
MONTALEONE Jessica Concetta,

NABATI Mohammad Salar, NIAZI Maryam,  
ONISIFOROU Andreas, POULADTAN Parinaz,  
REZAEI Ghazal, ROUSTAZAD Seyedeh-Ghoncheh,  
VALIPOUR Rubina, ZIBAKALAM Niloufar

BORDAS SEMMELWEIS Alexander Endre Philipp,  
HORVÁTH Flóra Borbála, KLETT Chiara Elisa,  
KÜPPER Dana Christina, MULACH Michelle,  
NAFZ Johann Ludwig, RUDOLFF Henrike Jutta Elisabeth,  
SIEMION Weronika Anna, STINI Hannah Theresa,  
STRANTZ Laura Katharina

### Debreceni Egyetem Fogorvostudományi Kar

2022. július 9-én 16 órakor a Debreceni Egyetem Főépületének Díszudvarán az alábbi fogorvostan-hallgatókat avatták fogorvosdoktorrá:

Abboud Mahmoud, Abdullah Mohammed,  
Aldbai Jissika, Alexa Luca Sára,  
Amer Muhammad Zoraiz, Apatóczy Ádám,  
Azad Sheila Rokea, Bajsz Norman, Bak Mariann,  
Bakos Beáta, Bánki Dóra Zoé, Barak Ariela,  
Bartha Máté György, Bashir Ahmad Basem Ibrahim,  
Bátki Péter, Bodnár Patrícia, Chang Lin-Fang,  
Chao Michelle Hsiao-Wei, Chen Michelle,  
Cheruvu Lalitha, Chhabra Saajan Bal Krishan,  
Chhaya Hemali Ramesh, Csatlóczy Rita,  
Csernijenko Patrícia, Darabiboroujeni Nima,  
Dubnicz Tamás, Erdős Márta Gabriella,  
Eslami Farsani Jeyran, Falode Olatunde Bamidele,  
Fatemi Ali, Fintor Barbara Anna,  
Ghamari Hadieh, Gholbeigi Elnaz, Gndant Norina,  
Gudmundsdottir Hildur, Hajian Mohammad,  
Harb Majidah Fanni, Hedayatmofidi Roshanak Sadat,  
Hidasi Dorottya Ildikó, Hung Yi-Han,  
Huoranszki Csaba Máté, Jassim Ahmed,  
Kárai Regina, Kaur Bavleen, Kertész Gréta,  
Kiss Daniella, Kiss Zsuzsanna, Ko I-Fan, Kocsis Fanni,  
Kocsis Viktória Babett, Koppányi Zita, Koutoubi Ayah,  
Kovács Máté, Lakatos Anna Gabriella,  
Lendvai András, Lengyel Éva, Lu Hsin-Tzu,  
MacPepple-Jaja Zoe Asbiye Oritsetimeyin,  
Madaras Leila, Magi Zsuzsa, Mertus Márton,  
Mezei Sára Dorottya, Moazeni Hasti,  
Molnár Gergely Gábor, Molnár Lili,  
Nagy Málna Eszter, Ng Candice, Nguyen Duy Anh,  
Nguyen Trong Hieu, Ötvös Blanka Ildikó,  
Pagliarini Fabrizio, Pahlavan Kiyan,  
Papp György Bence, Pásztor Loretta,

Peterdi Ádám, Peterdi Zalán,  
 Petrovai Zsuzsanna, Pohner Kata,  
 Rák Péter András, Rezes Dávid Attila,  
 Róka István, Rozsnyai János József,  
 Saadatnia Seyedehmaryam, Sahin Emine,  
 Sajjadi Seyed Abdolvahab, Serley Olivér,  
 Sharma Karam, Sipos Bence,  
 Stercel Otilia, Szilágyi Lilla Gabriella,  
 Tar Báborka Csenge, Torfinejad Niki,  
 Tóth Ábel, Tóth Petra Rita, Tran Minh Tri,  
 Varga Bence Béla, Varga Krisztina, Yan Xiaoyu,  
 Yang Yi-Lin, Zayer Zafari Shoushtari Yasmin,  
 Zólyomi Dániel Zakariás

### **Pécsi Tudományegyetem Általános Orvostudományi Kar**

2022. július 9-én a Pécsi Tudományegyetem Általános Orvostudományi Kar Fogászati és Szájsebészeti Klinikáján az alábbi fogorvostan-hallgatókat avatták fogorvosdoktorrá:

Ballouk Nedin, Bánáti Bence Simon, Bartha Barbara,  
 Csegöldi Báborka, Csóka Bence Regő, Do Anh Tu,  
 Horváth-Trázsi Natália, Kovács Franciska,  
 Miseta Nóra, Péter Bálint Zsolt, Sándor Alíz,  
 Schmidel Gergely, Spengler Péter, Végh Miklós,  
 Asgari Mehrdad, Hamid Bismah,  
 Hosseinifirouzabadi Seyedali, Ince Sinem,  
 Jayaprakash Supreet, Kaydan Mahsa, Kim Aram,  
 Ehsan Rahneshtin, Pápai Laura

### **Szegedi Tudományegyetem Fogorvostudományi Kar**

2022. július 2-án a Szegedi Tudományegyetem Fogorvostudományi Karán az alábbi fogorvostan-hallgatókat avatták fogorvosdoktorrá:

Ábrahám Anna Emília, Ács Eszter, Antal Adriána,  
 Babó Dániel István, Brimo Deni, Burai Fanni,  
 Csáji Boglárka Mária, Dobos László Endre,  
 Gáll Máttyás, Gyepes Laura, Hermányi Fanni,  
 Hoppenthaler János Péter, Hős Dániel Dominik,  
 Inczeffly Gergely Zsolt, Káity Sára,  
 Kápolnai Kristen Katalin, Khalil Ghufan,  
 Kiss Boldizsár, Kopasz Andrea, Kopasz Attila,  
 Kovács Léna, Kusnyár Boldizsár, Leboocz Dóra,  
 Lengyel Boglárka, May Robert Andreas,  
 Mehrabian-Hassanlo Nóra, Mezei Arnold,  
 Mikó Dorottya Flóra, Nagy György Máté,  
 Novák Blanka, Paczona Balázs Patrik, Párdy Soma,  
 Patai Blanka, Pryma Melinda, Rácz Péter,  
 Rónai Bendegúz, Rusz Márk Attila, Salga Máté,  
 Sári Livia, Szántó Lili Fanni, Szőke Elizabet,  
 Szűcs Violetta Judit, Tóth Hella,  
 Vecseri Dorina Rebeka, Veres Andrea,  
 Vincze-Bandi Eszter, Vörös Vanda Aleszja

Alsayej Silina Wa'el Khalil, Azimi Kalkhorani Alireza,  
 Bashyoush Daniyal, Dündar Emre Ahmet,  
 El Heni Heni, Jamali Hamed, Mahmood Zain,  
 Nouzari Shiva, Onyegbuazua-Keshi Ikechukwu,  
 Pingel Henri Max, Rezaei Pejman,  
 Saleh Mazen Adel Roiss,  
 Uwubamwen Uyiosa Louise, Vanda Reza

## Kinevezések

### Semmelweis Egyetem Fogorvostudományi Kar

2022. április 1-től  
**DR. RÓZSA NOÉMI** egyetemi docens  
*igazgatói megbízást kapott*  
*a Gyermekfogászati és Fogszabályozási Klinika*  
*vezetésére.*

2022. július 1-től  
**DR. DOBÓ NAGY CSABA** egyetemi tanár  
*tanszékvezetői megbízást kapott*  
*az Orális Diagnosztikai Tanszék vezetésére.*

2022. július 1-től  
**DR. MÁRTON KRISZTINA** egyetemi docens  
*tanszékvezetői megbízást kapott*  
*a Propedeutikai Tanszék vezetésére.*

**DR. GYULAI-GAÁL SZABOLCS** egyetemi docens,  
az Orális Diagnosztikai Tanszék munkatársa  
„Batthyány-Strattman László-díj” kitüntetésben  
részesült.

**DR. HERMANN PÉTER** egyetemi tanár,  
a Fogpótlástani Klinika igazgatója  
*a Magyar Orvosi Kamara*  
*„Hippokratész Emlékérmét” vehetett át.*

**DR. LINNINGER MERCEDES** egyetemi tanársegéd,  
a Fogpótlástani Klinika munkatársa  
*a Magyar Orvosi Kamara*  
*Fogorvosok Területi Szervezete*  
*elnöki pozícióját nyerte el.*

### Pécsi Tudományegyetem Általános Orvostudományi Kar

**DR. SZALMA JÓZSEF** egyetemi docens,  
a Dentoalveoláris Részleg tanszékvezetője,  
*a Magyar Tudományos Akadémia doktora lett.*

### Szegedi Tudományegyetem Fogorvostudományi Kar

2022. július 1-től  
**DR. STÁJER ANETTE** egyetemi docens  
*általános dékánhelyettesi megbízást kapott.*

2022. július 1-től  
**DR. MADLÉNA MELINDA** egyetemi tanár  
*tudományos dékánhelyettesi megbízást kapott.*



## Emlékeztető az MFE 2022. évi tagdíjának befizetéséről

Kedves MFE tagtársaink!

Ezúton kérjük azon tagjainkat, akik a 2022. évi tagdíjukat még nem fizették be, hogy az alábbi lehetőségek egyikén legyenek szívesek azt rendezni:

- **Online bankkártyás fizetéssel.**

Ehhez szükséges tagi felhasználói felületet létrehozniuk, melyet itt tehetnek meg:

<https://www.tagdij.mfe-hda.hu/user/register>

- A tagdíjukat a korábbiakhoz hasonlóan **átutalással** is rendezhetik a **11708001-20025782 számú OTP**-számlára.

Átutaláskor kérjük, a *közlemény rovatban* jelezzék a befizető tag nevét és pecsétszámát, valamint, ha számlát kérnek, ezen igényüket, és a számlázási címet.

- Amennyiben **postai csekken** intézik befizetésüket, kérjük, hogy jól *olvashatóan* írjanak. A név, irányítószám, e-mailcím és pontos cím mellett a *közlemény rovatban* szíveskedjenek jelezni, ha számlát kérnek, és azt is, hogy kinek állítsuk ki a számlát (személy, Kft., Bt.).

**A 2022. évi tagdíjunk 8.000 Ft,**  
nyugdíjasoknak **4.000 Ft,**  
a diploma utáni első két évben pedig **5.600 Ft.**

Kérjük, **amennyiben már betöltötték 70. életévüket,**  
jelezzék felénk **tagdíjmentességük** érvényesítése érdekében.

A **felhasználói fiókkal** kapcsolatban további információkat olvashatnak weboldalunkon:  
<https://mfe-hda.hu/hu/hirek/mfe-tagdijbefizetes-2022>

Köszönettel és üdvözlettel:

Magyar Fogorvosok Egyesülete

## Ágazati értéktár

A Fogorvosi Szemle a fogászati és szájhygiéniai és az ezekhez kapcsolódó tudományos információk tárháza, különleges szakmai értéket képvisel. Stabil forrása és részese a magyar fogászat és szájhygiénia fejlődésének és fejlesztésének. Ennek alapján 2022. április 11-i miniszteri döntés értelmében a Fogorvosi Szemle felvételt nyert az Emberi Erőforrások Minisztériuma Ágazati Értéktár egészségügyi ágazati kategóriájába. Ezt az elismerést a folyóirat honlapján feltüntettük.



Iktatószám: VI/1927-5/2022/KFSZ  
Tárgy: „Fogorvosi szemle” javaslat  
felvétele az EMMI Ágazati  
Értéktárába

**Dr. Hermann Péter úr**  
főszerkesztő  
részére

Fogorvosi Szemle

Semmelweis Egyetem, Fogorvostudományi Kar,  
1085 Budapest  
Üllői út 26.

Tisztelt Főszerkesztő Úr!

Örömmel értesitem, hogy Dr. Prof. Kásler Miklós miniszter úr 2022. április 11-ei döntésének értelmében beadványuk, a „Fogorvosi szemle” felvételt nyert az EMMI Ágazati Értéktár egészségügyi ágazati kategóriájába.


Munkájukhoz jó egészséget és további szakmai sikereket kívánok!

Budapest, 2022. április „20 „

  
Daróczy László  
elnök  
Ágazati Értéktár Bizottság

## EuroPerio10 beszámoló

Az Európai Parodontális Federáció (European Federation of Periodontology – EFP) 2022. június 15–18. között Koppenhágában tartotta a háromévente megrendezésre kerülő világkongresszusát. A világvármány miatt elhalasztott rendezvényt nagy érdeklődés követte, a rendezőbizottság *Prof. Phoebus Madianos* vezetésével pedig mindent megtett annak érdekében, hogy a jubileumi EuroPerio10 megnyitójára minden készen várja a résztvevőket.



A rendezvénynek méltó otthont adott a Bella Center, mely Skandinávia egyik legnagyobb konferenciaközpontja. A reptérhez és városközpontokhoz való közelsége rendkívül megkönnyítette a résztvevők mozgását. Koppenhága folyamatosan a világ legnépszerűbb fővárosai között szerepel, tisztaságának és fokozott biztonságának köszönhetően valóban élhető, békés főváros benyomását keltette.

Hivatalos adatok szerint 110 országból több mint 7000-en vettek részt a legnívósabbként számon tartott parodontológiai világkongresszuson. Magyarországot ezúttal 68 hazai résztvevő képviselte.

A korábbi rendezvényekhez hasonlóan a tudományos program ismét rendkívül gazdag volt.



A világ minden tájáról érkeztek előadók, szakmai elit mutatta be a parodontológia és implantológia legújabb vívmányait. Négy nap alatt több mint 30 országból több mint 130 előadó mutatott be közel 900 kutatási összefoglalót 41 tudományos ülésen. *Dr. Urbán István* is a kongresszus egyik felkért előadója volt a plenáris ülésen.

Olyan újszerű témákban ismerhettünk meg kutatókat, mint például a mesterséges intelligencia szerepe a parodontitis diagnózisában és kezelésében. Új bizonyítékokat tártak fel korábban vizsgált területekről, többek között a parodontális kezelés hosszú távú eredményéről, valamint a parodontális betegség és a szívbetegségek, a cukorbetegség, a koraszülés és a tüdőfunkció közötti összefüggésekről. Emellett megvitatták a IV. stádiumú parodontitis kezeléséről szóló első európai iránymutatást.

Büszkék vagyunk a Parodontológiai Klinika munkatársaira, akik több tudományos szekcióban is prezentálták kutatási eredményeiket:

- *Dr. Nagy Pál*: Buccal alveolar dimensional changes and movement rate of mandibular anterior teeth after a novel method of periodontally accelerated osteogenic orthodontics. Preliminary results of an RCT.
- *Dr. Xinda Li*: Autogenous strip graft in combination with acellular dermal matrix versus free gingival graft alone to treat insufficient keratinised mucosa width. A randomised controlled trial.
- *Dr. Horváth Attila*: Patient-based outcomes following peri-implant keratinised mucosa widening with epithelised connective tissue grafts versus xenogenic dermal matrix combined with autogenous strip graft. Randomised clinical trial.



- *Dr. Csifó-Nagy Boróka Klára*: Healing of intrabony defects following treatment with a new-generation platelet-rich fibrin or EMD: A randomized clinical trial.
- *Dr. Palkovics Dániel*: Root surface area analysis of periodontal attachment – 3D radiographic assessment of periodontal regenerative surgical treatment outcomes
- *Dr. Bolya-Orosz Fanni*: 3D driven hard tissue augmentation based on reverse planning: Reconstruction of advanced, horizontoververtical alveolar ridge defects. Case series.

Nagy öröm számunkra, hogy ismét számos színvonalas e-poszterrel is szerepeltünk a kongresszuson.

Az EFP Village-en belül a Magyar Parodontológiai Társaságot és annak tevékenységét *Dr. Michailovits Georgina* mutatta be.

A résztvevők 66%-a 45 év alatti, 33%-a pedig 35 év alatti volt, így az EuroPerio egyértelműen jelzi a fiatal generáció parodontológia iránti érdeklődését és elköteleződését. Kellems megglepetés volt találkozni egykori külföldi hallgatóinkkal, akik immár képzett parodontológusként szeretettel és hálával emlékeztek vissza magyarországi egyetemi éveikre.

A konferenciaközpont adottságaink köszönhetően a kiállító cégek bőséges teret kaptak. Legnagyobb szponzorként a világ vezető fogászati és implantológiai cégeit méreteres standok képviselték, ahol szakmai prezentációkra is sor került.

Három év múlva egy közelebbi helyszínen találkozhat a szakmai közösség, hiszen az EuroPerio11-re 2025. május 14–17. között kerül sor Bécsben.

*Dr. Csifó-Nagy Boróka*  
EuroPerio10 Ambassador



## A Magyar Állcsont-ortopédiai és Fogszabályozási Társaság I. Nemzetközi Kongresszusa

A modern állcsont-ortopédia és fogszabályozás iránt elkötelezett kollégákkal már a megalakulásakor, az MÁFT küldetésnyilatkozataként, megfogalmaztuk a szakma fejlődésének támogatását és a tudástranszfer, amelyet olyan Kongresszus szervezésével valósítunk meg, ahová a szakma legelismertebb előadóit hívjuk meg.

A szervezőbizottság kitartó, hosszú hónapok óta összehangolt munkájának köszönhetően a világ elitjébe tartozó szakemberek jöttek el előadni Budapestre az I. Nemzetközi Kongresszusra, amelynek méltó helyszínként az AquaWorld Resort adott otthont 2022. június 9–12 között.

A #breakthru2022 mottójú rendezvényünket a regisztráció kezdetétől nagy érdeklődés övezte, és ahol ennek eredményeként 223 szakorvos és rezidens kolléga vett részt Európa 6 országából.

Az előadótér adottsága lehetővé tette a modern technika alkalmazását, így a legmagasabb minőségű LED falon láthattuk a prezentációkat, valamint magas minőségben készülhettek el az előadás felvételei is.

Törekedtünk a környezettudatosságra is, így papír alapú programfüzet helyett bankkártya nagyságú, tet-

szetős megjelenésű badge-t használtunk, amin a telefontal leolvasható QR kód tartalmazott minden hasznos és kiegészítő információt.

A kongresszus nyelve angol volt, és nem kívántuk tolmácsolással megzavarni az előadások dinamikáját és folyamatosságát.

Az első napon a szervezőbizottság nevében az MÁFT elnöke Dr. Segatto Emil köszöntötte a jelen lévőket, majd a rövid megnyitót követően az egész nap Dr. Ravindra Nanda professzoré volt, aki ez Egyesült Államokból érkezett és akit méltán tartanak a szakma „élő pápájának”.

Nanda professzor előadásai az „Enhancing Esthetics with Targeted Mechanics”; a „Multidisciplinary Treatment and Mini Screws”; „Management of Open Bite Patients” és a „Biomechanics of Aligners and Managing various malocclusions” témaköröket érintették.

Professzor úr nemcsak a szünetekben, de a nap végén, és a Get-together party alatt is szívesen állt a kollégák rendelkezésére, valamint örömmel dedikálta a helyszínen megvásárolható könyvét.

A második napon szintén egy szenzációs egyéni ségű top előadót hallgathattunk, Dr. Björn Ludwig sze-



mélyében, aki a „Digital Orthodontics – the challenge to combine evidence with innovations” és a „Surgical Orthodontics – beyond plastic – the most interdisciplinary era of ORTHO” téma méltán legismertebb szakembere.

A péntek este záróakkordja a gálavacsora volt, a festői környezetű Robinson étteremben.

Szombaton három nagyszerű előadó osztotta meg tudását a kollégákkal. A délelőtti szekcióban Dr. Domingo Martin „TMD and Orthognathic Surgery: Pre Surgical TMJ Management” című prezentációját a kávészünet után Dr. Moshe Davidovitch előadása „The Time-Quality-Cost Trinity of the Triamond System and the WEDGE-WISE Technique” címmel követte.

A délután az Aligner-technikáé volt. A téma elismert szakembere, Dr. Tommaso Castroflorio adott betekintést erről a technikáról „Aligner Orthodontics: from basic science to clinical applications” címmel. Előadása után a Nanda professzor úrral együtt megjelentetett könyvét személyesen dedikálta.

A negyedik napon a posztkongresszusi rendezvény zajlott, továbbra is az Aligner-technika jegyében. A posztkongresszus főtámogatójának jóvoltából két tengerentúli előadó osztotta meg a ClearCorrect rendszerrel szerzett tapasztalatait. Dr. Maria Antonieta Pérez-Boza „An introduction into Clear Aligner Treatment” és

„Clear Aligner Treatment with the ClearCorrect aligner system”, valamint Dr. Ly T. Mar „The Benefits of Incorporating Clear Aligners within your Practice” és „The possibilities with ClearCorrect aligner treatment: from simple to complex cases” című előadásokat mutatták be.

A rendezvény négy napján folyamatosan éreztük kollégáink elégedettségét. Számunkra fontos indikátor volt, hogy a résztvevők folyamatosan követték az előadásokat, azok alatt a kiállítótér szinte üres volt, csak a szünetekben volt érdeklődő a standokon.

A korszerű technika lehetővé tette, hogy az előadók engedélyével az előadásokat rögzíthettük, és azokat a badge QR-kód segítségével egy hónapig hozzáférhetővé tehattük.

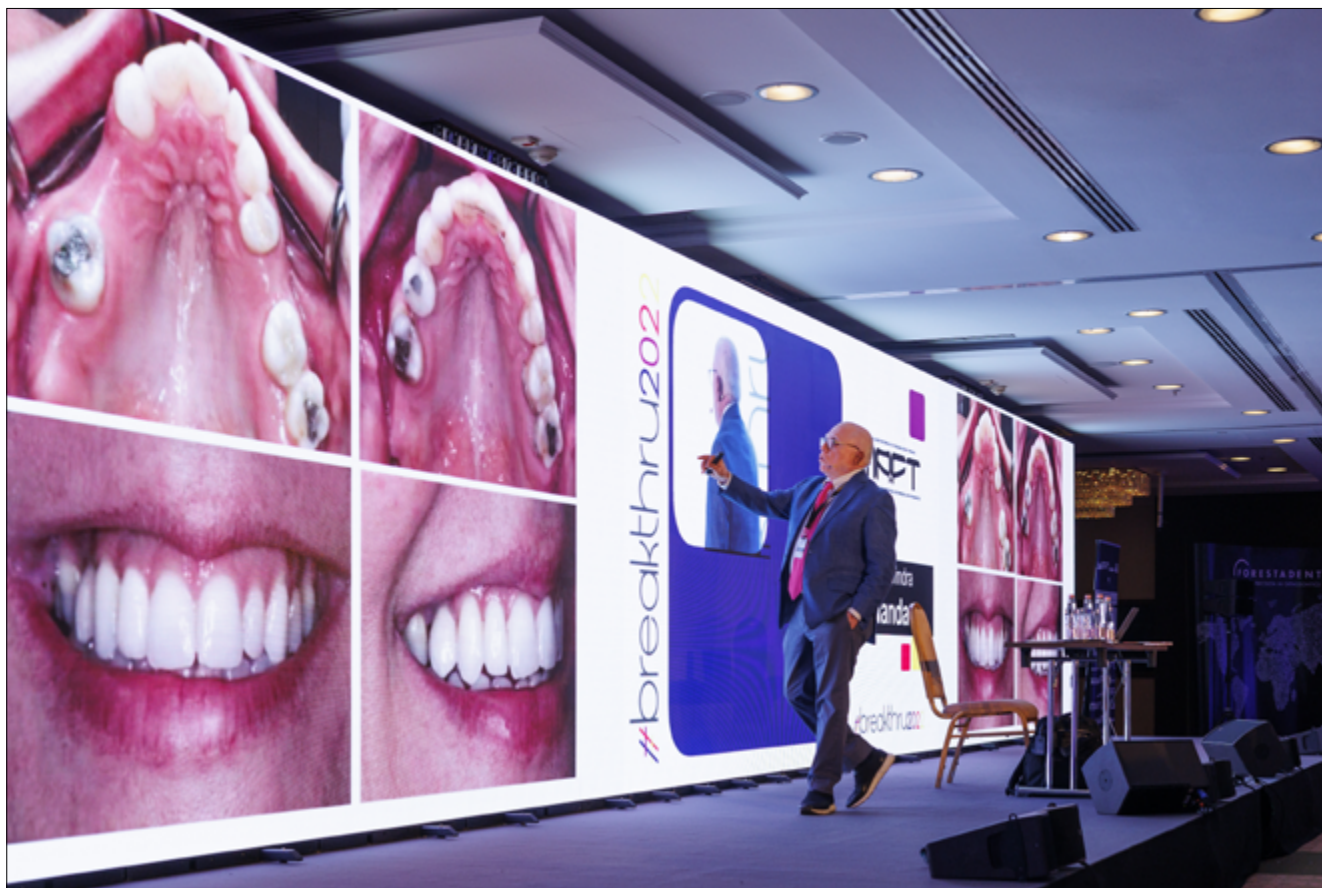A kongresszuson tapasztaltak, valamint a kollégák visszajelzései alapján a szervezőbizottság és a társaság alapítóiként is úgy érezzük, hogy megcselekedtük, amit megkötetelt a szakma.

Köszönjük kollégáink részvételét, és találkozzunk mihamarabb a Magyar Állcsont-ortopédiai és Fogszabályozási Társaság II. Nemzetközi Kongresszusán!

A MÁFT elnöksége és a Szervezőbizottság nevében:

*Dr. Segatto Emil* MÁFT elnök  
és *Dr. Pinke Ildikó* MÁFT alelnök












## Beszámoló a Magyar Digitális Fogászati Egyesület I. Kongresszusáról

A Magyar Digitális Fogászati Egyesület I. Kongresszusa 2022. június 10–11. között került megrendezésre. A pénteki napon a helyszín a tatai Esterházy-kastély volt, a szombati programnak pedig a Dr. Sárossi Benedek Fogászati Centrum adott otthont, amely Tatabányán található. Az első napon a résztvevők előadásokat hallgathattak meg, amelyek felölelték a digitális fogászat minden témakörét. A kongresszust a MDFE elnöke, Prof. Dr. Hermann Péter nyitotta meg, aki üdvözölte a résztvevőket, bemutatta a kongresszus menetét, és



összefoglalta a Magyar Digitális Fogászati Egyesület célkitűzéseit és küldetését. Ezt követően egy rövid előadásban ismertette a 2022 szeptemberében induló Digitális Fogászati Tervezés egyetemi, alapképzési szakot, amelyet a Semmelweis Egyetem a kecskeméti Neumann János Egyetemmel közösen indít el. Az előadásban részletezte azokat a körülményeket, amelyek a szak alapításához vezettek, valamint ismertette a képzés tematikáját. Az előadásban igyekezett a leendő végzetek tudását pozícionálni a fogászati térképen, hiszen ez az új szak nemcsak Magyarországon egyedülálló, hanem a térségben sincs hasonló oktatás. Az előadás kitért egy új fogtechnikusi képzésre is, melyet a Semmelweis Egyetem Bókay János Többcélú Szakképző Intézménye indít. Ezután az előadók sorában Dr. Felkai Tamás következett, aki az orthodontiai beavatkozások digitális innovációit ismertette. A paradigmaváltás a fogszabályozás területén is megkerülhetetlenül begyűrűzött a mindennapi fogászati kezelésekké, így ezen digitális újítások ismerete elengedhetetlen a digitális fogászatban tevékenykedők számára – akkor is, ha nem kimondottan fogszabályozással foglalkoznak. Az előadó hangsúlyozta, hogy a digitális eszközök használata nem helyettesíti a fogszabályozási szaktudást, ami továbbra is elengedhetetlen ezen beavatkozások megfelelő elvégzéséhez. A következő előadó Dr. Kivovics Márton adjunktus úr volt, aki a Fogászati és Szájsebészeti Oktató Intézetet képviselte, előadása szájsebészeti szem-

pontból közelítette meg a digitális fogászat témakörét. „Navigált sebészeti beavatkozások az orális implantológia területén” címmel tartott előadása nem csak klinikai, hanem tudományos szempontból is ismertette a legújabb innovációkat a dentoalveoláris sebészet és azon belül az implantológia területén. A protetikailag vezérelt implantációval és a navigált sebészettel kapcsolatban megismerhették a résztvevők az előadó munkacsoportjának tudományos eredményeit és preklinikai tapasztalatait is. Dr. Palkovics Dániel, a Semmelweis Egyetem Parodontológiai Klinika klinikai tanársegédje a virtuális páciens modell alkalmazásáról a parodontális sebészetben témakörben tartott előadást. A CBCT és a digitális lenyomat összeillesztésével a műtéti tervezés szempontjából releváns anatómiai struktúrákról nyerhetünk 3D információt. Munkacsoportjuk által leírt digitális munkafolyamat alapján előállított virtuális páciens modellek segítségével számos műtéttípus tervezése nagy pontossággal megvalósítható. Az előadás célja volt bemutatni a virtuális páciens modellek előállításának metodusát, illetve alkalmazását különböző parodontális rekonstruktív beavatkozások tervezésében. Dr. Schmidt Péter, a Semmelweis Egyetem Fogpótlástani Klinika igazgatóhelyettesének előadásában központi szerepet kapott az arcívek és artikulátorok evolúciója. Az előadás fonalát követve eljutottunk a jelen korig, amikor is a digitális arcívek alkalmazása hozzásegíti a fogorvosokat a precíz digitális munkafolyamatok megvalósításához. Az előadásban bemutatott saját esetek segítségével a hallgatóság megérthette a digitális arcívek használatának előnyeit és pontos lépéseit. Az ebédszünet után a házigazda, Dr. Sárossi Benedek előadását hallgathatták a jelenlévők. Az előadásban saját digitális esetek bemutatására került sor, illetve megismerhettük a szombati nap otthonául szolgáló rendelőt is. Az előadó rendelőjében a mindennapi gyakorlatban aktívan használja a digitális technika eszközeit, így azok minden előnyével és nehézségével tisztában van. Az előadás által a hallgatóság betekintést nyert a digitális fogászat jelenlegi



helyzetébe, a digitális technika adta lehetőségek szám-bavételével. Dr. Volom András szintén magánfogorvos-ként dolgozik, praxisában ugyan csak nemrég kezdte a digitális lenyomatvételt alkalmazni, mégis rendkívül színvonalas saját esetek bemutatására került sor elő-adásában. A 3D nyomtatásban már óriási tapasztalatot szerzett az elmúlt években, amelyet boldogan osztott meg az érdeklődő nézőközönséggel. Előadásában ki-hangsúlyozta a digitális innovációk által átalakult orvos-beteg és fogorvos–fogtechnikus kommunikációt, amely kétségkívül az egyik legnagyobb előnye a digitális munkafolyamatoknak. Dr. Nagy Zsolt a Konzerváló Fogá-szati Klinika orvosa „A sikerhez vezető digitális út” címmel tartott előadást. A jawtracking technológiák megjelenése és dinamikus terjedésük komoly előrelépést jelent a fo-gászatban. Az előadó egy esetbemutatáson keresztül nyújtott betekintést az általa alkalmazott digitális munkafolyamatba, megmutatván az előnyöket és az aktuá-lis nehézségeket egyaránt. Kónya János fogtechnikus mester a digitális munkafolyamatok fogtechnikai lépé-seit ismertette, rávilágított a nehézségekre, amelyekbe a digitális technika alkalmazása során ütközhetnek a fo-gorvosok. Előadásában iránymutatást igyekezett adni a gyakorló fogorvosoknak a gyakori hibák kiküszöbölé-sére, amelyek a fogorvosok számára kevésbé ismert fo-gtechnikai tervezések során előkerülhetnek. Előadása hiánypótló jellegét mutatta, hogy a jelenlévők számos kérdést tettek fel, amely egy nagyon jó hangulatú, inter-aktív közös gondolkodásra készítette a résztvevőket és előadókat egyaránt. Az előadások sorát Friss Tamás zárta, aki média-informatikai, marketing és gazdasági szempontból közelítette meg a fogászat digitális átala-kulását. Tamás a Flexi Medical Hungary Zrt. alapító igazgatójaként majd tíz éve elkötelezett a fogászatok szoftveres támogatásával és hatékonyságnövelésével kapcsolatban. A pénteki nap végén a kongresszus há-zíasszonya, Dr. Borbély Judit egyetemi docens mondott beszédet, majd köszöntötte a rendezvény szervezésé-



ben segédkező kollégákat. A napot Dr. Marada Gyula, a Pécsi Tudományegyetem Fogpótlástani Klinika igaz-gatója zárta, aki megfogalmazta az MDFE célkitűzését, ami a magyarországi digitális fogászattal rendelkező szak-emberek összefogása és közös gondolkodásra készte-tése. Dr. Marada Gyula az egyesület életében aktívan részt vesz, hiszen annak elnökségi tagja. Az MDFE I. kongresszusa áldozatos munkája és szervezése nélkül nem valósulhatott volna meg. A gálavacsorának az im-pozáns Hotel Gottwald adott otthont, amely nem csak gyönyörű környezetet, de finom falatokat is tartogatott a résztvevők számára. A legtöbb konferencia egyik leg-hasznosabb része a közösségi esemény, amely lehe-tőséget nyújt arra, hogy a résztvevők kötetlen körülmé-nyek között társalogjanak az előadások során felmerült kérdésekről és kérdezzenek az előadóktól. Ez a Magyar Digitális Fogászati Egyesület I. kongresszusán sem volt másképp, ahol az előadókon és résztvevőkön kívül Tata polgármestere, Michl József is tiszteletét tette. Az estét Prof. Dr. Hermann Péter nyitotta meg, őt Michl József polgármester beszéde követte, majd pedig Dr. Sárossi Benedek kívánt jó étvágyat és kellemes időtöltést min-denkinek. A gálavacsora felszabadult hangulatban telt, hasznos szakmai beszélgetések alakultak ki, és igazi társaságépítő esemény volt. A szombati nap korán in-dult, hiszen 8 órakor kezdődött a gyakorlati kurzus és a digitális fogászati eszközöket forgalmazó hazai cégek kiállítása. A szombati nap házigazdája Dr. Sárossi Be-nedek és felesége, Sárossi-Kruchina Zsófia voltak, akik tatabányai 7 székes rendelőjükben fogadták az érde-kelődőket. Dr. Sárossi Benedek a mindennapi fogászati beavatkozásai során alkalmazza a digitális technológi-át, ezt bizonyítja a rendelőben található több különböző típusú 3D nyomtató, 2 db intraorális szkener és a ren-delőhöz tartozó saját fogtechnikai laboratóriumban ta-lálható laboratóriumi szkenner és marógépek. Az ilyen minőségű és ilyen felszereltséggel bíró rendelő, ahol di-gitális fogászat zajlik a mindennapokban, tökéletes hely-

színt biztosított az érdeklődők számára, akik nagyrészt azért érkeztek, mert saját praxisukban is ezt szeretnék megvalósítani. A szombati napon egy igazi családi hangulatú gyakorlati kurzuson vehettek részt az érdeklődők, amely Dr. Sárosi Benedek és felesége, Zsófia munkáját dicséri.

A gyakorlati kurzust Dr. Nagy Zsolt tartotta, aki a nagy érdeklődésre való tekintettel 2 turnusban oktatta a jelen-



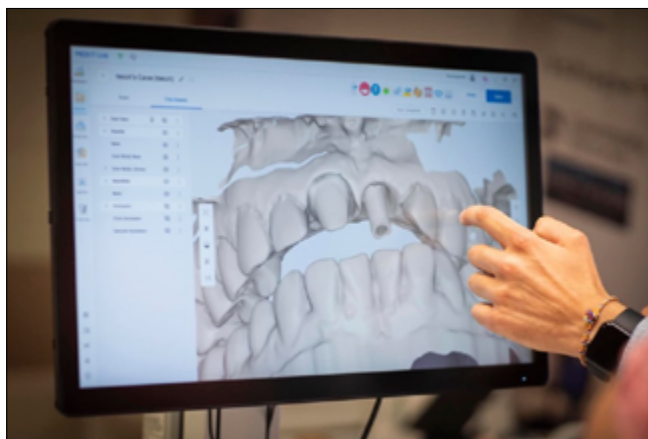lévőket a különböző kerámia-restaurátumok és cirkónium-dioxid anyagú fogpótlások cementezési protokolljáról. A fogorvosok körében egyre népszerűbbek az indirekt esztétikus anyagok, a fémmentes pótlások, azonban ezek ragasztása nem mindig magától értetődő, sokszor komplikált, és nagy kihívás elé állítja a fogorvosokat. Az elméleti részben rövid előadás keretében ismerhették meg a rögzítési alternatívákat, a gyakorlati részben pedig mindenki egy lítium-diszilikát onlayt, egy héjat és egy cirkónium-dioxid koronát ragasztott be a megfelelő típusú cement alkalmazásával. Eközben a kiállítóterben a magyarországi forgalmazó cégek – Dental Trade, a Dentupgrade, a Bardeco, a Medi-Cont, a Dr. Volom Dental, a Nextdental, a Dentsply Sirona és az Ivodent – mutatták be digitális eszközeiket. A szombati program Dr. Sárosi Benedek megnyitójával kezdődött, majd az érdeklődők körbejárhatták a cégek standjait. Minden cég egy fogászati szék mellett foglalt helyet, ahol lehetőség



nyílt kipróbálni az intraorális szkennereket, 3D nyomtatókat és arcszkennereket. A résztvevők végigkísérhették egy szék melletti monolitikus fogpótlás készítésének lépéseit, a lenyomatvételtől a kész restaurátum kidolgozásáig. A fogtechnikusok számára is voltak érdekes kiállítók, hiszen laboratóriumi szkennereket és marógépeket is kipróbálhattak, megnézhetek az érdeklődők. A legtöbb fogászati kiállításon nincs arra lehetőség, hogy élesben készítsen a résztvevő egy digitális lenyomatot vagy szék melletti restaurátumot, esetleg 3D-vel nyomtasson vagy laboratóriumi szkennerral digitalizáljon. A MDFE I. kongresszusa ebben szeretett volna többet adni a kollégáknak, hogy minden munkafolyamatot maguk is kipróbálhassanak, végigkísérjenek.

A kétnapos konferencia egyedülálló lehetőség volt a digitális fogászat iránt érdeklődő kollégák számára, hogy közelebbről is megismerkedhessenek az új eszközökkel és anyagokkal. Közvetlen beszélgetések során lehetett megszerezni minden olyan plusz információt, amely hozzásegítheti a kollégákat az adott indikációs körben legmegfelelőbb intraorális szkennert, 3D nyomtatót, laboratóriumi szkennert vagy marógép kiválasztásához. Az MDFE I. kongresszusán szeretett volna iránymutatást adni azoknak a gyakorló fogorvosoknak, akik eddig még csak szemeztetek a digitális eszközökkel, de nem építették be a mindennapi gyakorlatukba, ugyanakkor új és hasznos tudással célozta meg azo-





kat a kollégákat, akik már a digitális munkafolyamatok aktív résztvevői.

Az előadások naprakész információkat szolgáltatnak a digitális fogászat minden témaköréből, a gyakorlati rész pedig hozzásegítette az érdeklődőket tudásuk elmélyítéséhez és eszközök kipróbálásához. A Magyar Digitális Fogászati Egyesület I. kongresszusa hagyományteremtő céllal jött létre, hiszen a szervezők nem titkolt célja, hogy vándorkongresszus formájában évről évre megtartásra kerüljön.

*Dr. Róth Ivett*

## Pályázati beszámoló

A Magyar Fogorvosok Egyesülete mint a Fogorvosi Szemle kiadója 2021. január és 2022. május között pályázati támogatással fejlesztette tudományos folyóiratának láthatóságát.

Az Emberi Erőforrások Minisztériuma és a Petőfi Kulturális Ügynökség 2021-ben hirdetett pályázatán támogatást nyert a Magyar Fogorvosok Egyesületének „A Magyar Fogorvostudományért” című projektje. A magyar nyelvű írásbeliség gyarapítása és a kultúrákövetítés ösztönzése témájában kiírt, FIT-SN-2021 kód-számú pályázat segítségével egyesületünk hat pilléren folytatott munkát az immár csakis online elérhető folyóirat népszerűsítésének céljával.

1. Digitális olvasottságunk  
2000 megnyitás fölé való emelése
2. Grafikus által készített népszerűsítő plakát postai terjesztése
3. Közösségi médiafelületeink fejlesztése, új felület létrehozása
4. Weboldalunk, a Fogorvosi Szemlét tartalmazó OJS-oldalunk fejlesztése
5. Tematikus kiadvány szerkesztése
6. Nyitott szerkesztőbizottsági ülés és díjátadó megrendezése

### 1. Digitális olvasottság növelése

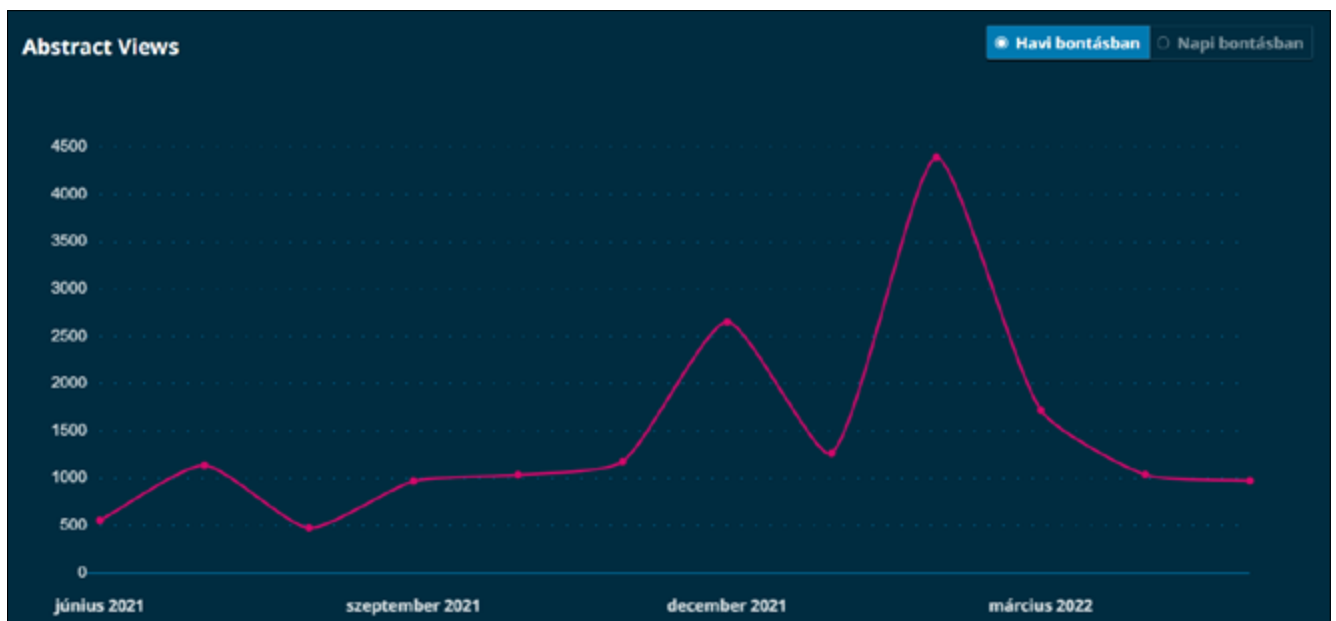
A Fogorvosi Szemle című tudományos folyóirat 2021-es első, kizárólag online megjelenő lapszámaiban szereplő

cikkeit az OJS rendszerén belül elérhető statisztikák alapján a pályázatban szereplő tervek megvalósításának előkészítő időszakában, 2021 márciusában és 2021 júniusában mindössze 1277 (március) és 1137 (június) alkalommal nyitották meg. **Pályázatban szereplő célunk az volt, hogy az olvasottságot 1200-ról 2000 fölé emeljük**, ami a statisztikák alapján egyértelműen alátámaszthatóan sikeres volt: 2021 decemberében 2652, **2022. februárban pedig 4388 megnyitást értünk el.**

### 2. Figyelemfelhívó plakátanyagok terjesztése

Célunk volt, hogy a magyar fogorvostudományt művelő közönség figyelmét felhívjuk a folyóiratra, ezért grafikai tervezés után nyomdai előállításal négyféle méretben (A5, A4, A3 és A2) készítettünk összesen 618 darab plakátot, melyeket Magyarország területén és Romániában terjesztettünk. A négy magyar fogorvosi képzőhely (Szeged, Pécs, Debrecen és Budapest) mellett a főbb egyetemi, kórházi és központi könyvtárakba is postáztunk a plakátból 2022 februárjában és márciusában.

A magyarországi terjesztés mellett segítségünkre volt két Romániában élő szerkesztőbizottsági tagunk abban, hogy Marosvásárhelyen, Nagyváradon és Szatmárnémetiben is több tudományos eseményen és intézményben megjelenjenek anyagaink. Így kerültek ki a Fogorvosi Szemle plakátjai a Marosvásárhelyi Orvosi Egyetem Integrált Központjában, a Studium-Prospero Alapítványnál, a Marosvásárhelyi Magyar Diákszövetségnél,





# FOGORVOSI SZEMLE

## A MAGYAR FOGORVOSOK EGYESÜLETÉNEK

- TUDOMÁNYOS
- ONLINE
- NYÍLT HOZZÁFÉRÉSŰ FOLYÓIRATA



## 35 ÉV ALATTI SZERZŐINK KIEMELT LEHETŐSÉGEI!

- **KÖRMÖCZI-PÁLYADÍJ:**  
pénznyeremény minden évben
- **FOGPÓTLÁSTAN SZAKVIZSGA:**  
egy cikk egy esetbemutatást vált ki



## ÉVSZÁZADOS MÚLT ÉS JELEN

Lapunk múltjának egésze elérhető:  
tekintsen be a fogorvostudomány  
történelmébe!

## KÍSÉRJE FIGYELEMMEL A LEGFRISSEBB KUTATÁSI EREDMÉNYEKET!

## LEGYEN ÖN IS SZERZŐNK!



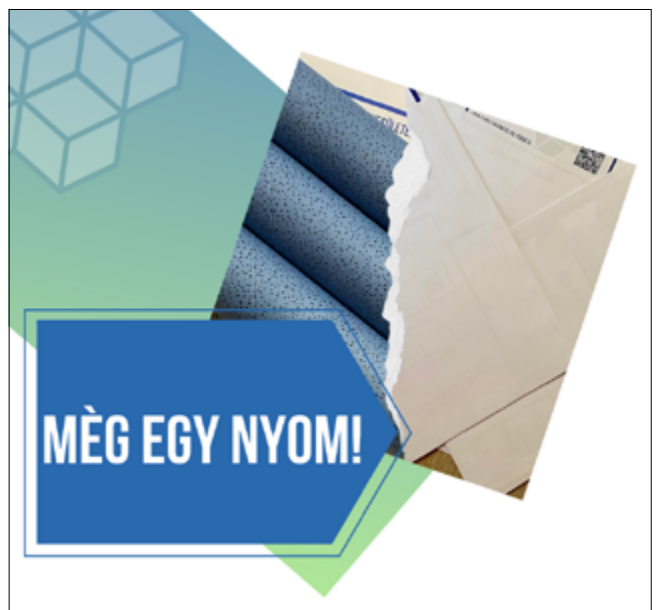

az Erdélyi Múzeum Egyesületnél és a XXIX. Tudományos Diákköri Konferencián is.

### 3. Közösségi média

Két alapvető célkitűzésünk közös pontja volt a Fogorvosi Szemle közösségi médiában való megjelenésének fejlesztése. Manapság ugyanis a Facebook és az Instagram gyakrabban látogatott felületek, mint az OJS vagy a weboldalak, így mind a 35 év alatti korosztály, mind az ennél idősebb magyar fogorvosok elérésére hasznos stratégiát indítottunk. Hosszas tervezést követően 2021 decemberében egy 35 év alattiak számára adódó pályázatunk hirdetésével kezdtük az új arculatunk és stratégiánk használatát. Erre kapott visszajelzéseinket visszaforgatva finomított stílussal, kész kommunikációs

tervvel vágtunk neki a 2022-es évnek. Kommunikációs tervünk része volt az is, hogy **Instagram-fiókot hoztunk létre a Fogorvosi Szemlének**, ez magában foglalt egy **linktree linkgyűjteményt** is, és stratégiát állítottunk össze 2022 májusáig rendszeres posztok megjelenítésével mind az Instagramon, mind a Facebookon. Stratégiánk két oszlopra épült: a február 10-ére tervezett szerkesztőbizottsági ülésünk, majd a márciusi lapszám megjelenése köré. Annak érdekében, hogy a két oszlop-





eseményre való érdeklődést kialakítsuk, rendszeres posztokkal fokoztuk a Fogorvosi Szemle iránti érdeklődést, növeltük az Instagram-fiók követőinek számát. Grafikus és közösségi médiaszakértő tanácsadásával és munkájával a közösségi médiában való felhasználásra összesen **majdnem 100 vizuális anyagunk** készült el. Ezek között voltak a modern formátumok és méretek: Facebook-posztok, Facebook-borítók, weboldalra való hírborítók, Instagram-bejegyzések, Instagram- és Facebook-történetek is.

Instagram-fiókunk követettségére egyre növekedett; 217 követőre tettünk szert, **Facebook-oldalunkat** is egyre többen kedvelték, és az újonnan kialakított arculattal megtervezett posztjaink szép láthatósággal büszkélkedhetnek: az átlagos 250-1000 ember helyett alkalmanként 2-3 ezer emberhez is eljutottak. A Facebook által kínált, hirdetés kiemelő lehetőséggel élve **8188 embert ért el** az a hírünk, hogy online, nyíltan olvasható a folyóirat márciusi, tematikus lapszáma. Ennek következtében 200 értékes kattintást is szereztünk: az OJS-en a kiemelés időszakában ennyien nézték meg a cikkeinket.

#### 4. Honlapfejlesztések

Ugyan a modern trendek követésére több időt és erőforrást szántunk, általános weboldalunk és a folyóirat felületének fejlesztésében sem álltunk meg. Weboldalunkon folyamatosan frissítettük híreinket, valamint a fiatalok számára leginkább vonzó díjazások felületet, melyre a frissen átadott díjakról képekkel és nevekkal tettük személyessé és vonzóvá a fiatalok számára a betekintést.

A **Fogorvosi Szemle OJS oldalán** is aktiválásra került az irodalomjegyek rögzítésének lehetősége. Ezáltal a DOI azonosítók közvetlenül elérhetőek lesznek a CrossRef adatbázisában, amelyben így naprakészen nyomon követhetővé válik az egyes cikkek idézettsége.

Digitalizáltattuk, **az Arcanum adatbázisába** vezetettük a lapszámainkat naprakészen: 2019–2022 között.

#### 5. Tematikus lapszám szerkesztése

2022 márciusában a **Fogorvosi Szemle megjelenő lapszáma** egy tematikus melléklettel kezdődött. A melléklet társszerkesztői Dr. Székely Melinda és Dr. Matekovits György, a lap határon túli magyar nemzetközi szerkesztőbizottsági tagjai voltak. A társszerkesztők felkért szerzőként egy-egy cikket is írtak, mind a kettő a magyar fogorvosi nyelv témakörében született. Ezenkívül még egy felkért szerzőnk volt a tematikus mellékletben, Dr. Kóbor András, témába illő cikkével.

#### 6. Nyilvános, kibővített szerkesztőbizottsági ülés

2022. február 15-én Budapesten hibrid (kis létszámban élőben látogatott és online élőben követhető) kibővített

**Tematikus melléklet**

2 FOGORVOSI SZEMLE ■ 115. évf. 1. sz. 2022.

**Thematic section**

## TEMATIKUS MELLÉKLET

### A magyar nyelv a fogorvostudományban határainkon innen és túl

**TARTALOM**

Előszó a Fogorvosi Szemle tematikus mellékletéhez „A magyar nyelv a fogorvostudományban határainkon innen és túl”	2
KÓBOR ANDRÁS Adalékok a magyar fogászati (fogorvosi) ellátás és oktatás történetéhez XVIII. századtól a XX. századig	3
DR. MATEKOVITS GYÖRGY, DR. SZÉKELY MELINDA Háromnyelvű fogorvosi szakszótár	8
DR. SZÉKELY MELINDA, DR. MATEKOVITS GYÖRGY A magyar nyelv használata a romániai fogorvosi oktatásban	11

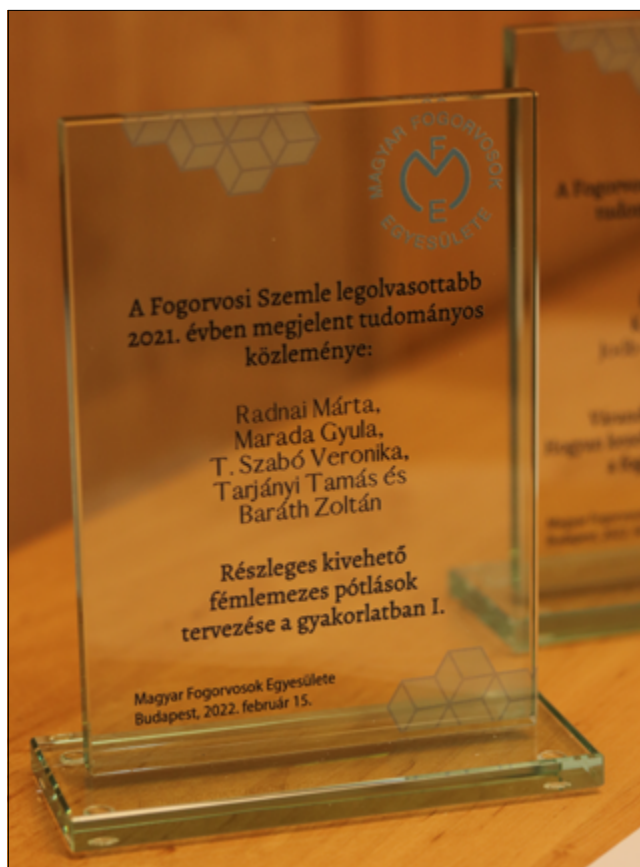**Előszó**  
a Fogorvosi Szemle tematikus mellékletéhez

A Fogorvosi Szemle 114 éve közül cikkeket magyar nyelven a fogorvostudomány aktuális kérdéseiről, a fogászat különböző szakterületein elért eredményekről, valamint tájékoztatja a fogorvosokat a szakmát érintő eseményekről és rendezvényekről. Jelenleg a folyóirat láthatóságát, a magyar fogorvostudomány közvetítését Magyarországon és a határokon túl, elősegíti az Emberi Erőforrások Minisztériuma és a Petőfi Kulturális Ügynökség FIT-SN-2021 kódszámú pályázata. A Fogorvosi Szemle működésének támogatása, a magyar nyelvű irásbeliség gyarapítása és a kultúrák közvetítés ösztönzése témájában elnyert pályázat tette lehetővé a tematikus melléklet megjelenését. Megtisztelő felkérést jelentett a szerzők számára a magyar nyelv és a fogorvostudomány témájának feldolgozása, valamint az együttműködés a hosszú évek óta fennálló jó kapcsolatra építve, mely tovább fejlődött a budapesti, temesvári és marosvásárhelyi egyetemek fogorvostudományi karainak oktatói között.

A tematikus mellékletbe foglalt írások bemutatják a magyar fogászati ellátás kezdeteit, az évszázadok során összefonódó és határokon áttelő magyar tannyelvű fogorvostudományi oktatást, valamint egy háromnyelvű fogorvosi szakszótár történetét. Ez utóbbi történet nem ért véget a cikk megírásával, hanem folytatódott 2022. február 15-én, amikor a Fogorvosi Szemle ünnepélyes szerkesztőbizottsági ülése alkalmával a Magyar–Román–Angol fogorvosi szakszótár nagyon szíves fogadtatásban részesült, ami bizonyította, hogy a könyveknek valóban megvan a maguk sorsa. Határon túli magyar szerkesztőbizottsági tagokként hatalmas örömben vettünk részt, szakmai életünk kiteljesedett, amiért örök hálával és köszönettel tartozunk volt tanárainknak, példaképeinknek, kollégáinknak és tanítványainknak.

Sokaknak tartozunk hálával, amiért ez a tematikus melléklet elkészíthető. Köszönet illeti mindenekelőtt Dr. Nagy Katalin egyetemi tanárt, a Magyar Fogorvosok Egyesületének elnökét, valamint Dr. Hermann Péter egyetemi tanárt, a Fogorvosi Szemle főszerkesztőjét megtszóló bizalmukért és támogatásukért. Köszönetet mondunk Csenki-Bózsó Rékának és Gecse Veronikának önzetlen segítségükért.






[szerkesztőbizottsági ülést tartottunk](#), melynek két fő meghívottja a két Romániában élő nemzetközi szerkesztőbizottsági tagunk volt. A vendégek köszöntésén túl díjak átadására is sor került: a Fogorvosi Szemle első, kizárólag online megjelenő évfolyamából a legolvasottabb cikkeket díjaztuk. Ülésünkön szeretettel hallgattuk vendégeink hálás szavait, az erről készült felvétel nyíltan elérhető Facebook-oldalunkon: [https://fb.watch/dNo0w5\\_wIV/](https://fb.watch/dNo0w5_wIV/).

Köszönettel tartozunk Dr. Vályi Péter tanár úrnak azért, hogy a pályázati lehetőségre felhívta figyelmünket, és a megvalósítást támogató EMMI-nek és a Petőfi Kulturális Ügynökségnek.



EMBERI ERŐFORRÁSOK  
MINISZTERIUMA

Petőfi  
Kulturális  
Ügynökség



## Beszámoló a Magyar Esztétikai és Restauratív Fogászati Társaság továbbképző konferenciájáról

Build it up! avagy a Nem-kárieszes foganyagvesztés adhezív rehabilitációja címmel Dr. Lempel Edina docens asszony (PTE) főszervezésével került megrendezésre 2022 májusában a Magyar Esztétikai és Restauratív Fogászati Társaság (továbbiakban MERT) második tudományos továbbképző konferenciája. A Társaság két-napos rendezvényének méltó helyszíne volt a Semmelweis Egyetem Elméleti Orvostudományi Központja.

A konferencia szakmai programja magáért beszélt. A megnyitó után Dr. Tóth Zsuzsanna docens asszony (SE) előadását hallhattuk a nem kárieszes foganyagvesztés etiológiájáról, bevezetve ezzel a két nap témáját. Ezt követően Dr. Hermann Péter professor úr és az Állkoccsízület munkacsoport vezető tagjai, Dr. Jász Máté és Dr. Schmidt Péter (SE) kalauzolták a hallgatóságot a temporomandibularis ízület megbetegedései és a fogkopások közti összefüggések diagnosztikai lehetőségein keresztül a későbbi terápiás megfontolások felé. Előadásukat nem győzte az ember hallgatni, feltöltődve az előadókból áradó temérdek motivációval a téma iránt. Restauratív konferenciától kevésbé megszokottan a délutáni szekciót Dr. Steinhof Péter Márton orthodontus szak-

orvos kezdte. Előadásában a Slavicek koncepciót követve bemutatta, hogy a ténylegesen minimálinvazív rehabilitációhoz fogszabályozó kezeléssel nagyban hozzá lehet járulni, sőt az sokszor esszenciális része a terápiának.

A konferenciát megelőzően a Társaság két pályázatot is meghirdetett fiatal fogorvosoknak, amely által a pénteki napra egy kutatói, a szombati napra pedig egy klinikai területen dolgozó kolléga kapott lehetőséget munkájának bemutatására rövid előadás formájában. A kutatói előadásra Dr. Sárly Tekla eredményeit, a klinikai előadásra pedig Dr. Horváth Péter esetbemutatását választotta a bírálóbizottság.

A péntek délutáni nagyelőadói előadások után került megrendezésre a poszter szekció. A fiatal fogorvosok munkái egész nap megtekinthetők voltak az Elméleti Központ aulájában. A nagy érdeklődés mellett elhangzott előadásokat a MERT vezetőségi tagjai közül Dr. Lempel Edina, Dr. Tóth Zsuzsanna, Dr. Martos Renáta (DE) és Dr. Fráter Márk (SZTE) együttesen értékelték. A bemutatott prezentációkat nem csak tartalmi és minőségi szempontból rangsorolták, mérlegelték a pályázók előadói és vitakészségét is.



1. kép: Előadás közben



A poszter szekció győztesei



3. kép: Pillanatkép az eladás szünetben

A poszter szekció első helyezettjének Dr. Németh Kinga munkáját választotta a bírálóbizottság (Profilaktikus homokfúvási eljárás hatása kompozit tömőanyag felszínére; Németh Kinga, Haluszka Dóra, Seress László, Ábrahám Hajnalka, Nagy Ákos, Lempel Edina), díjként a következő konferencia regisztrációját nyerte el. A zsűri összevont második díjat osztott ki a következő előadóknak a lentebb feltüntetett előadásokkal: Dr. Leveleki Lívია: Öregítés hatásának vizsgálata univerzális adhezívek eredményességére folyékony bulk-fill kompozit javítása esetén (Leveleki Lívია, Martos Renáta); Dr. Kincses Dóra: Előmelegítés hatása a monomer kioldódásra és a polimerizáció mértékére tömöríthető és termovizkózus bulk-fillek esetén (Kincses Dóra, Böddi Katalin, Őri Zsuzsanna, Lovász Bálint Viktor, Jeges Sára, Szalma József, Kunsági-Máté Sándor, Lempel Edina); Dr. Molnár Janka: Direkt restauratív technikák összehasonlítása I. osztályú kavitással rendelkező moláris fogakban (Molnár Janka, Sály Tekla, Fráter Márk).

Ezúton is gratulálunk az előadóknak.

Az első konferencianap délutánján a Magyar Esztétikai és Restauratív Fogászati Társaság közgyűlésén egyhangúlag megválasztotta Dr. Sály Teklát az elnökségi tagságáról lemondott Dr. Németh Ildikó Gabriella helyére.

A konferencia második napja érdekes fogtechnikai előadással indult Románszky László fogtechnikus mester előadásában a gnathológiailag kifogástalan fogpótlás készítésének alapfeltételeiről. A nemzetközileg is elismert nagyváradai fogorvos kolléga, Dr. Dan Lazar online előadásában klinikai eseteket mutatott be, ahol komplex adhezív rehabilitációt alkalmazott az említett non-kariogén foganyag elvesztések megoldására. Dr. Martos Renátától (DE) rendkívül részletes és pontos útmutatást kaptunk az adhezívek mindennapi használatával kapcsolatban.

Dr. Lempel Edina (PTE) a Dahl-konceptióról és annak gyakorlati alkalmazásáról számolt be kombinált eróziós és attríciós esetekben. Dr. Mandel Iván (PTE) a fényképezés világába vezetett minket, ahol mind kezdőknek mind pedig haladóknak hallhattunk hasznos tippeket a mindennapi fotózásról. Az utolsó előadást Dr. Horváth Péter tartotta a fiatal fogorvosoknak kiírt klinikai pályázatra beadott munkájából. Az előadások után mindkét napon alkalom nyílt a feltett kérdések megválaszolására is.

Az MERT idején továbbképzése is sok látogatót vonzott, az érdeklődés szombat délutánra sem lankadt. Hasonló érdeklődést remélve vár szeretettel a Társaság minden résztvevőt a 2023-as tavaszi konferenciájára.

*Dr. Sály Tekla*

**Prof. Dr. Szabó Gyula**

1947–2022



Megrendülten tudatjuk, hogy Dr. Szabó Gyula professzor úr, szeretett kollégánk, életének 76. évében, augusztus 15-én elhunyt.

Dr. Szabó Gyula 1970-ben a Budapesti Orvostudományi Egyetem Fogorvostudományi Karán szerzett diplomát. Két évet központi gyakornokként dolgozott a Szegedi Orvostudományi Egyetem Fogászati és Szájsebészeti Klinikáján, 1972-ben szerzett szakképesítést fog- és szájbetegségekből. 1987-ben „A protézis alapanyagok fizikai-kémia tulajdonságai” témakörben írta meg kandidátusi disszertációját. 1993-ban nevezték ki egyetemi tanárrá, 1994-ben kapta meg habilitációs oklevelét. 1999-ben megbízást kapott a Fogászati és Szájsebészeti Klinika vezetésére, ahol igazgatói munkakörben 11 évet töltött.

Szabó Imrét követve, Szabó Jánossal és Olasz Lajossal együtt tevékenyen részt vett a pécsi fogorvosképzés elindításában és a fogorvostudományi szak megalapításában. Klinikaigazgatói, szakvezetői megbízását közel sem optimális feltételek között kezdte meg, a már akkor sem korszerű kubarúra és infrastruktúra mellett kellett a curriculumot a bolognai rendszernek megfelelően átalakítani és az idegen nyelvű fogorvosképzést elindítani.

Külföldi útjai során nemcsak ismereteinek gyarapítását tűzte ki célul, hanem baráti és szakmai kapcsolatok kiépítésére is törekedett. Ezek közül is kiemelkedő a turkui, a berni és a hallei egyetemekkel kialakított együttműködés. Külföldön szerzett tapasztalatai alapján hamar felismerte, hogy a klinikai lét hármasságából az oktatáson és betegellátáson túl a kutatás is hangsúlyos szerepet kell hogy kapjon, ezért fiatal munkatársait is igyekezett tudományos munkájába bevonni, megteremtve ezzel egy önálló doktori iskola lehetőségét.

Szabó Gyula azon emberek közé tartozott, akinek a munkája egyben a hobbi is volt. Oktatómunkájában mindig törekedett az általa vezetett tárgyak ismeretanyagát legteljesebb mértékben átadni hallgatói számára. A hazai szakmai közéletben az MFE alelnöként, a Fogpótlástani Társaság elnökeként (két cikluson át), a Fog- és Szájbetegségek Szakmai Kollégiumának tagjaként, valamint az Egészségügyi Felsőoktatási Államvizsga Bizottság tagjaként vett részt. A nemzetközi tudományos életben elsősorban a European Prosthodontic Association (EPA) fórumain vett részt és épített szakmai kapcsolatokat. Ennek legfontosabb állomása volt, amikor a társaság megválasztott elnökeként 2007-ben és 2008-ban az EPA éves kongresszusát Pécsen rendezhette igen magas nemzetközi részvétellel.

Az 1980-as években az implantációs rendszerek csavarrögzítésével kapcsolatosan a nyomatékviszonyokat vizsgálta, és ezt követően általánosan elfogadottá vált a nyomatékkontroll a hazai implantációs rendszerekben is. Az utóbbi évtizedben az életminőség és a foghiányos állapot, valamint a fogpótlás összefüggéseit vizsgálta munkatársaival. Mérföldkő volt a vizsgálati mérésrendszer (OHIP) magyar változatának bevezetése.

A fogpótlástan területén kiemelkedő tudományos és szakmai teljesítményéért számos elismerésben részesült, munkáját 2013-ban az MFE Fogpótlástani Társasága a Magyar Fogpótlástanért emlékéremmel, a magyar állam ugyanebben az évben a Magyar Érdemrend Lovagkeresztje kitüntetéssel ismerte el.

Idén márciusban még részt vett az új Fogászati Oktató Központ ünnepélyes megnyitóján, ahol a Szakért végzett kiemelkedő és elvülhetetlen munkájáért az Oravec Pál-emlékérmét vehette át. A pécsi fogorvosképzés új központja Szabó Gyula professzor munkásságának is méltó emléket állít.

Szaktudása, figyelmessége, kedves egyénisége pótolhatatlanul hiányozni fog.

*Prof. Dr. Hegedűs Csaba*  
elnök, MFE Fogpótlástani Társasága