



FOGORVOSI SZEMLE

Stomatologia Hungarica

A MAGYAR FOGORVOSOK EGYESÜLETÉNEK (MFE) HIVATALOS LAPJA

Alapította: Dr. Körmöczy Zoltán 1908-ban

112. évfolyam 3. sz. 2019. szeptember

Főszerkesztő:

DR. HERMANN PÉTER

Szerkesztő:

DR. GERA ISTVÁN

A szerkesztőbizottság tagjai:

DR. BARABÁS JÓZSEF, DR. DIVINYI TAMÁS,
DR. DOBÓ NAGY CSABA, DR. DÓRI FERENC, DR. FÁBIÁN TIBOR,
DR. FAZEKAS ANDRÁS, DR. FAZEKAS ÁRPÁD, DR. FEJÉRDY PÁL,
DR. GERBER GÁBOR, DR. HEGEDŰS CSABA, DR. KAÁN MIKLÓS,
DR. KIVOVICS PÉTER, DR. KOC SIS S. GÁBOR, DR. MÁRTON ILDIKÓ,
DR. NAGY ÁKOS, DR. NAGY KATALIN, DR. NÉMETH ZSOLT,
DR. PIFFKÓ JÓZSEF, DR. RADNAI MÁRTA, DR. RÓZSA NOÉMI,
DR. SCULEAN ANTON, DR. SPIELMAN ANDREW, DR. TARJÁN ILDIKÓ,
DR. TÓTH ZSUSZANNA, DR. VÁGÓ PÉTER, DR. VARGA GÁBOR,
DR. WINDISCH PÉTER, DR. ZELLES TIVADAR

Szerkesztőség:

1088 Budapest, Szentkirályi u. 47. Tel./fax: +36-1-317-1094

Kiadja: A MAGYAR FOGORVOSOK EGYESÜLETE

Megrendelhető az info@mfe-hda.hu címen
Előfizetési díj: 1000 Ft számonként

Online elérhetőség:

A Fogorvosi Szemle korábbi számai,
az „Útmutató a Fogorvosi Szemle szerzői számára”
és a „Fogorvosi Szemle szerzői jogi nyilatkozata”
megtalálhatók az MFE honlapján: <http://mfe-hda.hu/>

Index: 25 292

ISSN 0015-5314 (nyomtatott) ISSN 2498-8170 (online)

Kiemelt pártoló tagok*:

- ♦ Straumann GmbH Magyarországi Fióktelepe
- ♦ Denti System Kft.
- ♦ Philips Magyarország Kft.

 **straumann**
simply doing more

 **Denti**
IMPLANT SOLUTIONS

 **PHILIPS**
sonicare

* Az MFE Közgyűlés 2019/5/8. sz. határozata alapján.

TARTALOM

Eredeti cikk • Original article

DR. SZALÓKI MELINDA, HAMID JAVADI, SARA KHANDAN,
ADELINA YOUSSEF STEPHANIE, DR. GÁLL JÓZSEF,
DR. HEGEDŰS CSABA
3D nyomtatható biokompatibilis modell alapanyagok
polimerizációs tulajdonságainak vizsgálata 70

Esetismertetés • Case report

DR. GYULAI-GAÁL SZABOLCS, DR. MINYA FANNI,
DR. TRIMMEL BÁLINT, DR. SIMONFFY LÁSZLÓ
Az implantológia helye a fogcsírahiányos esetek ellátásában 77

Szakkikk • Clinical trial

DR. VOLOM ANDRÁS, DR. FRÁTER MÁRK
Transzmurális szálerősítéses merevítés
a nagyméretű MOD kavitások mechanikai
ellenállóképességének növelésére – technikai leírás 82

Hírek • News

Pályázat Körmöczy-pályadíjra 86

Összefoglaló cikk • Review

DR. PALÁSTI LEVENTE, DR. IVÁNYI DÓRA,
DR. OBERNA FERENC, DR. KIVOVICS MÁRTON
Fogászati implantáció biszfoszfonát terápiaiban
részeseülő betegeknél
Irodalmi összefoglaló (1. rész) 87

Szakkikk • Clinical trial

DR. MIKLÓS RÉKA, DR. FORGÓ KRISTÓF, DR. KOMLÓS GYÖRGY,
DR. JOÓB-FANCSALY ÁRPÁD, DR. ÁCS NÁNDOR
Várandósság és gyógyszerek.
Hogyan kezeljük állapotos pácienseket
a fogászati rendelőben? 94

Hírek • News

A 2019. évben végzett fogorvostan-hallgatók
doktorrá avatása 102

Hírek • News

Kinevezések 104

Megemlékezés • Necrology

Dr. Fábíán Tibor,
professor emeritus (1934–2019) B3

Debreceni Egyetem Fogorvostudományi Kar, Bioanyagtan és Fogpótlástani Tanszék*
Debreceni Egyetem Informatikai Kar, Alkalmazott Matematika és Valószínűségszámítás Tanszék**

3D nyomtatható biokompatibilis modell alapanyagok polimerizációs tulajdonságainak vizsgálata

DR. SZALÓKI MELINDA*, HAMID JAVADI*, SARA KHANDAN*, ADELINA YOUSSEF STEPHANIE*,
DR. GÁLL JÓZSEF**, DR. HEGEDŰS CSABA*

A 3D nyomtatás pontosságát sok tényező befolyásolja, többek között a nyomtatáshoz használt polimerek összetétele, amely a polimerizációs paramétereket, a polimerizációs zsugorodást (PS) és konverziót (DC) befolyásolja. A munkánk során két kereskedelmi forgalomban kapható biokompatibilis 3D nyomtatható anyag PS és DC értékeit vizsgáltuk. Ezekre a paraméterekre nincs adat az irodalomban. Jelen kutatás célja megvizsgálni, hogy a vizsgált polimerek polimerizációs paraméterei hogyan változnak a nyomtatás utáni öt napig, mely utópolimerizációs folyamatok hatással lehetnek a kinyomtatott modellek dimenzióbeli torziós paramétereire. Vizsgálataink alapján megállapítottuk, hogy a polimerek PS értékei első mérési naptól az ötödik napig szignifikánsan növekedtek; 0,2271 v/v%-kal a MED610 és 0,4979 v/v%-kal a MED620 esetén. A DC értékek 90,182 és 99,9433% között változtak és a 3. napon mutattak maximumot. A MED610 polimer esetén kisebb mértékű volt a polimerizációs paraméterek változása, mint MED620 esetén, így utóbbi esetén nagyobb mértékű utópolimerizációs hatással kell számolni, mely befolyásolhatja a kinyomtatott objektum pontosságát.

Kulcsszavak: MED610, MED620, 3D nyomtatható biokompatibilis polimer, polimerizációs zsugorodás, polimerizációs konverzió.

1. Bevezetés

A 3D nyomtatási technológia és a digitális szkennerek fogászat területén történő megjelenése nagymértékben lecsökkenti pl. a fogpótlások elkészítési munkafolyamatainak hosszát [19]. Többféle 3D nyomtatási technológia létezik, melyek az objektumok, a 3 dimenziós testet felépítő rétegek kialakításában, nyomtatáshoz használt alapanyagokban is különbözhetnek. A sztereolitográfia (SLA), szelektív lézeres szinterelés (Selective Laser Sintering, SLS), szálextrúziós technológia (huzalolvasztásos technika; Fused Deposition Modeling, FDM) fotopolimer Jetting (PolyJet) és a Digital Light Processing (DLP) az alkalmazott módszerek fogászati pótlások készítésében [24, 28]. A sztereolitográfias módszer fotopolimerizáció elven működő technológia. Fotoiniciátort tartalmazó gyantakeverék egy tartályban található, amelybe tükrökkel pozícionált, fókuszált lézersugár segítségével a gyanta térhálósítása megy végbe a folyadékokban.

A Polymer Jetting (röviden PolyJet) gyakran alkalmazott technológia, mely szintén fotopolimerizációval alakítja ki a testet felépítő rétegeket azzal a különbséggel, hogy a gyanta – fotoiniciátor keveréket egy nyomtatófej adagolja a munkaasztalra a támaszanyaggal együtt. A gyantakeverék és a támaszanyag UV lámpa segítségével polimerizálódik. Ez a technológia is, hasonlóan

az SLA-hoz, rövid nyomtatási idővel, jó minőségű, síma felületű, magas felbontású, kis polimerizációs zsugorodással rendelkező testeket eredményez. A polimer kémiai szerkezetének változtatásával vagy nanoméretű töltőanyag hozzáadásával a nyomtatott termék mechanikai tulajdonsága befolyásolható, amely ezen technológia alkalmazási területének határait tolja ki [20].

A digitális munkafolyamat során az első lépés a digitális file elkészítése, melyet a 3D nyomtató tervező szoftvere kezelni tud. Ez történhet egy digitális szkennelőkészítéssel vagy Cone Beam CT felvétel elkészítésével. A CT által készített DICOM file STL file-ba történő konvertálása során számolnunk kell adatvesztéssel [29], mely a nyomtatott objektum eredeti, tervezett méreteihez viszonyított torzulásához vezet [13, 23]. Ezek mellett a nyomtatók is rendelkeznek egy adott pontossággal [1, 16], illetve a nyomtatás utáni sterilizálás is okozhat torziót a kinyomtatott objektum paramétereiben [22]. A PolyJet technikában használt fotoszenzitív anyagok [3, 15] UV fényel történő megvilágítás polimerizációja során, hasonlóan a fogászati tömőanyagok gyanta-fázisának polimerizációjához, számolni kell a polimerizációs zsugorodás fellépésével. A zsugorodást mint térfogatkontrakciót, az olyan precíziós területek, mint a fogászat és a digitális munkafolyamatok, hátrányos tulajdonságként kell számon tartani. A polimerizációs zsugorodás mellett a másik fontos polimerizációs paraméter a po-

limerizációs konverzió. A konverzió a monomerekben megtalálható reaktív csoportjainak (C=C kettős kötések) elreagálást fejezi ki a kiindulási állapothoz viszonyítva. A 3D nyomtatásban végbement polimerizáció után az objektumban maradt el nem reagált monomerek további reakcióba léphetnek, a szabad gyökök mozgékonyaságától függően, továbbépítve a térhálós szerkezetet. A polimerizáció a besugárzás után akár 24 órával is folytatódhat, amit post polimerizációs vagy utópolimerizációs folyamatnak neveznek [27].

A munka célja a 3D nyomtatható polimer polimerizációs zsugorodás és konverzió értékeinek vizsgálata, melyek információt adhatnak a nyomtatás utáni utópolimerizáció mértékéről, így ezen anyagoknak a fogászati alkalmazhatóságáról.

2. Vizsgálati anyag és módszer

2.1. Biokompatibilis 3D nyomtatható polimerek nyomtatása és felületkezelése

Ebben a tanulmányban két, 3D nyomtatható, gyári ismertető szerint biokompatibilis polimer [7], a MED620 (Stratasys, USA) és MED610 (Stratasys, USA) polimerizációs paraméterei voltak vizsgálva. A polimer minták 3D tervezése Object Studio tervező programmal, nyomtatásuk Objet30 OrthoDesk (Stratasys, USA) 3D nyomtató használatával történt. Az objektumok nyomtatása után a SUP705 (Stratasys, USA) támaszanyag a gyártó utasítása szerint volt eltávolítva, amely többlépcsős tisztítási folyamatból állt [10]. Első lépésben a támaszanyag mechanikai eltávolítása történik nagy nyomású vízborotvával (Stratasys, USA). Ezután egy oldószeres kezelés következik, mely 3 órás 1 m/m%-os NaOH (VWR, Magyarország) és 30 perces 2-propanol (VWR, Magyarország) oldatokban történő áztatásból állt. Az alkoholos áztatás után a minták szobahőmérsékleten száradtak. A gyártó szerint a MED610 és MED620 a következő komponensekből áll biztonságtechnikai adatlapja szerint [8] (1. táblázat):

1. táblázat

MED610 és MED620 anyagbiztonsági adatlapjában megjelölt összetevők.


MED610	MED620
izobornil akrilát, akrilát típusú monomer, uretán akrilát, epoxi akrilát, akrilát oligomer, fotoiniciátor	akrilát típusú monomer, 2-propánsav- [(1S,4S)-1,7,7-trimetil-2-norbomanil] észter, akrilát oligomer, titán-dioxid részecskék, akrilsav észter, xilol (izomerek keveréke), n-butil acetát, etil-benzol, foszforsav, propilén glikol monometil éter acetát, foszforsav, fotoiniciátor

A MED610 alapanyag például implantációs és ortodontiai alkalmazásra (orthodontic appliances) [5, 6, 11, 25], míg a MED620-ból elsősorban modellek készítésére

használható a gyártó cég javaslata alapján. Mindkét anyag számos biokompatibilitási (citotoxicitás, genotoxicitás, hiperszenzitivitás) szabvány által meghatározott követelményeknek is megfelel. A gyártó szájnyalakárával történő érintkezés esetén 24 óras, míg bőrrel akár 30 napos érintkezés is engedélyezett az FDA (Food and Drug Administration) engedélyével.

2.2. Polimerizációs zsugorodás meghatározása

A polimerizációs zsugorodás (Polymerization Shrinkage, röviden PS) meghatározásához kocka alakú blokkok voltak nyomtatva 10 mm × 10 mm méretben, magasságuk 5 mm volt (1. kép).



1. kép: Polimerizációs zsugorodás meghatározásához nyomtatott próbatetek biokompatibilis polimerekből (balra: áttetsző MED610, jobbra: MED620 Vita A2 színben)

A MED610 és MED620 mintákból 15-15 próbatest volt nyomtatva. A polimerizációs zsugorodást analitikai mérlegre (Adam Equipment PW 254, UK) szerelhető sűrűség meghatározó feltétellel volt meghatározva desztillált vízben kontrollált hőmérséklet (22 ± 2 °C) és 50% relatív páratartalom mellett (DIN 13907) [26]. A minták térfogatosa változása a nyomtatás után 5 napig, napi méréssel volt követve. A minták szobahőmérsékleten, száraz labor körülmények között voltak tárolva. A nyomtatás után és az első mérési nap között mindkét polimernél ugyanannyi nap telt el. Az Archimedesz törvénye szerinti mérési módszer alapja a sűrűség-változás, amely fotopolimerizáció alatt történik. Ez a sűrűség-változás térfogatosa formában kifejezve ($V = m/\rho$) és a következő képlet használatával volt meghatározva:

$$PS \left(\frac{V}{V} \% \right) = \frac{V_{\text{polim.előtt}} - V_{\text{polim.után}}}{V_{\text{polim.előtt}}} * 100$$

ahol $V_{\text{polim. előtt}}$ a minta térfogatát jelöli polimerizáció előtt, a $V_{\text{polim. után}}$ a minta térfogata polimerizáció után. Polimerizáció előtti minta térfogata a polimerizálatlan gyanta térfogatával egyezik meg.


2.3. Polimerizációs konverzió meghatározása

A polimerizációs konverzió (Degree of Conversion, röviden DC) Nicolet 6700 Fourier Transzformációs Infravörös Spektrométerrel (Thermo Electron Co. USA) csillapított teljes reflexiós (Attenuated Total Reflectance mode, ATR) módban volt mérve 5 napig, napi mérések-

kel, követve az utópolimerizációs folyamatokat. A DC százalékban kifejezett értékei a következő képlet alapján voltak számolva:

$$DC (\%) = \frac{\frac{A_{\text{polimer alifás}}}{A_{\text{polimer belső standard}}} \cdot 100}{\frac{A_{\text{monomer alifás}}}{A_{\text{monomer belső standard}}}}$$

ahol $A_{\text{polimer alifás}}$ a polimerizált minta alifás csoportjainak abszorbanciája; $A_{\text{polimer belső standard}}$ a polimer láncban belső standardnak tekintett C=O karboxil csoportok abszorbancia értékei; $A_{\text{monomer alifás}}$ a monomer keverék alifás csoportjainak abszorbanciája; $A_{\text{monomer belső standard}}$ a monomerben belső standardnak tekintett C=O karboxil csoportok abszorbancia értékei. A belső standardként választott C=O funkció csoportok abszorbancia értékei nem változnak a polimerizáció alatt. Az alifás csoportok rezonancia hullámszám értékei 1637 cm^{-1} , míg a karboxil csoportoké 1715 cm^{-1} [4].



2. kép: Kezelés előtti CT felvétel, melyen a jobb maxilla oszteolitikus léziójával összefüggésben lévő összeesett jobb oldali arcüreg, és a jobb orbita laterális fala keményszövetének lágyrészes helyettesítés látható.

5 korong alakú próbatest volt nyomtatva a MED610 polimerből és 7 próbatest a MED620-ból (2. kép). Az A2 árnyalatú MED620 töltőanyagot is tartalmaz, amely az ATR módban mért IR mérésekben zavaró tényezőként jelenhet meg. A próbatestek átmérője 10 mm, vastagsága 5 mm volt. Az 5 napos periódus alatt minden minta egyszer volt megmérve, ahol minden mérési pont 16 spektrum átlaga alapján került kiértékelésre. A minták szobahőmérsékleten, száraz labor körülmények között voltak tárolva.

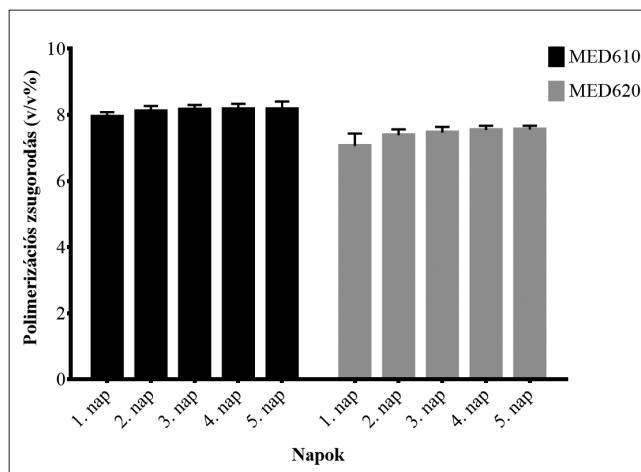
2.4. Statisztikai elemzés

Két különböző t-próba volt használva az adatok statisztikai elemzésében. Független mintás t-próba a PS és DC átlagértékek összehasonlítására a MED610 és MED620 polimer esetén. Páros mintás t-próba 1. és 5. napon mért átlagok összehasonlítására. A szignifikancia limitet a polimerizációs zsugorodás méréseknél ($n = 15$ MED610 és MED620 esetén) 5%-nak, a konverziós méréseknél 10%-nak választottuk a kis elemszám miatt ($n = 5$ MED610 és $n = 7$ MED620 esetén). A statisztikai analízisekhez SPSS 17.0 statisztikai szoftvert használtuk.

3. Eredmények

3.1. Polimerizációs zsugorodás (PS) MED610 és MED620 polimer esetén

A MED610 és MED620 polimer minták polimerizációs zsugorodás átlagértékeit ábrázolva mutatja a 3. kép. A PS értékek folyamatosan nőttek az 1. naptól az 5. napig mindkét polimer esetén. A MED610 polimer nagyobb kezdeti (1. nap) zsugorodást mutatott a polimerizálatlan gyanta értékére vonatkoztatva, mint a MED620. Ezt a magasabb PS értéket a MED610 végig tartotta az öt-napos vizsgálat alatt.



3. kép: Polimerizációs zsugorodás átlagértékek 1–5 napokon MED610 és MED620 3D nyomtatható polimerok esetén.

A MED610 és MED620 zsugorodás értékeinek leíró statisztikáját összegzi az 2. táblázat.

2. táblázat

A MED610 és MED620 zsugorodás (v/v%) értékeinek leíró statisztikája

	n	Átlag	Szórás	Standard hiba	
1. nap	MED 610	15	7,9433	0,14171	0,03659
	MED 620	14	7,0619	0,37444	0,10007
2. nap	MED 610	15	8,1085	0,16177	0,04177
	MED 620	15	7,3830	0,18005	0,04649
3. nap	MED 610	15	8,1601	0,13914	0,03593
	MED 620	15	7,4662	0,17332	0,04475
4. nap	MED 610	15	8,1704	0,16436	0,04244
	MED 620	15	7,5390	0,13365	0,03451
5. nap	MED 610	15	8,1704	0,23500	0,06068
	MED 620	15	7,5598	0,11491	0,02967

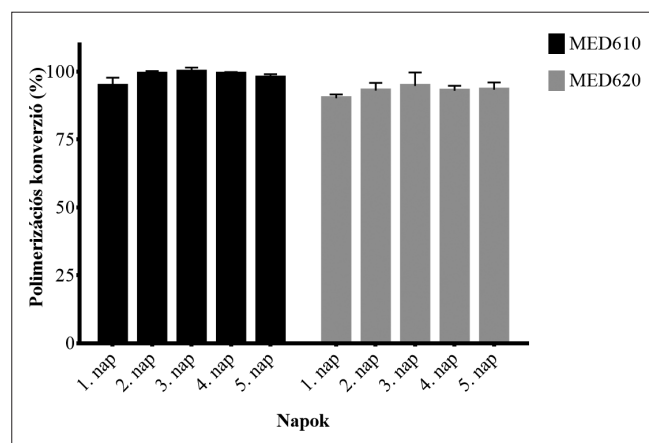
A táblázat adatai alapján látható, hogy a zsugorodás-értékek nagyobb mértékben változtak a MED620 esetén. Az első napról az ötödikre 0,4979 v/v%-os (7,0619 v/v%-ról 7,5598 v/v%-ra), míg a MED610 esetén 0,2271 v/v% PS növekedés (7,9433 v/v%-ról 8,1704 v/v%-ra) volt megfigyelhető. Ezek alapján megállapítható, hogy

a MED620 esetén a 3D nyomtatása utáni utópolimerizációs hatások jelentősebb mértékben zajlanak a polimerben, mint a MED610 esetén.

Az 1. és 5. napi átlag zsugorodás-értékek statisztikai eredményei azt mutatták, hogy szignifikáns növekedés következik be az ötnapos periódus alatt, mind a MED610, mind a MED620 esetén.

3.2. Polimerizációs konverzió (DC) MED610 és MED620 polimer esetén

A MED610 és MED620 polimerizációs konverziós átlagértékeit mutatja a 4. kép. A DC értékek a napok előrehaladtával növekedtek a 3. napig, amely alapján azt feltételezhető, hogy a polimerben maradt el nem reagált monomerek utólagosan részt vesznek olyan reakciókban, melyek növelik a polimerizált minta alifás csoportjainak abszorbanciáját, növelve ezzel a DC értéket.



4. kép: Polimerizációs konverzió átlagértékek 1–5 napokon MED610 és MED620 3D nyomtatható polimeretek esetén.

A 3. táblázat összegzi a MED620 és MED610 polimerizációs konverziós vizsgálatának leíró statisztikáját. A konverziós értékek elég magasak, egy töltőanyag gyanta fázisának konverziós értékeihez viszonyítva [2],

3. táblázat

A MED610 és MED620 polimerizációs konverzió (%) értékeinek leíró statisztikája

		n	Átlag	Szórás	Standard hiba
1. nap	MED 610	5	94,7326	3,06379	1,37017
	MED 620	7	90,1820	1,43714	0,54319
2. nap	MED 610	5	99,1827	1,02054	0,45640
	MED 620	7	93,0122	2,83752	1,07248
3. nap	MED 610	5	99,9433	1,56705	0,70081
	MED 620	7	94,7169	4,98732	1,88503
4. nap	MED 610	5	99,2056	0,63918	0,28585
	MED 620	7	92,9918	1,77031	0,66912
5. nap	MED 610	5	97,7580	1,30702	0,58452
	MED 620	7	93,3380	2,66126	1,00586

vélhetően a kis rétegvastagságnak köszönhető, amely a gyártói leírás szerint minimum 28 mikrométer [9]. A MED620 esetén kisebb konverziós értékek voltak mérve, mint a MED610 esetén, amely az összetételbeli különbséggel, töltőanyag jelenlétével magyarázható. A napi átlag DC értékek kis mértékben különböztek egymástól, egyes esetben a különbségek a szórásokkal voltak összevethetők.

Az 1. és 5. napi átlag konverziós értékek összehasonlításának páros mintás t-próba eredményei azt mutatták, hogy a polimerizációs konverzióértékek szignifikánsan növekedtek az 5 napra felállított 10% szignifikancia limit alapján (MED610 esetén $p = 0,058$; MED620 esetén $p = 0,003$). Az 1. és 3. napi átlag DC értékek is szignifikáns növekedést mutattak (MED610 esetén $p = 0,039$; MED620 esetén $p = 0,049$).

Összességében megállapítható: a PS és DC polimerizációs értékek változnak a vizsgálati 5 napos periódus alatt mindkét polimer esetén. A PS értékek folyamatosan növekedtek az 5 napos vizsgálat alatt, a DC értékek maximumot mutattak a 3. napon. Az 5. napon mért polimerizációs paraméter értékek szignifikánsan magasabb értékeket mutattak az első nap (konverzió esetén a 3. nap is) értékeihez viszonyítva. A polimerizációs paraméterek változása az utópolimerizációs folyamatok jelenlétét igazolja.

4. Megbeszélés

A 3D nyomtatási technológiák csoportjában, a fotopolimerizáció elvén működő módszerekben fotoszenzitív polimeretek és azok kompozitjai használatosak. A mátrix többféle komponens keverékéből épül fel, melyet a gyártók úgy alkotnak meg, hogy annak viszkozitása, reaktivitása, mechanikai tulajdonságai és a polimerizációval kialakult struktúra a célnak megfelelő legyen. A 3D nyomtatás nagyfokú pontosságot követel a fogászati felhasználás során, így dimenzióbeli torzulásával foglalkozni kell, amely többek között a polimerizációs zsugorodás következménye is lehet. Rebong és munkatársai által végzett vizsgálatban 3 ortodonciában leggyakrabban használt 3D nyomtatási technikát (FDA, SLA és PolyJet) hasonlították össze [20]. A gipszmodellhez viszonyítva mindhárom technikával találtak különbséget. Az SLA és a PolyJet technikával nyomtatott modellek csökkenő tendenciát mutattak vertikális dimenzióban a meghatározott pontok távolságában. Ezzel a szerzők bebizonyították, hogy a gyors prototípusgyártás nehézségekké néz szembe a vertikális, z-tengely irányú, dimenzióban. A szerzők szerint ennek hátterében sok ok lehet. Többek között a nyomtatás során a gyanta expansziója és/vagy zsugorodása, amely magyarázza az általuk talált növekvő és csökkenő tendenciákat. A szerzők végső következtetése az volt, hogy az SLA és PolyJet technológiával előállított modellek hajlamot mutatnak a függőleges sík zsugorodásának tendenciájára.

Minden polimerizáció zsugorodással jár. A molekulák közötti van der Waals-kötések rövidebb, erősebb kovalens kötésekre cserélődnek, melyek csökkentik a polimer térfogatát. Habár a rétegezési technika csökkenti ennek a következménynek a mértékét, mégis számolni kell mikronos mérettartományba eső objektumok illeszkedése során a 3 dimenziós térfogatbeli változással. Ez a térfogatbeli változás izotrópikus jellegű és dimenzióbeli torziós faktorként jelentkezik egy digitális munkafolyamat eredményeképpen [17].

A kísérleteinkben használt modell alapanyagok zsugorodása 7,0619 v/v% MED620-ra és 7,9433 v/v% MED610-re az első napon (2. táblázat). Ezek az értékek egy töltetlen akrilát típusú gyanta zsugorodásértékével összevethető értékek [2, 26]. A PS nagyobb értéket mutatott a MED610 áttetsző anyag esetén a nyomtatás utáni első napon, mint az Vita A2 színű MED620-nál. Az eltérés oka lehet az eltérő összetétel és a töltőanyag jelenléte a MED620 modell anyagban (1. táblázat). A kompozit tömőanyagok kémiájából ismert, hogy a töltőanyaggal csökkenthető a polimerizációs zsugorodás [2, 26].

A besugárzás megszűnése után is folytatódó polimerizáció eredményezhet utólagos polimerizációs zsugorodást. Úgynevezett postpolimerizációs zsugorodást a legtöbb szerző a polimerizációt követő 24 órára vonatkoztatja. A polimerizáció előrehaladtával gyorsan nő a mátrix viszkozitása, amely kialakuló struktúrában a szabad gyökök és az el nem reagált monomerek csapdába esnek. A postpolimerizációs folyamatokban a polimerizálatlan monomerek és gyökök mozgékonyságának nagy szerepe van. A magasabb konverzióval kialakult struktúrában kisebb az esélye az előforduló szabad monomerek jelenlétének [27].

A kísérletünkben használt két, kereskedelmi forgalomban kapható 3D nyomtatható biokompatibilis polimerből készült próbatestek polimerizációs zsugorodásértékei növekedtek a nyomtatás utáni 5 napig követve. A MED610 esetén a kezdeti 7,9433 v/v% zsugorodásérték az 5. napra 8,1704 v/v% értékre emelkedett. Habár a 4. napon is hasonló értéket mértünk, ami arra enged következtetni, hogy egy adott értékre maximalizálódik a PS (2. táblázat). A változás mértéke 0,2271 v/v% az öt nap alatt, amely változás a mérések szórásaival összevethető volt. A MED620 esetén 7,0619 v/v%-ról 7,5598 v/v%-ra nőtt a zsugorodás az 5. napra, amely 0,4979 v/v% eltérést jelentett az 5. napra. Ez a változás a szórás mértékét túllépte. Ennél a modellanyagnál nagyobb mértékben nőtt a PS érték, mint a MED610 esetén, így a térfogat változás is jelentősebb mértékű, ami hatással lehet a MED620-ból készült fogászati modellek pontosságára.

A polimerizációs zsugorodással összefüggésbe hozható polimerizációs konverzió is az általunk vizsgálni kívánt polimerizációs paraméterek közé tartozott. A DC értékek növekedtek a nyomtatás utáni 3. napig mindkét modellanyagnál. Pianelli és munkatársaihoz hasonlóan jelen tanulmány sem mutatott jelentős változást

a konverziós értékekben a polimerizációt követő napokban [18]. A konverzió értékek magasak egy gyanta alapú kompozit és töltetlen gyanta konverziós értékeihez viszonyítva. Előbbi esetében átlagosan 40–50% [30], utóbbi esetében 60–70% [21] a konverzió mértéke. A magasabb fokú polimerizáltság kevesebb szabad monomert jelent, ami hatással van az utópolimerizáció mértékére. A magasabb fokú konverziót többek között a mátrix összetétele, a besugárzás intenzitása, az alkalmazott iniciátor és a rétegvastagság is befolyásolja. Az alapanyagok szabadalmaztatott iniciátor komponenséről limitált információ áll rendelkezésre. A formulák komplex szerkezetűek és legalább húsznál több összetevőt tartalmazhatnak. Az alkalmazott fényforrás UV a Polyjet technológia esetén [12]. A rétegvastagságra vonatkozóan a Stratasys az Object30 Orthodesk 3D nyomtatóknál 28 µm vastag rétegekből építi fel a kinyomtatott objektumot [6, 9]. Ez a kis rétegvastagság lehetővé teheti a magasabb konverzió elérését [14]. A rétegek közötti kötődés kialakulásának feltétele, hogy a határfelületen makromerek konverziójának kissé magasabbnak kell lennie a gélesedési ponttól. Ezekben a rétegekben megmaradt elreagálatlan monomerek a nyomtatási folyamat végére csak részben polimerizálnak [17]. A MED610 DC adatai magasabb értékeket mutattak, mint a MED620 esetén (3. táblázat), amely a polimer eltérő összetételével és áttetsző jellegével lehet összefüggésben. A polimerizáció során a fény az áttetsző polimerben akadálytalanul haladhat, egy töltött polimerrel szemben.

A polimerizációs konverzió-értékek meghatározása Fourier transzformációs Infravörös spektroszkóppal, rutinszerűen használt módszer. A csillapított teljes reflexió (ART) módban történő mérés során az infravörös sugarak a felület néhány mikronos térfogatába hatolnak be és ezen adatok alapján történik a kiértékelés. A térfogati változást követő polimerizációs zsugorodás az ötnapos vizsgálat alatt folyamatos növekedést mutatott. A PS mérési módszer és a jelenség jellegéből adódóan a kinyomtatott objektumok teljes térfogati változásai vannak nyomon követve. A polimerizációs paraméterek közötti összefüggést megvizsgálva megállapítható, hogy a DC vizsgálatok felületi konverziós értékei eltérő változási tendenciát mutathatnak a PS értéktől. Ennek hátterében az állhat, hogy a polimerizációs zsugorodás a mélyebb rétegekben, a tömbben történő változásokat analizálja, míg az ATR módban történt DC mérések a felület néhány mikronos térfogatából gyűjt adatokat. Jelen kutatómunka távlati célja lehet a kinyomtatott objektumok szeletelése és a térfogatbeli konverzió meghatározása.

5. Következtetések

Méréseinkből azt a következtetést vonhatjuk le, hogy a post polimerizációs folyamatokkal további reakciók mennek végbe a mintában a nyomtatás utáni napok-

ban, melyek hozzájárulhatnak a minta térfogat 3 dimenzióbeli változásához. Jelen tanulmány mérése alapján elmondható, hogy 10 cm hosszúságú nyomtatott objektumra vonatkoztatva a MED610 esetén a zsugorodásból származtatható torzulás 22,71 µm, MED620 esetén 49,79 µm, amely természetesen nem a valódi próbatesthez viszonyított torzulást jelent, hiszen abban még szerepet játszhat pl. a scannereknek, és a különböző tervező szoftverekben alkalmazott algoritmusoknak a hatása is. Ennek klinikai relevanciája az lehet, hogy a nyomtatás utáni utópolimerizáció, ami a zsugorodásból vagy a konverzió változásból látható, torzulást okozhat a kinyomtatott objektum dimenzióiban, s ez hatással lehet az objektum pontosságára és illeszkedésére, befolyásolva ezzel ezen anyagok fogászati alkalmazhatóságát.

Köszönetnyilvánítás

A munka a GINOP-2.3.2.-15-2016-00011, GINOP-2.3.2.-15-2016-00022 projektek segítségével valósult meg. A tanulmány alapjául szolgáló kutatást az Emberei Erőforrások Minisztériuma által meghirdetett Felsőoktatási Intézményi Kiválósági Program (20428-3/2018/FEKUTSTRAT) támogatta, a Debreceni Egyetem biotechnológia tématerületi programja keretében.

Irodalom

- BHUSHAN B, CASPERS M: An overview of additive manufacturing (3D printing) for microfabrication. *Microsyst Technol.* 2017: 1117–1124.
- BUKOVINSZKY K, MOLNÁR L, BAKÓ J, SZALÓKI M, HEGEDUS C: Folyékony kompozitok és töltetlen kompozit gyanta polimerizációs zsugorodásának összehasonlító vizsgálata. *Fogorv Szle.* 2014: 3–8.
- CARVE M, WLODKOWIC D: 3D-Printed Chips: Compatibility of Additive Manufacturing Photopolymeric Substrata with Biological Applications. *Micromach.* 2018: 1–20.
- COLLARES FM, PORTELLA FF, LEITUNE VC, SAMUEL SM: Discrepancies in degree of conversion measurements by FTIR. *Braz Oral res.* 2014: 9–15.
- CONNERT T, ZEHNDER MS, AMATO M, WEIGER R, KÜHL S, KRASL G: Microguided Endodontics: a method to achieve minimally invasive access cavity preparation and root canal location in mandibular incisors using a novel computer-guided technique. *Int Endod J.* 2018: 247–255.
- GROTH C, KRAVITZ ND, JONES PE, GRAHAM JW, REDMOND WR: Three-dimensional printing technology. *J Clin Orthod.* 2014: 475–485.
- <http://www.stratasys.com/materials/search/biocompatible> (2018.11.09.)
- <http://www.stratasys.com/sds?families=01ee8236-b1ac-4e5b-b598-1160ecff7d5b&pageNumber=1> (2018.11.09.)
- http://www.stratasys.com/-/media/files/printer-spec-sheets/pss_pj_objet30orthodesk_0616a.pdf (2018.11.09.)
- http://usglobalimages.stratasys.com/Main/Files/SDS/MED620_Usage_Terms_1116.pdf?v=636160085940019299 (2018.11.09.)
- KAKAMI C, NAKANO H, HOTTA Y, MIYAZAKI T, MAKI K: A study of bio-composite resins for creating orthodontic appliances using a 3D printer. *Orthod Waves.* 2017: 140–150.
- LEE KY, CHO JW, CHANG NY, CHAE JM, KANG KH, KIM SC, CHO JH: Accuracy of three-dimensional printing for manufacturing replica teeth. *Korean J Orthod.* 2015: 217–225.
- LEE WS, LEE DH, LEE KB: Evaluation of internal fit of interim crown fabricated with CAD/CAM milling and 3D printing system. *J Adv Prosthodont.* 2017: 265–270.
- LEMPER E, CZIBULYA Zs, KUNSÁGI-MÁTÉ S, SZALMA J, SÜMEGI B, BÓDIDI K: Quantification of Conversion Degree and Monomer Elution from Dental Composite Using HPLC and Micro-Raman Spectroscopy. *Chromatographia.* 2014: 1137–1144.
- LEONHARDT S, KLARE M, SCHEER M, FISCHER T, CORDES B, EBLENKAMP M: Biocompatibility of photopolymers for additive manufacturing. *Cur Direc Biomed Eng.* 2016: 113–116.
- LIGON SC, LISKA R, STAMPFL J, GURR M, MULHAUPT R: Polymers for 3D Printing and Customized Additive Manufacturing. *Chem Rev.* 2017: 10212–10290.
- MELCHELS FP, FEIJEN J, GRIJPMAN DW: A review on stereolithography and its applications in biomedical engineering. *Biomater.* 2010: 6121–6130.
- PIANELLI C, DEVAUX J, BEBELMAN S, LELOUP G: The micro-Raman spectroscopy, a useful tool to determine the degree of conversion of light-activated composite resins. *J Biomed Mater Res.* 1999: 675–681.
- PORTO BG, PORTO TS, SILVA MB, GREHS RA, PINTO ADOS S, BHANDI SH, et al.: Comparison of linear measurements and analyses taken from plaster models and three-dimensional images. *J Contemp Dent Pract.* 2014: 681–687.
- REBONG RE, STEWART KT, UTREJA A, GHONEIMA AA: Accuracy of three-dimensional dental resin models created by fused deposition modeling, stereolithography, and Polyjet prototype technologies: A comparative study. *Angle Orthod.* 2018: 363–369.
- SCHROEDER WF, VALLO CI: Effect of different photoinitiator systems on conversion profiles of a model unfilled light-cured resin. *Dent Mater.* 2007: 1313–1321.
- SHAHEEN E, ALHELWANI A, VAN DE CASTEELE E, POLITIS C, JACOBS R: Evaluation of Dimensional Changes of 3D Printed Models After Sterilization: A Pilot Study. *Open Dent J.* 2018: 72–79.
- SHQAIDEF A, AYOUB AF, KHAMBAY BS: How accurate are rapid prototyped (RP) final orthognathic surgical wafers? A pilot study. *Br J Oral Maxillofac Surg.* 2014: 609–614.
- STANSBURY JW, IDACAVAGE MJ: 3D printing with polymers: challenges among expanding options and opportunities. *Dent Mater.* 2016: 54–64.
- STRBAC GD, SCHNAPPAUF A, GIANNIS K, BERTEL MH, MORITZ A, ULM C: Guided Autotransplantation of Teeth: A Novel Method Using Virtually Planned 3-dimensional Templates. *J Endod.* 2016: 1844–1850.
- SZALOKI M, GALL J, BUKOVINSZKI K, BORBELY J, HEGEDUS C: Synthesis and characterization of cross-linked polymeric nanoparticles and their composites for reinforcement of photocurable dental resin. *React Funct Polym.* 2013: 465–473.
- TRUFFIER-BOUTRY D, DEMOUSTIER-CHAMPAGNE S, DEVAUX J, BIEBUYCK JJ, MESTDAGH J, LARBANOIS P, LELOUP G: A physico-chemical explanation of the post-polymerization shrinkage in dental resins. *Dent Mater.* 2006: 405–412.
- VAN NOORT R: The future of dental devices is digital. *Dent Mater.* 2012: 3–12.
- WESEMANN C, MUALLAH J, MAH J, BUMANN A: Accuracy and efficiency of full-arch digitalization and 3D printing: A comparison between desktop model scanners, an intraoral scanner, a CBCT model scan, and stereolithographic 3D printing. *Quintessence Int.* 2017: 41–50.
- YOON TH, LEE YK, LIM BS, KIM CW: Degree of polymerization of resin composites by different light sources. *J Oral Rehabil.* 2002: 1165–1173.

SZALÓKI M, JAVADI H, KHANDAN S, YOUSSEF A, GÁLL J, HEGEDŰS Cs

Investigation of polymerization properties of 3D printable biocompatible polymers

The development of digital technology is more and more meaningful on the area of dentistry. There are many factors that influence the accuracy of 3D printing among others composition of polymers for printing, that determine the polymerization parameters such as polymerization shrinkage (PS) and degree of conversion (DC). These factors have an important role in the postpolymerization process that have an effect on accuracy of 3D printing and torsional parameters. Aim of this study was to analyse the polymerization parameters (PS and DC) of MED610 and MED620 (Stratasys, USA) during five-day period after the printing. Based on our measurements it was found that PS values were increased from 7,9433 vol% to 8,1704 vol% at MED610 and from 7,0619 vol% to 7,5598 vol% at MED620 during the five days period. The DC values were between 90,182 and 99,9433% and showed the maximum at third day. The polymerization parameters showed significant differences between the first day and fifth day measurements. Based on data of this study it can be established that distortion error of MED610 is 22,71 μm and 49,79 μm at MED620 from polymerization shrinkage regarding a 10 cm length printed object. These values do not mean a distortion relative to the parameters of the real specimen, since in it e.g. scanners, and different design software of algorithms can still play a role. The clinical relevance is that the postpolymerization can cause distortion that effect is more relevant than has effect on the accuracy of the printed object to influence the dental application of these materials.

Keywords: MED610, MED620, 3D printable biocompatible polymer, polymerization shrinkage, degree of conversion, postpolymerization, PolyJet.

Semmelweis Egyetem Fogorvostudományi Kar, Oktatási Centrum,
Orális Diagnosztikai Tanszék,
Dento-alveoláris Sebészeti Osztály

Az implantológia helye a fogcsírahiányos esetek ellátásában

DR. GYULAI-GAÁL SZABOLCS, DR. MINYA FANNI, DR. TRIMMEL BÁLINT, DR. SIMONFFY LÁSZLÓ

A fogcsírahiányos páciensek ellátása komplex, multidiszciplináris feladat, amely során kiemelten fontos a korai diagnózis és a megfelelő kezelési terv felállítása. Ideiglenesen célszerű lehet a perzisztáló tejfog megtartása az aplasiás maradó fog helyén esztétikai és helyfenntartó céllal. A foghiányból adódó rész záródása történhet spontán, irányított fogváltással, vagy pedig orthodonciai kezeléssel. Ha a hiányzó fogat pótoljuk, szükség lehet helyteremtés céljából preprotetikai-orthodonciai kezelésre. Ebben a kezelési szakaszban kell megoldanunk a résnyitás mellett a szomszédos fogak tengelyállásának és occlusió anomáliáinak korrekcióját is. A protetikai ellátás során, főleg fiatal páciensek esetében, fontos a minimál invazív szemlélet. A konvencionális fogpótlások mellett egyre nagyobb szerep jut az adhezív és kompozit hidaknak, héjaknak. Előnyös lehet a hiányzó fog pótlása implantátummal, valamint az arra készülő koronával. Ehhez többnyire keskeny átmérőjű implantátumokat használunk, szükség esetén előzetes csontpótló beavatkozással kombinálva. Az implantációs műtét kivitelezhetősége szempontjából a megfelelő csontmennyiség és hely megteremtése, az implantációs fogpótlás hosszú távú stabilitása érdekében az esetleges parafunkciós mozgások kiküszöbölése elengedhetetlen. A fogcsírahiányos esetek sikeres ellátásának legfontosabb feltétele a szájsebész és a fogszabályozó orvos együttműködése a kezelés teljes időtartama alatt.

Kulcsszavak: aplasia, hypodontia, csírahiány, implantológia, multidiszciplináris terápia

Bevezetés

A fogak fejlődési rendellenességei közé tartoznak a számbeli eltérések, amelyek lehetnek foghiányok vagy számfelletti fogak. Csírahiány esetén a fogívben a szabályosnál kevesebb fog található, ami egyaránt előfordulhat a tej- és maradó fogazatban. A fogcsírahiány előfordulása tejfogazatban ritka (1% alatti), viszont a maradó fogazatban a leggyakoribb fejlődési rendellenesség [19]. A hazai és nemzetközi irodalom alapján előfordulása nagyon változó, 2,7–16% közötti, a bölcsességfogak hiányát figyelmen kívül hagyva [5, 19]. A férfiak és nők közötti megoszlásban nincs jelentős eltérés, férfiaknál 6,5%, nőknél 7,5% a csírahiány előfordulásának aránya [13]. A Bolk-féle terminális redukcióelmélet szerint az egyes fogcsoportok utolsó tagjai, vagyis a kismetsző, a második premoláris és a bölcsességfogak csírahiánya a leggyakoribb [8]. Nagy esetszámú klinikai megfigyelések alapján leggyakrabban az alsó második premolaris hiányával találkozhatunk, ezt követi a felső kismetsző, a felső második premolaris és végül az alsó metszők [12]. Egy fog hiánya esetén aplasiáról, 6-nál több csírahiány esetén oligodontiáról beszélünk. Ha csupán néhány fog jelenik meg, anodontia partialis, teljes fogatlanság esetén pedig anodontia totalis a diagnózis [7].

A fogcsírahiány lehet genetikailag meghatározott, öröklődő fejlődési zavar, vagy szerzett rendellenesség, amikor környezeti ártalmak okozzák a foghiányt [2]. Ilyen környezeti ártalom lehet a terápiás dóziszú röntgensugárzás az arc területén a fogak fejlődésének ideje alatt [17].

A fogcsírahiány ellátásának lehetőségei

Maradó fogazatban a csírahiány ellátásának célja a funkció és a megfelelő esztétika megteremtése, valamint a kiegyensúlyozott occlusio helyreállítása. Fontos továbbá a foghiányból adódó káros következmények megelőzése is. Az ellátás során figyelembe kell venni a páciens életkorát, a hiányzó fogak számát, elhelyezkedését, a harapási formát és a helykínálatot. A sikeres rehabilitáció mindenképp multidiszciplináris feladat, csapatmunkát igényel, melyhez a korai diagnózis és a megfelelő kezelési terv felállítása a legelső lépés.

Gyermekeknél célszerű a csírahiány helyén az anatómiai tejfog megtartására törekedni, amíg annak gyökere nem szívódik fel, átmenetileg betöltve a hiányzó fog szerepét. A tejfog helyfenntartóként szolgál, megakadályozza az antagonista fog elongációját és az alveoláris csont felszívódását a maradó fog végleges pótlásáig [3].

Az irányított fogváltás a felső kismetsző hiánya esetén választható módszer. Sikeres alkalmazásához 11 éves korban a tej szemfog, illetve a perzisztáló tej kismetsző eltávolítása szükséges. Ezáltal helyet teremtünk a maradó szemfog előtöréséhez, amely mesializációval a kismetsző helyére kerül, míg a többi fog előtörése a részek spontán záródását eredményezheti [1, 3].

Az orthodonciai kezelés lehetőségei az aplasia ellátásában

Gyermekek és fiatalok körében előnyben részesítjük az orthodonciai részarást [9]. A módszer eredményesen használható 1-2 fog hiányának ellátása esetén, ha a fogak elmozdítása nem befolyásolja kedvezőtlenül az occlusiót. A kezelés során a fogak testes mozgását kell végezni, melyhez rögzített fogszabályozó készülék alkalmazása szükséges. A részarást az esetek többségében a hiányt határoló fogak mesializálásával történik. Ez alól kivétel lehet a metszőfog-torlódás prognathiával kombinálva, ilyenkor célszerűbb distalizálással zárni a rést. Esetenként szükség lehet kiegyenlítő extractióra a hiányos fogív másik kvadránsában, illetve az antagonista fogívben a szimmetria és a kiegyensúlyozott occlusio elérésének céljából. Felső szemfogak mesializálásakor figyelembe kell venni a metszőfogtól eltérő formáját. A megfelelő esztétikai eredmény eléréséhez a szemfog formája eredményesen módosítható kompozit élpótlás, héj segítségével. Második premolaris hiányakor még a második moláris fog erupciója előtt érdemes megkezdeni az első moláris mesializálását. Ezzel lehetőséget teremthetünk a második moláris és a bölcsességfog előtöréséhez, a rés spontán záródását elérve [3, 15].

18 éves kor után a fogak pótlása során előtérbe kerülnek a protetikai és implantológiai megoldások, melyek sikeres kivitelezéséhez az esetek jelentős részében preprotetikai orthodonciai kezelést kell végezni. Helyhiány esetén a fog pótlásához a rés nyitása, a szomszédos fogak dőlésének, rendellenes tengelyállásának korrekciója szükséges, ami csak orthodonciai úton lehetséges. Kedvezőtlen harapási forma, mint a mély vagy fedőharapás, korrekcióját szintén a sebészi, protetikai munkafázis előtt kell megoldani [3]. Az ellátás összetettsége miatt fontos a multidiszciplináris szemlélet a kezelési folyamat elejétől kezdve, a kezelési tervet az orthodontus, protetikus és implantációt végző orvos együtt állítsa össze.

Protetikai szempontok az aplasia ellátásában

Aplasiás esetek ellátása során több protetikai megoldás is szóba jöhet. A konvencionális híd készítése fiatal korban nem javasolt a tág pulpakamra miatt, ami a pillérfogak előkészítése közben könnyen megnyílhat. A pillérfogak sérülése elkerülhető adhezív technikán alapuló

direkt kompozit híd alkalmazásával [9]. Az így készülő fogpótlások az esetek többségében hosszú távú ideiglenes megoldásnak tekinthetők, általában csak egy fog pótlására alkalmasak. A hiányzó kismetszők pótlása Maryland- vagy Virginia-híddal is történhet [6, 11]. Kisebbségi diasthema esetén elegendő lehet a szomszédos fogak héjjal történő szélesítése. Premolarisok pótlására alkalmas lehet szálerősítéses kompozit híd, illetve inlay elhorgonyzású híd készítése is [16]. Minden minimál invazív technikával készülő fogpótlás tervezésekor kiemelt jelentősége van, hogy azok ne legyenek túlterheltek. Occlusiós anomáliák, parafunkciós mozgások esetén számolnunk kell az így készített restaurátum sérülésével, törésével. Aplasia esetén kivehető fogpótlások készítése többnyire csak ideiglenes megoldásként jön szóba.

Implantológiai szempontok az aplasia ellátásában

Az aplasiás esetek nagy része implantátum alkalmazásával is ellátható. Az implantációs rendszerek fejlődésének köszönhetően 3,5–3,3–3,0–2,9 mm átmérőjű, két-részes implantátumok kerültek forgalomba, melyek limitált csontkínálat esetén jelenthetnek megoldást. Az implantáció a többi kezeléshez hasonlóan körültekintő tervezést igényel, aminek legfontosabb szempontjait röviden ismertetjük.

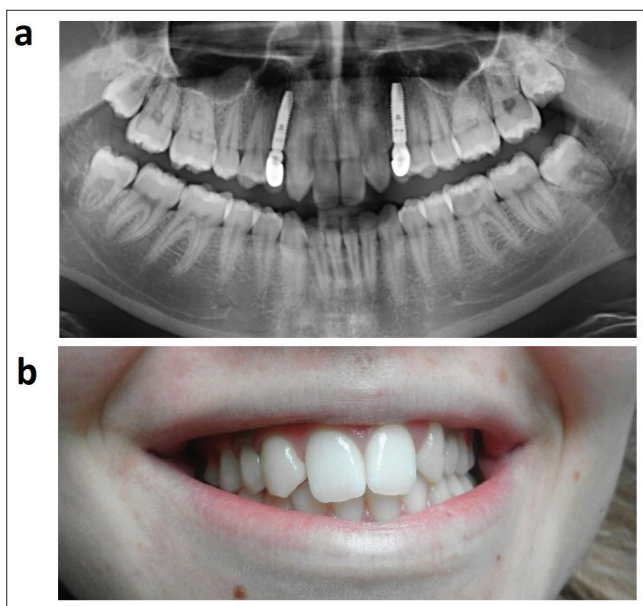
Az állcsontok növekedése során végzett sebészi beavatkozás visszafoghatja a processus alveolaris fejlődését, kedvezőtlen esztétikai eredmény mellett occlusiós anomáliát okozva [14, 20, 21]. Ez elkerülhető a növekedés befejeződésének kivárásával. A műgyökér beültetését célszerű a 18. éves életkor betöltése utánra időzíteni [4, 14, 20, 21]. Tejfogak hiánya fogszabályozó készülékhez ragasztott műanyag foggal és adhezív technikával készült hidakkal ideiglenesen pótolható az implantációig. A perzisztáló tejfog-megtartása helyfenntartás és az alveolaris csont megőrzése szempontjából is előnyös megoldást jelenthet a maradó fog pótlásáig [20]. Az implantátum behelyezhetőségét elsősorban a rendelkezésre álló helykínálat határozza meg. Ideális esetben a rendelkezésre álló csont szélessége mind oro-vestibularis, mind mesiodistalis irányban meghaladja a 6 mm-t [18].

Fogcsíra hiányakor nemcsak a fog, hanem a környező csont fejlődése is visszamarad. Ez különösen a felső kismetszők aplasiájakor figyelhető meg, ekkor homokóra formájú behúzódást tapasztalhatunk a hiányzó fog helyén. Torlódott fogzatban, illetve korai tejfog extractiót követően sokszor a fogak migrációja és dőlése miatt nincs elég hely az implantátumnak [20]. Az antagonista fog elongációja és a mélyharapás okozta vertikális helyhiány az implantátum felépítmény elkészítését akadályozhatja. A helyhiányon túl az occlusiós anomáliák és az occlusális túlterhelés is kontraindikálhatja az implantációt [10]. Ezen eseteken preprotetikai-orthodonciai kezeléssel, illetve csonthiány esetén csontpótló be-

avatkozással lehet megteremteni a megfelelő körülményeket műgyökér beültetéséhez. Az ellátás komplexitására és teljes rehabilitációhoz szükséges hosszabb kezelési időre tekintettel különösen fontos a páciens részéről a megfelelő kooperáció, a kezelési idők és a szájhigiéniai instrukciók betartása.

Esetismertetés I.

19 éves nő páciens mindkét oldali kismetsző csírahiányával érkezett. A hiányzó 12 és 22 fogak helyére maradandó szemfogak törtek elő a tejszemfogak perzisztálása mellett. Tekintettel a tejszemfogak gyökerének fokozatos felszívódására, eltávolításuk mellett döntöttünk, majd 3 hónap gyógyulási idő után 13 és 23 fogak helyére implantátumok beültetését végeztük. A perzisztáló tejfogaknak köszönhetően az implantációhoz megfelelő csontkínálat állt rendelkezésre, a műtét során 3,5 átmérőjű, 11 mm hosszú műgyökereket alkalmaztunk, amelyekre később cementezett rögzítésű korona készült. A páciens számára nem volt zavaró a szemfogak formai eltérése a kismetszők formájától, így azok esztétikai korrekciójától eltekintettünk. (1. ábra)

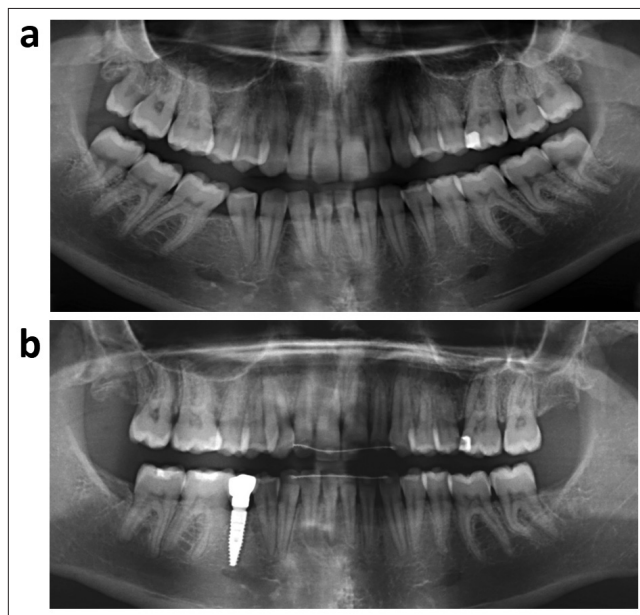


1. ábra: Esetismertetés I.

- a) 3 éves kontroll röntgen az implantátumok beültetését követően.
b) Extraorális fotó a 3 éves kontrollon.

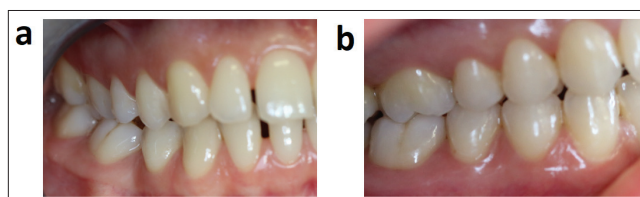
Esetismertetés II.

26 éves nőbeteg TMI panaszokkal érkezett. 45 fog ap-lasiáját korábban orthodonciai részarással, a moláris fogak mesializálásával oldották meg. Az ízületi problémák miatt azonban újabb orthodonciai kezelés vált szükségessé, amihez helyteremtés céljából a bölcsességfogak eltávolítást végeztük, majd a 46, 47 fogakat distalizáltuk.



2. ábra: Esetismertetés II.

- a) Röntgen a kiindulási állapotról a rögzített fogszabályozó készülék felhelyezése előtt.
b) Féléves kontroll röntgen az implantátum beültetését követően.



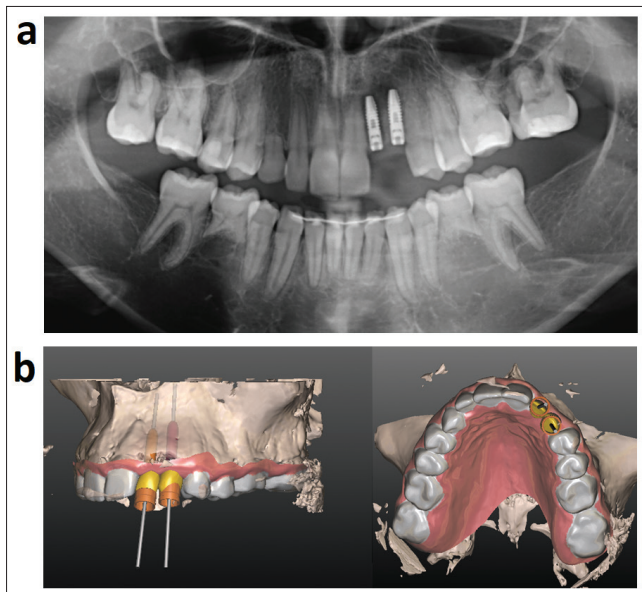
3. ábra: Esetismertetés II.

- a) Intraorális fotó a kiindulási állapotról a rögzített fogszabályozó készülék felhelyezése előtt.
b) Féléves kontrollon készült intraorális fotó az implantátum beültetését követően.

A résnyitás eredményeként a 45 helyére egy 3,3 mm átmérőjű, 12 mm hosszú implantátumot ültettünk be, amire csavaros rögzítésű koronát készítettünk. A páciens jelenleg TMI panaszoktól mentes. (2., 3. ábra)

Esetismertetés III.

25 éves oligodontiás nőbetegünk 13, 22, 23 35, 37, 45, 47 maradó fogcsírái nem fejlődtek ki. Korábbi fogszabályozó kezelése során a tejfogak megtartása mellett döntöttek helyfenntartás és csontmegőrzés céljából. A 13, 35 és 45 fogak helyén perzisztáló tejfogak stabilak voltak, a 22 és 23 helyén azonban a gyökerek fokozatos felszívódása miatt eltávolításuk mellett döntöttünk. A rendelkezésre álló limitált helykínálat miatt műtési sablont készítettünk a fogpótlás szempontjából legmegfelelőbb implantátum-pozíció eléréséhez. 22 és 23 fogaknak megfelelően két darab 3,0 mm átmérőjű implantátum behelyezésére volt lehetőségünk. (4. ábra)



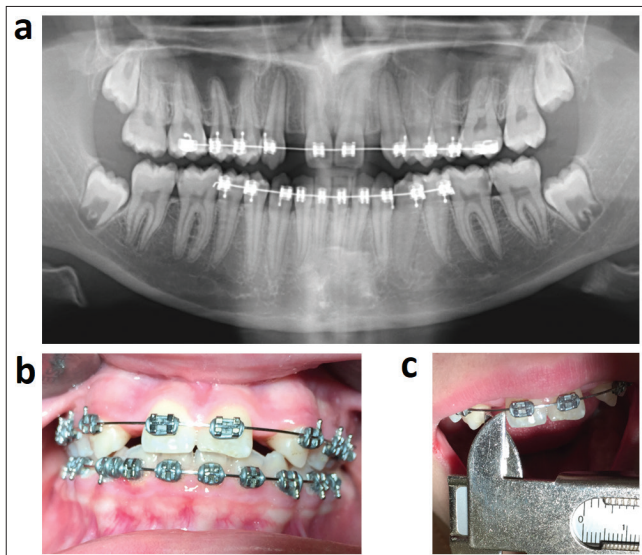
4. ábra: Esetismertetés III.

a) Azonnali kontroll röntgen az implantátumok beültetését követően.

b) A preoperatív CBCT felvételen tervezett implantációs sablon.

Esetismertetés IV.

16 éves nőbetegünk rögzített fogszabályozó készüléket viselt alsó és felső fogsorán. Felső kismetszői csirahiányosak voltak, kezelőorvosa kétéves fogszabályozó kezelés után utalta be osztályunkra implantológiai konzultáció céljából. A konzultációt protetikusok bevonásával végeztük. A kismetszők helyén homokóraszerű



5. ábra: Esetismertetés IV.

a) Az implantológiai konzultáción készült röntgenfelvétel.

b) Intraorális fotó, megfigyelhető a 12, 22 fogak helyén a buccalis csont homokóraszerű behúzóódása és a mélyharapás.

c) Intraorális fotó, látható a 12 fog helyén a 4,5 mm-es elégtelen mennyiségű mesiodistális hely.

behúzóódást tapintottunk, az implantátumok számára a fogszabályozó készülékkel nyitott rés mesiodistális szélessége 4,5 mm volt. A résnyitás során a fogak kedvezőtlen mozgása, döntése valósult meg, apicalisan tovább korlátozva a rendelkezésre álló helyet. Emellett a megfigyelhető mélyharapás az esetleges protetikai ellátást sem tette lehetővé. Tekintettel páciensünk életkorára és az implantológiai, protetikai ellátást akadályozó tényezőkre, orthodontiai kezelésének módosítását javasoltuk a fogak testes mozgásával a kismetszők területén kialakult rések zárásához. A fogszabályozó kezelés időtartama jelentősen csökkenthető lett volna a társszakmáknak a tervezésbe történő korai bevonásával. (5. ábra)

Összefoglalás

A fogcsirahiányok ellátása komplex feladat. A korai diagnózisban a gyermekfogás, orthodontus jelentősége a legnagyobb, viszont az eredményes ellátás csak összehangolt team munkával érhető el. A hagyományos ellátás mellett az implantológiai megoldások szerepe fokozatosan növekszik. A csirahiány implantátummal történő, funkcionálisan és esztétikailag is sikeres ellátásához elengedhetetlen protetikus és szájsebész bevonása már a fogszabályozó kezelés kezdeti fázisában. A fogszabályozó kezelésnek az occlusió anomáliák kiküszöbölése mellett az implantációs fogpótlás készítéséhez szükséges hely megteremtését és fenntartását kell biztosítani.

Köszönetnyilvánítás: Köszönjük Dr. Suba Zsuzsannának és Dr. Rehák Gizellának a kézirat véleményezését és tanácsait.

Anyagi támogatás: A közlemény megírása és a kapcsolódó fogászati kezelések anyagi támogatásban nem részesültek.

Szerzői munkamegosztás: Dr. Gy.-G. Sz., Dr. T. B. és Dr. S. L. az esetbemutatókban szereplő fogászati kezeléseket vettek részt, Dr. Gy.-G. Sz., Dr. M. F. és Dr. T. B. írta a kéziratot. A cikk végleges változatát valamennyi szerző elolvasta és jóváhagyta.

Érdekeltségek: A szerzőknek nincsenek érdekeltségeik.

Irodalom

- AMINI F, RAKHSHAN V, BABAEI P: Prevalence and pattern of hypodontia in the permanent dentition of 3374 Iranian orthodontic patients. *Dent Res J.* 2012; 9: 245–250.
- CHUNG CJ, HAN JH, KIM KH: The pattern and prevalence of hypodontia in Koreans. *Oral Dis.* 2008; 14: 620–625.
- DÉNES J, GÁBRIS K, HIDASI GY, TARJÁN I: *Gyermekfogászat, fogszabályozás.* (3rd ed.) Semmelweis Kiadó, 2004; 311–321.
- FEKONJA A: Hypodontia in orthodontically treated children. *Eur J Orthod.* 2005; 27: 457–460.
- GÁBRIS K, TARJÁN I, CSIKI P, KONRÁD F, SZÁDECZKY B, RÓZSA N: A maradékok csirahiányának előfordulási gyakorisága és a kezelés lehetőségei. *Fogorvosi Szemle.* 2001; 94: 137–140.

6. IFJ. TÓTH P, FEJÉRDY P, FÁJÁN T, KÓBOR A: A zománchoz ragasztott hidak és sínek. *Fogorvosi Szemle*. 1986; 79: 218–222.
7. KÁLDY A, BALATON G: A maradéfogazatban előforduló nagyfokú csírahiány. Az oligodontia kezelése gyermekkori fogszabályozással. *Fogorvosi Szemle*. 2012; 105 (4): 161–166.
8. KÉPES D, GÁBRIS K: A hypodontia előfordulási gyakorisága a Semmelweis Egyetem Gyermekfogászati és Fogszabályozási Klinikáján. *Fogorvosi Szemle*. 2013; 106 (1): 23–26.
9. KOKICH VG, KOKICH VO: Congenitally missing mandibular second premolars: Clinical options. *Am J Orthod Dentofacial Orthop*. 2006; 130: 437–444.
10. MEYER G, FANGHÄNEL J, PROFF P: Morphofunctional aspects of dental implants. *Annals of Anatomy*. 2011; 194 (2): 190–194.
11. RADNAI M, KOCSIS SAVANYA G: Minimál invazív módszer alkalmazása frontfogak területére korlátozott fogkopás helyreállításakor. *Fogorvosi Szemle*. 2013; 106 (1): 11–16.
12. RAKHSHAN V: Meta-Analysis of Observational Studies on the Most Commonly Missing Permanent Dentition (Excluding the Third Molars) in Non-Syndromic Dental Patients or Randomly-Selected Subjects, and the Factors Affecting the Observed Rates. *J Clin Pediatr Dent*. 2015; 39 (3): 199–207.
13. RAKHSHAN V, RAKHSHAN A: Systematic review and meta-analysis of congenitally missing permanent dentition: Sex dimorphism, occurrence patterns, associated factors and biasing factors. *Int Orthod*. 2016; 14 (3): 273–294.
14. ROBERTSSON S, MOHLIN B: The congenitally missing upper lateral incisor. A retrospective study of orthodontic space closure versus restorative treatment. *Eur J Orthod*. 2000; 22: 697–710.
15. SOÓS B, ALFÖLDI Á, FÁBIÁN G, JOBBÁGY-ÓVÁRI G, HERMANN P: A hypodontia következtében létrejött foghiány ellátásának lehetőségei. Irodalmi áttekintés I. *Fogorvosi Szemle*. 2010; 103 (1): 11–15.
16. SOÓS B, ALFÖLDI Á, FÁBIÁN G, JOBBÁGY-ÓVÁRI G, HERMANN P: A hypodontia következtében létrejött foghiány ellátásának lehetőségei. Irodalmi áttekintés II. *Fogorvosi Szemle*. 2010; 103 (1): 17–20.
17. SUBA ZS: *Orális és maxillofaciális patológia*. Medicina Könyvkiadó Zrt., 2011; 11.
18. SZABÓ Gy: *Szájsebészet, maxillofacialis sebészet*. (3rd ed.) 2004; 63–66.
19. SZEPESI M, NEMES J, KOVALECZ G, ALBERTH M: A csírahiányok előfordulási gyakoriságának vizsgálata a DEOEC FOK Gyermekfogászatán 1999 és 2003 között. *Fogorvosi Szemle*. 2006; 99 (6): 115–119.
20. THILANDER B: Orthodontic space closure versus implant placement in subjects with missing. *Journal of Oral Rehabilitation*. 2008; 35 (1): 64–71.
21. THILANDER B, ÖDMAN J, LEKHOLM U: Orthodontic aspects of the use of oral implants in adolescents: a 10 year follow up study. *European Journal of Orthodontics*. 2001; 23 (6): 714–731.

Case report

SZABOLCS GYULAI-GAÁL, FANNI MINYA, BÁLINT TRIMMEL, LÁSZLÓ SIMONFFY

The role of implantology in the treatment of dental aplasia

Hypodontia is the most frequent congenital tooth development disorder. Early diagnosis and multidisciplinary treatment are vital for a successful treatment. For aesthetics and space maintenance persisting deciduous teeth can be temporarily kept until the missing permanent teeth are replaced. Without prosthetic treatment space closure can be achieved by guided tooth extraction and orthodontic treatment. Prosthetic reconstruction is often compromised by tilted adjacent teeth and collapsed bite. In these cases preprosthetic orthodontic treatment is necessary to restore norm occlusion and to regain appropriate interarch and interdental space. Prosthetic reconstruction needs to be performed with minimal invasive approach especially in young patients. Adhesive bridges and veneers are preferable to conventional ones. Missing teeth can be also replaced with implants. For implantation adequate interdental space and bone amount are necessary which can be provided by preprosthetic orthodontic treatment and bone augmentation. Due to the development of implantology narrow implants became available, thus bone augmentation can be avoided in several cases. Occlusal overload and parafunctional activities also need to be eliminated by orthodontic treatment. To summarise, interdisciplinary consultation and thorough planning are inevitable for the successful treatment of hypodontia.

Keywords: aplasia, hypodontia, missing germ, implantology, multidisciplinary treatment

Dr. Volom Esztétikai Fogászati Rendelő*
 Szegedi Tudományegyetem Fogorvostudományi Kar Konzerváló és Esztétikai Fogászati Tanszék**

Transzmurális szálerősítéssel merevítés a nagyméretű MOD kavitások mechanikai ellenállóképességének növelésére – technikai leírás

DR. VOLOM ANDRÁS*, DR. FRÁTER MÁRK**

Korunk táplálkozási szokásai és az ezek következtében népbetegséggé vált caries miatt jelentős számban készülnek egyre nagyobb kiterjedésű, *mezio-okklúzio-disztális* (MOD) kavitásokba kompozíciós tömőanyagból restaurációk. A modern adhezív restaurátumokkal szemben követelmény, hogy állítsák helyre a fog funkcionális egységét, továbbá erősítsék meg azt, kivéve ezzel a későbbi esetleges foganyag-restaurátum komplexumban kialakuló töréseket. Az MOD kavitások kialakítása jelentős mechanikai gyengüléshez vezet, ami döntően a zárólecek elvesztésének, valamint a kavitás dimenzióinak (mélységének) következménye. Bár a mai kompozitok elődeikhez képest jelentős fejlődésen mentek keresztül, az extrém mélységű MOD kavitások ellátására a hagyományos direkt kompozit restaurátumok alkalmassága erősen megkérdőjelezhető. Több vizsgálat szerint az így ellátott fogak mechanikai ellenállóképessége számottevően csökkent.

Cikkünk célja egy olyan új technika bemutatása, ami a kavitás-alakítás során jelentősen meggyengült fogakat képes teherviselőbbé tenni. Az általunk alkalmazott új eljárás, a transzmurális merevítés erős mechanikai kapcsolatot teremt az MOD üreg falai között, így növelve azok ellenállóképességét az *okkluzális* irányból ható terhelésekkel szemben.

Kulcsszavak: MOD kavitás, transzmurális merevítés, szálerősítés, *okkluzális* terhelés, bruxizmus

Bevezetés

A konzerváló fogászati munka egyik leggyakrabban végzett kezeléstípusa a jelentősen destruált fogak II. osztályú MOD kavitásainak ellátása direkt vagy indirekt restauratív technikával. Bár az indirekt restauratív megoldás (betét készítése) tartós, jó megoldást jelent az említett esetben, mind a páciens, mind a fogorvos választása többször a direkt technikával, azonnal elkészített tömésekre esik. Ennek hátterében a betétek elkészítéséhez szükséges nagyobb időtartam, többalkalmas fogászati kezelés, valamint a megemelkedett költségek állnak. Az adhezív fogászat robbanásszerű fejlődése és elterjedése óta a MOD kavitásokat leggyakrabban kompozit tömésekkel állítják helyre. Ezen beavatkozások számának további emelkedése várható az amalgám kivezetésének következtében [1].

Manapság a direkt töméseknek a fiziológiás harapási erőnél nagyobb erőket is el kell viselniük. Ennek hátterében számos tényező azonosítható. Napjaink táplálkozási szokásai jelentősen eltérnek az ideálistól. A fogívek bizonyos fokú szűkülete és a fogak kisebb-nagyobb torlódása szinte általánossá vált. Ennek a folyamatnak a hátterében feltehetően az elégtelen rágás miatt alulfejlett állcsontok és a fogazat méretaránya-

lansága áll [2]. Az előbb felvázolt okok is közrejátszhatnak a bruxizmus egyre gyakoribb megjelenésében, ami jelentős túlterhelést jelent a fogazat számára.

Az MOD kavitások az egyik legsérülékenyebb kavitáskonfigurációt képviselik a zárólecek hiánya miatt. A szakirodalomban ismert, hogy a MOD kavitások preparálása jelentősen csökkenti a kezelt fog mechanikai teherviselő képességét [3]. Az így kezelt fogak sérülésének legvalószínűbb módja az oldalfalak valamelyikének letörése, ami a fogat érő erők horizontális vektorának számlájára írható. Másképpen megfogalmazva, *okkluzális* erőterhelés hatására az oldalfalak kihajlanak, a csücsökhegyek eltávolodnak egymástól és ez a fal és a kavitás alapja tájékán horizontális repedést hozhat létre, amely a fal letörését eredményezi [4].

Aggasztó tény, hogy a kavitás mélységének növelésével drasztikusan csökken a MOD kavitások töréssel szembeni ellenállóképessége vitális fogak esetében is, és a ferde rétegzéssel elkészített kompozit tömés nem tudja visszaállítani ezt, vagy megerősíteni a már meggyengült struktúrát [5]. Ennek oka a kompozit törést megállító elégtelen képességében (fracture toughness) keresendő [6], mely nagyobb volumenfaktor esetén egy klinikailag is releváns problémává válik, és a tömés és/vagy a fog eltörését okozhatja idővel.

Ismert tény, hogy a nagyméretű kompozit tömések teherviselő képessége növelhető a kavitás belsejébe helyezett polietilén szálerősítő rostokkal [7, 8]. Ugyanakkor a polietilén rostok pontos helyzete kiemelt jelentőségű a restaurált fogak megerősítése szempontjából.

Kezelési koncepció

Az alább ismertetett technika lényege a nagy kiterjedésű MOD kavitások megerősítése polietilénrostokkal és direkt tömással. Az alkalmazott technika alapja, hogy a megmaradt két falon kis lyukat fúrva a falakat összekötjük egy nyújtó erővel szemben nagy ellenállást mutató, ám jól hajlítható ultramagas molekulásúlyú polietilénrosttal (Ribbond Ultra Orthodontic, Ribbond Inc., USA). A technika újdonsága, hogy a polietilénrost a kavitásba történő applikálását követően a polietilénrost feszülés alatt polimerizáljuk, feszülés alatt lett polimerizálva, biztosítva a szemben lévő falak belső *sínezését*. Az ilyen módon ellátott fogak oldalfalai jóval nehezebben hajlíthatók, ezáltal a fog *okkluzális* erőkkel szemben mutatott mechanikai ellenállóképessége is jelentősen megnő.

Technikai leírás

A bemutatott technikát a direkt tömással még restaurálható, extrém mélységű, de nem gyökérkezelt moláris fogak (mélység 5 mm, falvastagság 2–2,5 mm) esetében javasolt elvégezni. (1. kép)

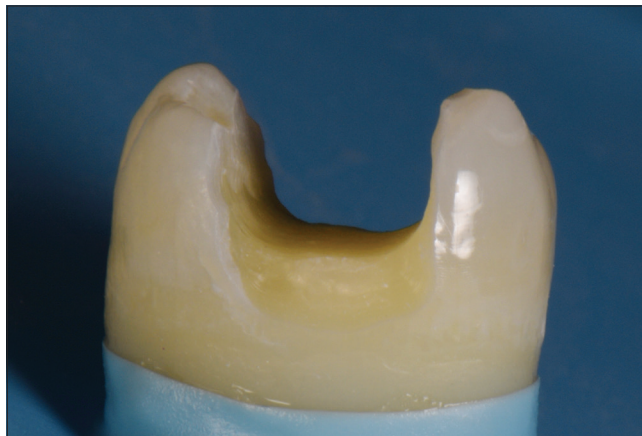Az oldalfalak áttörését és a külső felszínén elhelyezkedő külső kazettát mikropreparációs fúróval (MP 53, TwoStriper, Airbrasive Tehcnology inc. USA) hoztuk létre. A bukkális és lingvális falak mesterséges „*perforálását*” a falak *okkluzális kétharmadánál* végeztük el. (2. kép)

A kavitás tisztítása és szárítása után az alábbi adhezív protokollt alkalmaztuk: szelektív zománcsavazás után (37%-os orthofoszforsav 15 másodpercig) (3. kép) lemostuk és megszáritottuk a fogat, majd az adhezív kezelést egy enyhe önsavazó adhezívvel végeztük (G-Premio Bond, GC Europe, Leuven, Belgium) a gyártó utasításait követve. A felvitt réteget 40 másodpercig fotopolimerizáltuk.

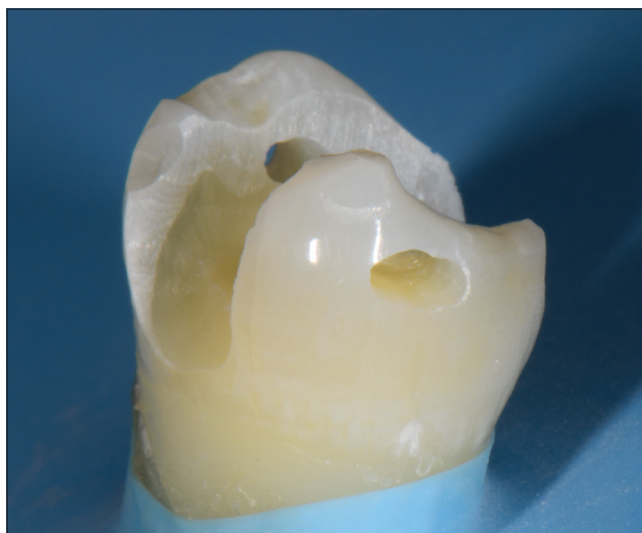A polietilénrostokból álló szalagot mindig be kell mérni és méretre kell vágni a kavitás átmérőjének megfelelően még a rostok előkezelése előtt. (4. kép) A felhasználáshoz előkészítettük a polietilén szálát, amelyet először megbondoztunk, majd a felesleget gyengéd légárammal eltávolítva magas töltöttségű flow kompozittal (G-aenial Universal Flo A3, GC Europe, Leuven, Belgium) impregnáltunk.

A kavitásban először a bukkális áttörést töltöttük fel magas töltöttségű flow kompozittal, majd a flow-n átvezettük az előzetesen bemért hosszúságú polietilén szálát (Ribbond Ultra Orthodontic, Ribbond Inc., USA) és lehajlítottuk a végét a külső kazettába, majd nagyjából 5 másodpercig fotopolimerizáltuk. Ezt követően a rostot

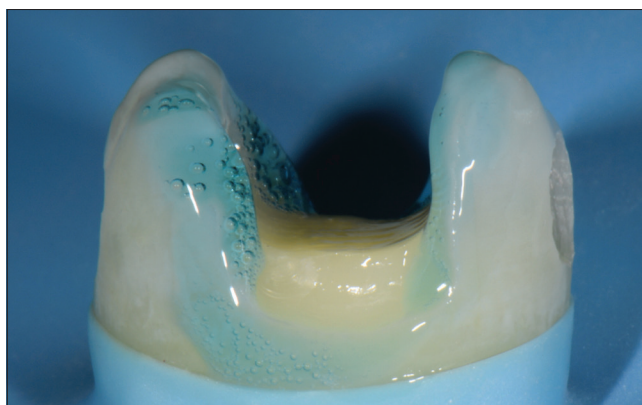
áthúztuk a lingvális falon kialakított áttörésen, majd csipesszel, enyhe húzás mellett lehajlítottuk az ott kialakított kazettába és fotopolimerizáltuk. (5. kép) Ezt követően egy körkörös Toffelmire matrica került a fogra, utána a hiányzó meziális és disztális falakat centripetális technikával felépítettük hagyományos kompozittal (G-aenial



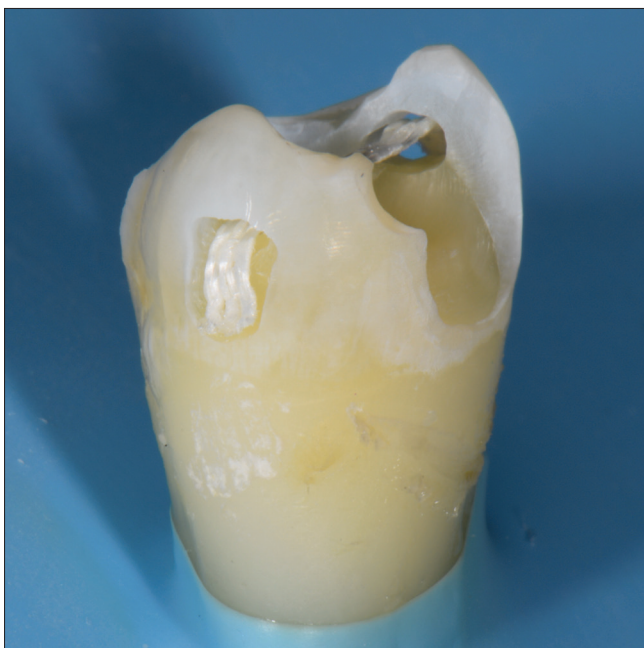1. kép: Kiindulási szituáció



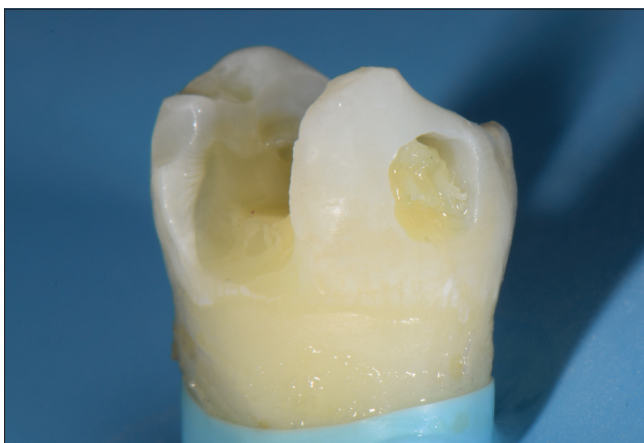2. kép: A kavitás oldalnézetből



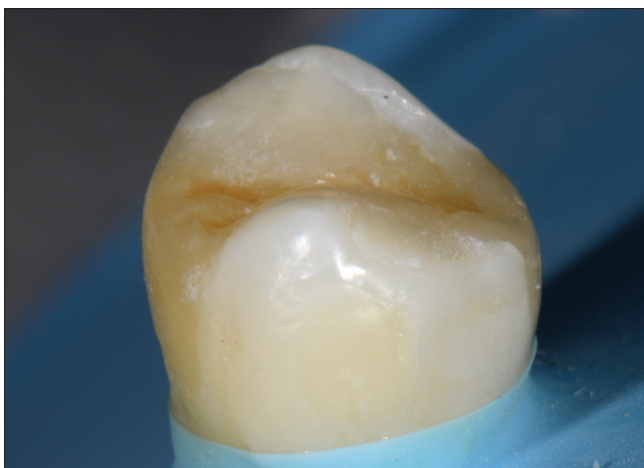
3. kép: A zománcszélek szelektív savazása



4. kép: A kavitásba bepróbált, ideális hosszúságú Ribbond szalag



5. kép: A szemben lévő, megmaradt falakat összekötő Ribbond szalag

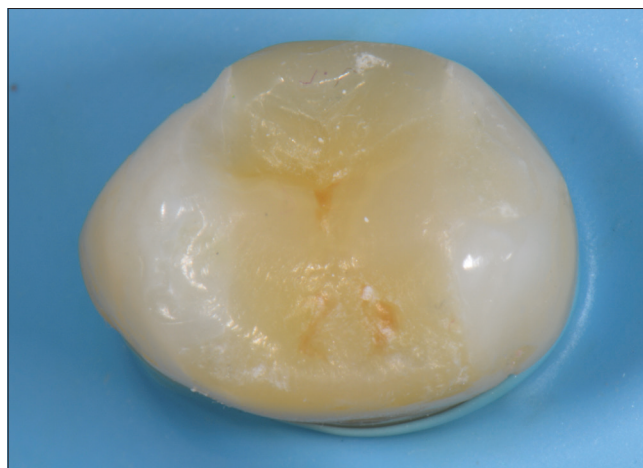

Posterior PJ-E, GC Europe, Leuven, Belgium), ezzel az eredetileg II. osztályú üreget I. osztályúvá alakítva.

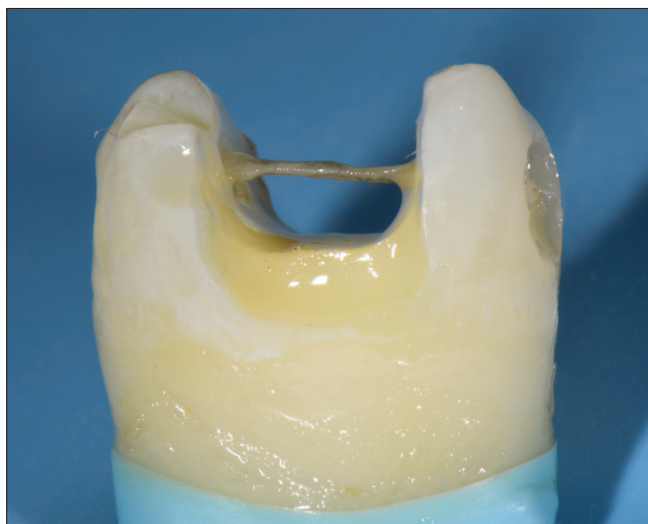A kavitást kompozitból készült rétegzett tömással láttuk el. A köztes rétegeket 20 másodpercig, az utolsó réteget pedig 60 másodpercig fotopolimerizáltuk. (6. és 7. kép)

Megbeszélés

A minimál invazív fogászat igyekszik a meglévő foganyagból minél többet megtartani, az adhezív restaurátumok pedig igyekeznek helyreállítani a fog mechanikai ellenállását a rágóerőkkel és esetleges traumákkal szemben. Eljárásunk kiválóan illeszkedik ebbe a gondolatosságba, mert alkalmazásával növelni tudjuk a destruált fogak teherviselő képességét. A MOD kavitások belső sínezése polietilénrostok felhasználásával nem új gondolat [9, 10], ugyanakkor a Belli és mtsai. által korábban leírt transzverzális szálerősítéses eljáráshoz képest [10] a transzmurális szálerősítés nem a falakat átvágva – ezáltal jelentős anyagvesztést okozva – rögzül, hanem a falakon áthaladva köti össze azokat. A leírt technika egyedisége abban rejlik, hogy feszülés alatt kapcsolják össze a polietilénrostok a megmaradt bukkális és orális falakat (8. kép), amire eddig, tudomásunk szerint, nem volt példa. Ismert tény, hogy a polietilénrostok jelentős erőknél képesek ellenállni, ha a rostok hossza maximalizálva van és azok „megnyújtva”, feszülés alatt vannak [11]. A kompozit tömések során alkalmazott, a tömésbe ágyazott polietilénrostok további előnye, hogy szinte a pozíciójuktól függetlenül képesek a törési mintázatot kedvező irányba módosítani [12]. Ezt azt jelenti, hogy ha a fog-restaurátum mint adhezív egység törése jön létre, az az esetek döntő többségében a zománc-cement junction szintjében vagy felette jön létre, így a fog könnyedén újra restaurálható [13]. Ugyanakkor a polietilénrostok fogat megerősítő, azaz a töréssel szembeni ellenállásra gyakorolt hatása erősen függ a rostok restaurátumon belüli pozíciójától [14].



6., 7. kép: Az elkészült direkt szálerősítéses restaurátum



8. kép: A megfeszített polietilén rostok a transzmurális megerősítés elkészítése során

Minden esetben fontos a rostok megfelelő átitatása adhézívvél és flow kompozitba ágyazása, ami növeli a rostok elaszticitási modulusát [15]. A rostok pozicionálása után a töméskészítésre használt hagyományos kompozitot ferde rétegzéssel érdemes használni a kavitásban a napi klinikumban már megszokott módon. Saját tapasztalatunk szerint a transzmurális megerősítés alkalmazásával képesek lehetünk mély MOD kavitások esetében megerősíteni a restaurálandó fogat, azaz helyreállítani az egészséges fogra jellemző, töréssel szembeni ellenállást [16].

További vizsgálat tárgya lehet, hogy hogyan befolyásolja az ilyen esetek ellátását és eredményességét, ha hagyományos kompozit helyett bulk-fill kompozittal restauráljuk az üreget a rostok pozicionálása és fixálása után.

Konklúzió

A bemutatott új technika egy, a napi klinikai praxisban gyakran felmerülő problémára, szituációra kínál relative gyors és tartós direkt restauratív megoldást, melynek lényege a rostok megfelelő pozicionálása és feszülés alatt inkorporálása az egyébként hagyományosnak mondható direkt kompozit restaurátumba.

Irodalom

1. MIKULÁS K, LINNINGER M, TAKÁCS E, KISPÉLYI B, NAGY K, FEJÉRDY P, HERMANN P: Paradigm shift in conservative dentistry: the end of the amalgam era. *Orv Hetil.* 2018 Oct; 159 (42): 1700–1709.
2. ROSE JC1, ROBLEE RD: Origins of dental crowding and malocclusions: an anthropological perspective. *Compend Contin Educ Dent.* 2009 Jun; 30 (5): 292–300.
3. ROCCA GT, KREJCI I: Crown and post-free adhesive restorations for endodontically treated posterior teeth: from direct composite to endocrowns. *Eur J Esthet Dent.* 2013 Summer; 8 (2): 156–179.
4. TAHA NA1, PALAMARA JE, MESSER HH: Fracture strength and fracture patterns of root filled teeth restored with direct resin restorations. *J Dent.* 2011 Aug; 39 (8): 527–535.
5. FORSTER A, BRAUNITZER G, TÓTH M, P SZABÓ B, FRÁTER M: In Vitro Fracture Resistance of Adhesively Restored Molar Teeth with Different MOD Cavity Dimensions. *J Prosthodont.* 2019 Jan; 28 (1): e325–e331.
6. LASSILA L, KEULEMANS F, SAILYNOJA E, VALLITTU PK, GAROUSHI S: Mechanical properties and fracture behavior of flowable fiber reinforced composite restorations. *Dent Mater.* 2018 Apr; 34 (4): 598–606.
7. KEMALOGLU H, EMIN KAVAL M, TURKUN M, MICOOGULLARI KURT S: Effect of novel restoration techniques on the fracture resistance of teeth treated endodontically: An in vitro study. *Dent Mater J.* 2015; 34 (5): 618–622.
8. BELLI S, COBANKARA FK, ERASLAN O, ESKITASCIOGLU G, KARBHARI V: The effect of fiber insertion on fracture resistance of endodontically treated molars with MOD cavity and reattached fractured lingual cusps. *J Biomed Mater Res B Appl Biomater.* 2006 Oct; 79 (1): 35–41.
9. BELLI S, ERDEMIR A, OZCOPUR M, ESKITASCIOGLU G: The effect of fibre insertion on fracture resistance of root filled molar teeth with MOD preparations restored with composite. *Int Endod J.* 2005 Feb; 38 (2): 73–80.
10. BELLI S, ERDEMIR A, YILDIRIM C: Reinforcement effect of polyethylene fibre in root-filled teeth: comparison of two restoration techniques. *Int Endod J.* 2006 Feb; 39 (2): 136–142.
11. KARBHARI V, STRASSLER H: Effect of fiber architecture on flexural characteristics and fracture of fiber-reinforced dental composites. *Dent Mater.* 2007 Aug; 23 (8): 960–968.
12. AKMAN S, AKMAN M, ESKITASCIOGLU G, BELLI S: Influence of several fibre-reinforced composite restoration techniques on cusp movement and fracture strength of molar teeth. *Int Endod J.* 2011 May; 44 (5): 407–415.
13. SCOTTI N, COERO BORGA FA, ALOVISI M, ROTA R, PASQUALINI D, BERUTTI E: Is fracture resistance of endodontically treated mandibular molars restored with indirect onlay composite restorations influenced by fibre post insertion? *J Dent.* 2012 Oct; 40 (10): 814–820.
14. OSKOE PA, AJAMI AA, NAVIMIPOUR EJ, OSKOE SS, SADJADI J: The effect of three composite fiber insertion techniques on fracture resistance of root-filled teeth. *J Endod.* 2009 Mar; 35 (3): 413–416.
15. BELLI S, ESKITASCIOGLU G: Biomechanical properties and clinical use of a polyethylene fibre post-core material. *International Dentistry South Africa.* Vol. 8, No. 3.
16. SÁRY T, GAROUSHI S, BRAUNITZER G, ALLEMAN D, VOLOM A, FRÁTER M: Fracture behaviour of MOD restorations reinforced by various fibre-reinforced techniques – An in vitro study. *J Mech Behav Biomed Mater.* 2019 Jul 9;98:348-356. doi: 10.1016/j.jmbbm.2019.07.006. [Epub ahead of print] PubMed PMID: 31302584.

ANDRÁS VOLOM, MÁRK FRÁTER

**Transmural fiber reinforcement in order to restore the fracture resistance of large MOD cavities
– a technical report**

Our everyday eating habits and the subsequent caries endemic led to an increase in the number of large MOD cavities restored with direct composite restorations. Today it is a requirement for modern adhesive restorations to not only replace the lost tooth structure but also restore the functional unity of the tooth and increase its fracture resistance, in order to prevent future fractures in the tooth-restoration complex. MOD cavities produce an extremely weakened situation, which is a result of the missing marginal ridges and also highly influenced by the cavity dimensions (especially the depth of the cavity). Although modern composite have undergone major development compared to their previous versions, the usage of conventional composite filling materials to restore large and deep MOD cavities as best practice is highly questionable. According to several studies teeth with the mentioned vulnerable cavities restored with direct composite fillings show reduced fracture resistance.

Our aim with this technical report is to show a technique which is capable of increasing the fracture resistance of teeth that were mechanically destabilized due to extensive loss of sound tooth structure and subsequent cavity preparation. This new method, which is termed transmural reinforcement, is able to form a strong and durable mechanical connection between the remaining cavity walls, leading to increased resistance against occlusal loading.

Keywords: MOD cavity, transmural strengthening, fiber reinforcement, occlusal loading, bruxism

Pályázat Körmöczi-pályadíjra

2020. februárig pályázhatnak a Körmöczi-pályadíjra 35 évnél fiatalabb, a Fogorvosi Szemlében 2019-ben publikáló tagjaink.

A Magyar Fogorvosok Egyesülete évente pályázaton elnyerhető Körmöczi-pályadíjban részesíti 35 éven aluli tagjainak önálló, színvonalas, tudományos munkán alapuló közleményeit, melyek a megelőző évi Fogorvosi Szemlében jelentek meg. A pályázatok elbírálásánál az eseti bíráló bizottság döntését követően azt az Elnökség egyszerű többségi szavazattal ítéli oda.

A pályadíj három fokozatban elnyerhető, melyek összegei:

I. fokozat: 200.000 Forint

II. fokozat: 150.000 Forint

III. fokozat: 100.000 Forint

A pályadíj megosztva is átadható. A nyertes pályázatok díjainak átadása az MFE konferenciáján, 2020 májusában történik.

Felhívjuk ezért minden 35 év alatti tagunk figyelmét, hogy még van lehetőségük egy idei lapszámban megjeleníteni tudományos munkájukat. Használják hát ki a lehetőséget, és nyújtsák be cikküket publikációra, így esélyt szerezvén a pénzdíjra!

A cikkek leadásával kapcsolatosan az MFE weboldalán tájékozódhatnak.

Pályázni csak a 2019-ben a Fogorvosi Szemlében megjelent közleményekkel lehet. Kérjük, a közlemény pdf változatát mellékelje e-mailes pályázatához.

A pályázat beadási határideje: **2020. február 4.**

Pályázatukat, kérjük, e-mailben juttassák el az MFE főtítkára, Prof. Dr. Fejérdy Pál részére: fejerdy.pal@dent.semmelweis-univ.hu

Magyar Fogorvosok Egyesülete

Semmelweis Egyetem Fogászati és Szájsebészeti Oktató Intézet*
Országos Onkológiai Intézet Fej-Nyaki Daganatok Kezelése Multidiszciplináris Központ**

Fogászati implantáció biszfoszfonát terápiában részesülő betegeknél

Irodalmi összefoglaló

(1. rész)

DR. PALÁSTI LEVENTE*, DR. IVÁNYI DÓRA*, DR. OBERNA FERENC**, DR. KIVOVICS MÁRTON*

Az oszteoporózis és a csontmetasztázisok kezelésénél gyakran használnak csontrezorpciót gátló szereket, köztük a biszfoszfonátok csoportjába tartozó gyógyszereket. Ezen szerek alkalmazása az állcsontok nekrozisát (medication related osteonecrosis of the jaw, MRONJ) eredményezheti. Irodalmi összefoglalónk célja a nemzetközi irodalom és ajánlások áttekintése a biszfoszfonát terápiában részesülő betegek implantációs kezelésével kapcsolatban.

Anyag és módszer

A MEDLINE és a Web of Science adatbázisán a „bisphosphonate”, „dental implant” és a „MRONJ” kulcsszavakkal végeztünk keresést a 2014-nél nem régebben megjelent angol és magyar nyelvű publikációk között.

Eredmények

A feltételeknek 291 dolgozat felelt meg. Ezen közlemények közül a szerzők konszenzus alapján 27 releváns publikációt választottak ki áttekintés céljából. A nemzetközi irodalmi adatok szerint a dentális implantáció eredményessége az orális biszfoszfonát terápiában részesült és biszfoszfonát terápiában nem részesült betegcsoportok közt nem mutatott eltérést. Intravénás biszfoszfonátok alkalmazásakor az implantátumok sikertelensége és a MRONJ kialakulása nagyobb arányban jelenik meg. A Magyar Arc-, Állcsont- és Szájsebészeti Társaság (MAÁSZT) jelenlegi ajánlása mind az orális, mind az intravénás biszfoszfonát terápiában részesült pácienseket implantáció szempontjából a magas kockázati tényezőjű csoportba sorolja, tehát a biszfoszfonát terápiát az implantáció abszolút kontraindikációjának tekinti. Jelen kutatásunk során nem találtunk olyan biokémiai markert, amely egyértelműen jósló tényezője lenne a MRONJ kialakulási valószínűségének.

Konklúzió

A biszfoszfonát terápiában részesült betegek implantációs terápiájánál mindig egyedi mérlegelés szükséges. Az implantáció sikerességét és a MRONJ kialakulásának valószínűségét befolyásolhatja a gyógyszer beviteli útja, a kezelés időtartama és az egyéb komorbiditási tényezők fennállása vagy hiánya. A téma további kutatása szükséges, hiszen a feldolgozott irodalmi kutatások során kevésben találtunk hosszú távú randomizált klinikai vizsgálatokat és egyértelmű ajánlásokat, melyek individualizálnák a biszfoszfonát terápiában részesült betegek implantációs kezelésének rizikóanalízisét. Ugyanakkor a nemzetközi szakirodalom és ajánlások tükrében a MRONJ szempontjából fogászati implantátum beültetése esetén alacsony rizikóval számolhatunk, ha betegünk 4 évnél nem régebb óta orális biszfoszfonát terápiában részesül és nem áll fenn egyéb komorbiditási tényező. Amennyiben orális biszfoszfonát terápia 4 évnél régebb óta folyamatos vagy egyéb komorbiditási tényező szerepel az anamnézisben az implantáció „drug holiday” tartása (a gyógyszeres terápia időleges felfüggesztése) esetén szintén alacsony kockázatúnak tekinthető. Ezekben az esetekben a beteget érdemes megfelelő antibiotikus profilaxisban részesíteni. A szakirodalomban konszenzus alakult ki abban, hogy az intravénás biszfoszfonát terápia esetén a fogászati implantáció a magas MRONJ rizikó miatt ellenjavallt.

Kulcsszavak: biszfoszfonát, dentális implantátum, MRONJ, β cross laps teszt, oszteoporózis

Biszfoszfonátok és más MRONJ-nyal összefüggésbe hozható gyógyszerek

A biszfoszfonát vegyületek alapváza a P-C-P (biszfoszfonát) kötés [16]. Az első biszfoszfonát vegyületet 1865-ben szintetizálták Németországban, bár a szer széleskörű gyógyászati alkalmazása csak az 1990-es évek

elején terjedt el [49]. A hidroxipatitához való erélyes kötődésük és oszteoklaszt aktivációt csökkentő, csontrezorpciót gátló hatásuk miatt széles körben alkalmazzák oszteoporózis, oszteopénia, csontátéttel járó malignus folyamatok kezelésére. A hatóanyag bevitelére történhet per os (kb. 1–10%-os hasznosulás) vagy intravénásan (kb. 60%-os hasznosulás) [16]. Általánosságban elmondható, hogy a páciensek csonttritkulásra per os, míg ma-

lignus folyamatok esetén intravénás terápiában részesülnek. Az eddig ismert leghatásosabb csontrezorpciót gátló szerként terápiásan egyre gyakrabban alkalmazzák. Egyes becslések szerint 2015-ben az Európai Unió 50 év feletti populációjának 15%-a szenved csontritkulásban, ami 23,5 millió nőt és 6 millió férfit érint. 2010-ben az EU-n belül oszteoporózis miatt kezelt páciensek 70% BP terápiában részesült [44]. Nemkívánatos mellékhatása az állcsontok nekrozisa, amit általában fogászati, szájszészeti beavatkozás előz meg. Ezért minden fogorvosnak tisztában kell lennie a szer mellékhatásával.

BP-tal kezelt pácienseknél az állcsontokon végzett beavatkozásokat (fogeltávolítás, parodontális kürettálás, implantáció, gyökércsúcs-rezekció... etc.) követően vagy valamilyen már fennálló csontot érintő gyulladásos folyamat miatt kialakulhat az ún. MRONJ állapot (Medication-Related Osteonecrosis of the Jaw, gyógyszerrel összefüggésbe hozható állcsontelhalás), melynek kezelése komplex (szájszészeti, esetleg arc-, állcsontszészeti) ellátást igényel [18, 38]. Bár a biszfoszfonátok és a MRONJ a szakmai köznyelvben összefonódott (a szövődmény korábbi elnevezése BRONJ, Bisphosphonate Related Osteonecrosis of the Jaw), megemlítendő, hogy egyéb hatóanyagú gyógyszerek is okozhatnak állcsontnekrozist. Az egyik ilyen hatóanyag a denosumab, mely egy humán monoklonális antitest, a szer megakadályozza a RANKL (receptor activator of nuclear factor kappa B ligand) és a RANK (receptor activator of nuclear factor kappa) egymáshoz kapcsolódását, ezzel csökkentve a csontrezorpciót. A másik hatóanyagcsoport az antiangiogenetikus szerek, melyek alkalmazása mellett MRONJ kialakulását figyelték meg. Ezen szereket két alcsoportra oszthatjuk: 1, monoklonális vascular endothelial growth factor (VEGF) antitestek, melyek a VEGF-hoz kapcsolódva megakadályozzák a növekedési faktor biológiai hatását. 2, kis molekulású tirozin kináz inhibitorok (TKI), amelyek blokkolják a VEGF receptorhoz tartozó jelátviteli folyamatot [29]. Látható, hogy a BP-on kívül egyéb antirezorptív terápiás és antiangiogenetikus kezelés mellett is kialakulhat az állcsontok elhalása, vizsgálatunk azonban elsősorban a BP-okra terjedt ki.

A MRONJ-ra vonatkozó prediktív laboratóriumi vizsgálatok

β cross laps teszt (szérum CTx teszt)

Szkeletális rendszerünk organikus mátrixának hozzávetőlegesen 90%-át az I-es típusú kollagén teszi ki. Oszteoklaszt aktivitás (neutrális proteázok, különböző típusú savas kémhatású vegyületek) hatására bekövetkező csontrezorpció során a kollagénrostok különböző fragmentumokra esnek szét, melyeknek egyike az ún. C-terminális telopeptid (CTx) [1]. A csontok maturációja során az I-es típusú kollagén C-terminális telopeptid területén elhelyezkedő α-aszparaginsav átalakul β-aszparagin-

savvá (β-CTx). Csontrezorpciókor az érett I-es típusú kollagén fragmentálódása során a véráramba ezek a nyolc aminosavból álló telopeptidek jutnak (β-CTx). Ezen érték emelkedése fokozott oszteoklaszt aktivációra utal, aminek hátterében hormonális, genetikai okok vagy malignus folyamatok (eg.: hyperparathyroidizmus, oszteomalácia, oszteoporózis, csont-metasztatikus folyamatok, Paget-kór, myeloma multiplex) állhatnak [5].

Bármely antirezorptív szer (eg.: biszfoszfonátok, denosumab), amelyik csökkenti az oszteoklasztok működését, ezen szérumérték esetét fogja eredményezni. Az érték fals emelkedését okozhatja a csökkent vese-funkció, ha a páciens monoklonális egérintesttel kezeltek, illetve ha biotint vagy B7 vitamint szed [11, 12].

Egyes szerzők összefüggést vélnek felfedezni a szérum β-CTx szintje és a biszfoszfonát okozta oszteonekrozis kialakulása között [31]. A gyógyszer felfüggesztését (drug holiday) követően az érték átlagosan havonta 25,9 pg/ml-rel növekszik [4, 31]. Sajnálatos módon a béta crosslaps teszt az egész testben zajló csontrezorpcióról ad információt, míg csak az állcsontokban zajló oszteoklaszt aktivációról reprezentatív értéket nem nyújt. Más kutatások megkérdőjelezik a teszt szájszészeti beavatkozás előtti szükségességét. K. J. Dal Prá és munkatársai kutatásaik alapján egyértelműen kimondják, hogy a CTx értékek és a MRONJ kialakulásának kockázata között nem állapítható meg összefüggés [8, 22]. Vaszilko és mtsai. vizsgálata szerint az egyéb lokális faktorok, mint a fogeltávolítás vagy a csont és nyálkahártya gyógyulását befolyásoló faktorok potenciózó szerepe nagyobb, mint a CTx kofaktor szerepe, így monitorozása MRONJ szempontjából szükségtelen [49].

Számos újabb vizsgálat szerint nem mutatható ki összefüggés a szérum β-CTx szint és a MRONJ kialakulása között, ezért a nemzetközi állásfoglalások alapján önmagában a szérum β-CTx szint nem tekinthető prediktív markernek a MRONJ kialakulására nézve [8, 49].

Csontspecifikus alkalikus foszfatáz (bsALP) és az oszteokalcin (OC)

A csontokban zajló metabolikus folyamatok egyensúlyi zavaráról felvilágosítást adhat a csontspecifikus alkalikus foszfatáz (bsALP) és oszteokalcin (OC) szintjeinek normál értéktől való eltérése is.

Ezen három biokémiai marker érték (CTx, bsALP, OC) együttes meghatározása prediktív lehet a MRONJ kialakulásának kockázatára [25, 27]. Colapinto és mtsai. az olaszországi bari egyetemén végzett kutatásaik alapján megállapították, hogy a kialakult MRONJ kezelése során jobb eredmények érhetők el, ha a páciensek fent említett szérumértékei megközelítik a normális értéktartományt. Illetve ha a drug holiday alatt a pácienseknek kalcium, K2 vitamin, D vitamin és E vitamin kiegészítő terápiát írnak elő [6]. Balla és mtsai. szerint a CYP2C8 AG genotípusa 19,2-szer nagyobb rizikónövekedést jelent a MRONJ kialakulására, mint a normál GG genotípus [3].

**Biszfoszfónátok, implantáció
és a MRONJ összefüggései
irodalmi adatok alapján
– az AAOMS (American Association of
Oral and Maxillofacial Surgeons) ajánlásai**

Az ONJ (Osteonecrosis of the jaw; állcsontelhalás) kialakulásának kockázata 50–100-szor nagyobb a malignus betegség miatt iv zoledronát terápiában részesülőknél, mint azoknál, akik ugyancsak malignus folyamat miatt placebo kezelésben részesültek [7, 36, 41]. Oszteoporózis miatt orális biszfoszfónát terápiában részesülő betegeknek 0,1%-os valószínűsége van a MRONJ kialakulásának a szájszészeti beavatkozást követően, ami megemelkedik 0,21%-ra, ha a szert 4 évnél tovább szedte a páciens [28]. Antirezorptív terápiaiban részesülő pácienseknél az oszteonekrózis kialakulásának kockázatára implantációt vagy endodonciai sebészeti beavatkozást követően reprezentatív adat nem állt rendelkezésre. Ennek hiányában az AAOMS (American Association of Oral and Maxillofacial Surgeons) ezen témával foglalkozó bizottsága teoretikusan azt veti fel, hogy erre hasonló esély van, mint fogeltávolítást követően [39]. A MRONJ kialakulásának valószínűsége magasabb az alsó állcsonton (73%), mint a maxillán (22,5%), de az elváltozás kialakulhat mind a két régióban is (4,5%) [40]. A betegség előfordulásának esélyét növeli a biszfoszfónát terápia megkezdése előtt már fennálló dentális eredetű gyulladás, corticosteroid, antiangiogénikus, tirozinkináz inhibitor terápia és a fogsorviselés, amely akár kétszeres rizikótényezője is lehet a MRONJ kialakulásának [40, 47, 48, 50]. Az oszteoporózis miatt biszfoszfónátot szedő pácienseknél a bizottság a kezelőorvossal való konzultációt követően a gyógyszeres terápia szüneteltetését (drug holiday) abban az esetben tanácsolja, ha a MRONJ kialakulásának esélye magas (több mint 4 éve tartó terápia, egyéb komorbiditási rizikók fennállása, mint például rheumatoid arthritis, diabetes mellitus, glükokortikoid terápia) és a páciens általános állapota lehetővé teszi. Abban az esetben, ha a páciens orális BP terápiában kevesebb mint 4 éve részesül és az anamnézisben nem szerepel egyéb klinikai rizikó, úgy a BP terápia módosítása nem szükséges [2, 34]. Ugyanakkor dentális implantátum beültetése esetén javasolják a kezelőorvossal való konzultációt követően a BP terápia dózisének csökkentését, más hatóanyag választását, esetleg a „drug holiday” megfontolását. A BP terápia szüneteltetésében Damm és Jones által kidolgozott protokoll követését javasolják. Eszerint a beavatkozást megelőzően legalább 2 hónappal szükséges a terápia felfüggesztése, melynek újraindítása csak a teljes ossealis gyógyulás után következhet [9].

Anyag és módszer

A MEDLINE és a Web of Science adatbázisán a „bisphosphonate”, „dental implant” és a „MRONJ” kulcsszavak-

kal végeztünk keresést a 2014-nél nem régebben megjelent angol és magyar nyelvű publikációk között. Ha a szerzők nem értették egyet abban, hogy egy publikáció bemutatása szükséges-e vagy sem, a szerzők konszenzus alapján döntöttek a beválogatásról vagy kihagyásról.

Eredmények

A feltételeknek 291 dolgozat felelt meg. Ezen közlemények közül a szerzők konszenzus alapján 27 releváns publikációt választottak ki áttekintés céljából.

Nemzetközi irodalmi adatok alapján elmondható, hogy oszteoporózis miatt orális BP terápiában részesülő pácienseknél a beültetett implantátumok eredményessége 85,7–100%, a BP terápiában nem részesült páciensek implantációs eredményessége 84,6–100%. Az implantáció sikertelenségi aránya magasabb iv BP terápiában részesült páciensek esetében, mint orális terápia esetén. Az adatok szerint MRONJ kialakulását azokban az esetekben észlelték, amikor invazívabb sebészeti beavatkozásra volt szükség az implantáció során (csontregenerációs eljárás, egyszerre több implantátum beültetése) [30, 33].

Khoury és munkatársai oszteoporózis miatt orális BP terápiában részesülő pácienseknél 71 implantátum beültetését követően 6 évi követéses vizsgálat során nem észleltek az implantátumok körül kialakuló, szignifikánsan nagyobb csontvesztést, mint a kontrollcsoportban. Az implantátumokkal összefüggésbe hozható MRONJ pedig nem fordult elő [21].

Stavropoulos és munkatársai irodalmi kutatásaik során (systematic review és metaanalízis) olyan implantált eseteket vizsgáltak, ahol a páciensek alacsony dózisu BP terápiában részesültek oszteoporózis miatt. A vizsgált esetek többségében az implantátumok elvesztése a maxilla posterior régiójában történt korai sikertelenség miatt. Az implantátumokkal összefüggésbe hozható MRONJ kialakulásról két közleményt emelnek ki a szerzők. Az egyikben hozzávetőlegesen 16.000 páciens közül 5 esetben (0,031%) alakult ki implantátummal kapcsolatba hozható állcsontnekrózis [15]. A másik közleményben 589 páciens között egy esetben észlelték az implantációt követő MRONJ kialakulását (0,16%) [44].

Schmitt és munkatársai a vonatkozó irodalom áttekintése során megállapították, hogy az implantátumokkal összefüggésbe hozható állcsontnekrózis nagyobb valószínűséggel jelentkezik malignus folyamatok miatt BP terápiában részesülőknél, mint csonttritkulás miatt alacsony dózisu BP terápiában részesülő pácienseknél. A beültetett implantátumok túlélési rátája orális BP terápiában részesülő pácienseknél 92,7% és 100% közé tehető az átlagosan háromtól hét és fél évig tartó követéses vizsgálatok szerint. Az implantációval összefüggésbe hozható csontelhalás mindkét állcsonton előfordult, némileg magasabb arányban a mandibulában, és mindkét állcsontban inkább a posterior szegmenseket érintette [42].

Siebert és mtsai. összehasonlító prospektív tanulmányuk során összesen 24 női páciensnek ültettek be 120 dentális implantátumot az interforaminális területre. A 12 fős csonttritkulásos tesztcsoportban a páciensek évente egyszeri intravénás BP terápiában részesültek (5 mg zoledron sav, 2,5 éves átlagos terápia tartalom) míg a 12 fős kontrollcsoportba BP terápiában nem részesülő pácienseket válogattak. A csoportokban a kormegoszlás szignifikánsan nem tért el. Egyéves követés után implantátum veszteség egyik csoportban sem volt [43].

A Kentucky Egyetem fogorvostudományi karán (University of Kentucky College of Dentistry) 2000 és 2004 között 203 páciensnél összesen 515 beültetett implantátum sikerességét vizsgálták. A páciensek közül összesen 20 esetben szerepelt oszteoporózis miatti BP terápia, aminek szedése három vagy több évig tartott. Ezen orális BP terápiában részesülő pácienseknél 46 fogászati implantátum került beültetésre, a páciensek követése során nem találtak MRONJ kialakulásával [2].

Rokas Gelazius és mtsai. MEDLINE, PubMed, PubMed Central és ResearchGate elektronikus adatbázisban történő strukturált keresés után 2006 és 2017 között megjelent publikációk közül 5 systematic review-t választottak ki, ami az orális BP terápia és dentális implantáció összefüggésével foglalkozik. A közlemények adatait analizálva megállapították, hogy a perorális BP terápia mellett nagyobb implantátum-sikeresség érhető el (5 elvesztett implantátum a 423 beültetettből), mint intravénás adagolás esetén (6 elvesztett implantátum a beültetett 68-ból) [13].

A dentális implantatio és az erre épülő fogpótlások javítják az életminőséget (QoL Quality of Life). Ezt a tényt állapította meg oszteoporózisban szenvedő nők esetében is Christine DeBaz [10].

Memon és kutatótársai retrospektív vizsgálatuk során 100 orális BP terápiában részesülő és 100 BP terápiában nem részesülő női páciensnél vizsgálták a beültetett implantátumok sikerességét és a kresztális csont változását. A BP csoportnál összesen 153 implantátum került beültetésre, míg a kontrollcsoportnál 132. Sem az implantátumok sikeressége, sem a kresztális csont felszívódása között nem találtak szignifikáns különbséget a két csoportban [32].

Hasonló következtetésre jutottak Marco Tallarico és mtsai. 3 éves követéses vizsgálatuk során 32 női páciensnél, akik heti rendszerességgel orális alendronate (35–70 mg) terápiában részesültek az implantációs beavatkozást megelőzően legalább 3 éve. 98 implantátum beültetését követően egy, a maxillában elhelyezett implantátum sikertelenségéről számoltak be a gyógyulási időszak alatt. A hároméves követéses vizsgálat során az átlagos marginális csontvesztést $1,35 \pm 0,21$ mm-nek mérték, továbbá a Bleeding on probing (BoP) és Probing Pocked Depth (PPD) értékek is stabilnak mutatkoztak ezen időszak alatt, szignifikáns eltérés nem volt a kontrollcsoporthoz képest [45].

A tudományos irodalom differenciáltan kezeli, ha a MRONJ a BP kezelés előtti implantatio (implant pre-

sent triggered) vagy kezelés alatti implantatio (implant surgery triggered) miatt következik be. Bizonyos tényezőket figyelembe véve (BP beviteli út, a kezelés ideje, a kezelés oka) a BP terápiában részesülő páciensek implantációs kockázatanalízisét elvégezve mérlegelhető lehet a dentális implantatio kivitelezése. Az orális BP terápiában részesülő pácienseknél kialakuló MRONJ kockázatának esélye hasonlóan alacsony, mint a BP terápiában nem részesülő egyének esetében.

A MRONJ kialakulhat a BP terápia előtt beültetett implantátumok területén is, így kifejezett hangsúlyt kell fektetni a dentális implantátumokkal rendelkező és antirezorptív terápiában részesült és részesülő páciensek megfelelő időközönkénti kontrolljára, fenntartó terápiajára, a megfelelő szájhigiéniára kialakítására. Giovannacci és mtsai. 250 implantáción átesett páciens esetében 15-nél figyelték meg MRONJ kialakulását. Hat páciensnél az implantációs eljárás váltotta ki a csontelhalást, míg 9 páciensnél (8 intravénás BP terápia malignus folyamat miatt, 1 perorális BP terápia csonttritkulás miatt) az implant present triggered MRONJ kialakulását figyelték meg [14, 17, 23, 24, 26, 32, 42].

Yvonne Tam és mtsai. közleményükben már BP terápiában részesülő hat női páciens esetét mutatták be, amely során az implantációt követően állcsontnekrózis alakult ki. A páciensek átlag életkora $71,8 \pm 6,5$ év volt, 4 páciens csonttritkulás miatt részesült BP terápiában (két páciens csak orális BP terápiában, egy páciens intravénás BP terápiában és egy páciens iv és per os BP terápiában részesült). Egy páciens melldegánat miatt, egy páciens myeloma multiplex miatt iv BP terápiában részesült. Az implantátum beültetése és a panaszok jelentkezése között átlagosan 5 hónap telt el. Az összes esetben a MRONJ sebészi kezelésének megfelelően jártak el: aszeptikus műtéstechnika, az elhalt csont teljes eltávolítása, a per primam sebzárásra törekvés a lebeny megnyújtásával, kollagén graft és fibrin ragasztó alkalmazása. Négy esetben (két páciens oszteoporózis miatt per os BP, egy páciens ugyancsak oszteoporózis miatt iv és per os BP és egy páciens melldegánat miatt iv BP terápiában részesült) az implantátumokat és a sequestert eltávolították és a fentebb leírt módon egyesítették a sebszéleket, az összes esetben a gyógyulás eseménytelenül zajlott. Egy páciens esetében az implantációt követően denudálódott csontfelszín, duzzanat és fájdalom jelentkezett az implantációs területen, kémiai és mechanikai plakk-kontroll sikertelensége miatt az ínformázó csavarokat eltávolították és submucosus lebennyel zárták a sebet. A gyógyulás után a területet ismét feltárták és a maradék sequestert eltávolították. Mivel az implantátumok stabilitása megfelelő volt és a páciens nem egyezett bele azok eltávolításába, ezért azokat végleges protetikai felépítménnyel látták el. 14 hónapos követés során a páciensnél nem észleltek komplikációkat. A hatodik (csonttritkulás miatt iv BP terápia) esetben az implantátumok eltávolítását és sebzárását követően öt hónap elteltével fájdalom és duzzanat jelentkezett, az előző műtéti területet újra feltárták,

az előzőleg implantált terület melletti szemfogát és a questert eltávolították, majd a területet újra zárták. Ezen beavatkozás után a gyógyulás eseménytelen volt [46].

M. A. Porgell és mtsai. esettanulmányukban 11 esetet vizsgáltak, melyek során a már sikeresen oszteointegráció implantátum körül alakult ki oszteonekrózis antirezorptív terápia elkezdését követően. (8 esetben alendronate, egy esetben zoledronate és két esetben denosumab volt a hatóanyag). Mindegyik esetben több mint két év antirezorptív terápiát követően következett be a MRONJ kialakulása az implantátumok körül. Megfigyeléseik szerint a folyamat csak az implantátumokra koncentrálódott és a környező fogakat nem érintette. A szerzők azt állapították meg, hogy ilyen esetekben az implantátumok sikertelensége eltér az antirezorptív terápiban nem részesülő páciensekétől, mivel az eltávolított implantátumokhoz még a környező nekrotikus csontszövet kapcsolódott. Ezen jelenség okát a periodontális ligamentumok hiányával magyarázzák, mivel így a rágóerő közvetlenül a csontra fejt ki hatását, melynek következménye lokalizált csontnekrózis lehet. Perioperatív antibiotikus védelemben az implantátumok és a szekveszter eltávolítását követően a műtéti területek megfelelően gyógyultak [35].

A CT és MRI felvételek mellett alternatív lehetőséget kínál a nekrotikus zóna határainak meghatározására az állcsontok fluoreszcenciás vizsgálata. A tetracycline antibiotikumok és származékaik fluoreszcens tulajdonságú vegyületek, melyek a csontszövetben lévő kalciumionokhoz kötődnek. Ha a műtéti beavatkozás előtt ezen antibiotikum terápiájában részesül a páciens, intraoperatív a megfelelő hullámhosszúságú fényt (525–540 nm) és segédeszközt használva (VELscope) elkülöníthető a vitális és non-vitális csontszövet egymástól (az élő csontnak erősebb zöldes fluoreszcenciája van) [19].

Egyes tanulmányok szerint a VELscope rendszer az élő csontszövet autofluoreszcenciáját hozza létre és így tetracyclines jelölés nélkül is elkülöníthető a nekrotizált csontszövet az élőtől [37].

Megbeszélés és következtetések

A nemzetközi irodalmi adatok szerint az implantációs sikeressége szempontjából az orális biszfoszfonát terápiban részesült és biszfoszfonát terápiban nem részesült betegcsoportok közt nem mutatkozott eltérés. Intravénás biszfoszfonátok alkalmazásakor az implantátumok sikertelensége és a MRONJ kialakulása nagyobb arányban jelenik meg. A Magyar Arc-, Állcsont- és Szájsebészeti Társaság (MAÁSZT) jelenlegi ajánlása mind az orális, mind az intravénás biszfoszfonát terápiban részesült pácienseket implantáció szempontjából a magas kockázati tényezőjű csoportba sorolja, tehát a biszfoszfonát terápiát az implantáció abszolút kontra-indikációjának tekinti. Jelen kutatásunk során nem találtunk olyan biokémiai markert, ami egyértelműen jósló tényezője lenne a MRONJ kialakulási valószínűségének.

Konklúzió

A biszfoszfonát terápiban részesült betegek implantációs terápiájánál mindig egyedi mérlegelés szükséges. Az implantáció sikerességét és a MRONJ kialakulásának valószínűségét befolyásolhatja a gyógyszer beviteli útja, a kezelés időtartalma és az egyéb komorbiditási tényezők fennállása vagy hiánya. A téma további kutatása szükséges, hiszen a feldolgozott irodalmi kutatások során kevésben találtunk hosszú távú randomizált klinikai vizsgálatokat és egyértelmű ajánlásokat, melyek individualizálnák a biszfoszfonát terápiban részesült betegek implantációs kezelésének rizikóanalízisét. Ugyanakkor a nemzetközi szakirodalom és ajánlások tükrében a MRONJ szempontjából fogászati implantátum beültetése esetén alacsony rizikóval számolhatunk, amennyiben betegünk 4 évnél nem régebb óta részesül orális biszfoszfonát terápiban és nem áll fenn egyéb komorbiditási tényező. Amennyiben orális biszfoszfonát terápia 4 évnél régebb óta folyamatos vagy egyéb komorbiditási tényező szerepel az anamnézisben, az implantáció „drug holiday” tartása (a gyógyszeres terápia időleges felfüggesztése) esetén szintén alacsony kockázatúnak tekinthető. Ezekben az esetekben a beteget érdemes megfelelő antibiotikus profilaxisban részesíteni. A szakirodalomban konszenzus alakult ki abban, hogy az intravénás biszfoszfonát terápia esetén a fogászati implantáció a magas MRONJ rizikó miatt ellenjavallt.

Anyagi támogatás: a közlemény megírása anyagi támogatásban nem részesült.

Érdekeltségek: A szerzőknek nincsenek érdekeltsegeik, továbbá valamennyi szerző elolvasta és jóváhagyta a közleményt.

Irodalom

1. ÁDÁM V: Orvosi Biokémia. *Semmelweis Kiadó*, 2016.
2. AL-SABBAGH M, ROBINSON FG, ROMANOS G, THOMAS MV: Osteoporosis and bisphosphonate-related osteonecrosis in a dental school implant patient population. *Implant Dent.* 2015; 24 (3): 328–332.
3. BALLA B, VASZILKO M, KOSA JP, PODANI J, TAKACS I, TOBIAS B, et al.: New approach to analyze genetic and clinical data in bisphosphonate-induced osteonecrosis of the jaw. *Oral Dis.* 2012; 18 (6): 580–585.
4. CARL E MISCH RRR: *Avoiding Complications in Oral Implantology.* Elsevier, 2018.
5. CHRISTGAU S, BITSCH-JENSEN O, HANOVER BJARNASON N, GAMWELL HENRIKSEN E, QVIST P, ALEXANDERSEN P, et al.: Serum CrossLaps for monitoring the response in individuals undergoing antiresorptive therapy. *Bone.* 2000; 26 (5): 505–511.
6. COLAPINTO G, VOLPI R, FORINO G, TRICARICO V, DE BENEDITTIS M, CORTELAZZI R, et al.: Patients' osteometabolic control improves the management of medication-related osteonecrosis of the jaw. *Oral surgery, oral medicine, oral pathology and oral radiology.* 2018; 125 (2): 147–156.
7. COLEMAN R, WOODWARD E, BROWN J, CAMERON D, BELL R, DODWELL D, et al.: Safety of zoledronic acid and incidence of osteonecrosis of the jaw (ONJ) during adjuvant therapy in a randomised phase III trial (AZURE: BIG 01-04) for women with stage II/III breast cancer. *Breast cancer research and treatment.* 2011; 127 (2): 429–438.

8. DAL PRA KJ, LEMOS CA, OKAMOTO R, SOUBHIA AM, PELLIZZER EP: Efficacy of the C-terminal telopeptide test in predicting the development of bisphosphonate-related osteonecrosis of the jaw: a systematic review. *International journal of oral and maxillofacial surgery*. 2017; 46 (2): 151–156.
9. DAMM DD, JONES DM: Bisphosphonate-related osteonecrosis of the jaws: a potential alternative to drug holidays. *General dentistry*. 2013; 61 (5): 33–38.
10. DEBAZ C, HAHN J, LANG L, PALOMO L: Dental Implant Supported Restorations Improve Quality of Life in Osteoporotic Women. *Int J Dent*. 2015; 2015: 451923.
11. DELMAS PD, EASTELL R, GARNERO P, SEIBEL MJ, STEPAN J: The use of biochemical markers of bone turnover in osteoporosis. Committee of Scientific Advisors of the International Osteoporosis Foundation. *Osteoporosis international: a journal established as result of cooperation between the European Foundation for Osteoporosis and the National Osteoporosis Foundation of the USA*. 2000; 11 Suppl 6: s2–17.
12. GARNERO P, BOREL O, DELMAS PD: Evaluation of a fully automated serum assay for C-terminal cross-linking telopeptide of type I collagen in osteoporosis. *Clinical chemistry*. 2001; 47 (4): 694–702.
13. GELAZIUS R, POSKEVICIUS L, SAKAVICIUS D, GRIMUTA V, JUODZBALYS G: Dental Implant Placement in Patients on Bisphosphonate Therapy: a Systematic Review. *J Oral Maxillofac Res*. 2018; 9 (3): e2.
14. GIOVANNACCI I, MELETI M, MANFREDI M, MORTELLARO C, GRECO LUCCHINA A, BONANINI M, et al.: Medication-Related Osteonecrosis of the Jaw Around Dental Implants: Implant Surgery-Triggered or Implant Presence-Triggered Osteonecrosis? *The Journal of craniofacial surgery*. 2016; 27 (3): 697–701.
15. GOSS A, BARTOLD M, SAMBROOK P, HAWKER P: The nature and frequency of bisphosphonate-associated osteonecrosis of the jaws in dental implant patients: a South Australian case series. *J Oral Maxillofac Surg*. 2010; 68 (2): 337–343.
16. GYIRES K FZ: Farmakológia alapjai. *Medicina*, 2011.
17. JACOBSEN C, METZLER P, ROSSLE M, OBWEGESER J, ZEMANN W, GRATZ KW: Osteopathology induced by bisphosphonates and dental implants: clinical observations. *Clinical oral investigations*. 2013; 17 (1): 167–175.
18. JOÓB FA, KÖRMÖCZI K, NÉMETH Zs, BOGDÁN S: Társszaktmák szerepe a szájszészeti beavatkozások során, avagy miért tartozik szorosan össze az arc-, állcsont-, szájszészet és a dento-alveolaris szájszészet. *Magyar Fogorvos: A magyar orvosi kamara fogorvosi tagozatának lapja*. 2015; 24: (4) 190–194.
19. KENNETH E FLEISHER RK, SVEN O: Antiresorptive Drug-related Osteonecrosis of the Jaw (ARONJ) – a Guide to Research. Thieme 1st edition. 2016 september 64. 29–35.
20. KHAN AA, MORRISON A, HANLEY DA, FELSEBERG D, McCAULEY LK, O'RYAN F, et al.: Diagnosis and management of osteonecrosis of the jaw: a systematic review and international consensus. *Journal of bone and mineral research: the official journal of the American Society for Bone and Mineral Research*. 2015; 30 (1): 3–23.
21. KHOURY F, HIDAJAT H: Extensive Autogenous Bone Augmentation and Implantation in Patients Under Bisphosphonate Treatment: A 15-Case Series. *The International journal of periodontics & restorative dentistry*. 2016; 36 (1): 9–18.
22. KIM JW, KONG KA, KIM SJ, CHOI SK, CHA IH, KIM MR: Prospective biomarker evaluation in patients with osteonecrosis of the jaw who received bisphosphonates. *Bone*. 2013; 57 (1): 201–205.
23. KOKA S, BABU NM, NORELL A: Survival of dental implants in postmenopausal bisphosphonate users. *Journal of prosthodontic research*. 2010; 54 (3): 108–111.
24. KWON TG, LEE CO, PARK JW, CHOI SY, RIJAL G, SHIN HI: Osteonecrosis associated with dental implants in patients undergoing bisphosphonate treatment. *Clinical oral implants research*. 2014; 25 (5): 632–640.
25. KWON YD, OHE JY, KIM DY, CHUNG DJ, PARK YD: Retrospective study of two biochemical markers for the risk assessment of oral bisphosphonate-related osteonecrosis of the jaws: can they be utilized as risk markers? *Clinical oral implants research*. 2011; 22 (1): 100–105.
26. LAZAROVICI TS, YAHALOM R, TAICHER S, SCHWARTZ-ARAD D, PELEG O, YAROM N: Bisphosphonate-related osteonecrosis of the jaw associated with dental implants. *J Oral Maxillofac Surg*. 2010; 68 (4): 790–796.
27. LEE JJ, CHENG SJ, WANG JJ, CHIANG CP, CHANG HH, CHEN HM, et al.: Factors predicting the prognosis of oral alendronate-related osteonecrosis of the jaws: a 4-year cohort study. *Head & neck*. 2013; 35 (12): 1787–1795.
28. LO JC, O'RYAN FS, GORDON NP, YANG J, HUI RL, MARTIN D, et al.: Prevalence of osteonecrosis of the jaw in patients with oral bisphosphonate exposure. *J Oral Maxillofac Surg*. 2010; 68 (2): 243–253.
29. LOMBARD T, NEIRINCKX V, ROGISTER B, GILON Y, WISLET S: Medication-Related Osteonecrosis of the Jaw: New Insights into Molecular Mechanisms and Cellular Therapeutic Approaches. *Stem cells international*. 2016; 2016: 8768162.
30. MADRID C, SANZ M: What impact do systemically administered bisphosphonates have on oral implant therapy? A systematic review. *Clinical oral implants research*. 2009; 20 Suppl 4: 87–95.
31. MARX RE, CILLO JE, JR., ULLOA JJ: Oral bisphosphonate-induced osteonecrosis: risk factors, prediction of risk using serum CTX testing, prevention, and treatment. *J Oral Maxillofac Surg*. 2007; 65 (12): 2397–2410.
32. MEMON S, WELTMAN RL, KATANCIK JA: Oral bisphosphonates: early endosseous dental implant success and crestal bone changes. A retrospective study. *The International journal of oral & maxillofacial implants*. 2012; 27 (5): 1216–1222.
33. MENDES V, DOS SANTOS GO, CALASANS-MAIA MD, GRANJEIRO JM, MORASCHINI V: Impact of bisphosphonate therapy on dental implant outcomes: An overview of systematic review evidence. *International journal of oral and maxillofacial surgery*. 2018.
34. NAGY R SK, SZÜCS A, RUSZIN T, JOÓB-FÁ: A rheumatoid arthritis hatása a szájszészeti és implantológiai ellátásban a szakirodalom alapján. *Fogorvosi szemle*. 2017; 110 (1): 3–6.
35. POGREL MA, RUGGIERO SL: Previously successful dental implants can fail when patients commence anti-resorptive therapy—a case series. *International journal of oral and maxillofacial surgery*. 2018; 47 (2): 220–222.
36. QI WX, TANG LN, HE AN, YAO Y, SHEN Z: Risk of osteonecrosis of the jaw in cancer patients receiving denosumab: a meta-analysis of seven randomized controlled trials. *International journal of clinical oncology*. 2014; 19 (2): 403–410.
37. RISTOW O, PAUTKE C: Auto-fluorescence of the bone and its use for delineation of bone necrosis. *International journal of oral and maxillofacial surgery*. 2014; 43 (11): 1391–1393.
38. RUGGIERO SL, DODSON TB, ASSAEL LA, LANDESBURG R, MARX RE, MEHROTRA B, et al.: American Association of Oral and Maxillofacial Surgeons position paper on bisphosphonate-related osteonecrosis of the jaws – 2009 update. *J Oral Maxillofac Surg*. 2009; 67 (5 Suppl): 2–12.
39. RUGGIERO SL, DODSON TB, FANTASIA J, GOODDAY R, AGHALOO T, MEHROTRA B, et al.: American Association of Oral and Maxillofacial Surgeons position paper on medication-related osteonecrosis of the jaw – 2014 update. *J Oral Maxillofac Surg*. 2014; 72 (10): 1938–1956.
40. SAAD F, BROWN JE, VAN POZNAK C, IBRAHIM T, STEMMER SM, STOPECK AT, et al.: Incidence, risk factors, and outcomes of osteonecrosis of the jaw: integrated analysis from three blinded active-controlled phase III trials in cancer patients with bone metastases. *Annals of oncology: official journal of the European Society for Medical Oncology*. 2012; 23 (5): 1341–1347.
41. SCAGLIOTTI GV, HIRSH V, SIENA S, HENRY DH, WOLL PJ, MANEGOLD C, et al.: Overall survival improvement in patients with lung cancer and bone metastases treated with denosumab versus zoledronic acid: subgroup analysis from a randomized phase 3 study. *Journal of thoracic oncology: official publication of the International*

- Association for the Study of Lung Cancer*. 2012; 7 (12): 1823–1829.
42. SCHMITT CM, BUCHBENDER M, LUTZ R, NEUKAM FW: Oral implant survival in patients with bisphosphonate (BP)/antiresorptive and radiation therapy and their impact on osteonecrosis of the jaws. A systematic review. *European journal of oral implantology*. 2018; 11 Suppl 1: s93-s111.
 43. SIEBERT T, JURKOVIC R, STATELOVA D, STRECHA J: Immediate Implant Placement in a Patient With Osteoporosis Undergoing Bisphosphonate Therapy: 1-Year Preliminary Prospective Study. *J Oral Implantol*. 2015; 41 Spec No: 360–365.
 44. STAVROPOULOS A, BERL K, PIETSMANN P, PANDIS N, SCHIOT M, KLINGE B: The effect of antiresorptive drugs on implant therapy: Systematic review and meta-analysis. *Clinical oral implants research*. 2018; 29 Suppl 18: 54–92.
 45. TALLARICO M, CANULLO L, XHANARI E, MELONI SM: Dental implants treatment outcomes in patient under active therapy with alendronate: 3-year follow-up results of a multicenter prospective observational study. *Clinical oral implants research*. 2016; 27 (8): 943–949.
 46. TAM Y, KAR K, NOWZARI H, CHA HS, AHN KM: Osteonecrosis of the jaw after implant surgery in patients treated with bisphosphonates—a presentation of six consecutive cases. *Clinical implant dentistry and related research*. 2014; 16 (5): 751–761.
 47. TSAO C, DARBY I, EBELING PR, WALSH K, O'BRIEN-SIMPSON N, REYNOLDS E, et al.: Oral health risk factors for bisphosphonate-associated jaw osteonecrosis. *J Oral Maxillofac Surg*. 2013; 71 (8): 1360–1366.
 48. VAHTSEVANOS K, KYRGIDIS A, VERROU E, KATODRITOU E, TRIARIDIS S, ANDREADIS CG, et al.: Longitudinal cohort study of risk factors in cancer patients of bisphosphonate-related osteonecrosis of the jaw. *Journal of clinical oncology: official journal of the American Society of Clinical Oncology*. 2009; 27 (32): 5356–5362.
 49. VASZILKÓ M: Biszfoszfónát okozta állcsontnekrózis prognózisát befolyásoló tényezők. *Doktori értekezés*. 2015: 1–6, 19–82.
 50. YAMAZAKI T, YAMORI M, ISHIZAKI T, ASAI K, GOTO K, TAKAHASHI K, et al.: Increased incidence of osteonecrosis of the jaw after tooth extraction in patients treated with bisphosphonates: a cohort study. *International journal of oral and maxillofacial surgery*. 2012; 41 (11): 1397–1403.

Review

LEVENTE PALÁSTI, DÓRA IVÁNYI, FERENC OBERNA, MÁRTON KIVOVICS

The Placement of Dental Implants in Patients Receiving Bisphosphonate Therapy

Literature Review
(Part I.)

Bisphosphonates (BP) are widely used in the therapy of osteoporosis and bone related metastatic lesions. The administration of BPs may lead to necrosis of the jaws (medication related osteonecrosis of the jaw, MRONJ). The aim of our review is to summarise the literature, recommendations, and current position papers on dental implant placement in patients receiving BPs.

Materials and Methods

Structured search strategy was applied on electronic databases: MEDLINE and Web of Science using the following keywords: “bisphosphonates”, “dental implant”, and “MRONJ”. Scientific publications in Hungarian and English between 2014 and 2019 were identified.

Results

The initial search resulted in a total of 291 articles. By consensus the authors selected 27 relevant publications to review. According to our review implant success is similar in patients receiving oral BPs and patients not taking BPs. Implant failure and MRONJ is more prevalent in patients receiving intravenous BPs than in patients not receiving iv BP therapy. The current recommendation of the Hungarian Association of Oral and Maxillofacial Surgeons states that both oral and intravenous BP therapy contraindicates dental implant placement because of the high risk of MRONJ. According to our review there is no single biological marker suitable for the prediction of MRONJ.

Conclusions

Dental implant placement in patients receiving BPs requires risk benefit assessment for every individual case. Success of implantation and development of MRONJ is influenced by methods of BP administration, the medical condition because of which the BPs were prescribed, the duration of BP treatment, and comorbidities that promote the development of MRONJ. Further studies are essential since there are few long terms randomized controlled clinical studies in this field. However, based on international recommendations and position papers it is safe to state that placement of dental implants should be avoided in the oncology patient receiving intravenous BPs. For patients receiving oral BPs for less than four years and have no comorbidities that promote the development of MRONJ dental implant placement is low risk. For patients receiving oral BPs for more than four years or have comorbidities that promote the development of MRONJ dental implant placement may be considered using a drug holiday protocol. However, in these cases it is recommended that patients receive antibiotic prophylaxis for dental implant placement.

Keywords: dental implant placement, bisphosphonate, MRONJ, dentoalveolar surgery, β -CTx test, osteoporosis

Semmelweis Egyetem Fogorvostudományi Kar*
 Semmelweis Egyetem Arc-, Állcsont-, Szájsebészeti és Fogászati Klinika**
 Semmelweis Egyetem II. sz. Szülészeti és Nőgyógyászati Klinika***

Várandósság és gyógyszerek

Hogyan kezeljük állapotos pácienseket a fogászati rendelőben?

DR. MIKLÓS RÉKA*, DR. FORGÓ KRISTÓF*, DR. KOMLÓS GYÖRGY**,
 DR. JOÓB-FANCSALY ÁRPÁD**, DR. ÁCS NÁNDOR***

A várandós páciensek fogászati kezelése néhány pontban eltér a nem várandósokétól. A fogorvos feladata az erre vonatkozó naprakész információk ismerete, melyek betartásával az anya és a magzat egészsége is megóvható. A várandós nőknek gyakrabban kell látogatniuk a fogorvosi szakrendelést, hiszen a megváltozott hormonális hatások fokozott rizikót jelentenek egyes fogászati kórképek kialakulására. Ezek felismerése és szakszerű ellátása kulcsfontosságú a terhesség során. Mind a kezelés menete, mind a szükséges gyógyszerelés nagyobb odafigyelést igényel a fogorvos részéről. A várandósok fogászati kezelését befolyásoló tényezőket és a magzati fejlődésre ható gyógyszereket számos tudományos kutatás célozza, ám a rendelkezésünkre álló információ még így is csekély. Cikkünkben a fogászati gyakorlatban használt gyógyszereket – antibiotikumok, fájdalomcsillapítók, helyi érzéstelenítők, gombaellenes készítmények, vírusellenes szerek, szorongáscsökkentők, szájfertőtlenítők és szájüregi ecsetelők – gyűjtöttük össze és összegeztük a várandósságban történő alkalmazhatóságukat az aktuális irányelvek alapján.

Kulcsszavak: terhesség, fogászati kezelés, gyógyszeres terápia, antibiotikumok, helyi érzéstelenítők

A várandós nők szervezete folyamatosan alkalmazkodik a magzat igényeihez, ezzel támogatva a fejlődő életet. Lényeges, hogy mindhárom trimeszter alatt a szükséges gyógyszerelés is a megváltozott állapotokhoz igazodjon, mind az anya, mind a magzat védelme érdekében.

Az anya szervezete komplex élettani változásokon megy keresztül. A megnövekedett zsírszövet és plazmatérfogat miatt az alkalmazott gyógyszerek eloszlási térfogata jelentős mértékben megnő. Az alacsonyabb albuminszint következtében a szabad gyógyszer-koncentráció megemelkedik, valamint rövidebb felezési idővel kell számolnunk a megnövekedett RBF és GFR miatt [27]. A progeszteron- és az ösztrogénszint emelkedése az orális flóra befolyásolásán túl hatással van a máj mikrosomalis enzimrendszerére is. Ily módon a gyógyszerek biohasznosulása megváltozik. Mivel a progeszteron és az ösztrogén inzulin antagonisták, hatásukra inzulinrezisztencia és terhességi diabetes alakulhat ki, amelyek fennállása esetén elhúzódó sebgyógyulással kell számolnunk a szájsebészeti beavatkozások során [35].

A vértérfogat közel a duplájára nő, ami alacsony alakoselem-számmal társulva átmeneti anaemiát okozhat. Mivel a terhesség hypercoagulabilis állapotot idéz elő, kevésbé kell tartanunk az invazív beavatkozások során kialakuló fokozott vérzéstől [35].

Törekednünk kell a gyógyszerelés minimalizálására, a teratogén gyógyszerek mellőzésére (azok más gyógy-

szerekkel történő helyettesítésére), a megfelelő dózizálásra, mindemellett mérlegelnünk kell a váratlan, eddig ismeretlen kockázatok felmerülésének lehetőségét is [39].

Az általános ellátás kérdései

Még a teherbeesés előtt érdemes a nők teljes fogászati szanálását elvégezni. Nehézséget jelentenek a várandósság során tapasztalt hormonális változások által indukált fogászati kórképek is, pl. a terhességi gingivitis, gingivahyperplasia, pyogen granuloma kialakulása, fokozott carieshajlam, fogmobilitás-fokozódás, nyálparaméterek megváltozása, xerostomia, fogerozió megjelenése [14].

Törekednünk kell a kezelés idejének lerövidítésére, a minimál invazivitásra és a megfelelő szájhigiéné kialakítására. A szék és a kismama megfelelő pozicionálása a harmadik trimeszterben kiemelten fontos. Ha tartósan háton fekvő pácienssel kezeljük a várandósságban, a nehezedő uterus mechanikusan komprimálhatja a vena cava inferiort, ezzel anyai és magzati hypoxiát okozva. Ennek megelőzése céljából ajánlott egy kisebb párnát, törölközőt helyezni a páciens csípője alá, enyhe oldalfekvést létrehozva ezzel [36].

Az első trimeszter gyakori kísérőjelensége a rosszullet és a hányás. A szájüregben lecsökkent pH érték nagy-

ban hozzájárul a fogak eróziójához. Ennek elkerülése érdekében hányás után ajánlott a szódabikarbónás szájröplötés (1 kiskanál szódabikarbóna 1 pohár vízben feloldva) [37].

Gyakran felmerülő kérdés az amalgámtömések magzatkárosító hatása. A WHO adatai szerint a szájból felszabaduló higany mennyisége minimális, így 5-nél több higanyrestaurátum esetében is a napi felszabaduló higany mennyiség a toxikus küszöbérték (10 µg/kg/nap) 1%-át sem éri el, így nincs káros hatással sem az anyára, sem a fejlődő szervezetre [32].

A magzat és a képzőanyagok

A diagnózis pontos felállításához sokszor elengedhetetlen különböző radiológiai vizsgálatok elvégzése. Az ionizáló sugárzások negatívan befolyásolhatják a terhesség kimenetelét, megnövelve a magzati anomáliák és a spontán abortus kockázatának esélyét, azonban az említett mellékhatások megjelenését 50 mGy-es dózis alatt még nem figyelték meg. Ez az érték jelentősen meghaladja a különböző röntgensugárzással járó fogászati diagnosztikai módszerek során elszennvedett dózis mennyiségét, így alkalmazásuk során nem kell számolnunk a magzatkárosítás lehetőségével. A terhesség időszaka alatt előnyben kell részesíteni az olyan biztonságos, nem-ionizáló sugárzást felhasználó diagnosztikai módszereket, mint az ultrahangvizsgálat (pl. nyálkőesség esetén) és az MRI, azonban indokolt esetben a röntgenvizsgálat lehetőségét sem szabad elvetni [6]. Szem előtt kell tartani az ALARA-elvet (As Low As Reasonably Achievable), vagyis kizárólag indikált esetekben ajánlott igénybe venni a röntgendiagnosztikát. Az évek során egyre népszerűbbé vált cone beam CT felvételek készítése is megengedhető szükséges esetben. Törekednünk kell arra, hogy a felvétel kiterjedését csak a kérdéses régióra lokalizáljuk. Egy teljes maxillofacialis kiterjedésű felvétel is maximum 1 mGy-jel terheli az anya szervezetét. Csakúgy, mint az egyéb röntgenfelvételek készítése során, ebben az esetben is fontos a védelmi szabályok betartása, védőeszközök alkalmazása [35].

Gyógyszeres terápia

Egyes gyógyszerek farmakokinetikája lehetővé teszi azok átjutását a placentán, ezzel befolyásolva a fejlődés egyes fázisait. Különösen igaz ez az első trimeszter idejére, amikor az organogenesis döntő hányada játszódik le [27]. A harmadik trimeszterben történő helytelen gyógyszeres kezelés a koraszülés kockázatát fokozhatja [33]. A kockázatok kivédésében nyújt segítséget az Amerikai Élelmiszer- és Gyógyszerellenőrző Hatóság (Food and Drug Administration – FDA) által 1979-ben létrehozott klasszifikáció. E besorolás segítségével könnyen rendszerbe foglalható a gyógyszerek

terhességre vonatkoztatott aktuális megítélése. 2015-ben az FDA szakított a korábbi kategorizálással és a betűket felváltották a magzatkárosító hatásokat összefoglaló rövid leírások. 1989-ben Ausztrália is bevezette saját gyógyszer besorolását (ADEC), amely az FDA és a svéd kategorizálást vette alapul [42].

A 3. táblázatban olvashatók a fogorvosi gyakorlatban leggyakrabban használt gyógyszerek FDA, illetve ADEC besorolása, továbbá esetleges kiemelendő mellékhatásaik. A gyógyszerek kategorizálásához többek között a Drugs.com adatbázisát is figyelembe vettük.

Antibiotikumok és kemoterápiás szerek

A terhes nők számára felírt gyógyszerek körülbelül 80%-a antibiotikum [3]. Az Európában élő várandósok közel 25%-a részesül valamilyen antibiotikus terápiában [18]. Ennek ellenére kevés adattal rendelkezünk az említett gyógyszer típus anyai és magzati szervezetre kifejtett hatásairól. Az anyát és a magzatot fenyegető fertőzés eliminációja legtöbbször prioritást élvez az esetlegesen kialakuló gyógyszer-mellékhatásokkal szemben. Az első trimeszterben kialakuló fertőző betegség a spontán abortus egyik vezető oka [3]. A második és harmadik trimeszterben elszennvedett fertőzések jelentősen megnövelik a korai burokrepedés, a koraszülés és az ezek következtében fellépő komplikációk esélyét [23].

Mind az anya, mind a magzat egészségének kulcsfontosságú feltétele az anyai mikrobiom zavartalansága [41]. Éppen ezért fontos, hogy ismert fertőzés esetén mindig szűk spektrumú antibiotikumot válasszunk, ezzel elkerülve számos mellékhatást (például a gyermekkori asztmát, az epilepsziát és az elhízást) [18]. Az antibiotikus terápia mindig mérlegelendő várandós nők esetében, különösen az első trimeszterben, mivel ilyenkor a legmagasabb a iatrogén teratogenitás veszélye [26].

A penicillinek a terhesség során leggyakrabban alkalmazott antibiotikumok [21]. Minden penicillin és a velük kombinációban alkalmazott béta-laktámázgátlók az FDA klasszifikáció B (ADEC B1) kategóriájába tartoznak. A placentán átjutva terápiás szintet érnek el a magzati vérben és az amnion folyadékban. A várandós nők esetében létrejövő plazmatérfogat- és kreatinin-clearance emelkedés következtében akár 50%-os penicillin plazmakoncentráció csökkenés is tapasztalható, így megfontolandó az adagolás dózisének vagy gyakoriságának emelése [3].

A legújabb kutatások is azt támasztják alá, hogy nem növeli meg a fejlődési rendellenességek kockázatát [22]. Ritka mellékhatásai közül kiemelendő a penicillin allergia, ami a populáció 3-5%-át érinti [31]. Egyes kutatások összefüggést találtak a korai burokrepedés esetén alkalmazott amoxicillin/clavulánsav kombináció alkalmazása és az újszülöttekben kialakuló nekrotizáló enterocolitis között [16], azonban ezt több vizsgálat is cáfolta [12].

A szintén béta-laktám csoportba tartozó **cephalosporinok** ugyancsak széleskörűen alkalmazhatók a ter-

hesség ideje alatt. Terápiás dózisban nem mutatnak teratogén hatást [22], ennek megfelelően ez a gyógyszerítípus is B (ADEC B1) kategóriába tartozik [3]. Farmakokinetikájuk hasonló a penicillinekéhez. Átjutnak a placentán és megjelennek az amnion folyadékban. Bár az igazolt penicillin allergia esetén fellépő keresztreaktancia esélye egy amerikai kutatás szerint mindössze 2,55%, penicillin túlérzékenység esetén a cephalosporinok használata kerülendő. Terhesség esetén a megnövekedett renális clearance miatt dózisát, vagy alkalmazásának gyakoriságát ajánlott növelni [4].

A B (ADEC A) kategóriába sorolt **clindamycin** [3] a fogorvosi gyakorlatban a második leggyakrabban alkalmazott antibiotikum a penicillin után. Kiváló szöveti eloszlása miatt odontogén tályogok kezelése során jó eredménnyel alkalmazható [23]. A legtöbb kutatás nem igazolt teratogén hatást a clindamycin esetében [3], azonban egy 2017-es kutatás szerint a terhesség időszakában történő alkalmazása a musculoskeletális rendellenességek kialakulásának esélyét 37%-kal, a pitvari/kamrai septumdefectusok esélyét 81%-kal emeli meg [22]. Az anyára gyakorolt kedvezőtlen hatásai miatt (hasmenés, pseudomembranosus colitis) a kezelésbe történő bevonása csak akkor javasolt, ha a penicillinnel, cephalosporinnal vagy makroliddal történő terápia sikertelen, vagy ezen antibiotikumok használata fennálló allergia miatt kontraindikált [23].

A B (ADEC B2) kategóriába sorolt **metronidazol** alkalmazása anaerob mikroorganizmusok által kiváltott kórképek (pericoronitis, ANUG) esetén indikált. Orális alkalmazása során a metronidazol koncentrációja a magzati vérben magasabb, mint az anyáéban [23]. A legtöbb kutatás nem igazolt összefüggést a fejlődési rendellenességek és a terhességben alkalmazott metronidazol terápia között [17], azonban egyes vizsgálatok arra mutattak rá, hogy szignifikáns mértékben megnöveli a spontán abortus veszélyét [21]. Ezenfelül több kutatás is rámutatott, hogy a metronidazol megnövelheti az ajakhasadék kialakulásának valószínűségét [17]. A még nem teljeskörűen felderített magzati hatásai és az állatkísérletekben tapasztalt mutagén hatásai miatt [23] a metronidazol antibiotikus terápiába való bevonása az első trimeszterben kontraindikált, illetve utána is csak szakmailag kifejezetten indokolt esetben jöhet szóba az alkalmazása [3].

A **makrolidokkal** történő antibiotikus terápia a terhesség időszaka alatt legtöbbször penicillinallergia fennállása esetén merül fel. Esetleges teratogén hatásokról ellentétes információkat olvashatunk a szakirodalomban, azonban az általános álláspont szerint a makrolidok biztonságosan alkalmazhatók terhességben [10]. Egy svéd kutatás szerint az intrauterin makrolid expozíció összefüggésbe hozható bizonyos cardiovascularis fejlődési rendellenességek megjelenésével [1], azonban ezt egy későbbi vizsgálat sem tudta alátámasztani [10]. Egy 2017-es kanadai kutatás szerint a makrolidok alkalmazása 46%-kal növeli az emésztőrendszeri rendellenességek kialakulásának esélyét [22]. A B kategóriába so-

rolt erythromycin alapvegyülete biztonságosan alkalmazható orális infekciók kezelésére [35], azonban az erythromycin-esztoilat formája anyai hepatotoxicitása miatt kontraindikált [23]. Az egyéb makrolidszármazékok közül az azithromycin – bár kevés adat áll rendelkezésre biztonságosságáról – nem mutat teratogén hatást terhességben, így a B kategóriába sorolták [3]. Az FDA C (ADEC B3) kategóriába tartozó clarithromycin állatkísérletekben teratogénnek bizonyult, ezért alkalmazását érdemes mellőzni [23]. Bár általánosságban elmondható, hogy a makrolidok alkalmazása biztonságos, a motilin receptorokat közvetlenül indukálva gastrointestinális diszkomfort érzést okozhatnak [20], ami tovább fokozhatja a várandósság során előforduló emésztőrendszeri panaszokat.

Terhességben az **aminoglikozidok** alkalmazása során csökkent felezési idő figyelhető meg [3]. Nephrotoxikus hatásuk révén a placentán átjutva a magzat fejlődő veséjében károsodást okozhatnak. A VIII-as agyideg károsítása révén a streptomycin a születendő gyermek bilaterális irreversibilis halláskárosodását okozhatja. Ez a hatás a többi aminoglikozid esetében nem bizonyított, azonban nem is zárható ki, így az ebbe a csoportba tartozó összes antibiotikum alkalmazása kontraindikált a terhesség első 4 hónapjában [23]. Az egyik leggyakrabban alkalmazott aminoglikozid a gentamicin, kedvezőbb mellékhatásprofilal rendelkezik és indikált esetben terhesség során is alkalmazható, megfelelő monitorozás mellett [35].

A **fluorokinolonok** alkalmazása az állatkísérletekben tapasztalt teratogén hatásai miatt nem célszerű. Az újabb kutatások, nem mutattak kapcsolatot az antibiotikum alkalmazása és a magzati fejlődési rendellenességek kialakulása között [28]. További vizsgálatok hiányában kontraindikált a terhesség során [35].

A **tetracyclinek** bizonyítottan teratogén hatásúak, így a D kategóriába (ADEC D) tartoznak [3]. A placentán átjutva, kalciumhoz kötődve akkumulálódnak a magzat fejlődő hosszú csöves csontjaiban és fogáiban, aminek orális megnyilvánulása a barnásan elszíneződött fogak. A magzati hatásokon túl a tetracyclin az anyában hepatotoxikusnak bizonyult [23]. A csontok és fogak fejlődésének kezdetétől, azaz a terhesség 5. hetétől alkalmazása szigorúan kontraindikált [3].

Fájdalomcsillapítók

Általánosságban elmondható, hogy a várandósság ideje alatt fokozott elővigyázatossággal alkalmazható bármilyen nem szteroid típusú gyulladáscsökkentő és fájdalomcsillapító készítmény, különös tekintettel a harmadik trimeszterre. Gyakori mellékhatásaik között szerepel a terhesség időtartamának megnyújtása, a ductus arteriosus elzáródásának előidézése, a szülés közbeni fokozott vérzés és az újszülöttek beszűkült vesefunkciója [25].

A **Paracetamol** (acetaminophen) az FDA kategorizáció alapján nem besorolt (ADEC A). Új kutatások

kimutatták, hogy a várandósság alatt szedett paracetamol ADHD-t (attention deficit hiperactivity disorder) okozhat a gyermek fejlődése során [38]. Az NSAID fájdalomcsillapítókhoz képest terápiás dózisban ez a legbiztonságosabb, elsőként választandó gyógyszer minden fogászati jellegű fájdalomra az állapotosság összes időszakában [24]. A maximális dózisa 500–1000 mg 4 óránként, maximum napi 4 g [27].

Az **Acetilszalicilsav** (aspirin) FDA által nem került besorolásra (ADEC C). Nagy dózisban fájdalomcsillapítóként kontraindikált, mivel ajakhasadékot, illetve a harmadik trimeszterben alkalmazva intracranialis haemorrhagiát okozhat [2]. Ezzel szemben kis dózisu (50–150 mg/nap) alkalmazása biztonságosnak tekinthető és megoldást nyújthat a várandósság alatt fokozott kockázatú thromboemboliára, illetve preeclampsziára [2].

A **Diclofenac** FDA besorolása a 30. várandóssági hét előtt C, 30. hét után D (ADEC C). Szedése spontán abortust okozhat [2], valamint alacsony születési súly kialakulásához vezethet, így alkalmazása kontraindikált a várandósság ideje alatt [25].

Az **Ibuprofen** tartamú készítmények FDA besorolása C (ADEC C). A terhesség első harmadában történő alkalmazását összefüggésbe hozták a borderline személyiségzavar, szívfejlődési rendellenesség és asthma bronchiale kialakulásával [25].

A **Naproxen** az FDA kategorizáció alapján nem besorolt szer (ADEC C). Kimutatták, hogy a terhesség során megnöveli a spontán abortus kockázatát, ezért alkalmazása a kismamák fájdalomcsillapítására nem ajánlott [2].

A **Metamizol** (noraminophenazon) alkalmazása diafragma fejlődési rendellenességhez, illetve cardiovascularis anomáliák kialakulásához vezethet. FDA besorolást nem kapott, mivel az Egyesült Államokban nincs forgalomban [9].

Helyi érzéstelenítés

A fogorvosi gyakorlatban használt helyi érzéstelenítők közül az észter típusú érzéstelenítők szerek nagyobb valószínűséggel allergizálnak, így mind az anyára, mind a magzatra káros hatást gyakorolhatnak. Emiatt a klinikai gyakorlatban visszaszorultak. Az amid típusú localanestheticumok teratogén hatása nagyban függ a placentán átjutó mennyiségüktől, amit leginkább a fehérjekötődésük határoz meg [13]. A legnagyobb fehérjekötéssel rendelkező helyi érzéstelenítőszer a bupivacain. Irodalmi adatok szerint a bupivacain alkalmazása néhány esetben szívmeállást okozott, ezért fogászati érzéstelenítés során alkalmazása nem ajánlott [19].

Várandós nők esetén gyorsabban alakul ki a helyi érzéstelenítő hatás, mint nem várandósokban [5]. A helyi érzéstelenítőkkel kombinációban alkalmazott érszűkítők terhességre gyakorolt negatív hatásai nem alakulnak ki helyes alkalmazási technika mellett [27]. Nagyobb dózis keringésbe kerülése esetén azonban fennáll az

1. táblázat

FDA klasszifikáció [27]

Kategória	Magyarázat
A	Jól kontrollált vizsgálatok során a magzati rendellenességek kockázata nem emelkedett.
B	Állatkísérletben nem emelkedett a magzati kockázat, de terhes nőknél nem végeztek vizsgálatot, vagy állatkísérletben volt ugyan magzatkárosodás, de terhes nőknél jól kontrollált vizsgálattal nem mutatták ki.
C	Állatkísérletekben volt magzatkárosító hatása, terhes nőknél nem vizsgálták, vagy sem állatkísérletekből, sem terhes nőkről nincs jól kontrollált vizsgálat.
D	Igazolták a gyógyszer magzatkárosító hatását. Előnyök és kockázatok figyelembevételével mellett alkalmazása mérlegelendő.
X	Egyértelmű a magzatkárosító hatás, nem szabad terhesek és olyan fogamzóképes korú nő esetén alkalmazni, aki nem alkalmaz megfelelő fogamzásgátlást.

2. táblázat

ADEC klasszifikáció [42]

Kategória	Magyarázat
A	Nagyszámú várandós nő körében alkalmazott gyógyszer magzatkárosító hatás nélkül.
B	Korlátozott számú terhes nőnél végzett klinikai vizsgálatok nem mutattak magzatkárosító hatást a gyógyszer alkalmazása esetén.
B1	Állatkísérletek nem igazolták a gyógyszer magzatkárosító hatását.
B2	Az állatkísérletek nem megfelelőek vagy hiányoznak, de az elérhető adatok alapján a gyógyszer magzatkárosító hatására nincs bizonyíték.
B3	Az állatkísérletek a gyógyszer magzatkárosító hatását igazolták, azonban ezek szignifikanciája kétes a humán populációra nézve.
C	A gyógyszer bizonyítottan vagy feltételezhetően káros a magzatra vagy az újszülöttre fejlődési rendellenesség okozása nélkül. A káros hatások reverzibilisek lehetnek.
D	A gyógyszer bizonyítottan vagy feltételezhetően a magzat irreverzibilis károsodását vagy fejlődési rendellenesség kialakulását okozza.
X	A gyógyszer a magzat maradandó károsodásának kockázatát olyan mértékben fokozza, hogy alkalmazása terhesség, illetve annak gyanúja esetén nem megengedett.

uteroplacentáris véráramlás csökkenésének veszélye, mely koraszüléshez vezethet. Éppen ezért fogászati érzéstelenítés során minden esetben ajánlott aspirációs

3. táblázat

Terhesség alatt használt gyógyszerek
FDA és ADEC osztályozása

Gyógyszerek	FDA osztály	ADEC osztály	Kiemelendő esetleges mellékhatások
Antibiotikumok			
Amoxicillin	B	A	
Amoxicillin + clavulansav	B	B1	
Clindamycin	B	A	
Cephalosporin	B	B1	
Metronidazol	B	B2	– ajakhasadék
Glikopeptidok (Vancomycin)	po.	B	– oto- és nephrotoxicitás
	iv.	C	
Clarithromycin	C	B3	– CV fejlődési rendellenességek – szájpadhasadék
Fluorokinolonok	C	B3	
Aminoglikozidok (Gentamicin)	D	D	– nephrotoxicitás – ototoxicitás
Tetraciklin	D	D	– csont- és fogfejlődési rendellenesség
Fájdalomcsillapítók			
Paracetamol	N/A	A	
Acetilszalicilsav	N/A	C	– dózisfüggő hatás – gyulladáscsökkentő dózisban ajakhasadék
Diclofenac	30. hét előtt:	C	– spontán abortus
	30. hét után:	D	
Ibuprofen	C	C	– szívfejlődési rendellenesség
Naproxen	N/A	C	
Metamizol	N/A	N/A	
Lokális anaesthetikumok			
2% Lidocain + 1:100 000 Adrenalin	B	A	
Prilocain	B	A	
Articain	C	B3	
Bupivacain	C	A	
Mepivacain	C	A	

kontrollt végezni az intravasculáris injectio elkerülése érdekében [35].

A fogorvosi gyakorlat döntő hányadában alkalmazott **Lidocain** az FDA szerint B (ADEC A) besorolást kapott, ezért terápiás dózisban a terhesség egész ideje alatt biztonsággal alkalmazható. Maximális dózisa 7 mg/tskg vasoconstrictorral, ennek felső határa 500 mg.

Gyógyszerek	FDA osztály	ADEC osztály	Kiemelendő esetleges mellékhatások
Stresszoldók			
Benzodiazepinek	N/A	C	– spontán abortus – arc-állcsonthasadék – KIR fejlődési rendellenességei
Gombaölők			
Nystatin	C	A	
Fluconazol	D	D	– craniofaciális és vázrendszeri rendellenesség
Ketokonazol	C	B3	
Terbinafin	B	B1	
Vírusellenes szerek			
Acyclovir	B	B3	
Valacyclovir	B	B3	
Szájfertőtlenítők			
Klórhexidin	B	A	
Povidon-jód	C	N/A	– pajzsmirigyműködés befolyásolása

A **Prilocain** is a B (ADEC A) kategóriába tartozik, használatának irányelvei megegyeznek a lidocainéval. Az **Articain** (ADEC B3) és a **Bupivacain** (ADEC A) is C besorolást kapott az FDA osztályozás szerint, mivel az előbbi foetalis bradycardiát, az utóbbi pedig szívmegegyelést okozhat a fejlődésben lévő szervezetben [13].

Szorogáscsökkentők

A **Benzodiazepinek** az FDA szerint nem besoroltak (ADEC C). Minden származéka kontraindikált a várandósság alatt. Spontán abortust, intrauterin fejlődési rendellenességeket pl. ajak- és állcsonthasadékot, központi idegrendszeri fejlődési zavarokat [35], funkcionális anomáliákat okozhatnak, illetve kimutattak carcinogén és mutagén hatást is alkalmazásukkal kapcsolatban [11].

Gombaölő szerek

A várandósok szervezete különösen fogékony ezekre a kórokozókra, hiszen az emelkedett ösztrogénszint hajlamosabbá teszi a szervezetet – így a szájüreget is – a gombás megbetegedésekre [29].

Lokálisan alkalmazva a **Nystatin** kitűnő eredménnyel alkalmazható a Candida gombafajok ellen. Az FDA besorolás alapján a C (ADEC A) kategóriába tartozik. Egy magyar kutatás összefüggésbe hozta alkalmazását a hypospadiasis kialakulásának enyhe kockázatnövekedésével [8]. Bár ez az eredmény további meg-

erősítést igényel, a nystatin használata a terhesség említett malformatio kialakulására érzékeny időszakában (8–14. hét) megfontolandó [29]. Mivel más tanulmány nem igazolta esetleges teratogén hatását, így a várandósság egyéb időszakában alkalmazása biztonságosnak tekinthető [35].

A szisztémás szerek közé tartozó **Fluconazol** az FDA szerint D (ADEC D) besorolású, mivel a placentán nagy százalékban átjutva craniofaciális és bordafejlődési rendellenességeket okozhat [29]. Egy másik ismert azol származékot, a **Ketokonazol** C (ADEC B3) kategóriába sorolták. Annak ellenére, hogy a placentán csak csekély mennyiségben jut át, negatívan befolyásolja a magzat szexuális fejlődését, ezért alkalmazása kontraindikált az állapotos időszak összes trimestere alatt [7].

A lokálisan alkalmazott **Terbinafin** az FDA alapján B (ADEC B1) kategóriájú, ezért lokálisan alkalmazva használata megengedett, de per os bevétele nem ajánlott a várandósság időtartama alatt [29].

Vírusellenes szerek

A perzisztáló herpes simplex vírusok által kiváltott fertőzés fellángolásának valószínűsége megnő a várandósság alatt [15]. Az orofaciális régióban kialakuló gingivostomatitis herpetica lokális kezelése **Aciclovirral** semmilyen károsodást nem okoz a magzatban, ezért az FDA is B (ADEC B3) kategóriába sorolta. A vertikális fertőződés veszélye csekély, kisebb mint 1%, azonban ha bekövetkezik, a gyermek vaktségát, mentális retardáltságát vagy akár a magzat intrauterin halálát is okozhatja [7]. A szülés közbeni átfertőződés elkerülése érdekében a 36. héttől profilaktikus per os aciclovir szedését ajánlják. Származéka, a **Valaciclovir**, szintén B (ADEC B3) besorolású.

Szájfertőtlenítők

A várandósság időszakában a nyálmirigyek nátriumban szegényebb, fehérjében és ösztrogénben gazdagabb nyálát termelnek. Az így kialakuló csökkent pH miatt megnő a carieshajlam [39]. Ezért érdemes lehet ebben az időszakban alkoholmentes szájjöblítőkkel kiegészíteni a fogmosást [30].

A **Klórhexidin** FDA besorolása B (ADEC A), tehát biztonsággal alkalmazható a terhesség időszaka alatt is. Használata segít megelőzni a várandósság során gyakran kialakuló parodontitist [30]. Tartós használata mellett elszínezi a zománcot, ezért csak kúraszerűen érdemes használni. A fluoridot is tartalmazó szájvizek segítenek a caries elleni védelemben. Ha aphtára hajlamos a várandós nő, hialuronsavval kiegészített készítményt érdemes választani, ami elősegíti az érintett terület hámosodását.

A **Hexaklorofén** tartalmú fertőtlenítők használata szájjöblítő-gyulladás fennállása esetén lehet indokolt.

A szer alkalmazása több állatkísérletben is teratogénnek bizonyult, továbbá valószínűsíthetően neurotoxikus hatással is rendelkezik, így a terhesség során használata kontraindikált [34].

A **jódtartalmú antiszeptikumok** nyálkahártyán való alkalmazása esetén jelentős szisztémás absorptióval kell számolni. A felszívódott jód az anyai keringésbe kerülve magzatkárosító hatást fejtett ki állatkísérletek során [40]. A megemelkedett jódszintet több tanulmány is összefüggésbe hozta az anyai és magzati pajzsmirigyműködés befolyásolásával, aminek zavartalansága fontos a központi idegrendszer fejlődése szempontjából [34]. A povidon-jód tartalmú Betadine a potenciális magzatkárosító hatása miatt az FDA C kategóriájába tartozik, így alkalmazása csak kifejezetten indokolt esetben ajánlott.

Sürgősségi vérzéscsillapítás

Nagyobb beavatkozás után vagy iatrogén ártalomként a várandós páciensek esetén is előfordulhat csillapításra szoruló vérzés. A vérzéscsillapító készítmények terhesre gyakorolt hatásairól csekély mennyiségű adat áll rendelkezésünkre. A **Tranexámsav** várandósság során való alkalmazásáról több esetismertetés is született, melyek egyike sem említette a szer terhességet befolyásoló bármilyen hatását. A klinikai kísérletek hiánya miatt azonban alkalmazása csak potenciálisan életet veszélyeztető állapot fennállása esetén lehet indokolt [34].

A gyógyszeres vérzéscsillapítást érdemes compressióval vagy sutura behelyezésével felváltani.

Összefoglalás

A várandós nők kezelése mind a beavatkozások, mind a gyógyszerelés szempontjából nagy odafigyelést igényel. Így biztonsággal kezelhető minden terhesség alatt felmerülő fogászati probléma. Akár röntgenfelvétel készítése is segítségünkre lehet a pontos diagnózis felállításában, a magzat károsítása nélkül. Helyi érzéstelenítésre alkalmas a vasoconstrictort tartalmazó lidocain. Antibiotikus terápia esetén az elsőként választandó szer az amoxicillin. A fájdalom tüneti kezelésére paracetamolt használhatunk. A többi, nem szteroid típusú gyulladáscsökkentő a várandósság teljes ideje alatt kerülendő. A félelem leküzdésében semmilyen esetben sem alkalmazhatók a benzodiazepinek csoportjába tartozó szorongáscsökkentő szerek, ezért a fogorvos feladata a megfelelő nyugalmi légkör kialakítása.

Ha bizonytalanok vagyunk a terápia biztonságosságában, érdemes konzultálni a gondozó nőgyógyással. Megfelelő prevenciók tevékenység segítségével elkerülhetők lehetnek egyes, a terhességben fellépő orális kórképek. Ebben fontos szerepe van a védőnői hálózatnak is. Az aktuális kezelési protokollokra, illetve gyógyszerre vonatkozó ajánlások követésével és betartásával védhetjük az anyákat és a legkisebb életeteket is.

Munkamegosztás:

M.R., F.K.: irodalomkutatás, a kézirat elkészítése, megszerkesztése

K.Gy.: lektorálás

J.F.Á.: lektorálás

Á.N.: lektorálás, szakmai véleményezés

A szerzők nyilatkoznak arról, hogy a közlemény más folyóiratban korábban nem jelent meg, és máshová beküldésre nem került.

A levelező szerző nyilatkozik arról, hogy elolvasta a szerzői útmutatót.

A cikk végleges változatát valamennyi szerző elolvasta és jóváhagyta.

A szerzők nyilatkoznak arról, hogy a közlemény megírása, illetve a kapcsolódó kutatómunka anyagi támogatásban nem részesült.

A szerzőknek a közleményhez kapcsolódó közvetlen érdekeltségeik nincsenek.

Irodalom

- BÉRARD A, SHEEHY O, ZHAO JP, NORDENG H: Use of macrolides during pregnancy and the risk of birth defects: a population-based study. *Pharmacoepidemiol Drug Saf.* 2015; 1241–1248.
- BLOOR M, PAECH M: Nonsteroidal anti-inflammatory drugs during pregnancy and the initiation of lactation. *Anesth Analg.* 2013; 1063–1075.
- BOOKSTAVER PB, BLAND CM, GRIFFIN B, STOVER KR, EILAND LS, McLAUGHLIN M: A Review of Antibiotic Use in Pregnancy. *Pharmacotherapy.* 2015; 1052–1062.
- CAMPAGNA JD, BOND MC, SCHABELMAN E, HAYES BD: The use of cephalosporins in penicillin-allergic patients: a literature review. *J Emerg Med.* 2012; 612–620.
- CENGIZ SB: The pregnant patient: considerations for dental management and drug use. *Quintessence Int.* 2007; 133–142.
- COMMITTEE ON OBSTETRIC PRACTICE: Committee Opinion No. 723: Guidelines for Diagnostic Imaging During Pregnancy and Lactation. *Obstet Gynecol.* 2017; 210–216.
- COTTREAU JM, BARR VO: A Review of Antiviral and Antifungal Use and Safety during Pregnancy. *Pharmacotherapy.* 2016; 668–678.
- CZEIZEL AE, KAZY Z, PUHÓ E: A population-based case-control teratological study of oral nystatin treatment during pregnancy. *Scand J Infect Dis.* 2003; 830–835.
- DATHE K, PADBERG S, HULTZSCH S, MEIXNER K, TISSEN-DIABATÉ T, MEISTER R, et al.: Metamizole use during first trimester-A prospective observational cohort study on pregnancy outcome. *Pharmacoepidemiol Drug Saf.* 2017; 1197–1204.
- DINUR AB, KOREN G, MATOK I, WIZNITZER A, UZIEL E, GORODISCHER R, et al.: Fetal Safety of Macrolides. *Antimicrob Agents Chemother.* 2013; 3307–3311.
- DONALDSON M, GOODCHILD JH: Pregnancy, breast-feeding and drugs used in dentistry. *J Am Dent Assoc.* 2012; 858–871.
- EHSANIPOOR RM, CHUNG JH, CLOCK CA, McNULTY JA, WING DA: A retrospective review of ampicillin-sulbactam and amoxicillin + clavulanate vs cefazolin/cephalexin and erythromycin in the setting of preterm premature rupture of membranes: maternal and neonatal outcomes. *Am J Obstet Gynecol.* 2008; 54–56.
- FAYANS EP, STUART HR, CARSTEN D, LI Q, KIM H: Local anesthetic use in the pregnant and postpartum patient. *Dent Clin North Am.* 2010; 697–713.
- FAZEKAS Á: Fogorvosi és szájsebészeti ellátás. In: PAPP Z. (szerk.) *A várandósgondozás kézikönyve.* Medicina Könyvkiadó, Budapest, 2016; 589.
- FICARRA G, BIREK C: Oral herpes simplex virus infection in pregnancy: what are the concerns? *J Can Dent Assoc.* 2009; 523–526.
- KENYON S, BOULVAIN M, NEILSON J: Antibiotics for preterm rupture of the membranes: a systematic review. *Obstet Gynecol.* 2004; 1051–1057.
- KOSS CA, BARAS DC, LANE SD, AUBRY R, MARCUS M, MARKOWITZ LE, et al.: Investigation of Metronidazole Use during Pregnancy and Adverse Birth Outcomes. *Antimicrob Agents Chemother.* 2012; 4800–4805.
- KUPERMAN AA, KOREN O: Antibiotic use during pregnancy: how bad is it? *BMC Med.* 2016; 14 (1): 91 doi: 10.1186/s12916-016-0636-0
- LEE JM, SHIN TJ: Use of local anesthetics for dental treatment during pregnancy; safety for parturient. *J Dent Anesth Pain Med.* 2017; 81–90.
- MENSAH KB, OPOKU-AGYEMAN K, ANSAH C: Antibiotic use during pregnancy: a retrospective study of prescription patterns and birth outcomes at an antenatal clinic in rural Ghana. *J Pharm Policy Pract.* 2017; 10:24 doi: 10.1186/s40545-017-0111-0
- MUANDA FT, SHEEHY O, BÉRARD A: Use of antibiotics during pregnancy and the risk of major congenital malformations: a population based cohort study. *Br J Clin Pharmacol.* 2017; 2557–2571.
- MUANDA FT, SHEEHY O, BÉRARD A: Use of antibiotics during pregnancy and the risk of spontaneous abortion. *CMAJ.* 2017; 625–633.
- MYLONAS I: Antibiotic chemotherapy during pregnancy and lactation period: aspects for consideration. *Arch Gynecol Obstet.* 2011; 7–18.
- NAGI R, YASHODA DEVI BK, RAKESH N, REDDY SS, PATIL DJ: Clinical implications of prescribing nonsteroidal anti-inflammatory drugs in oral health care – a review. *Oral Surg Oral Med Oral Pathol Oral Radiol.* 2015; 264–271.
- NEZVALOVÁ-HENRIKSEN K, SPIGSET O, NORDENG H: Effects of ibuprofen, diclofenac, naproxen, and piroxicam on the course of pregnancy and pregnancy outcome: a prospective cohort study. *BJOG.* 2013; 948–959.
- NORWITZ ER, GREENBERG JA: Antibiotics in Pregnancy: Are They Safe? *Rev Obstet Gynecol.* 2009; 135–136.
- OUANOUNOU A, HAAS DA: Drug therapy during pregnancy: implications for dental practice. *Br Dent J.* 2016; 413–417.
- PADBERG S, WACKER E, MEISTER R, PANSE M, WEBER-SCHOENDORFER C, OPPERMANN M, et al.: Observational cohort study of pregnancy outcome after first-trimester exposure to fluoroquinolones. *Antimicrob Agents Chemother.* 2014; 4392–4398.
- PILMIS B, JULLIEN V, SOBEL J, LECUIT M, LORTHOLARY O, CHARLIER C: Antifungal drugs during pregnancy: an updated review. *J Antimicrob Chemother.* 2015; 14–22.
- POPOVIC SF, LÜBBERS HT, MANDACH U: Schwangerschaft und Stillzeit: Antibiotika, Spülungen und Pasten. *Swiss Dent J.* 2016; 490–491.
- RAMU C, PADMANABHAN TV: Indications of antibiotic prophylaxis in dental practice- Review. *Asian Pac J Trop Biomed.* 2012; 749–754.
- RATHORE M, SINGH A, PANT VA: The Dental Amalgam Toxicity Fear: A Myth or Actuality. *Toxicol Int.* 2012; 81–88.
- SACHDEVA P, PATEL BG, PATEL BK: Drug Use in Pregnancy; a Point to Ponder! *Indian J Pharm Sci.* 2009; 1–7.
- SCHAEFER C, PETERS P, MILLER RK: *Drugs During Pregnancy and Lactation.* (3rd ed.) Academic Press, London, 2015.
- SKOUTERIS CA: *Dental Management of the Pregnant Patient.* John Wiley & Sons Inc., Hoboken, 2018
- SOMA-PILLAY P, NELSON-PIERCY C, TOLPPANEN H, MEBAZAA A: Physiological changes in pregnancy. *Cardiovasc J Afr.* 2016; 89-94.
- STEINBERG BJ, HILTON IV, IIDA H, SAMELSON R: Oral health and dental care during pregnancy. *Dent Clin North Am.* 2013; 195–210.
- STERGIAKOULI E, THAPAR A, SMITH GD: Association of Acetaminophen Use During Pregnancy With Behavioral Problems in Childhood: Evidence Against Confounding. *JAMA Pediatr.* 2016; 964–970.

39. TORGERSON RR, MARNACH ML, BRUCE AJ, ROGERS RS: Oral and vulvar changes in pregnancy. *Clin Dermatol.* 2006; 122–132.
40. VELASCO I, NARANJO S, LÓPEZ-PEDRERA C, GARRIGA MJ, GARCÍA-FUENTES E, SORIGUER F: Use of povidone-iodine during the first trimester of pregnancy: a correct practice? *BJOG.* 2009; 452–455.
41. WACHA J, SZIJÁRTÓ A: Probiotikumok és a terhesség. *Orv Hetil.* 2011, 420–426.
42. WILMER E, CHAI S, KROUPPOUZOS G: Drug safety: Pregnancy rating classifications and controversies. *Clin Dermatol.* 2016; 401–409.

Clinical trial

MIKLÓS RÉKA, HALLGATÓ, FORGÓ KRISTÓF, HALLGATÓ, DR. KOMLÓS GYÖRGY,
DR. JOÓB-FANCSALY ÁRPÁD, DR. ÁCS NÁNDOR

Drugs in pregnancy

How to treat pregnant patients in the dental office?

There are differences between the dental treatments of pregnant and non-pregnant patients. Pregnant women often attend the dentist's office due to a higher risk of hormone related dental complications, which are induced by pregnancy. Recognition and treatment of these pregnancy-related disorders are important and dentists must acquire up-to-date knowledge about this topic, so the health of both the mother and fetus can be maintained. Hormonal changes not only cause oral symptoms, but also affect the pharmacokinetic properties of the drugs used in pregnancy.

Special care is required by dental practitioners in both the dental treatments offered as well as the drug therapies chosen. There is plenty of research describing the special considerations with regards to the treatment of pregnant women and the embryonic effects of various drug therapies, however the amount of information on these topics is still not sufficient. Drug classifications can help the dental practitioners determine the possible risks of the drug therapy. In this review article we summarise the up-to-date pregnancy related safety information of the drugs commonly used in dentistry, such as antibiotics, painkillers, local anesthetics, antifungal and antiviral medications, anxiolytics and oral antiseptics.

Keywords: pregnancy, dental care, drug therapy, antibiotics, local anesthetics, analgesics

A 2019. évben végzett fogorvostan-hallgatók doktorrá avatása

A Semmelweis Egyetem Szenátusa

2019. július 6-án, a Madách Színházban ünnepélyes doktorrá avató ülést tartott, amelyen az alábbi fogorvostan-hallgatókat avatták fogorvosdoktorrá:

Ács Lili Judit, Balázs Emese Katalin, Benedek Brigitta, Berend Vivien, Bognár Flóra Viktória, Borsó Dóra, Buglyó Alida, Bühner Patricia Rebecca, Czirkli Zsófia, Czuczor Marcell Huba, Cseszregi Gerda, Csurgó Petra, Debreceni Anett, Dömsödi Vivien, Ecsegi Mónika, Éder Dániel, Ezer Eszter, Fehér Dóra, Fehér Evelin, Fekete Ádám, Ferenczi Szabolcs, Forgó Kristóf István, Gyekiczki Fruzsina, Gyóni Áron, Haba Nándor Máté, Haris Márta, Hirschberg Bettina Henriett, Horváth Bence, Horváth Dóra Regina, Horváth Ferenc Soma, Iványi Attila, Jakabfi Katalin, Jákó Sára, Jámber Ákos, Jancsik Anna, Jász Bálint, Juhász-König Zita, Karay Orsolya, Kelemen Dóra Hanna, Kelemen Kata, Kerkovits Bálint András, Kóbor Bálint, Kodolányi Ilona, Kohut Elina, Kovács Benjámin, Kovács Dorottya, Kovács Kármén Kitti, Kovács Szilárd Dávid, Kövér Evelin, Kucsera Anna, Kulcsár Anna, Lenzsér Anita, Dr. Lillik Péter, Lovonyák Adrián, Löchli Heike, Lőrincz Gergely, Márton Tímea, May Marcell Eduard, Mazur Virág Rozina, Miklós Réka, Moldován Zsófia, Molnár András Pál, Mohammed Fatehi Ahmed Abdo, Nagy Anett Tünde, Nagy Lilien, Nagy Viktória, Novák Máté József, Nyikovics Bálint, Paár Claudia, Papp Zsófia, Pap-Tuka Botond, Peák Anett, Pekola Zsófia, Péter Tamás Bálint, Petyerák Mária Nauzika, Popon Anikó Dorina, Rosta Soma István, Ruska Nikoletta Marianna, Sabján Nóra, Saláta József, Subová Michaela, Szabó Bianka, Szabó Kitti, Szelestei Dorottya Nóra, Szigeti Virág, Szűcs Bálint Ádám, Tóth Babett, Turai Adrienn Réka, Urbin Bence, Végh Ádám János, Vida Kristóf Róbert

ANTUN Antoan Mishel, AZIZSANI Khashayar, BAMFORD Emily Anne, BELSITO Dina, BULLUT Gülcin, CHAK Erika, CHOWDHARY Malvika, DAVAMI Seyed Amirhosein, EINHORN Omer Moshe, GEORGIU Kyriakos, GHASEMI Kiana, GRAMSTAD Karen, HADAD Shani, ILANLOU Mahyar, IOANNOU Elena Christou, JIVANJI Melina Hema, JU Yeji, KARGARI Payam, KHAN Ismael, KHAN Sheza Akbar, KHODJA Senda, KHORSHID Shahriar, LEE Jaewon, NGUYEN Thi Hoang Anh, NIKKHAH Shamim, NIKOLOPOULOU Andriana, ONISIFOROU Christiana, PAFITI Charis, RAFI Palwasha, REICHEL László Guido,

SALEHI Mahshid, SHARMA Nitin, THIRAVIYARAJAH Parthipan, WANIS Bishoy Botros Sami, ZAHID Farhan

BERSE Antonia Katharina Sissi, BETHGE Clara Marie, EICHMANN Amina Relindis, GERBERT Charlotte Philine, GROBE-LEEKE Karla, HO Ming Elien, JANSON Tobias Michael, KIESELHORST Sven, KÜFLER Theresa, METZE Robert, NAFZ Anna Elisabeth, PÜTTMANN Stefan Alexander, SEIDLER Fabian, WURMAN Julian

A Debreceni Egyetem Fogorvostudományi Kar

2019-ben végzett fogorvostan-hallgatókat 2019. július 5-én avatták fogorvosdoktorrá a Debreceni Egyetem Főépületének Díszudvarán:

Abdullahi Abdi Samsam, Aleid Hwrah Shouqi M, Amar Sagi, Amiri Majed, Atia Maytal, Bassey-Duke Amanda, Bharkhada Shivani Jessel, Boller Erik-Masao, Bujdosó Sándor, Charalambous Giorgos, Chen Eden, Chenah Leila Souheila, Chung Hoang My, Dhiman Bimal Rai, Erdélyi Rita, Fairouz Ameen Jawad, Fenyves Nikoletta, Gerges Mina Maher Fathy, Gnilova Anastasia, Göndöcs Nóra, Gulyás Dóra, Gulyás István, Gyüre Lili, Heer Nikkita, Ihm Doo Roo, Ingvarsdóttir Fanndís Thóra, Jászfalussy Szilvia Mónika, Javadi Hamid, Jókay Helka, Kelemen Lili, Keresztessy Gitta Petra, Khajehzadeh Shahrzad, Khandan Sara, Király Evelin, Kocsikos Bianka, Komáromi Henrietta, Kovács Bence, Kovács Fanni, Kovács Luca Mária, Kozlok Edit, Körmendi Barbara, Kóvári Anna, Krompaszki Patrícia, Lavochnik Michal, Lebadi Mahsa, Leonidou Georgios, Losonczi Vivien, Makhoul Loay, Máthé Veronika, Mészáros Marcell, Molnár Csaba, Molnár Dóra, Mouwes Tamir, Naeem Daniyal, Nagy Tímea Dalma, Németh Ilona Klaudia, Oh SeungWoo, Okigbo Janilla Ijeoma, Papaefstathiou Theostiriktos, Patel Mayon Haresh, Patel Shivangi Jennika, Payam Amir, Petrik Dorina, Porcsin Ármán, Rác Ildikó, Ratadia Reedhee, Rátkai Karolina Kitti, Rezaei Mahsun, Rubi Kinga, Safar Fadi Raad Munir, Sebestyén András, Segal Keren Or, Szabó Mercédesz, Szabó Zsófia, Szakács Lili Zsófia, Száraz Krisztina, Szeleczki Fanni Martina, Szijártó Anna, Taghipour Sina, Tardi Aliz, Tóth Janka, Tőkés Borbála, Török Szimonetta, Trencsényi Zsófia, Vindisch Melinda, Vinnai Patricia, Youssef Adelina Stephanie, Zsoldos Márton

**Pécsi Tudományegyetem
Általános Orvostudományi Kar
Fogászati és Szájsebészeti Klinika**

Az 2019-ben végzett fogorvostan-hallgatókat 2019. július 6-én a Pécsi Tudományegyetem Általános Orvostudományi Kar Dr. Romhányi György Aulájában avatták fogorvosdoktorrá:

Ádám Christopher Benjamin, Babócsi Orsolya,
Barki Domonkos, Bertalan Mirtill Blanka,
Bihari Edina, Boros Alexandra, Cser Annamária,
Frasz Tamás, Gőbölös Kinga, Hajnóczky Judit,
Horváth Olivér, Jurásek Alexandra, Kékes-
Szabó Odett, Kocsis Tamás, Mészárovcics Annamária,
Mogyorósi Blanka, Molnár Tamás,
Németh Kristóf György, Pacheco Ana Esther,
Pénzes Patrícia, Rómer Filoména,
Sáfrán László Bence, Szarka Ágnes Dóra,
Timár Fanni Lucia, Trungel Fanni, Varga Vivien,
Várhelyi Virág

Bulling Carina, Gossler Claudia, Klein Ole,
Kociszewski Thomas Karl, Thaler Maximilian Rudolf,
Ahangar Sonia, Akil Wael, Asif Maria,
Berg Romina Bobu, Hassanzadeh Mohammad,
Khaksar Seyed Moein, Madadi Mehrnaz,
Nwachukwu Chinonso, Razzaghian Yasaman,
Yooshi Raha

**Szegedi Tudományegyetem
Fogorvostudományi Kar
A Szegedi Tudományegyetem Tanácsa**

2019. június 29-én az Egyetem József Attila Tanulmányi és Információs Központjában Fogorvosdoktor Avató Ünnepi Szenátusi ülést tartott. Az ülés keretében az alábbiakat avatták fogorvosdoktorrá:

Bartha Elvira, Benedek Kristóf,
Demcsák Gabriella Mária, Fazekas Ákos Manó,
Fazekas Dorina, Gergáczy Dániel, Gogl Krisztina,
Gregus Vanda Luca, Hegedűs Eszter Anna,
Huszák Júlia Liza, Kapás Éva, Karasz Gergely,
Katona Ágnes Ildikó, Kolozsvári Zsanett,
Kovács Katalin, Kraczk Csongor, Kriveczky Ákos,
Menyhárt Tímea, Prágai Csilla Eszter,
Schindler Regina, Skolnikovics Máté,
Szabó Árpád László, Szabó Henrietta,
Szikonyová Bianka, Szukhentrunck Szandra,
Tarjányi Bence, Vőneki Brigitta Krisztina

Abdullrazzak Mouhammad Almahmoud,
Georgi Alzahr, Amrita Arya, Julien Berger,
Tracy Lucianna Christina Cafrine, Manisha Dubb,
Lehoczky Márton, Fiona Lourdina Lourenco,
Olivér Shahriyar Madani, Tsung-Hsun Shen,
Huai Jung Shih, Navid Zehi

Kinevezések

SEMMEIWEIS EGYETEM FOGORVOSTUDOMÁNYI KAR

Habilitációs képesítést szerzett 2018/2019-ben:

Dr. Gerber Gábor
egyetemi docens, a Kar dékánja,
az Anatómiai, Szövet- és Fejlődéstani Intézet
igazgatóhelyettese

Dr. Vág János
egyetemi docens,
a Konzerváló Fogászati Klinika
igazgatóhelyettese

Igazgatói megbízást kapott a Parodontológiai Klinikán 2019. július 1-jétől:

Dr. Windisch Péter
egyetemi tanár

Egyetemi tanári kinevezést kapott:

Dr. Dóri Ferenc
a Parodontológiai Klinika igazgatóhelyettese

Docensi kinevezést kapott a Semmelweis Egyetem Fogorvostudományi Karon:

Dr. Németh Orsolya
Fogászati és Szájsebészeti Oktató Intézet

Dr. Molnár Bálint
Parodontológiai Klinika

Professor emeritus címet kapott:

Dr. Gera István
egyetemi tanár
Parodontológiai Klinika

DEBRECENI EGYETEM FOGORVOSTUDOMÁNYI KAR

A Kar döntése alapján több évtizedes kiemelkedő oktató-, kutató- és betegellátó munkája elismerésül a Debreceni Fogorvosképzésért ösztöndíjban részesült:

Prof. Dr. Márton Ildikó

Prof. Dr. Hegedűs Csaba

PÉCSI TUDOMÁNYEGYETEM ÁLTALÁNOS OSTUDOMÁNYI KAR

MTA Bolyai-plakettet vehetett át 2019. június 26-án:

Dr. Szalma József
egyetemi docens
Arc-, Állcsont- és Szájsebészeti Tanszék

SZEGEDI TUDOMÁNYEGYETEM FOGORVOSTUDOMÁNYI KAR

Pro Facultate kitüntetést vehetett át:

Prof. Dr. Rakonczay Zoltán

Discipli Pro Universitate kitüntetést kapott 2019-ben:

Dr. Gogl Krisztina