



# FOGORVOSI SZEMLE

Stomatologia Hungarica

A MAGYAR FOGORVOSOK EGYESÜLETÉNEK HIVATALOS KÖZLÖNYE

Alapította: Dr. Körmöczy Zoltán 1908-ban

108. évfolyam 4. sz. 2015. december

Főszerkesztő:

**DR. FEJÉRDY PÁL**

Szerkesztő:

**DR. HERMANN PÉTER**

A szerkesztőbizottság tagjai:

DR. BARABÁS JÓZSEF, DR. BÁNÓCZY JOLÁN,  
DR. DOBÓ NAGY CSABA, DR. DIVINYI TAMÁS, DR. FÁBIÁN GÁBOR,  
DR. FAZEKAS ANDRÁS, DR. FAZEKAS ÁRPÁD, DR. FÁBIÁN TIBOR,  
DR. GERA ISTVÁN, DR. HEGEDŰS CSABA,  
DR. KAÁN MIKLÓS, DR. KOCSIS S. GÁBOR, DR. MÁRTON ILDIKÓ,  
DR. NAGY ÁKOS, DR. NAGY GÁBOR, DR. NAGY KATALIN,  
DR. OROSZ MIHÁLY, DR. PIFFKÓ JÓZSEF,  
DR. SCHIFF TAMÁS, DR. SCULEAN ANTON, DR. SPIELMAN ANDREW,  
DR. TARJÁN ILDIKÓ, DR. TÓTH ZSUZSANNA,  
DR. VARGA GÁBOR, DR. VÁGÓ PÉTER,  
DR. WINDISCH PÉTER, DR. ZELLES TIVADAR

Szerkesztőség:

1088 Budapest, Szentkirályi u. 47.  
Fogpótlástani Klinika  
Tel./fax: 317-1094

Kiadja: A MAGYAR FOGORVOSOK EGYESÜLETE

Megrendelhető a Magyar Fogorvosok Egyesülete Titkárságán  
(1088 Budapest, Szentkirályi u. 47.)

Előfizethető továbbá átutalással a Magyar Fogorvosok Egyesülete  
11708001-20025782 sz. bankszámlájára is.

Terjesztéssel kapcsolatos információ, reklamáció:  
tel.: 317-1622, fax/tel.: 317-1094

Külföldiek számára megrendelhető a terjesztőknél:  
a Magyar Posta Rt. Levél- és Hírlapüzletági Igazgatóságánál  
(1846 Budapest, Pf. 863), a Hírlapelőfizetési Irodákban (HELÍR)  
(Budapest, VIII., Orczy tér 1.; levélcím: 1900 Budapest)  
és vidéken a postahivatalokban. Előfizethető továbbá átutalással  
a Magyar Posta Rt. Levél- és Hírlapüzletági Igazgatóság  
119911011-02102799 sz. bankszámlájára is.  
Terjesztéssel kapcsolatos információ, reklamáció  
külföldi előfizetők számára tel.: 06-80-444-444,  
270-227, fax: 270-4894;

Index: 25 292

HU-ISSN 0015-5314

Nyomta az Argumentum Kiadó nyomdaüzeme

## TARTALOM

Könyvismertetés

DR. FÁBIÁN GÁBOR, DR. GÁBRIS KATALIN, DR. TARJÁN ILDIKÓ:  
Gyermekek fogászat, fogsabályozás és állcsontortopédia 114

Beszámoló az MFE Magyar Parodontológiai Társaság  
közgyűléséről 120

DR. FRÁTER MÁRK, DR. FORSTER ANDRÁS, JANTYIK ÁDÁM,  
DR. BRAUNITZER GÁBOR, DR. NAGY KATALIN  
Flexibilis és merev üvegszál megerősítésű  
intradikuláris csapok törési ellenállásának  
in vitro összehasonlító vizsgálata – pilot study 115

DR. SOMFAI DÓRA, DR. ZSIGMOND ÁGNES,  
DR. KÁROLYHÁZY KATALIN, DR. KISPÉLYI BARBARA,  
DR. HERMANN PÉTER  
Cirkónium-dioxid használata a klinikai gyakorlatban  
(Esetismertetés) 121

Kitüntetés (PROF. DR. GORZÓ ISTVÁN) 126

2015. évben PhD-fokozatot szereztek 126

Árkövy-vándorgyűlés 126

DR. HORVÁTH DÓRA, DR. REDL PÁL, DR. HEGEDŰS CSABA  
Branchiogén ciszta előfordulása szokatlan életkorban,  
ritka lokalizációban (Esetismertetés) 127

DR. NAGY ZSOLT, DR. NEMES JÚLIA, DR. NYÁRASDY IDA  
Lokalizált agresszív parodontitisben szenvedő páciens  
komplett fogászati ellátása (Esetismertetés) 131

DR. SPADARI FRANCESCO, DR. GARAGIOLA UMBERTO,  
DR. DZSIDA ESZTER, DR. AZZI LORENZO, DR. KÁLMÁN FANNI SÁRA  
Az égő száj szindrómáról Diagnózis és etiológia 137

Beszámoló a Magyar Fogorvosok Egyesületének  
Fogpótlástani Társasága XXI. Kongresszusáról 144

Beszámoló a JSDEI 2015. évi barcelonai konferenciájáról 146

Útmutató a Fogorvosi Szemle szerzői számára 147

## KÖNYVISMERTETÉS

DR. FÁBIÁN GÁBOR, DR. GÁBRIS KATALIN, DR. TARJÁN ILDIKÓ:

### Gyermekfogászat, fogszabályozás és állcsontortopédia

Semmelweis Kiadó, 2015.

482 oldal, 594 ábra, és 32 táblázat

Két évvel a Gyermekfogászat, fogszabályozás és állcsontortopédia című egyetemi tankönyv megjelenése után kiadásra került a könyv második, bővített változata. Az, hogy ilyen rövid idő alatt elfogyott az első, és szükséges lett az újabb megjelenése, azt bizonyítja, hogy hasznos és sikeres könyvről van szó.

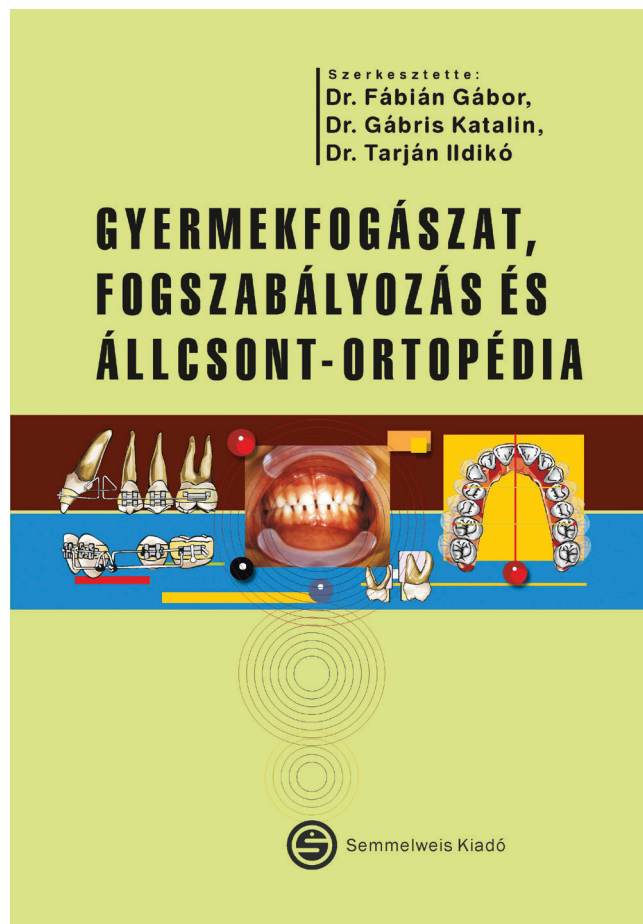
A könyv két fő részre tagozódik, a két, önálló szakvizsgálóval rendelkező szakterületnek megfelelően.

Az első rész 22 fejezetben 178 oldalon veszi sorra a gyermek- és ifjúsági fogászat minden területét. A fogfejlődést, a fogak szövettanát, a fogak fejlődési rendellenességeit tárgyaló elméleti tudást adó fejezeteket a gyermekfogászati gyakorlatban a diagnózis felállításához és a megfelelő terápia kivitelezéséhez szükséges ismereteket részletező fejezetek követik. A tej- és maradó fogak szuvasodásának és következményes betegségeinek ellátásához szükséges ismeretek mellett fontosak az általános betegségben szenvedő gyermekek és szindrómások speciális problémáival foglalkozó fejezetek. Nemcsak a hallgatók, hanem a gyakorló fogorvosok is jól használhatják a gyógyszerek fogászati alkalmazásával foglalkozó részt.

Az első kiadáshoz képest új fejezet a non- és minimál-invazív terápiás lehetőségeket tárgyalja, felhasználva a legújabb nemzetközi szakirodalmat.

A 23. fejezet tulajdonképpen a két fő téma közé került, mivel a mindennapos gyakorlat számára a sürgősségi ellátás problémakörét foglalja össze igen jól, mert erre mind a gyermekfogászati, mind a fogszabályozási rendelőben nagy szükség van.

A könyv második része 21 fejezetben 280 oldalon tárgyalja a fogszabályozás és állcsontortopédia elméleti és gyakorlati ismereteit. A fogszabályozás a fogászatnak nagyon speciális területe, így a pontos diagnózis felállításához és a megfelelő kezelési terv elkészítéséhez is speciális ismeretekre van szükség. A fogszabályozás elméleti alapjaihoz nemcsak a fejlődéssel foglalkozó részek, hanem a fizikai, biomechanikai ismeretek is hozzátartoznak, amit a könyv a gyakorlattal összefüggésben tárgyal (ez a rész is bővült az első kiadáshoz képest). Az egyes rendellenességeket bemutató fejezetek részletesen foglalkoznak a kezelés kivitelezésének gyakorlati lépéseivel, az alkalmazható készülékekkel, azok aktiválásával, és a terápia igen fontos részét képező re-



tenciós lehetőségekkel is, ami elengedhetetlen a sikeres kezelés eredményének megőrzéséhez. A különböző fogászati szakterületekkel való együttműködés fontosságát külön fejezetek mutatják be.

Mint szájjüregi, fogászati prevencióval foglalkozó szakember, külön kiemelem, hogy a könyv mindkét fő része kellő alapossgal foglalkozik a megelőzés fontosságával és lehetőségeivel.

A szerzők jól képzett egyetemi oktatók és egyetemen kívüli szakemberek igen alapos, sok éves elméleti és gyakorlati ismeretekkel.

Végül néhány formai észrevétel: a tankönyv logikusan felépített, jól tagolt szerkezetű, nemzetközi mércével is megállja a helyét. A tartalmat kellő számú, szépen rajzolt ábra és nagyon látványos klinikai kép illusztrálja. A könyv formai kivitelezése, az ábrák minősége a Semmelweis Kiadó magas színvonalú munkáját dicséri.

Ajánlani tudom könyvet a hallgatókon kívül nemcsak a gyermekfogászat és fogszabályozással foglalkozó szakorvosoknak, hanem minden érdeklődő fogorvosnak.

Dr. Nyárasdy Ida

Szegedi Tudományegyetem, Fogorvostudományi Kar, Konzerváló és Esztétikai Fogászati Tanszék, Szeged\*  
 Szegedi Tudományegyetem, Fogorvostudományi Kar, Szájsebészeti Tanszék, Szeged\*\*

## Flexibilis és merev üvegszál megerősítésű intraradikuláris csapok törési ellenállásának in vitro összehasonlító vizsgálata – pilot study

DR. FRÁTER MÁRK\*, DR. FORSTER ANDRÁS\*, JANTYIK ÁDÁM\*, DR. BRAUNITZER GÁBOR\*\*, DR. NAGY KATALIN\*\*

**Bevezetés:** Jelen vizsgálat célja a gyökérkezelt üvegszál megerősítésű kompozit csapokkal, különféle technikákkal és anyagokkal helyreállított kisörlő fogak töréssel szembeni ellenállásának és megerősítő hatásának összehasonlítása.

**Anyag és módszer:** 32 darab kihúzott és gyökérkezelt kisörlő fogat 4 csoportba osztottunk ( $n = 8$ ) a használt csap(ok) száma és anyaga alapján (1–4. csoport). 1: egyetlen hagyományos merev üvegszálás csap, 2: egy merev fő és egy járulékos üvegszálás csap, 3: egyetlen elasztikus csap, 4: egy elasztikus fő és egy járulékos csap. A csapok beragasztását és a csonkfelépítést követően a fogakat statikus terhelési tesztnek tettük ki törésig. A töréssel szembeni ellenállás mellett a törés mintázatát is vizsgáltuk.

**Eredmények:** a 4. csoport nyújtotta a töréssel szembeni legjobb ellenállási eredményeket a tesztelt csoportok között. A több csapot használó restaurátumok (2. és 4. csoport) szignifikánsan jobban teljesítettek, mint az 1. csoport ( $p = 0,041$ ;  $p = 0,032$ ). A törési mintázat tekintetében a csoportok többnyire homogének voltak.

**Megbeszélés:** jelen vizsgálat alapján több üvegszálás csap alkalmazása egyazon gyökércsatornában mindig előnyös a végleges restaurátum szempontjából, függetlenül a csap rugalmasságától. A csapok elaszticitása nem befolyásolta a létrejött törés mintázatát.

**Kulcsszavak:** üvegszál megerősítésű csap, multi-post technika, minimál invazív, töréssel szembeni ellenállás

### Bevezetés

A gyökérkezelt fogak struktúrájukban eltérnek a vitális, nem restaurált fogaktól, emiatt a helyreállításuk során speciális szempontokat kell figyelembe venni. A különbségek között szerepel a csökkent nedvességtartalom és dentinkeményesség, valamint a csökkent propriocepció [1], viszont más tanulmányok szerint az említett eltérések, különbségek elhanyagolhatók [2]. A fő probléma a gyökérkezelt fogak esetén a jelentős koronális foganyagvesztés, amely leggyakrabban szuvasodás, korábbi restaurátum fraktúrája vagy a trepanálás és hozzáférési nyílás kialakítása során okozott nagy mennyiségű dentineltávolítás következménye [3, 4]. Az említett okok következtében a gyökérkezelt fogak gyakrabban törnek normál használat esetén is. Emiatt javasolt ezen meggyengült fogakat a helyreállítás során intraradikuláris csappal ellátni, nemcsak a koronai restaurátum extra tartásának biztosítása, hanem a fog megerősítése céljából is [5]. Erre a célra üvegszál megerősítésű kompozit csapokat javasolnak, melyek nagymértékű fejlődésen mentek át az elmúlt 10 évben [6]. Az üvegszálás csapok beragasztására általában kompozit cementeket alkalmaznak, ugyanakkor a gyökércsatorna falával létrejött adhézió minősége és nagysága a mai napig vitatott. Ezt az adhéziót több tényező kompromit-

tálja. Közülük legfontosabb a 200-nál is nagyobb c-faktor, mely könnyedén okozhatja a ragasztóréteg elválását („debonding”) a gyökércsatorna falától [7]. Ezt számos in vitro vizsgálat bizonyítja, melyekből az is kiderült, hogy a mechanikai súrlódás kiemelt jelentőségű az üvegszálás csapok stabilitása és sikeressége szempontjából [8]. Továbbá újabb tanulmányok azt is bebizonyították, hogy a gyári csapelőfűrók használata gyengíti a megmaradt dentint és növeli a fraktúra veszélyét [9]. Ezért kiemelt jelentőségű a dentin megőrzése és ezáltal a gyökércsatorna eredeti lefutásának és keresztmetszetének megőrzése a restauratív beavatkozás során is. Ugyanakkor az így kapott, egyedi átmetszetű gyökércsatornák esetén egyetlen üvegszálás csap sokszor nem tud megfelelő retencióra, súrlódásra szert tenni. Több csap alkalmazása („multi-post technika”) egyazon gyökércsatorna esetén már korábban is felmerült lehetőségként, viszont ezt a technikát bizonyos mértékben limitálja a minimál invazív szemlélet a csapelőfűrés során. Az egyedi átmetszetű gyökércsatornák helyreállítására kínál lehetőséget a piacon a 2011-ben megjelent elasztikus üvegszálás csap (everStick POST, GC Europe, Leuven, Belgium). A csap polimetil metakrilát (PMMA) alapú polimerizálatlan, szemi-interpenetráló polimer mátrixot tartalmaz, mely lehetővé teszi, hogy a csap egyénileg formázható legyen, valamint vizsgál-

Érkezett: 2015. február 9.

Elfogadva: 2015. február 13.

latok alapján a csap hajlíthatósága és ragaszthatósága (a csap anyagához elért kötőerő) jobb eredményeket ad, mint a hagyományos, merev üvegszálas csapok esetén [6]. Jelen vizsgálat célja, hogy összehasonlítsa a töréssel szembeni ellenállás nagyságát és a törés mintázatát különböző üvegszálas csapokkal és technikákkal helyreállított gyökérkezelt kisörlő fogak esetén. A nullhipotézisek a következők: 1. A töréssel szembeni ellenállás-értékek nem különböznek egy vagy több csappal helyreállított fogak esetén. 2. Az elasztikus csap használata nem hozott létre kedvezőbb törési mintázatot.

### Vizsgálati anyag és módszer

A vizsgálat során parodontológiai vagy orthodonciai okok miatt eltávolított 32 darab egygyökerű kisörlő fogat használtunk fel. A frissen eltávolított fogakat 5,25%-os NaOCl oldatba helyeztük 5 percre, majd 0,9%-os fiziológiás sóoldatba tettük és szobahőmérsékleten tároltuk. A fogakat az eltávolítást követő 6 hónapon belül felhasználtuk. A fogak előkészítése során a lágyszöveteket kézi depurátorokkal eltávolítottuk.

A mintákat egy kiképzett operátor készítette elő. Minden fogat dekoronáltunk a zománc–cement határ (CEJ – cementoenamel junction) magasságában, merőlegesen a gyökér hossz tengelyére vízűtéssel, alacsony fordulatszámon egy gyémánt fogtechnikai koronggal. Ezt követően a fogakat gyökérkezeltük és gyökértömést készítettünk. A gyökérkezelés során crown down technikát alkalmaztunk 2-3-4 Gates Glidden fúrókkal (Union Broach, York, USA), majd a gyökércsatornát a teljes munkahosszon Protaper file-okkal (S1, S2, F1, F2, F3) (Dentsply, Maillefer, Ballaigues, Svájc) és ISO Hedström reszelővel munkáltuk meg. A gyökércsatorna átöblítését 2 ml 5%-os NaOCl oldattal végeztük minden eszköz, file használatát követően. A gyökércsatorna kiszáritása után a gyökértömést egy-poén technikával a feltágítással megegyező nagyságú guttaperhával (F3 gutta-percha, Maillefer-Dentsply, Ballaigues, Svájc) és sealerrel (AH plus; Dentsply De Trey GmbH, Konstanz, Németország) végeztük el. A gyökércsatorna bemeneteket ideiglenesen Clearfil S3 Bonddal (Kuraray, Tokyo, Japán) és Clearfil AP-X kompozittal (Kuraray, Tokyo, Japán) zártuk le. A fogakat inkubátorba helyeztük 1 hétre 37°C-on 100%-os relatív páratartalom mellett.

Az egyhetes inkubálást követően az ideiglenes lezárás eltávolítása után fúrással kialakítottuk a csapokat befogadó csatornaszakaszt 10 mm mélységig a dekoronált felszín buccalis peremétől mérve. A csapot vagy csapokat befogadó csatornaszakasz kialakításához nem használtunk gyári csapelőfúrót, hogy minél jobban megőrizzük az eredeti csatornalefutást és keresztmetszetet. Csak a gyökértömő anyagot igyekeztünk eltávolítani 3-4 méretű Gates Glidden fúrókkal és ISO standard Hedström reszelőkkel. A preparálás végén maradt egy

4-6 mm hosszú apikális érintetlen, gyökértömő anyagot tartalmazó csatornaszakasz. A 4-es méretű Gates Glidden fúrót csak a gyökércsatorna bemenetének megnyitására használtuk, a 3-as fúrót pedig a teljes 10 mm hosszú szakaszon alkalmaztuk. Ezután a fogakat véletlenszerűen 4 csoportba osztottuk 8-as elemszámmal minden csoportban.

Két különböző anyagú és tulajdonságú üvegszálas csapot használtunk a vizsgálatban: egy hagyományos, merev csapot (0,8 GC Fiber Post, GC Europe, Leuven, Belgium) és egy flexibilis, elasztikus csapot (0,9 EverStick POST, GC Europe, Leuven, Belgium). A csapok nem kaptak semmilyen felületkezelést az operátortól. Az elasztikus csapokat a gyártó utasításainak megfelelően kizárólag steril tűfogóval érintették. A csapokat 10 mm mélyre helyezték a gyökércsatornába, és 5 mm-el érték túl a gyökér dekoronált felszínén, így a teljes hosszuk ~15 mm volt.

Az 1. csoport esetén egyetlen merev üvegszálas csapot ( $d = 0,8$  mm) használtunk. A 2. csoportnál egy merev fő és egy járulékos csapot ( $d = 0,8$  mm mindkettő) használtunk multi-post technikában. A fő csapot behelyeztük, majd emellé került a járulékos csap minél apikálisabban, de csak olyan mélységig, amíg nem volt érezhető feszülés a levezetésnél. A 3. csoportnál egyetlen elasztikus csapot ( $d = 0,9$  mm) használtunk. A csapot behelyezést követően tűfogóval eltávolítottuk a gyökércsatornából és 40 másodpercig fotopolimerizáltuk, hogy megőrizze a gyökércsatorna alakját, átmetszetét. A 4. csoportban egy elasztikus fő és egy járulékos csapot (0,9 mm mindkettő) használtunk. A fő csapot behelyeztük, majd emellé került a járulékos csap minél apikálisabban, de csak olyan mélységig, amíg nem volt érezhető feszülés a levezetésnél. 20 másodperces előpolimerizálást követően a két csapot együtt tűfogóval eltávolítottuk a gyökércsatornából és 40 másodpercig fotopolimerizáltuk, hogy megőrizze a gyökércsatorna alakját, átmetszetét.

A csapok beragasztását dual kötésű csonkfelépítő kompozittal (Gradia Core, GC Europe, Leuven, Belgium) és a hozzá tartozó adhezív rendszerrel végeztük az anyag gyártójának utasításait követve. A gyökércsatornába helyezést és a csap vagy csapok behelyezését követően 60 másodperc fotopolimerizációt végeztünk minden oldalról (240 másodperc foganként).

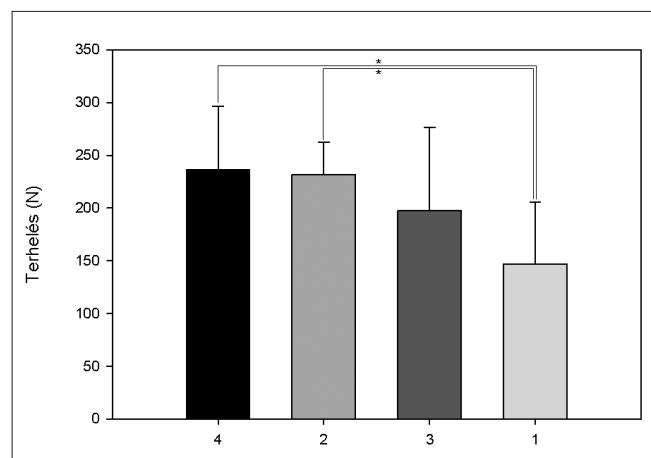
A felépítmény méreteinek standardizálása érdekében a csonkfelépítést premoláris preparált csonk formájú identikus celluloidkoronákkal végeztük. Ezt követően a mintákat egy hétig inkubáltuk 37°C-on 100% relatív páratartalom mellett. A gyökerek felszínét szeparáló folyadékkal (Ruber-Sep, Kerr, Orange, USA) vontuk be a parodontális rostok szimulálására, majd a mintákat a CEJ-től apikálisan 2 mm-re meghatározott szintig beágyasztuk speciális beágyazó műgyantába (Technovit 4004, Heraeus-Kulzer, Wehrheim, Németország).

A fogakat beágyazást követően mechanikai tesztesnek tettük ki (Lloyd 1000R, Lloyd Instruments Ltd, Fareham, Egyesült Királyság) és töréssig terheltük őket. A mechanikai tesztelést 0,5 mm/perc sebességgel végeztük és a töréssel szembeni ellenállást Newton-ban regisztráltuk. A mechanikai tesztelés után megvizsgáltuk a törési mintázatot. Az elkülönítést (restaurálható és nem restaurálható törés) Scotti és mtsai. ajánlása alapján végeztük [10]. A statisztikai elemzést SPSS 17,0 programmal készítettük el. Mivel az adatok nem mutattak normál eloszlást, a csoportok összehasonlítását Kruskal-Wallis ANOVA-val végeztük, amit post-hoc páronkénti összehasonlításokkal egészítettünk ki.

### Eredmények

A tesztelt csoportokat jellemző töréssel szembeni ellenállás értékeket (N) és a hozzájuk tartozó standard deviációt (SD) az 1. ábra mutatja. Amint az az 1. ábrán látható, a 4. csoport (egy elasztikus fő csap és egy járulékos csap) hozta létre a legmagasabb töréssel szembeni ellenállást, viszont ez az érték csak az 1. csoporthoz képest (egyetlen merev csap) adott szignifikánsan jobb eredményt ( $p = 0,032$ ). A 2. csoport (egy fő merev csap és egy járulékos csap) is szignifikánsan jobban teljesített, mint az 1. csoport ( $p = 0,041$ ). Egyik multi-post technikát alkalmazó csoport sem hozott létre szignifikánsan jobb eredményt az egyetlen elasztikus csapot alkalmazó 3. csoportnál. A többi csoport összehasonlítása esetén sem volt szignifikáns eltérés. Emiatt a törési ellenállásra vonatkozó nullhipotézist részben el kellett vetni.

A törési mintázatok a vizsgált csoportokban teljesen megegyeztek (1. táblázat), így a törési mintázatra vonatkozó nullhipotézis valid.



1. ábra: Töréssel szembeni ellenállás-értékek (átlag ± SD) a vizsgált csoportokban.

4: multi-post elasztikus csapokkal, 2: multi-post merev csapokkal, 3: egyetlen elasztikus csap, 1: egyetlen merev csap.

\* szignifikáns különbségek  $p < 0,05$  szignifikancia szint esetén

1. táblázat

A törési mintázat eloszlása a vizsgált csoportokon belül.

	Restaurálható	Nem restaurálható
Multi-post / elasztikus	6	2
Multi-post / merev	6	2
Egyetlen csap / elasztikus	6	2
Egyetlen csap / merev	6	2

### Megbeszélés

A gyökérkezelt fogak helyreállítása kiemelt terület a restauratív fogászatban. Ezen fogak ellátására már az 1870-es évektől használnak különböző intraradikuláris csapokat. A modern, minimál invazív irányelvek alapján kiemelt fontosságú, hogy a csap behelyezhetősége érdekében nem szabad felesleges dentineltávolítást végezni, ugyanis számos tanulmány állítja, hogy a „csapelőfúrás” nemcsak tovább gyengíti a helyreállítandó fogat, hanem repedést létrehozva a gyökércsatornában, könnyedén lehet későbbi törés kiindulópontja is [11, 12, 13].

Az említett megfontolások alapján a jelen vizsgálatban a szerzők csak minimál invazív „csapelőfúrást” végeztek, azaz próbálták csak a gyökértömő anyagot eltávolítani a gyökércsatornából, megőrizve a közel eredeti anatómiát.

Emiatt a piacon forgalomban lévő legkisebb átmérőjű csapok közül kellett választanunk (0,8 mm GC Fiber Post; 0,9 mm everStick POST). Goracci és mtsai. kimutatták, hogy az üvegszálcsapok esetén is a sűrűség a legfontosabb tényező, amely a csap stabilitásáért és helyben maradásáért felelős [14]. Ennek az oka a gyökércsatorna falához elért elégtelen adhézióban keresendő, mely multikauzális jelenség, például magas c-faktor, vastag smear layer, nehezen kontrollálható folyadékmenyiség a gyökércsatornában, a gyökéri dentin erodálódása az átöblítőszer miatt stb. [15]. Sorensen és mtsai. kimutatták, hogy szignifikánsan nagyobb töréssel szembeni ellenállás érhető el, ha a csap jobban adaptálódik / szorosabb kontaktusban van a gyökércsatorna falával [16]. Az egy gyökércsatornában több csapot használó „multi-post technika” pontosan ezt célozza meg. A multi-post technika által az operátor képes nagy és irreguláris alakú gyökércsatornában jobb kitöltöttséget elérni, mint egyetlen, a gyökércsatorna tengelyének megfelelően elhelyezett csappal. További előnye a technikának, hogy csökkenti a ragasztó cement mennyiségét a csappal történő kitöltöttség javára, így csökken a cement zsugorodása által létrejött stressz, valamint az esetlegesen létrejött rész nagysága is.

Jelen vizsgálat adatai alátámasztják a multi-post technika előnyeit.

Úgy tűnik, hogy a használt üvegszálcsapok ru-

galmassága nem különösebben fontos tényező a multi-post technika alkalmazása esetén, mivel nem volt szignifikáns különbség a merev és az elasztikus csapokat alkalmazó multi-post restaurációk esetén a töréssel szembeni ellenállás tekintetében. Érdekes tapasztalat, hogy a multi-post technikák egyike sem adott jelentősen eltérő eredményt az egyetlen elasztikus csapot alkalmazó 3. csoport adataihoz, eredményeihez képest. Lehetséges magyarázatként az szolgálhat, hogy a vizsgálatban használt speciális elasztikus csapból már akár egy is képes annyira adaptálódni a gyökércsatorna lefutásához, egyenetlenségeihez, hogy az képes kompenzálni a használt csap mennyiségét. További magyarázatul szolgálhat a jelenségre az is, hogy a modern minimál invazív szemlélet a csapelőfúrásban limitálja a behelyezhető csapok számát, és elősegítheti az akár egyetlen elasztikus csap általi kitöltöttséget is.

A csap vagy a restaurált fog törése a leggyakoribb okai a gyökérkezelt fogak sikertelenségének, elvesztésének [17]. Míg a fémcsapok gyakrabban okozzák a fog törését, addig az üvegszálcsapok esetén lényegesen gyakoribb a csap elválása a ragasztási felülettől (debonding) vagy a csap törése [18, 19]. Számos tanulmány bizonyítja, hogy a dentinhez hasonló mechanikai tulajdonságokkal rendelkező üvegszálcsapok egységesebben osztják szét a csapot érő terhelést és ezáltal részben csökkentik a törések kialakulásának valószínűségét, részben kedvezőbb törési mintázatot képesek létrehozni [20, 21, 22]. Jelen vizsgálatban a restaurált csoportok között nem volt különbség a törési mintázat tekintetében.

Vizsgálatunkban a hagyományos merev üvegszálcsap alkalmazásakor törés esetén vagy a csonkfelépítő anyag vált el a csaptól (gyakrabban) vagy a csap tört el (ritkábban). Ezzel ellentétben az elasztikus csapok esetén a csap sosem vált el a csonkfelépítő anyagtól. Ezt a megfigyelést alátámasztják a Bell és mtsai által végzett vizsgálat eredményei [6]. A magyarázat a csap anyagában keresendő. A merev üvegszálcsapok nem képesek valódi kémiai kötést kialakítani rezin alapú anyagokkal, mivel a csapok mátrixa döntően kereszt-kötés alapú polimer, mely egy inaktív felszín eredményez [23, 24]. Az everStick Post üvegszálcsap mátrixa egy szemi-interpenetráló polimer hálózat, amely a kereszt-kötések mellett lineáris kötéseket is tartalmaz. A lineáris kötéseket tartalmazó fázis polimetil metakrilát, amely képes adhezíven keresztül aktiválódni és valódi kémiai kapcsolatot létesíteni bármely metakrilát alapú anyaggal.

Jelen vizsgálatban egygyökerű kisülő gyökérkezelt fogakat használtunk, mivel tanulmányok szerint ezek gyakrabban törnek gyökérkezelt követően normál rágóerő hatására is [9]. Ambica és mtsai kimutatták, hogy gyökérkezelt fogak esetén, ha koronát is használunk a mechanikai teszteléshez, az jelentősen megváltoztatná a teherbírást és elfedheti az eltérő csonkfelépítések eredményeit, előnyeit [25]. Így a korona anyagából és a ragasztási protokollból fakadó eltérések is kizárhatók. Ezért vizsgálatunkban mi sem használtunk koronákat

a restauratív eljárások összehasonlítására. Ugyanakkor ez egy ismert korlátja a vizsgálatnak, mivel így a kapott eredmények csak összehasonlításra alkalmasak és nem értelmezhetők közvetlenül klinikai körülményekre. A vizsgálat további korlátja lehet a használt csapok eltérő mérete (0,8 GC Fiber Post és 0,9 everStick POST), ami megnehezítheti a közvetlen összehasonlítást; mivel azonban nem történt hagyományos csapelőfúrás, így nem volt más lehetőség, mint a jelenleg forgalomban levő legkisebb méretű csapok közül választani.

## Konklúzió

A vizsgálat korlátait figyelembe véve az eredmények alapján kijelenthetjük, hogy a minimál invazív „csapelőfúrás” esetén üvegszálcsapot használó multi-post restaurátumok jobban teljesítenek, függetlenül a csap anyagától, mint ha csak egyetlen csapot használnánk a gyökércsatornában. Továbbá kijelenthető, hogy a csap anyaga vagy a használt csapok száma nem befolyásolja a törési mintázatot.

## Irodalom

1. NAM SH, CHANG HS, MIN KS, LEE Y, CHO HW, BAE JM: Effect of the number of residual walls on fracture resistances, failure patterns, and photoelasticity of simulated premolars restored with or without fiber-reinforced composite posts. *J Endod* 2010; 36(2): 297–301.
2. DIETSCHI D, DUC O, KREJCI I, SADAN A: Biomechanical considerations for the restoration of endodontically treated teeth: a systematic review of the literature – Part 1. Composition and micro- and macrostructure alterations. *Quintessence Int* 2007; 38(9): 733–743.
3. AL-OMIRI MK, MAHMOUD AA, RAYYAN MR, ABU-HAMMAD O: Fracture resistance of teeth restored with post-retained restorations: an overview. *J Endod* 2010; 36(9): 1439–1449.
4. CLARK D, KHADEMI J: Modern molar endodontic access and directed dentin conservation. *Dent Clin North Am* 2010; 54(2): 249–273.
5. CECCHIN D, FARINA AP, GUERREIRO CA, CARLINI-JUNIOR B: Fracture resistance of roots prosthetically restored with intra-radicular posts of different lengths. *J Oral Rehabil* 2010; 37(2): 116–122.
6. BELL AM, LASSILA LV, KANGASNIEMI I, VALLITTU PK: Bonding of fibre-reinforced composite post to root canal dentin. *J Dent* 2005; 33(7): 533–539.
7. BOUILLAGUET S, TROESCH S, WATAHA JC, KREJCI I, MEYER JM, PASHLEY DH: Microtensile bond strength between adhesive cements and root canal dentin. *Dent Mater* 2003; 19(3): 199–205.
8. NAUMANN M, STERZENBACH G, ROSENTRITT M, BEUER F, FRANKENBERGER R: Is adhesive cementation of endodontic posts necessary? *J Endod* 2008; 34(8): 1006–1010.
9. ZICARI F, VAN MEERBEEK B, SCOTTI R, NAERT I: Effect of fibre post length and adhesive strategy on fracture resistance of endodontically treated teeth after fatigue loading. *J Dent* 2012; 40(4): 312–321.
10. SCOTTI N, COERO BORGA FA, ALOVISI M, ROTA R, PASQUALINI D, BERUTTI E: Is fracture resistance of endodontically treated mandibular molars restored with indirect onlay composite restorations influenced by fibre post insertion? *J Dent* 2012; 40(10): 814–820.
11. MANNING KE, YU DC, YU HC, KWAN EW: Factors to consider for predictable post and core build-ups of endodontically treated teeth. Part II: Clinical application of basic concepts. *J Can Dent Assoc* 1995; 61(8): 696–701, 3, 5–7.

12. BOLHUIS HPB, DE GEE AJ, FEILZER AJ, DAVIDSON CL: Fracture strength of different core build-up designs. *Am J Dent* 2001; 14(5): 286–290.
13. MOHAMMADI N, KAHNAMOII MA, YEGANEH PK, NAVIMPOUR EJ: Effect of fiber post and cusp coverage on fracture resistance of endodontically treated maxillary premolars directly restored with composite resin. *J Endod* 2009; 35(10): 1428–1432.
14. GORACCI C, FABIANELLI A, SADEK FT, PAPANICHI F, TAY FR, FERRARI M: The contribution of friction to the dislocation resistance of bonded fiber posts. *J Endod* 2005; 31(8): 608–612.
15. BITTER K, KIELBASSA AM: Post-endodontic restorations with adhesively luted fiber-reinforced composite post systems: a review. *Am J Dent* 2007; 20(6): 353–360.
16. SORENSEN JA, ENGELMAN MJ: Effect of post adaptation on fracture resistance of endodontically treated teeth. *J Prosthet Dent* 1990; 64(4): 419–424.
17. NAUMANN M, BLANKENSTEIN F, KIESSLING S, DIETRICH T: Risk factors for failure of glass fiber-reinforced composite post restorations: a prospective observational clinical study. *Eur J Oral Sci* 2005; 113(6): 519–524.
18. CHIERUZZI M, PAGANO S, PENNACCHI M, LOMBARDO G, D'ERRICO P, KENNY JM: Compressive and flexural behaviour of fibre reinforced endodontic posts. *J Dent* 2012; 40(11): 968–978.
19. FERRARI M, CAGIDIACO MC, GORACCI C, VICHI A, MASON PN, RADOVIC I, ET AL: Long-term retrospective study of the clinical performance of fiber posts. *Am J Dent* 2007; 20(5): 287–291.
20. SPAZZIN AO, GALAFASSI D, DE MEIRA-JUNIOR AD, BRAZ R, GARBIN CA: Influence of post and resin cement on stress distribution of maxillary central incisors restored with direct resin composite. *Oper Dent* 2009; 34(2): 223–229.
21. DE CASTRO ALBUQUERQUE R, POLLETO LT, FONTANA RH, CIMINI CA: Stress analysis of an upper central incisor restored with different posts. *J Oral Rehabil* 2003; 30(9): 936–943.
22. SALAMEH Z, OUNSI HF, ABOUSHELIB MN, SADIG W, FERRARI M: Fracture resistance and failure patterns of endodontically treated mandibular molars with and without glass fiber post in combination with a zirconia-ceramic crown. *J Dent* 2008; 36(7): 513–519.
23. PURTON DG, PAYNE JA: Comparison of carbon fiber and stainless steel root canal posts. *Quintessence Int* 1996; 27(2): 93–97.
24. LASTUMAKI TM, LASSILA LV, VALLITTU PK: The semi-interpenetrating polymer network matrix of fiber-reinforced composite and its effect on the surface adhesive properties. *J Mater Sci Mater Med* 2003; 14(9): 803–809.
25. AMBICA K, MAHENDRAN K, TALWAR S, VERMA M, PADMINI G, PERIASAMY R: Comparative evaluation of fracture resistance under static and fatigue loading of endodontically treated teeth restored with carbon fiber posts, glass fiber posts, and an experimental dentin post system: an in vitro study. *J Endod* 2013; 39(1): 96–100.

FRÁTER M, FORSTER A, JANTYIK Á, BRAUNITZER G, NAGY K

#### Fracture strength of elastic and conventional fibre-reinforced composite intraradicular posts – an in vitro pilot study

**Objectives:** The purpose of this in vitro investigation was to evaluate the reinforcing effect of different fibre-reinforced composite (FRC) posts and insertion techniques in premolar teeth when using minimal invasive post space preparation.

**Materials and methods:** Thirty two extracted and endodontically treated premolar teeth were used and divided into four groups (n = 8) depending on the post used (Group 1–4). 1: one single conventional post, 2: one main conventional and one collateral post, 3: one flexible post, 4: one main flexible and one collateral post. After cementation and core build-up the specimens were submitted to static fracture toughness test. Fracture thresholds and fracture patterns were recorded and evaluated.

**Results:** The multi-post techniques (group 2 and 4) showed statistically higher fracture resistance compared to group one. Regarding fracture patterns there was no statistically significant difference between the tested groups.

**Conclusion:** The application of multiple posts seems to be beneficial regarding fracture resistance independent from the used FRC post. Fracture pattern was not influenced by the elasticity of the post.

**Keywords:** fibre-reinforced composite, individual post, multi-post technique, minimal invasive, fracture resistance

## Beszámoló az MFE Magyar Parodontológiai Társaság közgyűléséről

2015. november 20-án tartotta a MFE Magyar Parodontológiai Társaság éves közgyűlését.

Az elnöki beszámoló, a pénzügyi jelentések és az alapszabály módosítása napi rendi pontok után megtörtént az új elnökség és vezetőség megválasztása. Három évre a MPT következő összetételű vezetősége kapott mandátumot a közgyűléstől:

### MPT vezetőség 2015–2018

Elnök: DR. WINDISCH PÉTER  
Titkár és EFP delegat: DR. GERA ISTVÁN  
Alelnök: DR. VÁLYI PÉTER  
Pénztáros: DR. DÓRI FERENC

### Vezetőség tagjai

DR. BÜCHLER JÁNOS  
DR. HORVÁTH ATTILA  
DR. KEGLEVICH TIBOR  
DR. KEMPER RÓBERT  
DR. MOLNÁR BÁLINT  
DR. BÁN ÁGNES  
DR. URBÁN ISTVÁN  
DR. HANGYÁSI DÁVID  
DR. VOLOM ANDRÁS

### Felügyelő Bizottság

Elnök: DR. KOMLÓSSY ATTILA  
DR. NAGY PÁL  
DR. KISS ENDRE

2015. november 20.

*Dr. Gera István*  
az MPT titkára

## Pályázat Körmöczi pályadíjra

### Módosítás

Felhívjuk minden, a *Fogorvosi Szemlében* publikáló,  
35 évnél fiatalabb, első szerzős cikk szerzőjét,  
hogy pályázzon a 2015. évi Körmöczi pályadíjra.

Pályázni csak a 2015-ben a *Fogorvosi Szemlében* megjelent közleményekkel lehet.  
Kérjük, a közlemény különlenyomatának egy példányát mellékelje a pályázathoz.

*A pályázat módosított beadási határideje:*  
**2016. február 15.**

*A bírálati időszak vége:*  
**2016. március 31.**

A Körmöczi pályadíj átadására várhatóan 2016. májusában Szegeden,  
az Árkövy Vándorgyűlésen kerül sor.

A pályázatokat, kérem, postán juttassák el a címemre.

*Dr. Tóth Zsuzsanna*  
az MFE főtitkára  
SE Konzerváló Fogászati Klinika  
1088 Budapest, Szentkirályi u. 47.



Semmelweis Egyetem, Fogpótlástani Klinika

## Cirkónium-dioxid használata a klinikai gyakorlatban

### *Esetismertetés*

DR. SOMFAI DÓRA, DR. ZSIGMOND ÁGNES, DR. KÁROLYHÁZY KATALIN,  
DR. KISPÉLYI BARBARA, DR. HERMANN PÉTER

A cirkónium-dioxid kiváló fizikai, mechanikai és esztétikai tulajdonságai miatt a fémentes fogpótlások közül ma is az egyik legnépszerűbb anyag, mely az esetek jelentős részében a hagyományos fémkerámia kiváltására is szolgálhat. A napjainkban egyre inkább teret hódító CAD/CAM technológia segítségével készülhetnek el. Cikkünkben három eset-bemutatáson keresztül ismertetjük a cirkónium-dioxid mindennapi fogorvosi gyakorlatban való felhasználhatóságát.

**Kulcsszavak:** cirkónium-dioxid, esztétika, CAD/CAM, diagnosztikus felviaszolás

A cirkónium a periódusos rendszerben 40-es rendszámmal megtalálható tetragonális szerkezetű fém. A természetben tiszta állapotban azonban nem lelhető fel, hanem vagy szilikátoxiddal együtt, vagy szabad oxidként található meg, tartalmaz ezenkívül még radioaktív anyagokat, illetve egyéb fémeket is. Ebben a formájában sem az iparban, sem a fogászatban nem használják. A cirkónium-dioxid, melyet viszont széles körben alkalmaznak, a fent említett cirkónium egy hosszú és körülményes tisztítási eljárás során nyert formája, amit különböző oxidokkal ( $MgO_2$ ,  $Y_2O_3$ ) stabilizálnak. Cirkónium-dioxidot előállíthatnak cirkonhomokból vagy cirkonföldből, amit a világon sok helyen bányásznak. A gyógyászat számos területén használatos (csípőprotézisek, implantátumfejek, híd- és korona váz), de csak nagy tisztaságú, radioaktív anyagoktól megfosztott formában.

A cirkónium-dioxid fogászati felhasználása a fogászat területén a 90-es években indult útjára. Napjaink fogorvosi gyakorlatában a cirkónium-dioxid vázú, kerámia leplezésű restaurációk kiválthatják a klasszikus fémkerámia rögzített pótlásokat. Fehér színük miatt előnyösebbek az optikai tulajdonságaik, mint a hagyományos fémkerámiának, így sok helyen „fémentes” fogpótlásként említik őket. Fontos megjegyezni, hogy míg a klasszikus porcelángyártás alapanyaga a kaolin, a földpát és a kvarc, addig a porcelán fogászatban használatos változata nem, vagy csak nagyon kis százalékban tartalmaz kaolint, ezért ezt az anyagot fogászati kerámiának nevezzük.

Biokompatibilis, lágyszövetekhez való viszonya a teljeskerámiakéhoz hasonló, azonban míg más teljeskerámiákat leginkább a frontterületen szőlőkoronák, illetve maximum háromtagú restaurációk készítéséhez

javasolják, addig a cirkónium-dioxid vázas fogművek szélesebb indikációs területen alkalmazhatók. Megfelelő fizikai tulajdonságaik miatt nagyobb kiterjedésű hidak, sínek készítése sem akadály [1, 2, 3]. Egyes irodalmi források szerint akár szabad végű hídpótlás is készíthető [4], mivel kiemelkedően magas a torziós ellenállása [5]. További előnyös tulajdonságuk, hogy kiváló hőszigetelésük miatt a preparált fogak szenzitivitása csökkenthető. A váz színe igazítható a csonk színéhez, így jobb esztétikai eredmény érhető el. Opacitása miatt az elszíneződött gyökérkezelt fogak, illetve akár fémből készült csapok is szépen leplezhetők [6]. Radiopac tulajdonsága miatt röntgenfelvételen való kontrollálhatósága kiváló, jól ellenőrizhető például a széli záródás vonala. Általános preparálási javaslat a cirkónium-dioxid vázas fogművek esetében, hogy az axiális falakon 1,2 mm-t, a centrális barázdában 1,5 mm-t míg az inciziális él és a funkciós csücskök területén 2 mm-t kell elvenni [7]. A fogak supra- és szubgingivális előkészítése mellett egyaránt alkalmazható. A nemzetközi irodalom a chamfer vagy legömbölyített vállas preparációt tartja előnyösnek a tangencionális preparálással szemben [8]. Egy 2012-es in vitro tanulmány szerint a váll alakja semmilyen hatással nincs a cirkónium-dioxid vázas koronák sérülésére, nem befolyásolja azok anyagfáradását, illetve élettartamát. További előnyös tulajdonság ezért, hogy a preparálási formát a pillérfog aktuális klinikai állapota szerint választhatjuk meg [9]. A témával foglalkozó cikkek többsége szerint restaurációk beragasztására üvegeionomer-cementet, foszfátcementet és rezin cementeket egyaránt alkalmazhatunk [10, 11]. A cirkónium-dioxid megmunkálása hideg frézeléssel történhet, ami a napjainkban egyre nagyobb teret hódító CAD/CAM technológiához kapcsolható.

Érkezett: 2015. május 15.

Elfogadva: 2015. július 27.

A kerámia leplezésű cirkónium-dioxid vázas fix fogművek mindennapi fogorvosi gyakorlatban való alkalmazását az alábbi három esetbemutatás ismerteti.

### 1. eset

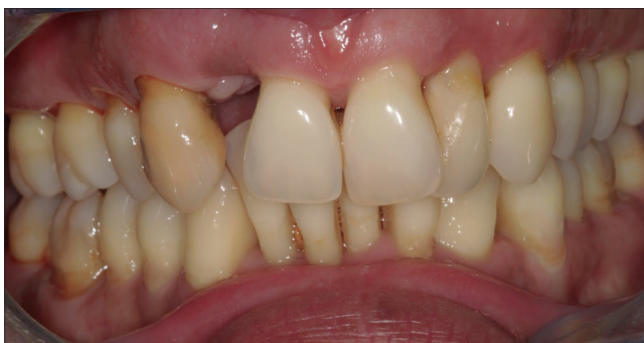45 éves hölgy páciens, krónikus fogágybetegsége miatt rendszeres parodontológiai kezelés alatt áll. Jobb felső kettes, fogíven kívül álló csapfogát előzetesen eltávolították (1.1. ábra). A jobb felső egyes és hármas fog közötti rövid meziodisztális távolság miatt a foghiány pótlása implantátummal nem volt lehetséges. Mivel a 11-es fog teljesen ép volt, de a 14-es fog kompozit tömással ellátott, illetve a 13-as fog gyökerkezelt, így a 12-es fogának restaurációjára az alábbi kezelési tervet választottuk: 3 tagú, cirkónium-dioxid vázú, kerámia leplezésű fogpótlás meziálisan szabad véggel. Leplezett horgonykoronák: 14 és 13.

A páciens jobb felső hármas foga 15 éve gyökerkezelt, a gyökértömés falálló, csúcsig érő, panaszmentes, ezért ennek cseréje nem volt indokolt. A 13-as fog nagy része viszont kompozittal volt felépítve, tehát a majdan rákerülő fogpótlás megfelelő szerkezeti tartósságának érdekében adhezív üvegszálal csappal láttuk el. Azért, hogy a páciens számára szemléltethető legyen a majdani fogpótlás, illetve meggyőződjünk arról, hogy kezelési tervünk esztétikai szempontból megfelelő lesz, a fogtechnikai labortól diagnosztikus felviaszolást kértünk.

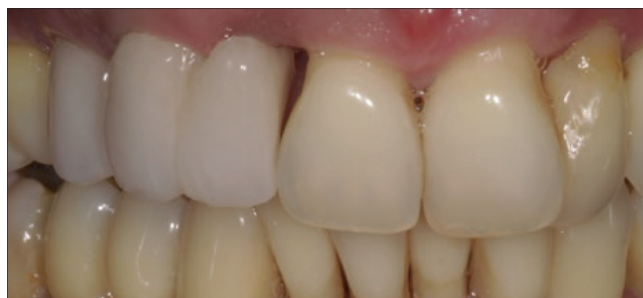A páciens magas esztétikai igénye miatt mindenképp valamilyen fémmentes megoldásban gondolkodtunk. A cirkónium-dioxid vázas fogpótlások torziós ellenállása 900–1100 MPa között van [12], nyomási szilárdsága 2000 Mpa [13] körüli, ami a fogászati kerámiák között kiemelkedően magas. Jelen esetben a kimagasló esztétikai igények, a szabad vég, illetve a fogpótlás hossza miatt a cirkónium-dioxid vázas megoldás ígerte a legmegfelelőbb megoldást.

A restauráció elkészülte alatt a páciens a labor által készített ideiglenes fogpótlást hordott (1.2. ábra).

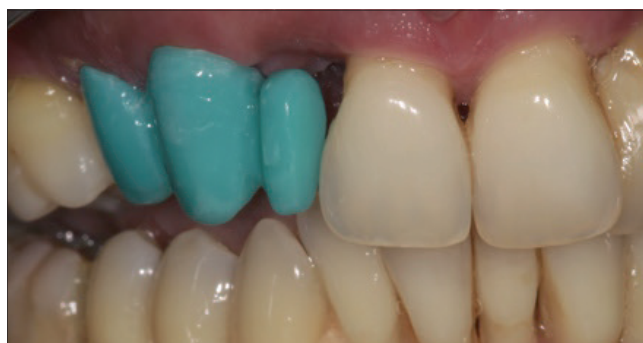A cirkóniumváz próbája után (1.3. ábra), Vita Easyshade (Vita Zahnfabrik, Bad Säckingen, 79704 Germany) készülék segítségével kiválasztottuk a megfelelő fogszínt, majd a váz leplezése után a híd beragasztásra került (1.4., 1.5. ábra)



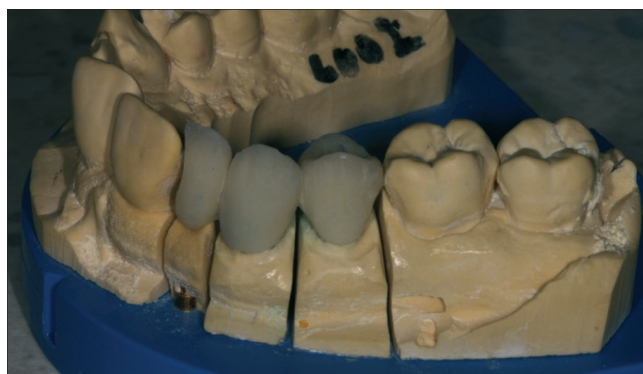1.1. ábra: Kiindulási státusz a 12-es fog eltávolítása után



1.2. ábra: Labor által készített ideiglenes fogpótlás



1.3. ábra: Viaszmintázat próbája

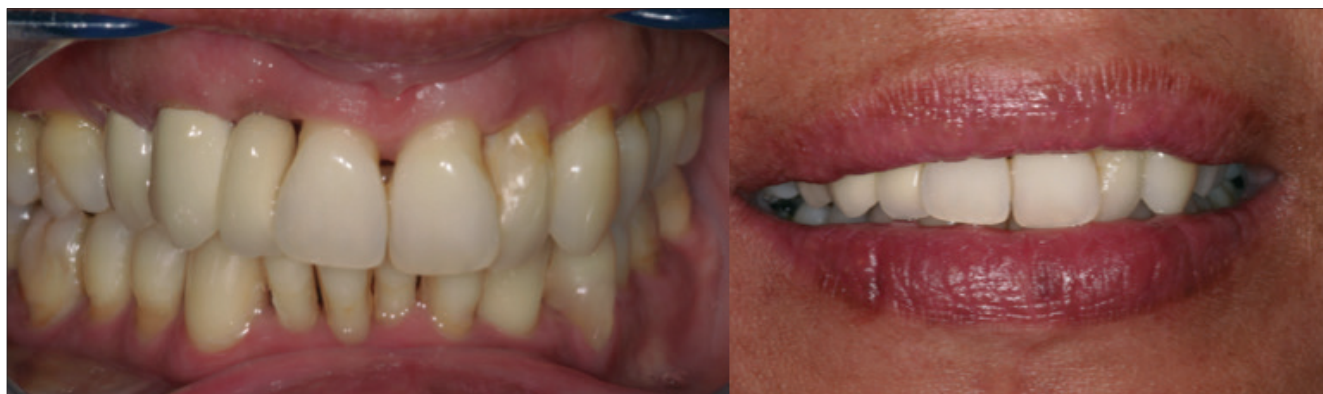

1.4. ábra: Nyerspróba mintán

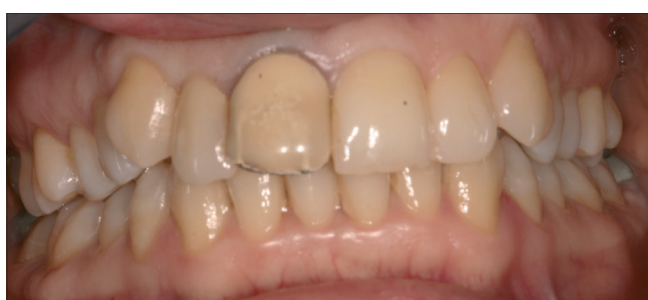### 2. eset

A 34 éves hölgy páciens, azzal a panasszal kereste fel klinikánkat, hogy a jobb felső egyes fogán lévő kemény-akrilát leplezésű korona esztétikai megjelenése nem megfelelő, szeretné lecserélni.

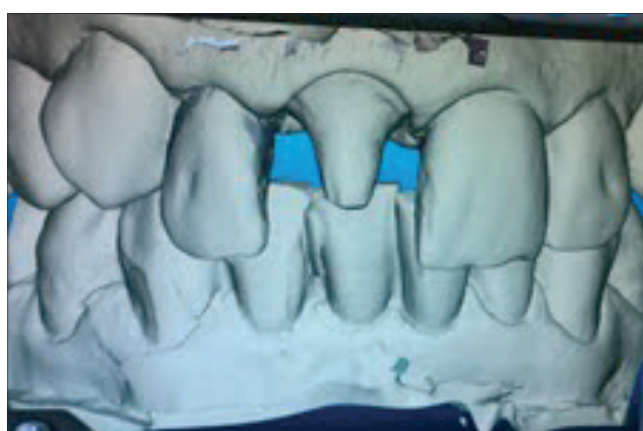A 13-as fog 14 éve gyökerkezelt, panaszmentes, cseréje nem indokolt. A régi korona esztétikai hátrányai mellett túldimenzionált és gingivális irányba túlterjesztett volt, hosszú éveken keresztül krónikus gingivitiszt okozva (2.1. ábra). Ezért az első és legfontosabb teendő egy olyan ideiglenes korona készítése volt, amely nem irritálja a marginális parodonciumot. Az ideiglenes korona elkészítéséhez alsó–felső tanulmányi lenyomat alapján diagnosztikus felviaszolást készítettünk (2.2. ábra), majd az elkészült mintáról szilikon szituációs lenyo-



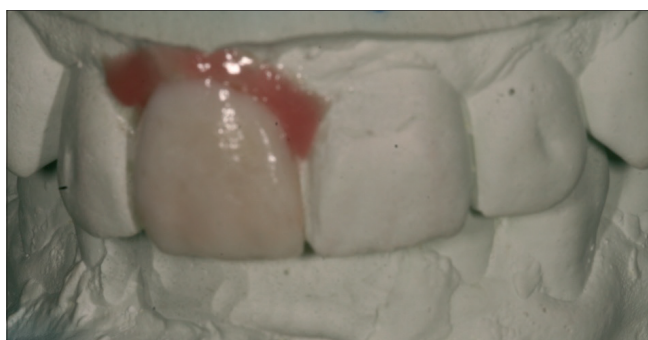
1.5. ábra: Kész fogpótlás



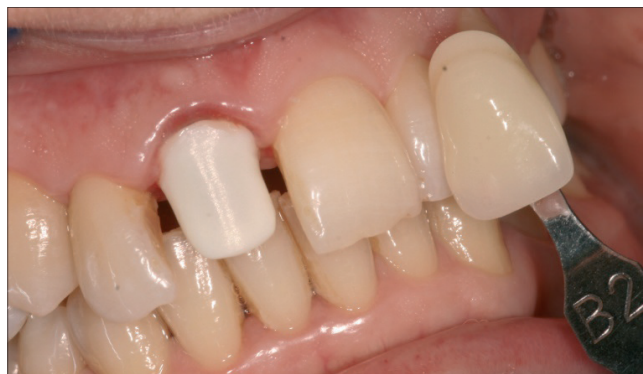2.1. ábra: Kiindulási állapot



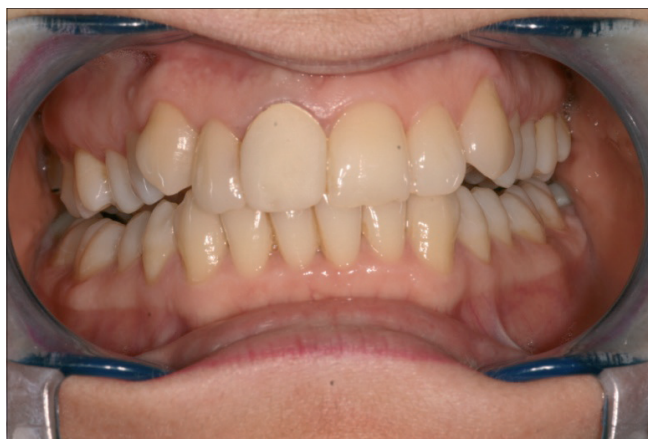2.4. ábra: Digitális lenyomat készítése



2.2. ábra: Diagnosztikus felviaszolás



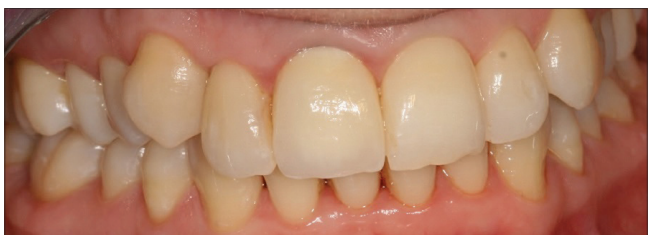2.5. ábra: Cirkónium-dioxid váz próbája és fogszínválasztás



2.3. ábra: Ideiglenes korona

matot vettünk. Ennek alapján már Scutan módszerrel el lehetett készíteni az ideális méretű ideiglenes koronát (2.3. ábra).

A régi fogmú eltávolítása után a preparált fog klinikai koronájának háromnegyed részét szuvasnak találtuk, ezért a csonkkiegészítéshez üvegszál erősítésű adhezív gyári csapot alkalmaztunk. A paragingivális, legömbölyített vállal előkészített csonkról sulcustágítást követően intraorális scannerrel digitális lenyomatot vettünk (2.4. ábra) (iTero, Align Technology /San Jose, Kalifornia/).



2.6. ábra: Kész korona átadása

A korona elkészültéig, a mechanikai irritációt megszüntetve, a parodontium gyógyulásnak indult. A cirkóniumváz próbája után (2.5. ábra), Vita Easyshade készülék segítségével kiválasztottuk a megfelelő fogszínt, majd a váz leplezése után a korona becementezésre került (2.6. ábra).

A rövid távú kontroll során készült fotón jól látható, hogy az irritált marginális gingiva meggyógyult. Az elkészült korona a cirkónium-dioxid opak tulajdonságának megfelelően elfedi az elszíneződött gyökérkezelt fogat.

### 3. eset

Egy 35 éves férfi páciens azzal a kéréssel fordult hozzánk, hogy jobb felső kvadránsban lévő foghiányát szeretné pótoltatni. Elmondása szerint körülbelül 15 évvel ezelőtt veszítette el a fogait ezen a területen. Ez idő alatt a jobb alsó 6-os foga olyan mértékben elongálódott, hogy helyzete nem tette lehetővé egy felső laterálhíd készítését (3.1. ábra).

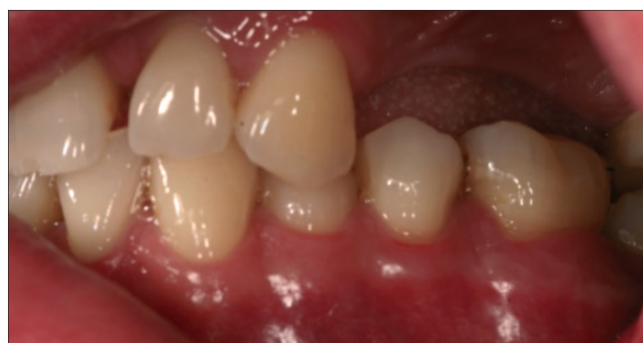A páciens a fogszabályozó kezeléstől elzárkózott, ezért egyetlen megoldásként a 36-os fog nivellálása jöhetett szóba a fog devitalizálása nélkül.

Első lépésként a 36-os fogat a megfelelő magasságig dekoronáltuk, majd Scutan módszerrel ideiglenes koronát készítettünk. A páciens kérése az volt, hogy lehetőség szerint kerüljük el a gyökérkezelést, mely kérés nagyban megnehezítette a gyakorlati kivitelezést: körülbelül 1 mm-t kellett volna még okkluzálisan elvenni a fémkerámia koronához, de ez már nem volt biztonságosan elvégezhető, így a következő kezelési terv mellett döntöttünk: a 36-os fogra cirkónium-dioxid vázas koronát készítünk, amire okkluzálisan csak egy nagyon vékony szinterelt kerámiaréteg kerül.

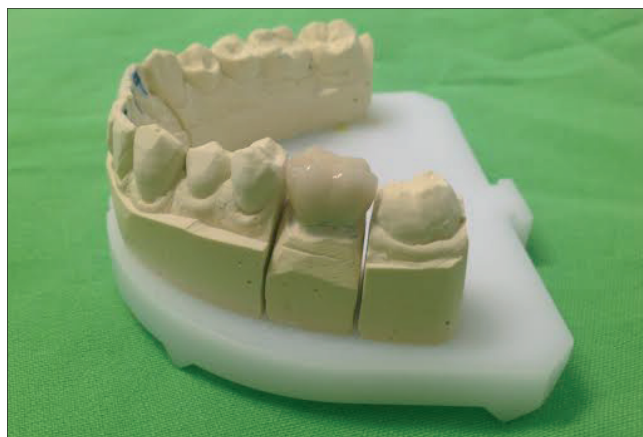Kezelési tervünket az alábbi szempontok figyelembevételével hoztuk meg: a cirkónium dioxidnak kiváló a hőszigetelése; másrészt esztétikailag nem zavaró, ha nem anatómikus a rágófelszín; harmadrészt ezzel a megoldással körülbelül 1 mm-t lehet nyerni vertikálisan, ami jelen esetben pont elég arra, hogy a bal felső kvadránsba elegendő helyet biztosítsunk egy kerámiával leplezett fémváz híd számára. Mivel a bal felső bölcsességfog meziális felén, valószínűleg nehéz tisztíthatósága miatt, mély tasak volt megfigyelhető, illetve ebből kifolyólag enyhe fokban mozgatható volt, így a fogpótlásba nem vontuk be, később extrakcióra került.

A 36-os fogra elkészült korona becementezése után (3.2. ábra), a paragingivális, a felső állcsonton legömbölyített vállal előkészített csonkokról precíziós szituációs lenyomat alapján elkészült a lateralhíd váza. A váz kerámiával való leplezése (leplezett horgonykoronák: 23, 27 leplezett hézagfogak: 24, 25, 26) után (3.3. ábra) a felső restauráció is átadásra került (3.4., 3.5. ábra).

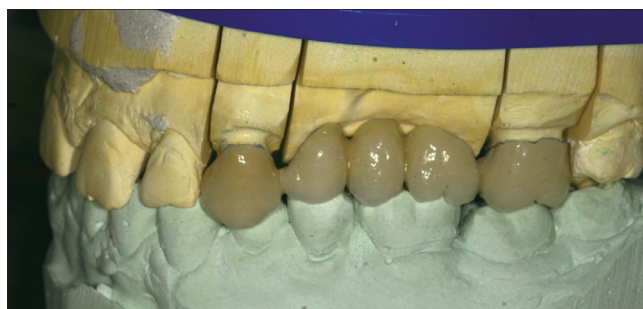Míg az irodalom más telikerámia anyagokból csak front-restaurációk, illetve kisebb kiterjedésű, maximum háromtagú hidak készítését javasolja, addig a cirkónium-dioxid vázas restaurációk indikációs területe sokkal szélesebb. Viszonylag magas nyomási és torziós ellenállása miatt a moláris régióban is alkalmazható [14], illetve háromtagúnál hosszabb, vagy akár szabad végű hidak is biztonságosan készíthetők belőle [15]. A cirkónium-



3.1. ábra: Kiindulási állapot

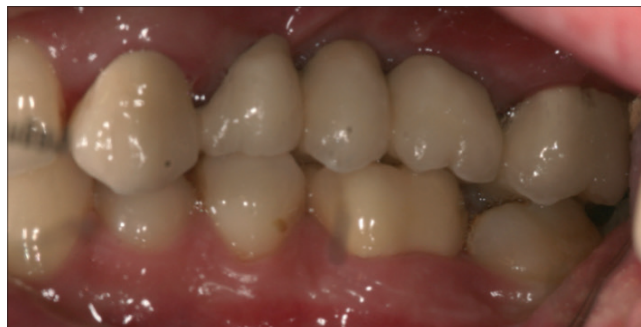

3.2. ábra: Elkészült cirkónium-dioxid vázas korona mintán

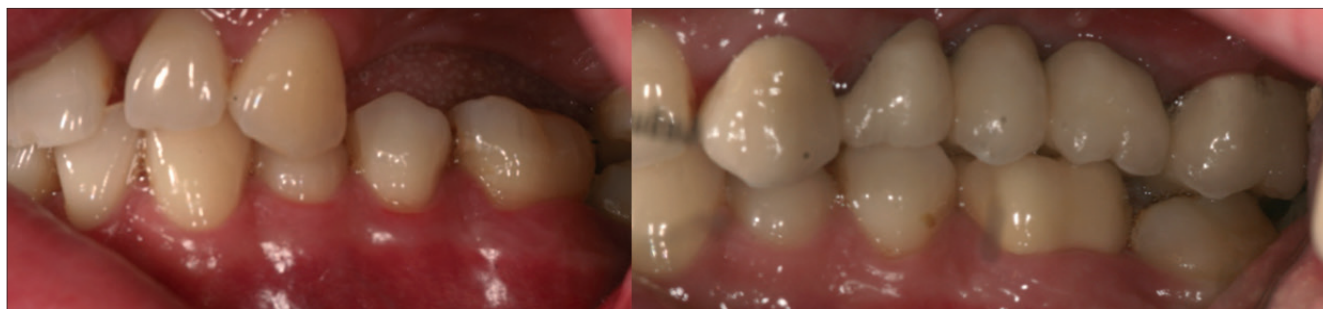

3.3. ábra: Az elkészült lateralhíd artikulátorban

dioxid váz több színben elérhető, így igazítható a csonk színéhez, ez nagyban hozzájárul a magasabb esztétikai eredmény eléréséhez. Opacitásuk miatt elszíneződött, gyökérkezelt fogakra vagy akár fémcsapokra is esztétikus restauráció készíthető. Fémektől eltérő feldolgozási technológiája, a hideg frézelés nagyfokú precizitásra ad módot. Napjainkban tehát a mindennapi klinikai gyakorlatban a cirkónium-dioxid vázás fix restaurációk a részleges foghiányok pótlásában komoly alternatíváját képezik a klasszikus fémkerámia munkáknak. Alkalmazásuknál egyszerre használhatjuk ki a fémekhez hasonló kiváló mechanikai és előnyös optikai tulajdonságaikat.



3.4. ábra: Becementezett alsó és felső fogművek



3.5. ábra: Előtte–utána

## Irodalom

1. ABOUSHELIB MN: Fatigue and fracture resistance of zirconia crowns prepared with different finish line designs. *Journal of prosthodontics: official journal of the American College of Prosthodontists* 2012; 21(1): 22–27.
2. ERNST CP, COHNEN U, STENDER E, WILLERSHAUSEN B: In vitro retentive strength of zirconium oxide ceramic crowns using different luting agents. *The Journal of prosthetic dentistry* 2005; 93(6): 551–558.
3. GAMBORENA I, BLATZ MB: A Clinical Guide to Predictable Esthetics with Zirconium Oxide Ceramic Restorations. *Quintessence of Dental Technology* 2006; 29: 11–23.
4. GARGARI M, GLORIA F, NAPOLI E, PUJIA AM: Zirconia: cementation of prosthetic restorations. Literature review. *ORAL & implantology* 2010; 3(4): 25–29.
5. LARSSON C, VULT VON STEYERN P, SUNZEL B, NILNER K: All-ceramic two-to five-unit implant-supported reconstructions. A randomized, prospective clinical trial. *Swedish dental journal* 2006; 30(2): 45–53.
6. LUTHY H, FILSER F, LOEFFEL O, SCHUMACHER M, GAUCKLER LJ, HAMMERLE CH: Strength and reliability of four-unit all-ceramic posterior bridges. *Dental materials: official publication of the Academy of Dental Materials* 2005; 21(10): 930–937.
7. McLAREN EA, GIORDANO R: Zirconia-Based Ceramics: Material Properties, Esthetics, and Layering Techniques of a New Veneering Porcelain, VM9. *Quintessence of Dental Technology* 2005; 28: 99–103.
8. PICONI C, MACCAURO G: Zirconia as a ceramic biomaterial. *Biomaterials* 1999; 20(1): 1–25.
9. PIWOWARCZYK A, OTTL P, LAUER HC, KURETZKY T: A clinical report and overview of scientific studies and clinical procedures conducted on the 3M ESPE Lava All-Ceramic System. *Journal of prosthodontics: official journal of the American College of Prosthodontists* 2005; 14(1): 39–45.
10. POTIKET N, CHICHE G, FINGER IM: In vitro fracture strength of teeth restored with different all-ceramic crown systems. *The Journal of prosthetic dentistry* 2004; 92(5): 491–495.
11. RAIGRODSKI AJ, CHICHE GJ, POTIKET N, HOCHSTEDLER JL, MOHAMED SE, BILLIOT S, ET AL: The efficacy of posterior three-unit zirconium-oxide-based ceramic fixed partial dental prostheses: a prospective clinical pilot study. *The Journal of prosthetic dentistry* 2006; 96(4): 237–244.
12. SAILER I, FEHER A, FILSER F, LUTHY H, GAUCKLER LJ, SCHARER P, ET AL: Prospective clinical study of zirconia posterior fixed partial dentures: 3-year follow-up. *Quintessence international* 2006; 37(9): 685–693.

**Somfai D, Zsigmond Á, Károlyházy K, Kispélyi B, Hermann P**

### The clinical application of zirconium-dioxide-ceramics

Case report

Due to its outstanding physical, mechanical and esthetic properties, zirconium-dioxide is one of the most popular non-metal denture, capable of surpassing PFM in most cases. The recent advances of CAD/CAM technology makes it a good alternative. Here we show the usefulness of zirconium-dioxide in everyday dental practice through three case reports.

Keywords: zirconium-dioxide, esthetics, CAD/CAM, wax-up



## Kitüntetés

2015. november 3-án – Batthyány-Strattmann László születésének évfordulója alkalmából – a Pesti Vigadóban rendezett ünnepségen Balog Zoltán, az emberi erőforrások minisztere kimagasló szakmai munkásságának elismeréseként Batthyány-Strattmann László-Díjat adott át PROF. DR. GÓRZÓ ISTVÁN professor emeritusnak.

---

## 2015. évben PhD-fokozatot szereztek

**Pécsi Tudományegyetem  
Klinikai Orvostudományok Doktori Iskolájának  
„Alap és alkalmazott kutatások  
fog- és szájbetegségekben” alprogramja:**

DR. LEMPEL EDINA (témavezető: DR. SÜMEGI BALÁZS)  
DR. JANCsik VERONIKA ÁGNES  
(témavezető: DR. OLASZ LAJOS)

**Semmelweis Egyetem Fogorvostudományi Kar:**

DR. BOGDÁN SÁNDOR (témavezető: DR. BARABÁS JÓZSEF)  
DR. HORVÁTH ATTILA (témavezető: DR. GERA ISTVÁN)  
DR. VASZILKÓ MIHÁLY TAMÁS  
(témavezető: DR. LAKATOS PÉTER)

**Szegedi Tudományegyetem Fogorvostudományi Kar:**

DR. ANTAL MÁRK (témavezető: DR. NAGY KATALIN)  
DR. VÁLYI PÉTER (témavezető: DR. NAGY KATALIN)

---

## Árkövy-vándorgyűlés

A Magyar Fogorvosok Egyesülete 2015. október 29-i elnökségi ülésén felkérte és megbízta az MFE elnökét, PROF. DR. NAGY KATALINT a Szegedi Tudományegyetem nemzetközi ügyekért felelős rektorhelyettesét, hogy az

MFE soron következő Árkövy Vándorgyűlését a konferencia elnökeként Szegeden 2016. május 5–7-én megrendezze.

## Branchiogén ciszta előfordulása szokatlan életkorban, ritka lokalizációban

### Esetismertetés

DR. HORVÁTH DÓRA, DR. REDL PÁL, DR. HEGEDŰS CSABA

A branchiogén anomáliák a veleszületett fejlődési rendellenességek heterogén csoportját képviselik. Branchiogén ciszták leggyakrabban a második kopolyúv rendellenességeiből származnak. Jellemzően felnőtt korban, felső légúti fertőzést követően alakulnak ki puha duzzanat formájában a musculus sternocleidomastoideus elülső széle mentén, általában annak felső harmadában; de a nyakon bárhol előfordulhatnak a branchialis fistula lefutása mentén a supraclavicularis régiótól a fossa tonsillarisig. Az epipharyngeális lokalizáció ritka. A szerzők egy héthónapos csecsemő gastrointestinalis vírusinfekciója kapcsán végzett gyermekgyógyászati vizsgálat során észlelt szokatlan lokalizációjú, epipharyngeális branchiogén ciszta diagnosztikáját és műtéti eltávolítását mutatják be, a kórkép irodalmi áttekintésével.

**Kulcsszavak:** branchiogén, ciszta, gyermekkor, nyaki duzzanat, epipharynx

### Bevezetés

A branchiogén anomáliáknak jelentős szerepe van a gyermekkor, fej-nyaki régióban előforduló terimék differenciál diagnosztikájában. A fejlődési rendellenességek közül a második leggyakoribbak [7] és a gyermekkorban nyaki duzzanatok 17–30%-áért felelősek [2, 7, 14, 12]. A veleszületett fejlődési rendellenességek heterogén csoportját képviselik, melyek a branchiogén apparátus maradványából származnak. Irodalmi adatok szerint a második garatívból fejlődő elváltozások az esetek 95%-át teszik ki [2, 6, 15]; előfordulásuk az epipharynxban viszont irodalmi ritkaságnak számít.

A fej és a nyak fejlődésének jellegzetes alakzatai a garatívek vagy kopolyúvek, melyek a negyedik embriónális hét során jelennek meg. A garatívek váza mesodermából áll, külső felszínüket ectodermális garatbarázdák, belső felszínüket pedig endodermális garattasakok választják el [13]. A branchiogén anomáliák a négy fő garatív és a hozzájuk tartozó barázdák és tasakok maradványából fejlődnek, melyek regressziója normálisan bekövetkezik az embriogenezis során. Az eltérések klinikailag sinus, fistula vagy ciszta formájában manifesztálódhatnak [10]. Annak ellenére, hogy már születéskor jelen vannak, a legtöbb eltérést csak későbbi életkorban ismerik fel [12]. A branchiogén fistulák és sinusok főként gyermekkorban kerülnek felismerésre, a ciszták pedig főként felnőttkorban [7]. Nyaki ciszták leggyakrabban a második kopolyúv rendellenességeiből származnak [6]. Jellemzően felnőttkorban, felső légúti fertőzést követően alakulnak ki puha duzzanat formájában a musculus sternocleidomastoideus elülső széle mentén, annak felső harmadában; de a nyakon bárhol elő-

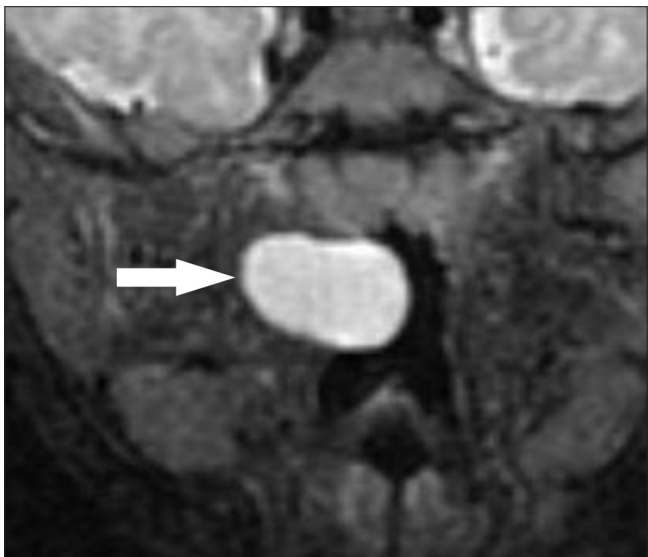
fordulhatnak a branchialis fistula lefutása mentén a supraclavicularis régiótól a fossa tonsillarisig. Kivizsgálásuk során a képalkotó eljárások közül a CT és az MR ajánlott, illetve aspirációs cytológiai mintavétel is szóba jön. A differenciáldiagnosztika során felmerülő kórképek esetén a ciszta pontos elhelyezkedése meghatározó. Kezelésük sebészi, spontán regressziójukra nem számíthatunk.

Jelen közleményünkben egy 7 hónapos gyermekben diagnosztizált szokatlan lokalizációjú, epipharyngeális branchiogén cisztáról és annak sebészi kezeléséről kívánunk beszámolni a kórkép irodalmi áttekintésével.

### Esetismertetés

Medencevégű fekvés miatt császármetszéssel a 36. gestációs héten született, 7 hónapos csecsemő gastrointestinalis vírusinfekciója kapcsán végzett gyermekgyógyászati vizsgálat a jobb oldali garatfalon elhelyezkedő duzzanatot tárt fel. Fizikális vizsgálattal az oropharynxba benyúló, kb. 1,5 cm átmérőjű kékes-fehéres, ép nyálkahártyával fedett, folyadék bennéű, imponáló cisztózus terimét észleltünk. Az elváltozás a légyszájpadot és az uvulát minimálisan diszlokálta az ellenoldal felé. A nyakon kóros nyirokcsomót nem tapintottunk. Pontosabb megítélés céljából MR vizsgálat történt, ami az oropharynxban valamennyi szekvenciával folyadéknak megfelelő jelintenzitású, vékony fallal bíró, beoltosuló képletet írt le.

Ennek legnagyobb vastagsága 10–11 mm, hosszirányú kiterjedése 25 mm volt; így a légsávot jelentősen beszűkítette. Pontos eredetét a vizsgálat nem tisztáz-

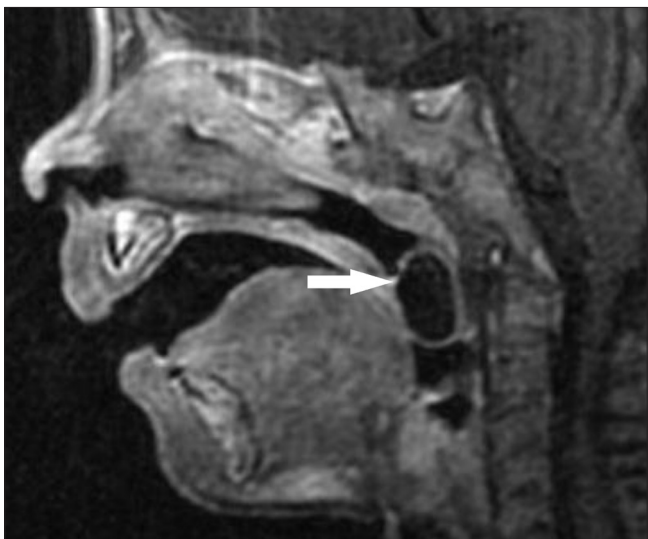


1. ábra: Frontális síkú MR T2 súlyozású felvételen hyperintenz térfoglalás az epipharynxban

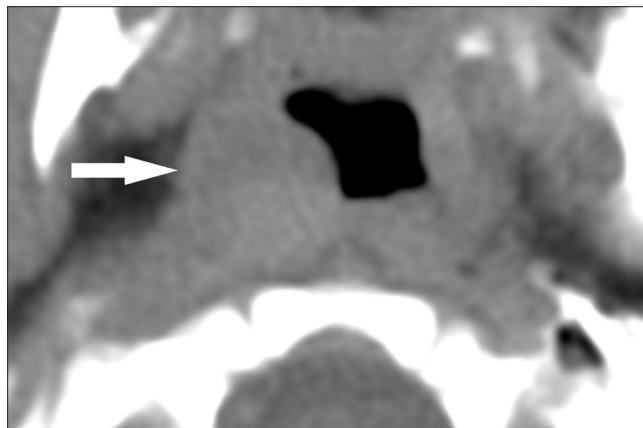
ta, de szoros kapcsolatot írtak le a fülkürttel. A ciszta az artéria carotis interna koponyaacsontba való belépését elérte, de attól elkülönült. Kontrasztanyag adását követően a vékony cisztafalban látszott csak halmozás, kóros halmozás nélkül.

A pyramiscsonttal, koponyaalappal és a nagyerekkel való viszonyának pontos megítélése céljából CT vizsgálat is történt. Az oropharynxban a jobb oldali laterális garatfalon, a garat lumenét szűkítő 16 mm-es, környezetétől jól elkülönülő fokális elváltozást írtak le, melyet szolidnak és nem cisztózusnak vélelmeztek.

A tumortól craniálisan az ékcsonat nagy szárnya helyezkedett el, a tumor a koponyabázissal nem volt közvetlen összeköttetésben. Uzuráció a környezetben lévő csontokon nem ábrázolódott. Az elváltozás pontos kiindulását nem állapították meg, dorsolaterális kontúrjánál



2. ábra: Sagittális síkú MR T1 súlyozású felvételen az orrgaratban ábrázolódó ciszta

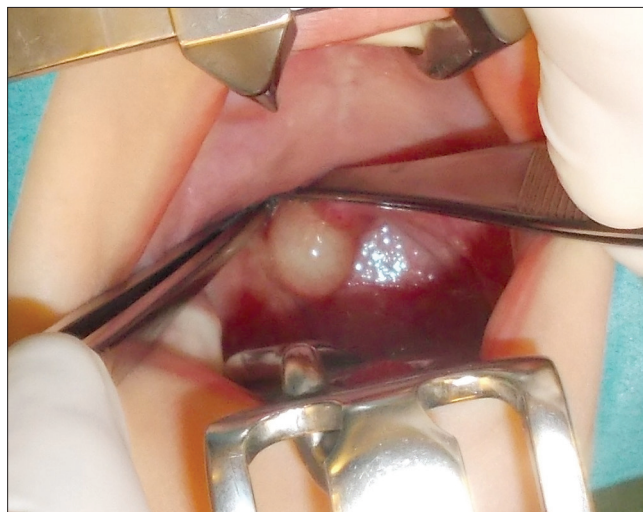


3. ábra: Axiális CT felvételen a garatfalon, a garat lumenét szűkítő szolid képlet

ábrázolódott az artéria carotis interna, melyet leírás szerint a tumor magába foglalt. Aspirációs cytológiai vizsgálat nem történt, tekintettel az ellentmondásos CT és MR leletekre, a nagyerek közelségére, illetve arra, hogy gyermekkorban a branchiogén elváltozások esetén – a vizsgálat következtében létrejövő nehezebben elvégezhető rezekció miatt – a vizsgálatot nem ajánlják [4].

Az egyértelműen cisztózus terime műtéti megoldása mellett döntöttünk, intraorális feltárásból a ciszta teljes eltávolítását terveztük. Általános érzéstelenítésben nasotracheális intubáció mellett a lágyszájpad elkampozását követően látótérbe került az epipharynxból, a fossa supratonsillariból kiinduló, az oropharynxba benyúló és ott kiszélesedő ciszta.

A garat nyálkahártyáján a ciszta domborulatának megfelelően íves metszést ejtettünk. A vékony cisztafal éles preparálása a garatnyálkahártyától könnyen kivitelezhető volt, azonban a ciszta laterális részén a koponyaalattal szögletben környezetével igen szoros kapcsolat mutatkozott, így a ciszta in toto eltávolítása nem volt



4. ábra: Intraoperatív felvételen a nyelv és a lágyszájpad elkampozását követően az epipharynxból kiinduló, oropharynxba benyúló cisztózus terime

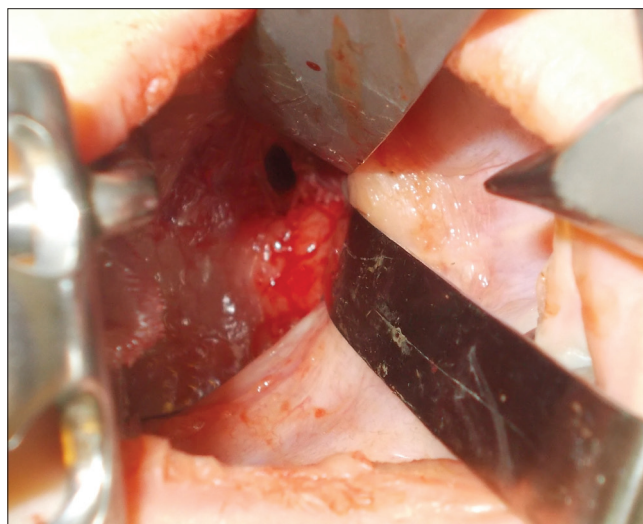


lehetséges. A ciszta bennéke sárgás mucinosus folyadék volt. Tekintettel a csigolyák, a koponyaalap és az arteria carotis interna közelségére cystostomia elvégzése mellett döntöttünk, a residuális cisztafalat pedig az epipharyngeális nyálkahártyához öltöttük ki.

A visszamaradt üreget jodoformos gézcsíkkal tamponáltuk, melyet az alsó orrjáratban vezettünk ki. Ennek eltávolítására a műtétet követő 3. napon került sor. A postoperatív időszakban antibiotikus és fájdalomcsillapító terápiában részesült (Unasyn, Algopyrin), orális táplálása fokozatosan került bevezetésre. A postoperatív időszak eseménytelenül zajlott: láz, hőemelkedés vagy sebgyógyulási zavar nem jelentkezett. A végleges szövettani eredmény: „Jobb oldali hypopharynxból származó mintában megtartott szöveti szerkezetű kisnyálmirigyek környezetében magas, helyenként többmagosoros, respiratorikus hámmal bélelt tömlőfalrészletek láthatók gócosan chr. lobos beszűrődéssel. Egy területben többrétegű, el nem szárusodó laphámfelszínnel. Cysta branchiogenes colli laterális dextri. Malignitásra utaló szöveti jel nincs”. A kontrollvizsgálatok során recidívát nem észleltünk.

### Megbeszélés

A branchiogen struktúrák kialakulása a korai embrionális időszakban elkezdődik, annak negyedik hetében hat pár jól definiált kopoltyúív látható az embrió felszínén, melyeket kívülről ectodermális barázdák, belülről pedig endodermális tasakok választanak el, e kettő között mesoderma található. Ezekből fejlődnek az arc és a nyak struktúrái [10]. A branchiogen anomáliák a négy fő kopoltyúív és a hozzájuk kapcsolódó garatbarázdák és garattasakok maradványaiból alakulnak ki [10]. Az irodalomban több elnevezést használnak leírásukra, közülük néhány fontos definíciót érdemes tisztázni. A branchiogen anomáliák klinikailag ciszta, sinus vagy fistula formájában manifesztálódhatnak. A sinus egy vak tasak, amely ha a garatfal felé nyílik, az a garattasak maradványa, ha pedig a nyak bőre felé, akkor a garatbarázda maradványa. A veleszületett branchiogen fistula tulajdonképpen kommunikáció a két hámfelszín, az ectoderma és az endoderma között. Cisztáról akkor beszélünk, ha nincs összeköttetésük sem a kültakaró, sem a garatfal felé [2]. Kialakulásuk magyarázatára több teóriát említ az irodalom: lehetnek a branchiogen apparatus, a sinus cervicális vagy a ductus thymopharyngeális maradványai. Másrészt parotis eredetűek, hámszejtek implantálódásai a nyaki nyirokcsomókba, nyaki nyirokcsomók cisztikus elfajulásai [5, 6, 8, 10, 11, 12]. A legelfogadottabb ezek közül az, hogy a branchiogen apparatus maradványaiból fejlődnek, melyek regressziója az embriogenezis során nem következik be. A leggyakrabban a második kopoltyúív-barázda komplex érintett, az esetek mintegy 95 százalékában, a maradék nagy részét az első kopoltyúív maradványai teszik ki; a harmadik és a negyedik kopoltyúív-ből származó fejlődési rendelle-



5. ábra: A garat laterális falán elhelyezkedő kiszáraztatott cisztaüreg

nességek kifejezetten ritkák. A branchiogen rendelle-  
nességek 20–80%-át a branchiogen ciszták képviselik, nagy részük a második garatív-ből ered [6], ezeket Bailey szerint négy csoportra oszthatjuk [1]. Az I. típusba tartoznak a musculus sternocleidomastoideus elülső szélé mentén elhelyezkedő felületes ciszták. A II. típusba tartozó ciszták a mély nyaki fascia alatt helyezkednek el, és szoros kapcsolatban állnak a nyaki nagyerekkel és a vagina caroticával. A branchiogen ciszták közül ez a típus a leggyakoribb. A III. típusú ciszták keresztülhaladnak az arteria carotis externa és interna között és elérnek a garatfalig. A IV. típusban a ciszta a garatfal közvetlen közelében található, a nyaki nagyerektől mediálisan helyezkedik el. Ezen beosztás szerint az esetünkben szereplő epipharyngeális ciszta a IV. típusba sorolható.

A ciszták a nyakon bárhol elhelyezkedhetnek a musculus sternocleidomastoideus elülső szélétől a fossa tonsillarig, amely megfelel a branchiogen nyaki fistula lefutásának. A klasszikus lokalizációjú, a musculus sternocleidomastoideus elülső szélé mentén, annak felső harmadában elhelyezkedő ciszták diagnózisa viszonylag egyszerű, a szokatlan lokalizációjú ciszták azonban differenciáldiagnosztikai problémát okozhatnak. Az epipharynxban elhelyezkedő ciszták irodalmi ritkaságnak számítanak. A régióra lokalizálódó terimék differenciál diagnózisánál szóba jövő kórképek: Rathke tasak, pharyngealis bursa (Luschka), Tornwald ciszta, intraadenoid ciszta, retenciós ciszta, abscessus, dermoid ciszta, meningokele, meningoencephalokele, antrochoanal polyp, teratoma, a sinus sphenoidalis mucokeléje, juvenilis angiofibroma, pleomorph adenoma, lymphoma, kis nyálmirigy tumor, nasopharyngealis carcinoma [5].

A legtöbb epipharyngeális branchiogen ciszta kis méretű és tünetmentes, de okozhat orrdugulást, horkolást, hátsó garatfali váladékcsgörgést, fejfájást vagy az Eustach kürt diszfunkcióját. Esetünkben gastrointestinalis

fertőzés miatti rutin gyermekgyógyászati vizsgálat során derült fény az elváltozásra.

A branchiogén ciszták diagnózisa főként az anatómiai lokalizáción és hisztológiai jellegzetességeken alapul. A branchiogén ciszták szövettanilag általában körülhatárolt, fibrotikus tokkal körülvett elváltozások, melyek hámbélése többretegű laphám vagy respiratorikus hengerhám; alatta intenzív lymphatikus infiltrációval, gyakran kifejezett lymphatikus szövettel [10]. A ciszta bennéke a víztisztától a mucinosusig változhat, és gyakran tartalmaz sejtörmelékkel és koleszterinkristályokat.

A korrekt diagnózis elengedhetetlen a kezelés tervezésekor. A branchiogén ciszták kezelésekor a teljes sebészi eltávolításra kell törekedni a normális anatómiai struktúrák megőrzése mellett. Teljes sebészi eltávolítás esetén a kiújulás ritkán fordul elő, azonban nem megfelelő sebészi terápia esetén magas kiújulási rátával kell számolni [2]. Klasszikus lokalizációjú nyaki ciszták esetén aspirációs cytológiai vizsgálat a diagnózis felállításában segítséget nyújthat, majd a teljes sebészi eltávolítás ajánlott, legtöbbször nyaki feltárásból. A konvencionális széles nyaki metszésből kivitelezett eljárás mellett endoszkóppal végzett eltávolítást is említ az irodalom [3, 4]. Szokatlan lokalizációjú ciszták esetén – beleértve az epipharyngeális cisztákat is – CT és MR vizsgálat készítése javasolt a környező anatómiai képletekhez való viszony megítélésére, és a megfelelő sebészi feltárást megtervezésére. A carotis hüvelytől mediálisan elhelyezkedő ciszták eltávolítása orális feltárásból könnyebben kivitelezhető [9]. Epipharyngeális ciszták esetében is törekedni kell a teljes sebészi eltávolításra, azonban ha ez nem lehetséges, marsupializáció elvégzését ajánlja az irodalom. Orális feltárásból a marsupializáció egyszerű, biztonságos eljárás, amely kevés szövödménnyel jár. Az orális feltárást adja a legjobb kozmetikai eredményt, ami különösen fiatal betegek esetén fontos. Rendszeres kontrollvizsgálatok szüksé-

gesek. Nyaki cisztózus terimék esetén – még szokatlan lokalizációban is – számolni kell a branchiogén ciszta lehetőségével.

## Irodalom

1. BAILEY H: The clinical aspects of branchial cysts. *Br J Surg* 1993; 10: 173–182.
2. BAJAJ Y, IFEACHO S, TWEEDIE D, JEPHSON CG, ALBERT DM, COCHRANE LA ÉS MTSAI: Branchial anomalies in children. *Int J Pediatr Otorhinolaryngol* 2011; 75, 1020–1023.
3. CHEN J, CHEN W, ZHANG J, HE F, ZHU Z, TANG S ÉS MTSAI: Endoscope-assisted second branchial cleft cyst resection via an incision along skin line on lateral neck. *Eur Arch Otorhinolaryngol* 2014; 271, 2789–2793.
4. CHEN L, SUN W, WU P, ZHANG S, XU M, LUO X ÉS MTSAI: Endoscope-assisted versus conventional second branchial cleft cyst resection. *Surg Endosc* 2011; 26: 1397–1402.
5. CHEN PS, LIN YC, LIN YS: Nasopharyngeal branchial cleft cyst. *J Chin Med Assoc* 2012; 75, 660–662.
6. DAOUF SF: BRANCHIAL CYST: An often Forgotten Diagnosis. *Asian J Surg* 2005; 3: 174–178.
7. ERIKCI V, HOSGÖR M: Management of congenital neck lesions in children. *J Plas Recon Aesth Surg* 2014; 67 e217–e222.
8. GOLLEDGE J, ELLIS H: The etiology of lateral cervical (branchial) cysts: past and present theories. *J Laryngol Otol* 1994; 108: 653–659.
9. HOUCK J: Excision of branchial cysts. *Operative technics in Otolaryngology* 2005; 16, 213–222.
10. MANDELL DL: Head and neck anomalies related to the branchial apparatus. *Otolaryngol Clin North Am* 2000; 33, 1309–1329.
11. PACZONA R, JÓRI J, CZIGNER J: Pharyngeal localizations of branchial cysts. *Eur Arch Otorhinolaryngol* 1998; 255, 379–381.
12. PRASAD SC, AZEEZ A, THADA ND, RAO P, BACCIU A, PRASAD KC: Branchial Anomalies: Diagnosis and Management. *Int J Otolaryngol* 2014; ID 237015, 9
13. SANDLER TW: Langman Orvosi Embriológia. Medicina Kiadó, Budapest, 1999. 323–341.
14. SCHROEDER JW, MOHYUDDIN N JR, MADDALAZZO J: Branchial anomalies in the pediatric population. *Otolaryngol Head Neck Surg* 2007; 137: 289–295.
15. WALDHAUSEN JHT: Branchial cleft and arch anomalies in children. *Semin Pediatr Surg* 2006; 15: 64–69.

HORVÁTH D, REDL P, HEGEDŰS Cs

### Branchiogén cyst at unusual age and in rare localisation

#### A case report

Branchiogén anomalies represent a heterogeneous group of developmental abnormalities, they arise from incomplete obliteration of branchial clefts and pouches during embryogenesis. Clinically they can present as a cyst, fistula or sinus. Second cleft lesions account for 95% of the branchial anomalies. Second branchial cleft cysts are usually located in the neck, along the anterior border of the sternocleidomastoid muscle, but they can be anywhere along the course of the second branchial fistula from the tonsillar fossa to the supraclavicular region. Their presence in the nasopharynx is extremely rare. Ultrasound, computed tomography (CT) or magnetic resonance imaging is recommended for diagnosis. Definitive treatment is surgical excision, these lesions do not regress spontaneously and often result recurrent infections.

A 7 month old infant applied to a pediatrician with gastrointestinal viral infection. During examination a cystic mass was discovered in the right lateral nasopharyngeal wall, the lesion extended to the oropharynx. Marsupialisation was performed via transoral approach. In case of cystic lesion in the lateral epipharynx, branchial cleft cyst should be considered in the differential diagnosis.

Keywords: branchiogén anomalies, second branchial cleft cyst, congenital neck mass, epipharynx, marsupialization

Semmelweis Egyetem Fogorvostudományi Kar, Konzerváló Fogászati Klinika, Budapest

## Lokalizált agresszív parodontitisben szenvedő páciens komplett fogászati ellátása

*Esetismertetés*

DR. NAGY ZSOLT, DR. NEMES JÚLIA, DR. NYÁRASDY IDA

34 éves férfi páciens konzerváló fogászati ellátásra jelentkezett klinikánkon. Részletes anamnézis és a fogászati vizsgálat során parodontális kórkép került felismerésre. Az intraorális vizsgálat kiterjedt a cariologiai és parodontális státusz felvételére. A fogágy tapadási szintjének mérése, az anamnesztikus adatok, illetve röntgenleletek birtokában lokalizált agresszív parodontitis (LAP) került diagnosztizálásra. A komplett kezelési tervbe történő beleegyezése után átfogó fogászati prevenció, terápia és rehabilitáció történt. A kezeléseket instruálással, motiválással, majd supra- és subgingivális depurálással kezdték. Később extractio és elektív gyökérkezelés után műtéti nyitott kürettel egybekötött hemisectio történt. A szükséges tömések elkészülte után fix fogpótlásokkal lett a funkció és az esztétika definitíven helyreállítva.

Az eset rámutat, hogy a rendelőbe érkező pácienseknél kiemelkedő jelentőségű a fogazati állapot felmérése mellett a parodontium vizsgálata is, hiszen enélkül a sokszor panaszmentes betegség rejtve maradhat.

Kulcsszavak: LAP, oki parodontális terápia, kontroll

### Bevezetés

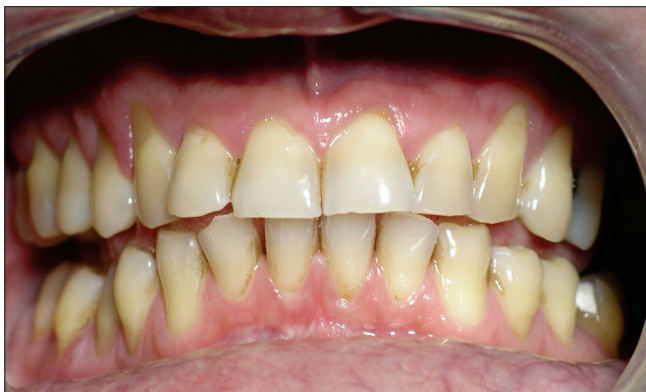A lokalizált agresszív parodontitis egy jelentős tapadásvesztéssel és csontpusztulással járó parodontális kórkép. Az elmúlt évszázadokban ezt a kórformát különböző névvel említette az irodalom. Mivel ínygyulladás alig társul hozzá, hosszú ideig degeneratív jelenségnek vélték, és „parodontosisnak” nevezték. Az 1970-es évektől lokalizált juvenilis parodontitisnek (LJP) nevezték [1]. Prevalenciája igen alacsony, epidemiológiai vizsgálatok szerint sehol nem éri el az 1%-ot. Az afro-amerikai lakosság körében hétszer gyakrabban fordul elő, mint a kaukázusi lakosság körében. Általában a pubertás körül kezdődik, és jellemzője, hogy leggyakrabban a középső metszők és az első molaris fogak érintettek, itt alakul ki jelentős tapadásvesztés, valamint verticális csontpusztulás [4]. A folyamat lokalizált jellege régóta ismert tény, de pontos magyarázata még ma sem ismert. Több elmélet is született, ezek közül a legkézenfekvőbb magyarázat szerint a szájüregben legkorábban megjelenő két permanens fogcsoportban, az első molarisok és a középső metszők körül kialakuló ínnybarázdát fertőzi meg az egyébként arra fogékony szervezetben az *Aggregatibacter actinomycetemcomitans*. Irodalmi adatok szerint a baktérium jelenléte a tasakban primer etiológiai tényező. Lokalizált agresszív parodontitisben szenvedő páciensek 97%-ának tasakjából kitenyészthető, szemben a krónikus parodontitissel, ahol ez a szám csupán 21%. Az aktív tasakokban igen magas a bak-

térium csíraszám, míg ugyanannak a betegnek az ép sulcusában egyáltalán nem, vagy csak kis számban található meg a kórokozó [2, 9]. A betegség hátterében jól definiálható szerkezeti rezisztenciazavarok is kimutathatók. A szérumban és a sulcusban jelentős mennyiségű ellenanyag mutatható ki, a baktérium azonban többnyire rezisztens a bakteriolitikus folyamatokkal szemben [13]. Az *Aggregatibacter actinomycetemcomitans* elleni védelemben a fő szerep a PMN-leukocytáké. A betegek 75%-ban azonban valamilyen PMN-leukocytazavar mutatható ki [9]. Ezen sejtek membránján csökkent az IgG-proteinkötő receptor expressziója, ennek révén gyenge a különböző kemotaktikus ingerekre adott válasz is. A PMN-leukocyták transendothelialis diapedesise, szövetközi migrációja és fagocitálóképessége csökkent értékű. Ennek oka lehet a neutrophil receptor expresszió genetikai hibája, vagy bizonyos citokinek túlfokozott termelése, melyek a felszíni membrán receptorok expressziójának gátlását okozzák.

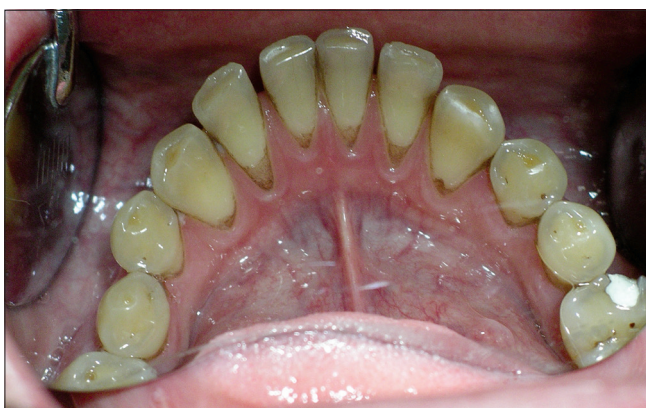A szervezetben magas szisztémás humorális immunválasz alakul ki, és a specifikus IgG megakadályozza a később előtörő fogak körüli sulcus fertőződését, ezáltal a folyamat generalizálódását. Az elméletet támasztja alá, hogy lokalizált agresszív parodontitises páciensek plakk baktériumai ellen magas keringő ellenanyag titer mutatható ki [2, 9]. A parodontitist leszámítva jellemző, hogy a páciensek általában egészségesek. A betegség klinikai képéről elmondható, hogy a páciensek supragingivális szájhigiénéje jó, alig található tapadó plakk és

Érkezett: 2015. június 10.

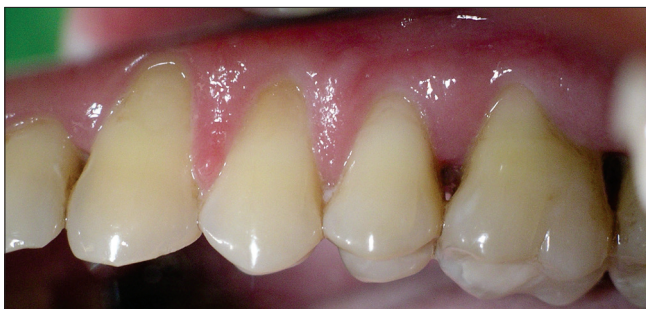Elfogadva: 2015. szeptember 24.



1. kép: Kiindulási állapot



2. kép: Kiindulási állapot



3. kép: Kiindulási állapot

supragingivális fogkő. A klinikailag értékelhető szájhygiéné foka, a lokális irritatív tényezők és a betegség súlyossága között nincs pozitív korreláció. A plakk legfeljebb csak nagyon vékony biofilmet alkot a fogakon, és ez ritkán mineralizálódik. A fogak általában cariesmentesek. Az elváltozás első tünete lehet egy parodontális abszcessus kialakulása. Az ínyvérzés nem, vagy csak alig gyulladt, de az érintett fogak a helyükről elvándorolhatnak, erős mobilitást mutatnak, és szondázáskor jelentős szondázási mélység regisztrálható. Ilyenkor a tasakból vér és genny váladék ürülhet [4, 5, 6, 11]. Az érintett fogak radiológiai képén mély tölcsér alakú csonthiány látszik, míg a többi fog mellett a parodontális csontállomány

megtartott. Gyakori a második premoláris distalis gyökérfelszínétől kiinduló, az első nagyörlőt körbeölelő és a második nagyörlő mesialis felszínéig terjedő cirkuláris tölcsérszerű csontlaesio [5, 11]. Lokalizált agresszív parodontitis esetében kiemelkedő fontosságú követni a komplex parodontális terápia 4 fő szakaszát [3]. Az első szakasz során a betegséget kiváltó tényezők eliminálása, a fogágy gyulladásának megszüntetése (1., 2., 3. kép) és a betegség további progressziójának megakadályozása a cél [8]. LAP esetén mechanikus oki terápia (supra- és subgingivális depurálás és gyökérsimítás) mellett kiemelkedő hangsúlyt kaphat a szisztémás antibiotikus terápia a parodontopatogén komplexek eliminálása végett. Az Aggregatibacter actinomycetemcomitans baktérium eliminálásához metronidazol terápiát szükséges kombinálni amoxicillinnel [14]. Természetesen a lokális plakkretenciós tényezők eliminálása, a szájhygiéne fejlesztése és a hiper mobilis fogak sínézése is elengedhetetlen az oki terápia során. A második szakaszban következik a korrekciós parodontális terápia, úgymint a regeneratív és mucogingivális műtétek. A harmadik szakaszhoz tartozik a parodontitisben elvesztett fogak perioprozetikai rehabilitációja. Végezetül az utolsó szakasz a páciens rövid és hosszútávú utógondozása rendszeres kontrollvizsgálatokkal és fenn tartó kezeléssel [8].

### Esetismertetés

34 éves férfi páciens 2008 márciusában érkezett klinikánkra 36 fogának zománctfraktúrájával. Akut panaszja nem volt. Általános anamnézisében ájulásra való hajlam szerepelt, szisztémás betegségben nem szenved, gyógyszereket nem szed, nem dohányzik, fogászati anyagokkal szembeni allergiája nincs. Jelentkezése előtt 5 évig az USA-ban élt, ahol évente vett részt kontrollvizsgálaton. A páciens jó szájhygiénével rendelkezett, elmondása szerint naponta 2-3x mos fogat, valamint rendszeresen öblöget szájvízzel. A stomato-onkológiai szűrés során elváltozást nem találtam. A temporomandibuláris ízület vizsgálata során diszfunkció nem jelentkezett. A nyálmirigyek tapintásakor sem fájdalmas pontot, sem duzzanatot nem találtam, a ductusokból nyomásra víztiszta nyál ürült.

### Fogazati státusz

Az 16. és 17. fogakban I. osztályú kompozit tömés található, melyek 2 éven belül készültek. Mindkét fog vitálisnak bizonyult, széli záródásuk tökéletes, elszíneződve nem voltak. A 24. fogban II. osztályú OD, a 25. fogban II. osztályú MO amalgámtömés készült. Mindkét premolaris vitális volt, mellettük secunder caries volt megfigyelhető. A 25. fog tömésszéle approximálisan túlkonturált, elálló. Az alsó állcsont fogai is megtartottak, a 36. fogon mesiobuccálisan kismértékű

zománctfraktúra volt látható, caries következtében. Okklúziós analízist végeztem a páciensnél artikulációs papírral mely nem mutatott korai érintkezési pontot, kiegyensúlyozott volt, harapási formája eugnath (1., 2., 3. kép).

### Parodontális státusz

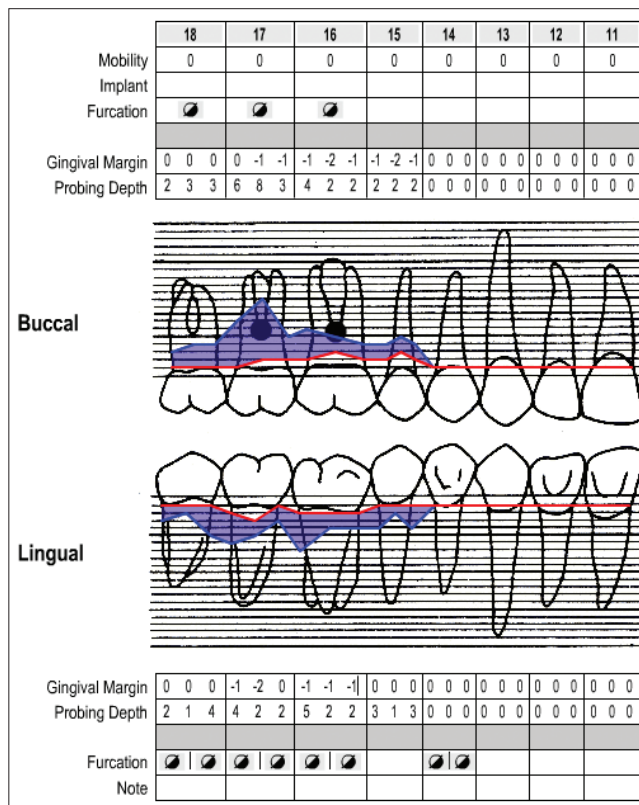
Ezután került sor a páciens parodontális vizsgálatára. Az ínycresszió fokát és a tasak klinikai szondázási mélységét milliméter beosztású parodontális szondával (UNC 15 Stoma, Tuttlingen, Németország) végeztem. Az íny a felső molarisok tájékán mindkét oldalon szondázásra vérzett. Felvettem az ínycresszió indexet a fogak 6 felszínére vonatkoztatva, mely 32% lett. Ezt követően a szondázási mélységet és a furcatio érintettséget regisztráltam, melyhez egyéni szerkesztésű táblázatot és diagramot készítettem (4. ábra). A 16. és 17. fog esetében elsősorban a buccalis oldalon jelentős tapadásvesztést, néhol 8 mm-es tasakmélységet mértem. A parodontitis következtében kialakult ínycresszió mértéke nem haladta meg a 2 mm-t. Mindkét fog a buccalis gyökerek között III. fokú furcatio-laesióval rendelkezett, mozgathatók nem voltak. A 26. fog vizsgálatkor rendkívül mély, 10 mm-t meghaladó tasakmélységet szondáztam, a csontpusztulás cirkulárisan az apicalis régióig terjedt, a fog mozgathatósága III. fokú volt [12]. Az alsó és felső állcsont további fogai körül jelentősebb ínycresszió volt megfigyelhető, gyulladásmert marginális gingivával, így vélhetőleg nem parodontális eredetű, hanem egyéb okokra vezethető vissza, mint a vékony gingiva fenotípus, buccalis csontdehisztenciák, vagy a helytelen fogmosási technika. [5]

### Radiológiai vizsgálat

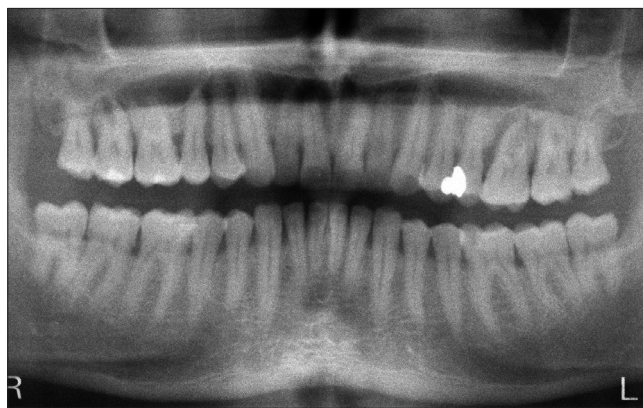A klinikai vizsgálat után orthopantomogram készült, valamint teljes röntgenstátusz periapicális felvételekkel. Az említett tapadásvesztést leszámítva a páciens többi fogán elváltozás nem volt tapasztalható. A temporomandibuláris ízületi felszínnek épnek, a sinus és az orrnyereg tisztának bizonyultak. Az állcsontokban egyéb elváltozás nem látható (5. kép). A páciens parodontális betegségének gyanúját a röntgenvizsgálat alátámasztotta. A parodontális vizsgálat és a röntgenanalízist követően felállított diagnózis valószínűsíthetően lokalizált agresszív parodontitis. Az érintett fogak megállapított vitalitása kizárta az esetlegesen felmerülő endo-parodontális lézió, illetve verticális gyökérfaktúra kórképeket.

### Kezelési terv

1. Supra és subgingivális depurálás. A páciens szájhigiénés instruálása és motiválása során a megfelelő fogmosási technika elsajátítása, valamint fogköztisztító kefe alkalmazásának javaslata.



4. ábra: Ínycresszió és szondázási mélység felvételkor

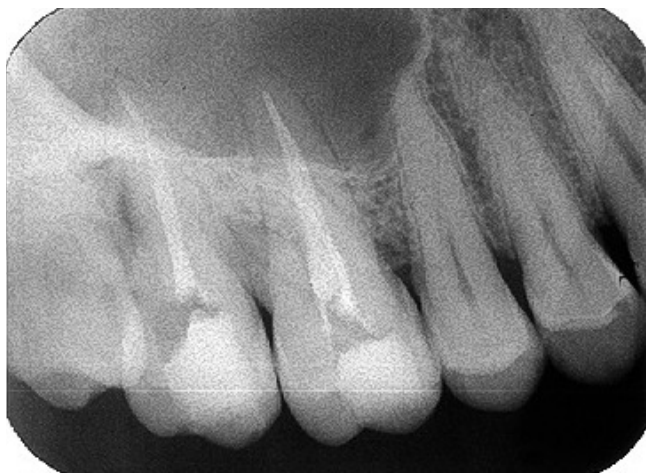

5. kép: Radiológiai státusz (OP)

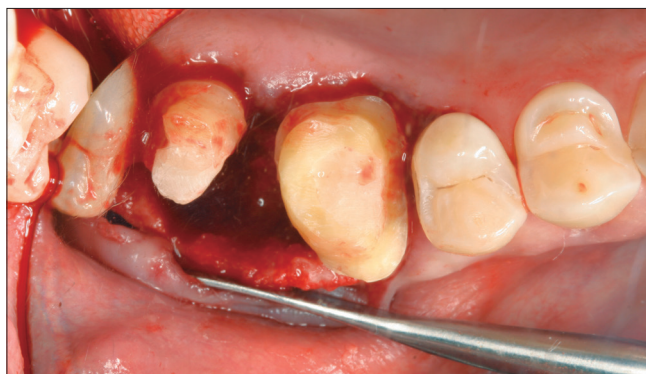
2. A 26. fog extractiója.
3. 16. és 17. fog gyökérkezelése.
4. Az 16. fog distobuccalis, az 17. fog mesio- és distobuccalis gyökérének műtéti eltávolítása nyitott kürett során.
5. A 24. és 25. fogakból az amalgámtömések eltávolítása és kompozit tömések készítése. A 36. fog szuvas laesiójának feltárása és kompozit tömésel való ellátása.
6. A 16. és 17. fogakra ideiglenes, majd végleges fémkerámiasín készítése. A 25. és 27. pillérfogakra először ideiglenes, majd végleges fémkerámia-híd-pótlás készítése.

### Kezelés folyamata

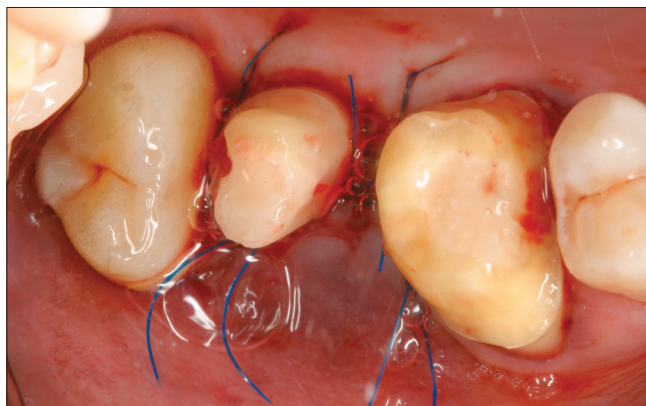
Az első beavatkozás alkalmával supragingivális depurálást végeztem, valamint az instruálás, motiválás során a páciens megtanulta az interdentális kefe használatát. Ekkor a felső fogívről szilikonlenyomatot (Zeta Plus, Zermack) vettem, melyet később provizórikus pótlás készítésére használtam fel. Egy hét elteltével subgingiválisan kürettáltam az 16. és 17. fogakat, és eltávolítottam a 26. fogat, menthetetlen prognózisa miatt [10, 12]. A kö-



6. kép: Periapikális kontroll röntgenfelvétel gyökerkezelés után

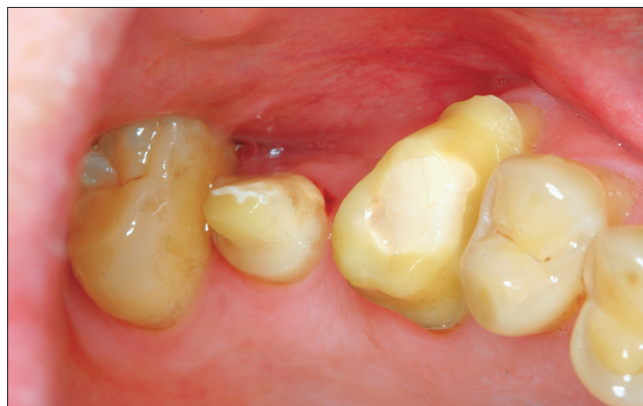

7. kép: Nyitott kürett műtét



8. kép: Sebszélék zárása

vetkező kezelés során kofferdam izolálásban elvégeztem az 16. és 17. fogak gyökerkezelését elektív okból, melyet a betervezett hemisectio indokolt. A trepanálást és extirpálást követően csak a fogak később megtartandó gyökereinek csatornáit tágitottam fel és láttam el gyökértöméssel, a többi gyökércsatornába  $\text{Ca(OH)}_2$ -pasztát helyeztem (6. kép). A parodontális kezelési terv alapján megtartandók voltak a 16. fog palatinális és mesiobuccális, a 17. fog palatinális gyökerei [5]. A gyökértömések elkészülte után a trepanációs nyílásokat hosszú távú ideiglenes tömésként üvegeionomer cementtel (Ketac™ Molar Easymix, 3M ESPE) zártam. A következő alkalommal történt a 16. és 17. fog supragingivális vállas csonkelőkészítése és a parodontális nyitott kürett műtét, melynek során lebenyképzést követően eltávolításra került a fent említett három gyökér, valamint a még fennmaradó subgingivális fogkő és gyulladásos szövetek. A sebszélék varratokkal lettek egyesítve (7., 8. kép). Egy hét elteltével következett a műtét kontrollvizsgálat és a varratok eltávolítása (9. kép), továbbá ideiglenes koronák készítése a műtött fogakra Scutan módszerrel (Structur 2 SC, A3, VOCO). A teljes műtét és extractió sebgyógyulásig hátralévő idő alatt készültek el a tervezett kompozíciós tömések, így a 24. fogban II. osztályú OD, a 25. és 36. fogakban pedig II. osztályú MO restaurációk (Filtek™ P60, A3, 3M ESPE). Egy hónap elteltével következett a műtét kontroll, melynek során az íny egészségesnek bizonyult, vérzés nem volt tapasztalható, a tasakmélység sehol nem haladta meg a 3 mm-t (10. ábra). A gyógyultnak tekinthető parodontium lehetővé tette a protetikai rehabilitációt [7, 8]. A 25. és 27. fogak előkészítése supragingivális vállal történt, ezt követően kétfázisú kétidejű precíziós-szituációs lenyomat (Zetaplus – Oranwash L, Zhermack) készült mind a négy csonkról, valamint lenyomat az antagonista fogívről alginát lenyomatanyaggal, és a centrális okklúzió meghatározása viaszharapás segítségével. Ideiglenes hidat készítettem Scutan módszerrel a 25. és 27. pillérfogakra. A következő terminusra a fogtechnikai laborból a fémkerámia pótlások vázpróbáját kértem, melyeknek ellenőrzése először a mintán, majd a szájban történt meg. A páciens egyetértésével kivá-



9. kép: Kontroll műtét után



10. PATTISON AM, PATTISON GL: Scaling and Root Planing in Carranza's Clinical Periodontology eds. NEWMAN, TAKEI CARRANZA. 9th edition W.B. Saunders. 2002; 631–645.
11. VAN DER WELDEN U: Diagnosis of periodontitis (Letter to the editor). *J Clin Periodontol* 2000; 27: 960–961.
12. WANG HL, BURGETT FG, SHYR Y, RAMFJORD S: The influence of molar furcation involvement and mobility on future clinical periodontal attachment loss. *J Periodontol* 1994; 65: 25–29.
13. KORNMAN KS, PAGE RC, TONETTI MS: The host response to microbial challenge in periodontitis: assembling the players. *Periodontol* 2000. 1997 jun; 14: 33–53.
14. J CUNHA-CRUZ, PP HUJOEL, G MAUPOME, B SAVER: Systemic Antibiotics and Tooth Loss in Periodontal Disease. *J Dent Res*. 2008 sep; 87(9): 871–876.

NAGY Zs, NEMES J

**Complete dental care of patients suffering from localized aggressive periodontitis**  
*Case report*

A 34 years old male patient was referred to our clinic for restorative dental treatment. During detailed consultation and dental examination a relatively rare form of periodontal disease had been diagnosed. Intraoral examination included recording of dental and periodontal status. Based on patient's dental history, measurements of probing pocket depths (PPD), clinical attachment level (CAL), and also the X-ray findings, Localized Aggressive Periodontitis (LAP) unknown by the patient was diagnosed. After patient's consent the comprehensive treatment plan covered the dental prevention, periodontal non-surgical and surgical therapy and rehabilitation. The treatment started with oral hygienic instruction, motivation then supra- and subgingival scaling and rootplaning. Later extraction and elective root canal treatment were performed, followed by open flap periodontal surgery combined with hemisection of two molars. After a full mouth conservative restorative therapy, function and esthetics were restored by fix dental prostheses.

This case is a good example to underline the importance of periodontal examination during the dental screening and dental status recording for each patients showing up at dental clinics. Otherwise in many cases this asymptomatic disease can remain undetected.

Key-words: LAP, cause related periodontal therapy, control



Orvosbiológiai, sebészeti és fogászati tudományok kar, Milánói Egyetem,  
 Fondazione IRCCS Ca' Granda Ospedale Maggiore Policlinico, Milánó, Olaszország\*  
 Semmelweis Egyetem, FOK, Arc-, Állcsont-, Szájsebészeti és Fogászati Klinika, Budapest, Magyarország\*\*

## Az égő száj szindrómáról

### Diagnózis és etiológia

DR. SPADARI FRACESCO\*, DR. GARAGIOLA UMBERTO\*, DR. DZSIDA ESZTER\*,  
 DR. AZZI LORENZO\*, DR. KÁLMÁN FANNI SÁRA\*\*

A dolgozat célja az „égő száj szindrómával” (Burning Mouth Syndrome – BMS) kapcsolatos nemzetközi irodalom legfontosabb megállapításainak összegzése és áttekintése. Az eltelt évtizedek alatt számos kutató gyakorlatban és elméletben is foglalkozott ezzel a különös betegséggel. Ennek ellenére sem világos teljesen a szindróma etiológiája és pathogenezeise. A szerzők az etiopathogenezissel kapcsolatos eddigi irodalmi adatokat analizálva nem találtak egyetértést sem a BMS klasszifikációja, sem a diagnózis tekintetében. Ezért egy úgynevezett „Gold Standard” osztályozást tartanak szükségesnek a betegség jobb megértése érdekében, melynek első lépéseit megtették.

Kulcsszavak: Égő száj szindróma, égő száj, nyál, szájszárazság, neuropátiás fájdalom, pszichológiai fájdalom.

#### Bevezetés (meghatározás és terminológia)

A nemzetközi irodalom szisztematikus áttekintésével célunk az égő száj szindrómával (Burning Mouth Syndrome, BMS) kapcsolatos szempontok összegzése. Szeretnénk helyesen értékelni a betegség kórtani tényezőit, javaslatot tenni a szájüregi diszkomfort újbóli meghatározására, továbbá elemezni a betegség etiológiai tényezőit és pathogenezisét.

Az égő száj szindróma nem ritka betegség. A felnőtt, úgynevezett „normál” populációnál prevalenciája 0,7% és 15% közöttre tehető [9]. Klinikai megjelenését tekintve változó tulajdonságokat mutat.

Van der Waal [44] olyan meghatározást adott, amely összefoglalja, egyesíti az égő száj szindróma komplex klinikai képét. Az elnevezéssel kapcsolatban sok félreértés van, így például a glossodynia vagy glossalgia fogalmak használhatók a fájdalmas nyelv leírására, de a glossopyrosis csak a nyelv égő érzését foglalja magába. Pusztán diszkomfort érzés esetén a lingualis dysaesthesia kifejezés használható. Hasonlóképpen, a nyelvet kizáró, szájüreggel kapcsolatos panaszoknál a stomatalgia, stomatopyrosis és az orális dysaesthesia fogalmak jöhetnek szóba. Műfogsort viselő betegeknél gyulladáshoz vezető változások fordulhatnak elő a műfogsor alatt, különösen a felső fogsor esetében. Ezt a jelenséget „denture stomatitisnek” vagy „stomatitis protheticának” nevezik, és ennél az állapotnál a műfogsor eltávolítása után az égő érzés tünetei enyhülnek vagy teljesen megszűnnek. Más esetben a műfogsort viselő betegek

égő vagy viszkető érzésre panaszkodnak, klinikailag megfigyelhető gyulladáshoz jelek nélkül. Ez az állapot a fogsor okozta stomatitis (Denture Sore Mouth, DSM). A műfogsor eltávolítása legtöbb esetben nem eredményezi a tünetek megszűnését. Úgy tűnik, hogy átfedés van a BMS és DSM között.

Van Joost és munkatársai [45] szerint a BMS nem a DSM szinonimája, mivel az utóbbi állapotnál igazolt ok-okozati összefüggés áll fenn a tünetek és a protézis használata között. 1988-ban Lamey és Lamb [33] olyan határozott, többtényezős etiológiával rendelkező kórképként határozta meg a BMS-t, amelynél a fizikális vizsgálat során nem található nyálkahártya rendellenesség. A szájnyalvakahártya bármely területe érintett lehet, de leginkább a nyelv és a fogsort támasztó területek. Van der Waal [44] szerint a BMS kifejezés csak idiopátiás panaszok esetében használható, ahol az elsődleges tünetek, amelyeket égő, fájdalmas vagy viszkető érzésként írnak le, a szájnyalvakahártyán jelentkeznek, a nyelv érintettségével vagy anélkül, vagy a test más részén társult tünetekkel vagy azok nélkül.

Jól ismert tény, hogy az égő szájra panaszkodó betegek közül sokan szájszárazságban (xerostomia) is szenvednek, amelyhez társulhat az ízérzékelés elvesztése vagy az ízérzékelés megváltozása is, melyeket együttesen BMS szindrómaként jellemeznek. Néhány szerző a BMS-t az atípusos arcfájdalom (atypical facial pain, AFP) csoportjába sorolja. Az AFP, az atípusos odontalgia és az orális dysaesthesia, beleértve a BMS-t is, előfordulhat egymás után vagy egyidejűleg ugyanannál a betegnél [14].

Browning és mtársai és mások [7, 48] is a BMS-t olyan intraorális rendellenességnek tekintették, amelyet a nyelv, az ajkak és a fogíny nyálkahártyáján jelentkező spontán égő érzés jellemez. A Nemzetközi Fájdalom Szövetség (International Association for the Study of Pain, IASP) és a Nemzetközi Fejfájás Szövetség (International Headache Society) 2004-es meghatározása szerint a BMS olyan jól körülírható kórtani fogalom, amely helyi, dentális vagy szisztémás betegség hiányában felöleli a szájból jelentkező égő érzés és panasz összes olyan formáját, amelyet csípő érzésként vagy fájdalomként írnak le, és amelynél a szájnálkahártya klinikailag normális kórtan mutat [26]. Ezen túlmenően olyan fájdalomként határozta meg, amelynek időtartama legalább 4–6 hónap. A szindróma szó különösen helyénvaló, mivel a betegek az égő érzésen túlmenően gyakran panaszkodnak szájszárazságra, az ízérzékelés elvesztésére vagy megváltozására, műfogor intoleranciára, facialis arthro-myalgiára, atípusos arc-fájdalomra és atípusos odontalgiára. Sok betegnél ezek a különböző állapotok egyidejűleg vagy egymás után jelentkeznek.

Még ha nincs is széles körű egyetértés a BMS meghatározásában, az etiológia hiánya a kulcs. Az időtartam hossza, amíg a beteg az égő érzést tapasztalja, és az egymással összefüggő tünetek két újabb előfeltételt jelenthetnek a BMS egyértelmű meghatározásában.

### Epidemiológia

A BMS valós előfordulását nehéz meghatározni mert a szigorú diagnosztikai kritériumok hiányoznak. Általában véve ez az állapot elsősorban a nőket érinti, körülbelül 3:1 arányban.

A nemek közötti ilyen eltérés talán biológiai, pszichológiai és/vagy szociokulturális tényezőkkel magyarázható. A szindróma ritkán jelentkezik 30 éves kor alatt, és soha nem írták még le gyerekek vagy serdülők esetén. Nincsenek tanulmányok a foglalkozás, képzettség vagy társadalmi csoportok szerinti prevalenciáról. Tammiola-Salonen és mtársai [43] tanulmányainak célja az volt, hogy meghatározza a BMS prevalenciáját egy reprezentatív mintájában. 431 egyén (237 nő és 197 férfi) vizsgálatát végezték el. Kikérdezték őket a tartósan fennálló égő érzéssel kapcsolatos tapasztalataikról, beleértve annak helyét, súlyosságát, időtartamát stb. Az összes vizsgált egyén közül 15% tapasztalt szájból jelentkező, tartósan fennálló égő érzést, de ezek felénél volt valamilyen orális nyálkahártya lézió vagy candidiasis. A panaszok előfordulása jelentősen magasabb volt nők esetén, mint férfiaknál.

Szelektáltabb populációk esetében végzett tanulmányok – pl. a menopauzában lévő betegeknél – 18–33% előfordulást észleltek.

Ferguson és mtársai [16] vizsgálata 145 ovariectomián átesett nőből álló csoportot követett nyomon egy

évig. Körülbelül a csoport felét kezelték ösztrogénpótlással, míg a többieket placebóval. Az eredmények azt mutatták, hogy az ösztrogén pótlásnak nincs közvetlen hatása a szájúregi tünetekre, de általában nélküle a szomatikus panaszok gyakoribbak lettek, amelyek korrelációt mutattak az előforduló neurozis mértékével. Wardrop és mtársai [47] tanulmányozták az orális diszkomfort és a menopauza közötti kapcsolatot 149 olyan nő esetén, akiket a kérdőívre adott válaszaik alapján három csoportba osztottak. A csoportok a következők voltak: 50 menopauza előtti nő (30–43 évesek), 47 menopauzában lévő olyan nő, aki nem kapott kezelést a menopauza során kialakult tünetekre (37–66 évesek), és 52 menopauzában lévő olyan nő, akik menopauza során kezelést kaptak (30–63 évesek). Az utolsó csoport általános orvosi vizsgálaton vett részt, amely kiterjedt pszichológiai és szájúregi vizsgálatra orális kenetvétellel és tenyésztéssel, valamint vérvizsgálatokra. Az utolsó csoportban 33% számolt be orális diszkomfortról, de nem találtak olyan nyilvánvaló organikus rendellenességet, amely e tünetet okozhatta. Az orális diszkomfort prevalenciája jelentősen magasabbnak mutatkozott a menopauzában és posztmenopauzában lévő nőknél (43%) mint a premenopauzában lévőknél (6%). Az eredmények az orális diszkomfort és a menopauzában lévő nők pszichológiai tünetei közötti összefüggésre is rámutattak. A menopauzában lévő, orális diszkomfortra panaszoló nők körülbelül kétharmadánál ez a tünet rendeződött a hormonpótló terápia után. Az eredmények azt jelzik, hogy az orális diszkomfort a menopauza általános tünete, amely gyakran lép fel nyilvánvaló klinikai tünetek nélkül és gyakran rendeződik a megfelelő hormonpótló terápia során. A betegek csaknem kizárólag az idősebb korosztályhoz tartoztak; átlagéletkoruk 50–60 év [21].

Ez az eredmény egyben azt is jelezheti, hogy a nők sokkal gyakrabban keresnek egészségügyi ellátást, mint a férfiak, de ugyanakkor arra is utalhat, hogy a menopauzával kapcsolatos tényezők is szerepet játszanak az idősebb nőknél jelentkező fokozott prevalencia tekintetében.

Egy másik tanulmányban Locker és Grushka [36] más jellegű epidemiológiai adatokat mutat be. A vizsgálat célja azt volt, hogy felmérjék az ilyen típusú fájdalom prevalenciáját és mindennapi életre gyakorolt hatását. 1014 egyént választottak ki véletlenszerűen. Az érintettek 71,6%-ától szereztek információt. A kérdőívek 39,7%-a számolt be az előző négy hét során tapasztalt dentális vagy facialis fájdalomról. A tünetek aggodalom vagy nyugtalanság formájában jelentkező pszichológiai hatásáról 70,3%-uk, míg 58,0%-uk egy vagy több viselkedésbeli hatásról számolt be. A leggyakoribb viselkedésbeli probléma a fogorvossal vagy orvossal való konzultáció, bizonyos ételek kerülése, gyógyszer-szedés és alvási zavar volt. Súlyos hatásról, például munkaképtelenségről, ágyynyugalomról és csökkent társas kapcsolatokról is beszámoltak néhányan. A beszámolóik szerint a fájdalom és a diszkomfort leggyakoribb

fajtái a meleg vagy hideg folyadék okozta, fogban jelentkező fájdalom (28,8%), az érzékeny és vérző íny (26,3%) és a fogfájás (14,1%) voltak. Az állkapocsban, az arcon és a szájnyalakárhártyán jelentkező fájdalomról kevesebb mint 10%-uk számolt be. A válaszadók fele a fájdalmat enyhének minősítette, de a többiek közepesen súlyos vagy súlyos fájdalmat jeleztek.

A válaszadók körülbelül 4,5%-a „hosszasan fennálló égő érzést tapasztalt a nyelven vagy a száj más részében”. Egy későbbi utánkövető telefonos felmérés során azonban a szájban tapasztalt égő érzéses tünetekről beszámoló egyének csupán 35%-ánál jelentkeztek a BMS egyéb tünetei. A fájdalomról beszámolóknak csupán 40%-a fordult fogorvoshoz vagy orvoshoz [37]. Itt a nemek közötti különbsége kicsi volt és statisztikailag nem volt szignifikáns, bár a kor szerinti különbségek jelentősek és szignifikánsak voltak. A fiatalabb korcsoportok gyakrabban számoltak be fájdalomról és diszkomfortról, mint az idősebbek.

1989-ben a National Institute of Dental Research és National Center for Health Statistics az USA-ban felmérést végzett, amely az orofaciális fájdalom szimptomáit, köztük a BMS-t vizsgálta. 42 051 háztartásból kaptak felhasználható adatokat. A válaszadók 0,8%-a számolt be arról, hogy az elmúlt hat hónapban legalább egyszer hosszasan tartó orális égő érzést tapasztalt. Ezen egyének körülbelül 69%-ánál ez az érzés inkább epizódokban jelentkezett, mintsem folyamatosan. Csaknem 60% állította, hogy az elmúlt hat hónapot megelőzően is tapasztalta az orális égő érzést. Így a válaszadók többsége tekinthető úgy, hogy krónikus BM fájdalma volt. Az Egyesült Államokból származó adatok arra utalnak, hogy a BMS prevalenciája kisebb, mint amiről Locker és Grushka számolt be Kanadában (4,5%).

A Bergdahl és Bergdahl tanulmányaiban [5] az orális panaszokat és a nyálsekreációt vizsgálták 669 férfi és 758 nő esetén. Ötvenhárom személynél (3,7%), köztük 11 férfi (1,6%) és 42 nő (5,5%) esetén állapítottak meg BMS-t. Nem találtak BMS-t a 40–49 évesnél fiatalabbaknál. A 40–49 korcsoportban a prevalencia 0,7% volt, és ez a prevalencia 3,6%-ra nőtt az idősebb korcsoportban. Nőknél nem találtak BMS-t a legfiatalabb korcsoportban; a 30–39 éves korcsoportban azonban a prevalencia 0,6% volt, és a prevalencia 12,2%-ra emelkedett a legidősebb korcsoportban.

### Az orális égő érzés patogenezeise

A primer BMS pathofiziológiája nem tisztázott, és az évek során viták tárgyává vált. Az etio-pathogenezis összetettnek tűnik, és a betegek többségénél valószínűleg interakciók lépnek fel a helyi, szisztémás és/vagy pszichogén tényezők között. Különös hangsúlyt kapnak a száraz száj és ízérzékelés megváltozás együttesen fennálló tünetei. A BMS pathofiziológiájában és pathogenezisében négy, kölcsönhatásban lévő tényező ját-

szik szerepet: helyi környezeti tényezők, perifériás idegrendszer, központi idegrendszer és pszichoszociális tényezők.

#### Helyi környezeti tényezők

Vizsgálták a nyál és a helyi környezeti tényezők szerepét, beleértve a nyálmirigy diszfunkciót és a nyálkahártya megváltozott vérellátást is. Lamey és munkatársai 114 BMS betegnél tanulmányozták a stimulált parotis szekréciós rátát. Csökkent funkció igazolódott azoknál a BMS betegeknél, akik olyan égő érzés tünetet tapasztaltak, amely egész nap fennállt [34].

BMS-re vagy ízérzékelés megváltozására és/vagy xerostomiára panaszok 180 betegen és 90 egészséges, kor és nem szerint megfelelő kontrollszemélyen végzett vizsgálatában Hershkovich és Nagler [25] arra a következtetésre jutott, hogy a megváltozott nyál ion-összetétel okozhatja a nyálkahártya atrófiát, amelyhez orális neuropátia társulhat.

A nyál vérellátását lézer doppler áramlásmérés segítségével értékelő BMS eset-kontrollált vizsgálatban Heckmann és munkatársai [24] kimutatták, hogy az egészséges kontroll-alanyokkal összehasonlítva a BMS betegek esetében rosszabb a nyálkahártya vérellátása. Az égő száj érzés idiopátiás szenzoros zavarát, az ízérzékelés zavarokat (dysgeusia) és a száraz szájat (xerostomia) egy entitásként ismerik el, és annak az „orális szenzoros panaszok” (Oral Sensorial Complaints, OSC) nevet adták. Nem minden OSC betegnél jelentkezik azonban mindhárom tünet.

Granot és Nagler [19] 35 OSC beteget és 19 kontrollszemélyt vizsgált annak megállapítása céljából, hogy az OSC-vel hogyan függ össze az orális szenzoros percepció megváltozása, a nyáltermelés csökkenése és bizonyos egyéni jellemzők. A nyelven végzett kvantitatív szenzoros teszt (Quantitative Sensory Testing, QST) segítségével értékelték a szenzoros percepciót, és vizsgálták a hőérzékelés- és fájdalom-küszöböt, valamint a küszöb fölötti hő-fájdalom stimulus nagyságát. A nyáltermelés profil a nyál szekréciójának és összetételének elemzését foglalta magában. A személyiség jellemzőket mind az állapot, mind az alkati szorongási tesztek alapján vizsgálták. Az eredmények jelentősen megnövekedett hőérzékelési küszöböt és a tónusos hő-fájdalomra csökkent fájdalom eredményt mutattak az OSC csoportban. Egyidejűleg megfigyelték a nyálösszetétel változásait (emelkedett Na, K, Cl, Ca, IgA és amiláz koncentráció), de nem volt csökkent nyálkiválasztás a betegeknél a szájszárazságos panaszok ellenére. Az összes paraméter hasonló volt az OSC betegeknél, panaszuk jellegétől függetlenül. A megemelkedett melegérzet küszöbhez a nyál K és Cl koncentrációinak magas szintje társult. Ezek a tünetek valószínűleg a regionális vékony-rost idiopátiás neuropátiának tulajdoníthatók, amely hatással van az orális érzékelésre és a nyálkiválasztásra. A nyálképzés és a pszichés személyiségi jellemzők elemzése alapján Granot és Nagler [19] azt a hipotézist állí-

totta fel, hogy az OSC általános alapmechanizmusa a BMS betegeknek is leírt regionális neuropátiájának, ízérzékelési zavarokon és/vagy xerostomián alapul. Pe-kiner és mtsai [38] a nyál különböző elemeinek – beleértve a MG, Zn, Cu és citokinek (IL2, IL6) – szintjeit vizsgálták. Nem figyeltek meg statisztikailag szignifikáns eltérést a kontrollhoz képest. Ezzel ellentétben De Moura és társai [10] arról számoltak be, hogy a Cl, P és K szintek megnövekedtek a BMS betegeknek, ami arra utal, hogy a kis molekulású nyálfehérjék és elektrolitok a BMS esetén fontosak lehetnek a pathogenezis tisztázásához, így hozzájárulhatnak annak diagnózisához és kezeléséhez. Alacsonyabb Mg szinteket figyeltek meg Kim és mtsai [30] is, azonban csak olyan betegeknek, akiknél az égő érzés a nyelvre korlátozódott (glossopyrosis), és abban a csoportban nem, amelynek az égő érzés más szájüregi régiókat is érintett (oropyrosis). A nyál Mg szintjei így esetleg felhasználhatók diagnosztikai eszközként, és segíthetik a glossopyrosis és oropyrosis közötti differenciáldiagnózist.

Kim és munkatársai [30] egyéb nyálmarkereket is vizsgáltak. Nem stimulált és stimulált teljes nyálmintákat gyűjtöttek. Meghatározták a nyál kortizol, 17B-ösztadiol, progeszteron és dehidroepiandroszteron szintjeit és a ct-amiláz enzim aktivitását. A BMS-ben szenvedő betegeknek szignifikánsan magasabb szintű volt a kortizol szintje és a 17B-ösztadiol a kontrollcsoporthoz képest. Ezek az eredmények utalhatnak a hormonális egyensúly hiányára is.

A szorongás és a nyál kortizolszintjeinek értékelésekor Amenabar és mtsai [1] normál nyálszekréciót figyeltek meg, azonban a szorongás ideje alatt a nyál kortizolszintje magasabb volt, ami a BMS, a stressz és a stresszes állapot közötti korrelációra utal. Szignifikánsan és tartósan magasabb peptid és triptáz aktivitást mutattak ki a nyálban BMS betegeknek a kontrollértékekhez képest, ami a szindróma neuropátiás etiológiáját erősítette meg.

A kalcitonin gény relációs peptid (CGRP) fontos szerepet játszik a fájdalom kialakulásában, és a trigeminovaszkuláris aktiválás biológiai markereként szolgál. Ennek a markernek a nyálban lévő szintje alacsonyabbnak mutatkozott, ami arra utal, hogy trigeminus degeneráció húzódhat meg a BMS hátterében [6]. Következésképpen a nyálszekréció és -összetétel jobb megismerése a BMS esetében sok szempontból döntő fontosságú lehet.

- A szekréció csökkenése vagy megszűnése fontos tünet, amely felhasználható a diagnosztikához (BMS, illetve BM).
- Az égő érzés esetei között is differenciálni lehet a nyelv és az orális pyrosist.
- A nyál összetétele segíthet igazolni a szindróma alapmechanizmusát és így segítheti a terápiát.
- A nyálszekréció növelésének is van terápiás hatása [50, 11].

### *Perifériás idegrendszer*

Az alábbiakban néhány irodalmi adatot ismertetünk az ízérzési problémákkal kapcsolatosan. Formaker és mtsai [18] szerint a dysgeusia intenzitása csökken helyi diklonin HCl anesztézia után. Az eredmények arra is utalnak, hogy a szájbán az égő érzés esetleg a perifériás fájdalomútvonal rendellenessége miatt alakulhat ki. Formaker és Frank [17] szerint az ízérzékelési funkció tekintetében alacsonyabb intenzitási érték mutatkozott konyhasó sós és cukor édes ízére, mint a hasonló korú, ugyanolyan nemű kontrollszemélyeknél. Nem figyeltek meg azonban intenzitásbeli különbséget a citromsav (savanyú) vagy a kinin-hidroklorid (keserű) ízlelésekor. Ezek az eredmények egyeznek azzal a hipotézissel, hogy a fájdalom-útvonal aktiválása hatással lehet az ízlelési funkcióra.

Grushka és Sessle [21] csupán a hő-fájdalom toleranciában találtak eltéréseket. A fájdalomtolerancia a nyelv hegyén szignifikánsan csökkent a BMS betegeknek, nem csökkent viszont az ajak felületén, ami a perifériás és centrális idegi funkciók sajátos megváltozására utal.

Ito és mtsai [27] megfigyelték, hogy a hő fájdalomküszöb a BMS betegek esetében a nyelven szignifikánsan alacsonyabb, a fájdalom időtartama és összetettsége viszont szignifikánsan hosszabb és nagyobb volt, mint a kontrollszemélyeknél. Ez azt mutatja, hogy kapcsolat van a nyelvet érintő fájdalom és perifériás diszfunkció, és/vagy a centrális diszfunkció között. A fent említett vizsgálatban Granot és Nagler [19] rámutatott, hogy a betegeknek szignifikánsan megnövekedett a hőérzetküszöb és csökkent a fájdalompontszám a tónusos-hő fájdalomra. Ezek az adatok azt jelzik, hogy ezeknél a betegeknek nemcsak a szenzoros komponens, hanem az effektív/motivációs komponens is kifejezetten hatással volt a fájdalomérzékelésre. Érdekes összefüggés merült fel a BMS és a perifériás idegkárosodás között. A nyelv elülső kétharmadának biopsziálmintáit felhasználva Lauria és mtsai [35] kimutatták, hogy a BMS betegeknek szignifikánsan alacsonyabb az epithel idegrost denzitás, mint a kontrollszemélyeknél. Az epithel és a subpapilláris idegrostok diffúz morfológiai változásokat mutattak, axonális degenerációt jelezve. Ez a vizsgálat azt mutatja, hogy a BMS összefüggésben állhat a trigeminus vékony rostos szenzoros neuropátiával.

Egy másik vizsgálat különböző alcsoportok létezését tárta fel. Femiano [15] szerint a központi idegrendszerben a fájdalomérzés és az ízérzékelés útvonalai közötti interakció miatt lehetséges, hogy a BMS és egyéb orális fájdalmak az ízérzékelő rendszer károsodásából erednek.

Felmerült a chorda tympani csökkent működése BMS esetén. Eliav és mtsai [12] a chorda tympani és a trigeminus ideg működését hasonlították össze. Arról számoltak be, hogy a chorda tympani csökkent működése fontos szerepet játszhat a BMS patológiájában. Unilaterális csökkent működés elegendő lehet a generalizált égő érzés kialakulásához az ideg által szabályozottnál nagyobb területen is.

## Ingerérzékelés

A BMS-re vonatkozó sok információ ellenére nincs egységes koncepció az égő érzés magyarázatára. Lehetőséges, hogy a BMS esetén kóros eltérés van jelen az érzékelés közvetítésért felelős perifériás vagy központi idegi mechanizmusban. A fájdalom-tolerancia szignifikánsan alacsonyabb a BMS alanyonknál a nyelv hegynél, de nem találtak különbséget a hő-fájdalom toleranciánál az alsó ajaknál. Az eredmények arra utalnak, hogy a hő-fájdalom tolerancia megváltozása nem pszichogén eredetű a BMS betegek esetében, hanem a perifériás vagy központi szenzoros funkciók sajátos megváltozásán alapszik [22].

Lehetséges, hogy ezek az eredmények szöveti változásoknak tudhatók be (pl. receptor szenzitivizáció). A BMS betegek eltérően észlelhetik a stimulusokat, és ezek a különbségek esetleg kimutathatók különböző tesztek segítségével is. Húsz BMS-ben szenvedő betegnél és 20 kontrollszemélynél a következő kísérletet végezték el [32]: a betegek és a kontrollszemélyek szemét be kötötték és különböző átmérőjű furatok méretét kellett értékelniük a nyelvükön úgy, hogy ujjukkal egyező furatot kellett keresniük 31 darabból álló összehasonlító furatsorozaton statikus, majd fázisos érintéssel. Mindkét csoport túlbecsülte a 10 mm átmérőnél kisebb furatok méretét, de nem volt nyilvánvaló szisztematikus eltérés a 10 mm átmérőnél nagyobb furatok megítélésében. Nem figyeltek meg eltérést a tárgyméret észlelésben a BMS-ben szenvedő betegek és a kontrollalanyok között.

## Pislogási reflex-eltérések

A pislogási reflex (blink reflex, BR) elektromosan kiváltható a trigeminus után idegpályák ingerlésével. Ez a reflexválasz a trigeminus szenzoros afferens idegrostokon és azok kapcsolódásain keresztül továbbítódik a trigeminus és faciális agytörzsi magba. A supraorbitális ideg elektromos stimulálásakor a reflexválasz egy a test ugyanazon oldalon lévő korai komponensből (R1i) áll, valamint ugyanazon és ellenkező oldali késői komponensekből (R2i és R2c). Ezek mindkét oldalon rögzíthetők felszíni elektródák szem körüli izmokra helyezésével. Mind az R1, mind az R2 komponens közvetítése a taktilis A $\beta$ -rostokon keresztül történik [42]. Nem károsító stimulus intenzitások alkalmazásakor megjelennek a pislogási reflex nagyon késői R3i és R3c komponensei. Az R3 komponenseket valószínűleg a vékony myelinhüvelyes A $\delta$  rostok közvetítik, és embereknél ezek korrelációt mutatnak az alany fájdalomérzékelésével. Elektropszichológiai pislogás-reflex tesztet használnak a reflexív – azaz a trigeminus és faciális idegeket és azok agytörzsi kapcsolatait – érintő strukturális traumák diagnosztizálására.

Jääskeläinen és társai [28] számoltak be először a pislogás-reflex eltéréseiről. Vizsgálatuk célja a BMS

lehetséges neuropátiás alapmechanizmusainak értékelése volt a trigeminus-faciális rendszer objektív elektropszichológiai vizsgálatán keresztül. A BMS betegcsoportnál statisztikailag szignifikánsan magasabb ingerlés-küszöbök mutatkoztak a BR taktil R1 komponensére a kontroll csoporttal összehasonlítva. Ezek az eredmények és más vizsgálatok [46, 2, 3] az idegrendszer krónikus BMS-ben való lehetséges patológiai szerepét mutatják.

## Központi idegrendszer

A perifériás szinten bekövetkező változások mellett olyan adatok merültek fel, amelyek a központi idegrendszer szerepét és a perifériás idegrendszerrel való interakcióját mutatják.

Grushka és mtsai [20] felvetették, hogy a BMS kapcsolatban lehet a trigeminus szenzoros és motoros komponensének együttes hiperaktivitásával. Így a chorda tympani és/vagy nyelv-garat idegek (szuperízlelők) ízérzékelésének károsodása együttesen közrejátszik az égő érzés létrejöttében. Állatkísérletek bizonyították, hogy a bazális ganglionok fontos szerepet játszanak a fájdalominformációk feldolgozásában. Jääskeläinen és mtsai [29] BMS betegeknek tanulmányozták a striatum dopamin funkcióját. Vizsgálataik szerint szignifikánsan csökkent a preszinaptikus dopaminfunkció BMS betegek bizonyos agyi struktúráiban. Az eredmények közvetlen bizonyítékkal szolgálnak a dopaminrendszernek a fájdalomban való közreműködésére [23].

Férfiakhoz képest nőknél háromszor nagyobb a migrénes fejfájás és a temporomandibularis ízületi fájdalom jelentkezésének valószínűsége. A fájdalmas epizódok gyakran kapcsolódnak a menstruációs ciklushoz. Annak megértése érdekében, hogy a hormonszint hogyan befolyásolja a fej-, arc- és szájfájdalmat, Puri és mtsai [39, 40] a fájdalommal összefüggő neuropeptidok és ösztrogén receptor alfa (ER $\alpha$ ) expressziót értékelték egereknél, a természetes ivari ciklus során. Eredményeik azt mutatják, hogy a trigeminus idegekben az ösztrogénreceptorok modulálják az érző-mozgató válaszokat.

## Pszichoszociális tényezők

A BMS lehetséges pszichogén okára adott első magyarázat 1920-ból ered [13], de a legújabb irodalom is nagy figyelmet fordít a lehetséges pszichogén okokra. Egyes szerzők azonban különböző kritériumokat alkalmaztak a BMS etiológiájában a nem szomatikus ok fennállásának megállapítására. Zegarelli és mtsai [49] vizsgálataik alapján azt állították, hogy az égő száj pszichogén eredetű.

A BMS nem egységes meghatározása Zegarelli esetében is félrevezető volt. Vizsgálataiban a pszichogén kiváltó okra visszavezethető betegség diagnózisát azután állították fel, hogy minden egyéb helyi betegség lehetőségét kizárták a negatív klinikai előzmények, negatív laboratóriumi eredmények és az emocionális tényezők pozitív előzményei alapján. Néhány beteg kór-

előzményében pszichiátriai betegség szerepelt, míg mások kórelőzményében olyan betegségek szerepeltek, amelyeket gyakran stressz okozott vagy stresszel álltak összefüggésben, azaz gyomorfekély, irritabilis vastagbél és magas vérnyomás. Így a pszichogén ok miatti BMS-ben szenvedők százalékos arányát kritikusan kell vizsgálni.

A személyiségi jellemzőket vizsgálták rezisztens BMS-ben szenvedő betegeknél, és azokat összehasonlították a nem és kor szerint egyező kontrollcsoporttal [4]. A BM tünetek értékelése után meghatározták a személyiségjegyeket, a pszichológiai funkciót és az életminőséget a Karolinska személyiségi skála (Karolinska Scales of Personality, KSP), egy másik személyiségi skála (Personality Scale, PS), a pszichológiai funkció skála (Psychological Functioning Scale, PFS) és az életminőség skála (Quality of Life Scale, QLS) segítségével. A kontrollcsoporttal összehasonlítva a rezisztens BMS-ben szenvedő betegek szignifikánsan alacsonyabb értékeket értek el a szocializációs skálán és szignifikánsan magasabb értéket a szomatikus szorongás, izomfeszültség skálákon. Ezenkívül a rezisztens BMS-ben szenvedő betegek szignifikánsan könnyebben merültek ki, érzékenyebbek voltak és jobban aggódtak az egészségükkel kapcsolatban. A pszichológiai funkció tekintetében a BMS betegek szignifikánsan több problémával küzdöttek a kezdeményezőkézség terén, könnyebben szédültek meg, és több szomorú gondolattal küszködtek. Gyakrabban számoltak be heves szívdobogásról és emésztési zavarokról. A megfigyelt szignifikáns különbségek a személyiségben és a pszichológiai funkcióban esetleg azt mutathatják, hogy az égő érzés pszichoszomatikus tünet. A BMS az említett szerzők szerint egy komplex zavar olyan jellemzőkkel, amelyek gyakoriak a krónikus fájdalom-állapotban szenvedőknél: gyermekkori testi és lelki trauma, depresszió, szorongás, cancerofóbia, gyomor-bélrendszeri zavarok és krónikus kimerültség [31, 8].

A pszichológiai rendellenességekről, például szorongásról és depresszióról, vagy személyiségzavarokról gyakrabban számoltak be a BMS betegeknél, mint a kontrollcsoportnál. Schoenberg [41] szerint a BMS a depresszió tünete, pszichológiai stressz eredménye.

Összefoglalva: a BMS betegek sajátos pszichológiai és/vagy pszichiátriai profilt mutatnak, de nem ismerjük az ok-okozati összefüggést.

### Következtetés

A BMS krónikus orofaciális fájdalmat jelent, amelyhez nem társulnak nyálkahártya léziók vagy egyéb nyilvánvaló klinikai jelek. A szindróma elsősorban középkorú betegeknél és menopauzában lévő nőknél figyelhető meg. A BMS jellemzője az intenzív égő vagy szúró érzés, amely tipikusan a nyelven vagy a szájnyálkahártya egyéb területein jelentkezik. Társulhat hozzá egyéb szenzoros rendellenesség, például száraz száj vagy az

ízérzékelés megváltozása. Eredete valószínűleg több tényezőre vezethető vissza és gyakran idiopátiás, jelenleg még ismeretlen etiopathogenezissel lokális, szisztémás és pszichológiai tényezők egyaránt szerepet játszhatnak. Jelenleg nincs teljes egyetértés a BMS diagnózisa és osztályozása terén.

Fel kellene állítani a diagnózis és pathogenezis szempontjából egy úgynevezett „Gold Standard” klasszifikációs szisztémát, mellyel jobban lehetne körülhatárolni ezt a kórképet. Ennek érdekében további vizsgálatokra lenne szükség.

### Irodalom

- AMENÁBAR JM, PAWLOWSKI J, HILGERT JB, ET AL: Anxiety and salivary cortisol levels in patients with burning mouth syndrome: case-control study. *Oral Surg Oral Med Oral Pathol Oral Radiol Endod* 2008; 105, 460–465.
- BENENG K, RENTON T, YILMAZ Z, ET AL: Sodium channel Na v 1.7 immunoreactivity in painful human dental pulp and burning mouth syndrome. *BMC Neuroscience* 2010; 11, 71.
- BENENG K, YILMAZ Z, YIANGOU Y, ET AL: Sensory purinergic receptor P2x3 is elevated in burning mouth syndrome. *Int J Oral Maxillofac Surg* 2010; 39, 815–819.
- BERGDAHL J, ANNEROTH G, PERRIS H: Personality characteristics of patients with resistant burning mouth syndrome. *Acta Odontol Scand* 1995; 53, 7–11.
- BERGDAHL M, BERGDAHL J: Burning mouth syndrome: prevalence and associated factors. *J Oral Pathol Med* 1999; 28, 350–354.
- BORELLI V, MARCHIOLI A, DI TARANTO R, ET AL: Neuropeptides in saliva of subjects with burning mouth syndrome: a pilot study. *Oral Dis* 2010; 16, 365–374.
- BROWNING S, HISLOP S, SCULLY C, ET AL: The association between burning mouth syndrome and psychological disorders. *Oral Surg Oral Med Oral Pathol* 1987; 64, 171–174.
- CARLSON CR, MILLER CS, REID KI: Psychosocial profiles of patients with burning mouth syndrome. *J Orofac Pain* 2000; 14, 59–64.
- CHARLESTON L 4<sup>TH</sup>: Burning mouth syndrome: a review of recent literature. *Curr Pain Headache Rep* 2013; 17, 336–351.
- DE MOURA SA, DE SOUSA JM, LIMA DF, ET AL: Burning mouth syndrome (BMS): sialometric and sialochemical analysis and salivary protein profile. *Gerodontology* 2007; 24, 173–176.
- DE SOUZA FT, AMARAL TM, DOS SANTOS TP, ET AL: Burning mouth syndrome: a therapeutic approach involving mechanical salivary stimulation. *Headache* 2012; 52, 1026–1034.
- ELIAV E, KAMRAN B, SCHAHAM R, ET AL: Evidence of chorda tympani dysfunction in patients with burning mouth syndrome. *J Am Dent Assoc* 2007; 138, 628–633.
- ENGMAN MF: Burning tongue. *Arch Dermatol Syphil* 1920; 1, 137–138.
- FEINMANN C, HARRIS M: Psychogenic facial pain. Part 1. The clinical presentation. *Br Dent J* 1984; 156, 165–168.
- FEMIANO F: Damage to taste system and oral pain: burning mouth syndrome. *Minerva Stomatol* 2004; 53, 471–478.
- FERGUSON MM, CARTER J, BOYLE P, ET AL: Oral complaints related to climacteric symptoms in oophorectomized women. *J R Soc Med* 1981 Jul; 74(7): 492–498.
- FORMAKER BK, FRANK ME: Taste function in patients with oral burning. *Chem Senses* 2000; 25, 575–581.
- FORMAKER BK, MOTT AE, FRANK ME: The effects of topical anesthesia on oral burning in burning mouth syndrome. *Ann N Y Acad Sci* 1998; 855, 776–780.
- GRANOT M, NAGLER RM: Association between regional idiopathic neuropathy and salivary involvement as the possible mechanism for oral sensory complaints. *J Pain* 2005; 6, 581–587.

20. GRUSHKA M, EPSTEIN JB, GORSKY M: Burning mouth syndrome and other oral sensory disorders: a unifying hypothesis. *Pain Res Manag* 2003; 8, 133–135.
21. GRUSHKA M, SESSLE BJ: Burning mouth syndrome: A historical review. *Clin J Pain.*, 1987; 2, 245–252.
22. GRUSHKA M, SESSLE BJ, HOWLEY TP: Psychophysical assessment of tactile pain and thermal sensory functions in burning mouth syndrome. *Pain.*, 1987; 28, 169–184.
23. HAGELBERG N, FORSSELL H, RINNE JO, ET AL: Striatal dopamine D1 and D2 receptors in burning mouth syndrome. *Pain* 2003; 101, 149–154.
24. HECKMANN SM, HECKMANN JG, HILZ MJ, ET AL: Oral mucosal blood flow in patients with burning mouth syndrome. *Pain* 2001; 90, 281–286.
25. HERSHKOVICH O, NAGLER RM: Biochemical analysis of saliva and taste acuity evaluation in patients with burning mouth syndrome, xerostomia and/or gustatory disturbances. *Arch Oral Biol* 2004; 49, 515–522.
26. *International Association for the Study of Pain, Subcommittee on Taxonomy*: Classification of chronic pain: descriptions of chronic pain syndromes and definitions of pain terms. *Pain* 1986; suppl. 3.
27. ITO M, KURITA K, ITO T, ARAO M: Pain threshold and pain recovery after experimental stimulation in patients with burning mouth syndrome. *Psychiatry Clin Neurosci* 2002; 56, 161–168.
28. JÄÄSKELÄINEN SK, FORSSELL H, TENOVUO O: Abnormalities of the blink reflex in burning mouth syndrome. *Pain* 1997; 73, 455–460.
29. JÄÄSKELÄINEN SK, RINNE JO, FORSSELL H, ET AL: Role of the dopaminergic system in chronic pain – a fluorodopa-PET study. *Pain* 2001; 90, 257–260.
30. KIM HI, KIM YY, CHANG J, ET AL: Salivary cortisol, 17 $\beta$ -estradiol, progesterone, dehydroepiandrosterone, and  $\alpha$ -amylase in patients with burning mouth syndrome. *Oral Dis* 2012; 18: 613–620.
31. LAMEY PJ, FREEMAN R, EDDIE SA, ET AL: Vulnerability and presenting symptoms in burning mouth syndrome. *Oral Surg Oral Med Oral Pathol Oral Radiol Endod* 2005; 99, 48–54.
32. LAMEY PJ, HOBSON RS, ORCHARDSON R: Perception of stimulus size in patients with burning mouth syndrome. *J Oral Pathol Med* 1996; 25, 420–423.
33. LAMEY PJ, LAMB AB: Prospective study of aetiological factors in burning mouth syndrome. *Br Med J (Clin Res Ed)* 1988; 296(6631), 1243–1246.
34. LAMEY PJ, MURRAY BM, EDDIE SA, ET AL: The secretion of parotid saliva as stimulated by 10% citric acid is not related to precipitating factors in burning mouth syndrome. *J Oral Pathol Med* 2001; 30, 121–124.
35. LAURIA G, MAJORANA A, BORGNA M, ET AL: Trigeminal small-fiber sensory neuropathy causes burning mouth syndrome. *Pain* 2005; 115, 332–337.
36. LOCKER D, GRUSHKA M: Prevalence of oral and facial pain and discomfort: preliminary results of a mail survey. *Community Dent Oral Epidemiol* 1987; 15, 169–172.
37. LOCKER D, GRUSHKA M: The impact of dental and facial pain. *J Dent Res* 1987; 66, 1414–1417.
38. PEKINER FN, GÜMRÜ B, DEMIREL GY, ET AL: Burning mouth syndrome and saliva: detection of salivary trace elements and cytokines. *J Oral Pathol Med* 2009; 38, 269–275.
39. PURI V, CUI L, LIVERMAN CS, ET AL: Ovarian steroids regulate neuropeptides in the trigeminal ganglion. *Neuropeptides* 2005; 39, 409–417.
40. PURI V, PURI S, SVOJANOVSKY SR, ET AL: Effects of oestrogen on trigeminal ganglia in culture: implications for hormonal effects on migraine. *Cephalalgia* 2006; 26, 33–42.
41. SCHOENBERG B: Psychogenic aspects of the burning mouth. *N Y State Dent J* 1967; 33, 467–473.
42. SHAHANI BT, YOUNG RR: Human orbicularis oculi reflexes. *Neurology* 1972; 22, 149–154.
43. TAMMIALA-SALONEN T, HIIDENKARI T, PARVINEN T: Burning mouth in a Finnish adult population. *Community Dent Oral Epidemiol* 1993; 21, 67–71.
44. VAN DER WAAL I: *The burning Mouth Syndrome*. 1<sup>st</sup> Edition, Copenhagen, 1990.
45. VAN JOOST T, VAN ULSEN J, VAN LOON LA: Contact allergy to denture materials in the burning mouth syndrome. *Contact Dermatitis* 1988; 18, 97–99.
46. WAGNER IV, LANGE E: Zur Frage der psychischen Disposition bei Glossalgie- und Stomatodynie-Patienten. *ZWR* 1984; 93, 216–218.
47. WARDROP RW, HAILES J, BURGER H, READE PC: Oral discomfort at menopause. *Oral Surg Oral Med Oral Pathol* 1989; 67, 535–540.
48. ZAKRZEWSKA JM: The burning mouth syndrome remain an enigma. *Pain* 1995; 62, 253–257.
49. ZEGARELLI DJ: Burning mouth: an analysis of 57 patients. *Oral Surg, Oral Med, Oral Pathol* 1984; 58, 34–38.
50. ZIDVERC-TRAJKOVIC J, STANIMIROVIC D, OBRENOVIC R, ET AL: Calcitonin gene-related peptide levels in saliva of patients with burning mouth syndrome. *J Oral Pathol Med* 2009; 38, 29–33.

SPADARI F, GARAGIOLA U, DZSIDA E, AZZI L, KÁLMÁN FS

### Burning oral sensation: when is really BMS?

The aims and purposes of this systematic review of the international literature are to discuss and clarify some considerations on Burning Mouth Syndrome (BMS). Over the last 40 years, many researchers have addressed this disease clinically or experimentally. Thus, the etiology and pathogenesis of BMS remain unclear. We analyzed the etiopathogenesis of Burning Mouth Syndrome and of the burning oral sensation and currently, we could not find a consensus on the diagnosis and classification of BMS. Further studies are required to better understand the pathogenesis of BMS, and a “Gold Standard” classification is required because not every burning sensation in the mouth is BMS.

Keywords: Burning Mouth Syndrome, saliva, xerostomia, neuropathic pain, psychological pain

## Beszámoló

### a Magyar Fogorvosok Egyesületének Fogpótlástani Társasága XXI. Kongresszusáról

2015. szeptember 24. és 26. között, Pécssett került megrendezésre a Magyar Fogorvosok Egyesületének Fogpótlástani Társasága XXI. kongresszusa „Fogpótlástani Napok” címmel. A háromnapos rendezvénysorozat nyitó napján „Az érem két oldala: Aktuális témakörök a fogpótlásban a fogorvos és a fogtechnikus szemszögéből” címmel zajlott továbbképző tanfolyam fogorvosok és fogtechnikusok számára. A második napon került megrendezésre a Társaság kongresszusa. A hagyományosan két évente megrendezett konferencián idén a legmodernebb implantációs és digitális fogpótlástani technikákat kívántuk bemutatni. A zárónapon fogorvosok számára tartottunk továbbképző tanfolyamot „A fogpótlásban korszerű anyagai és technikái” címmel.

Idén is meghívott előadóink között köszönthettük a szakma számos, igen elismert külföldi és belföldi képviselőjét, köztük Prof. Guillermo J. Pradíes Ramirót, a madridi Complutense Egyetem Fogpótlástani Tanszékének vezető professzorát, aki a hagyományos és a digitális lenyomatvétel módszerét hasonlította össze több szempontból, valamint Dr. Simone Drest Németségéből, aki kémikusként a CAD/CAM technikában használatos anyagok tulajdonságairól tartott előadást. Dr. Rajiv Saini az indiai Pravara Institute of Medical Sciences docense előadásában a mindig aktuális periimplantitis etiológiáját, tüneteit és terápiáját foglalta össze. Hazai előadóktól is kiemelkedő színvonalú előadások hangzottak el, melyek a fogpótlásban csaknem valamennyi területét érintették. Hagományteremtő szándékkal Prof. Dr. Varga Gábor (Semmelweis Egyetem, FOK Orálbiológiai Tanszékének vezetője) és Marada Gyula (Pécsi Tudományegyetem, ÁOK Fogpótlástani Tanszék) vezetésével került sor a fiatal PhD hallgatók szimpóziómára.

Az Országos Diákköri Konferencián tartott kiváló előadásáért idén Németh Fruzsina (Semmelweis Egyetem, FOK) vehette át a Társaság jutalmát.

A társasági események, az állófogadás a Corso étteremben, valamint a kiváló hangulatú borvacsora a Pezsgőház Étteremben nagyszerű lehetőséget biztosítottak a szakmai közösség formálására.

A rendezvény támogatói: Heraeus Kulzer Dental Consulting, Bredent Medical GmbH, Alpha Implant Kft., Dentech Bt., Lacerta Dental Kft., Logintech Magyarország Kft., Mori Dent Kft., Procter & Gamble RSC Kft., SGS International Kft., SIC-Invent Hungary Kft., SMART Dental, VOCO GmbH.

#### A Magyar Fogpótlástanért emlékérmek átadása

2013-ban első alkalommal került sor a Magyar Fogpótlástanért emlékérmek átadására. Társaságunk ezzel

a díjjal szeretné elismerni a hazai fogpótlásban kiemelkedő személyiségeit. Idei díjazottaink: Dr. Körtvélyesi Andor, nyugalmazott főorvos, a Debreceni Egyetem, FOK volt oktatója és Dr. Kádár László, klinikai főorvos, a Semmelweis Egyetem, FOK Fogpótlástani Klinika munkatársa.

#### Dr. Körtvélyesi Andor

1962-ben nyert felvételt a SOTE Fogorvosi Karára, ahol 1967-ben szerzett diplomát „summa cum laude” minősítéssel. 1969-ben szakvizsgázott fog- és szájbetegségekből jeles eredménnyel. 1984-ben megbízást kapott a Hajdú-Bihar megyei protetikus szakfelügyelő főorvosi teendőik ellátására, amit egészen a szakfelügyelet átszervezéséig, a protetikus főorvosi hálózat megszűntetéséig ellátott. 1987-től a Hajdú-Bihar megyei Önkormányzat egészségügyi osztályán dolgozott mint megyei orvos. 1990-ben elnyerte a Hajdú-Bihar megyei Önkormányzat emlékérmét a megye fogászati ellátásának fejlesztéséért. 1991 és 2004 között a Kenézy Gyula Kórház fogászati osztályát vezette. A Kórház „Kenézy emléklakett” adományozásával ismerte el ott végzett munkáját. Ebben az időben részt vett a DEOEC Sztoomatológiai Klinika oktatói munkájában is mint az államvizsga bizottság tagja, majd 2000-től a mai napig mint külső oktató vesz részt a fogorvostan-hallgatók képzésében. A debreceni városi ÁNTSZ felkérése alapján, 1999 és 2008 között ellátta a megyei jogú város sztoomatológus szakfőorvosi feladatait. 2000-től két cikluson át tagja volt a Fog- és Szájbetegségek Szakmai Kollégiumának. A MOK Fogorvosi Tagozatának elnökségi tagja és az Orvosi Kamara Fogorvosi Tagozatának megyei választókerületi elnöke. Munkáját a testület 2009-ben a Huszár Csaba Emlékérem adományozásával ismerte el.

#### Dr. Kádár László

Egyetemi tanulmányait 1968–73 között az akkori Budapesti Orvostudományi Egyetem Fogorvostudományi Karán végezte. 1975-ben fog- és szájbetegségekből, 2004-ben konzerváló fogászat és fogpótlástanból tett szakorvosi vizsgát. Szakmai érdeklődése a részleges foghiányok Fábián–Fejérdy-féle beosztása szerinti 2A és 2B osztályok protetikai ellátása iránt, valamint a különféle dentális implantációs rendszerekkel végzett klinikai alkalmazás témakörében, harmadsorban pedig a maxillofaciális rehabilitációs protetikai ellátásokkal kapcsolatosan nyilvánult meg. Az említett témakörökben tartott előadásokat itthon és külföldön, valamint jelentek



meg közleményei, és könyvrészletek a témával foglalkozó kézikönyvben és egyetemi tankönyvben.

Rendszeresen tart tantermi előadásokat a fogorvos-tan-hallgatók számára magyar és német nyelven, valamint közel 25 éve fogtechnikus tanulók számára is. Klinikai gyakorlatokat is vezet fogorvos-tan-hallgatók számára mindkét nyelven. A fogorvos-tan-hallgatókat vizsgáló kari Záróvizsga Bizottság, valamint a Nemzeti Vizsgabizottság megbízása alapján a konzerváló fogászat és fogpótlás szakvizsga bizottság vizsgáló tagjaként is tevékenykedik.

Rendszeresen részt vállal a klinika továbbképző programjaiban és a rezidensképzésben. Implantációs elméleti és gyakorlati témában önálló pontszerző kurzusokat tart fogszakorvosok részére. Maxillofaciális rehabilitációs tevékenységével kapcsolatosan több klinikával

és más egészségügyi intézettel alakított ki munkakapcsolatot.

Tagja a Magyar Orvosi Kamarának, a Magyar Fogorvosok Egyesületének, a Magyar Fogorvosok Egyesülete Fogpótlástani Társaságának és a Magyar Fogorvosok Egyesülete Implantológiai Társaságának. E két utóbbi társaságban korábban vezetőségi funkciókat is ellátott.

Az elhangzott előadások összefoglalói a Társaság honlapján olvashatók: [http://dental.med.unideb.hu/mft/konf\\_arch.html](http://dental.med.unideb.hu/mft/konf_arch.html)

*Prof. Dr. Hegedűs Csaba*  
A Fogpótlástani Társaság  
Elnöke

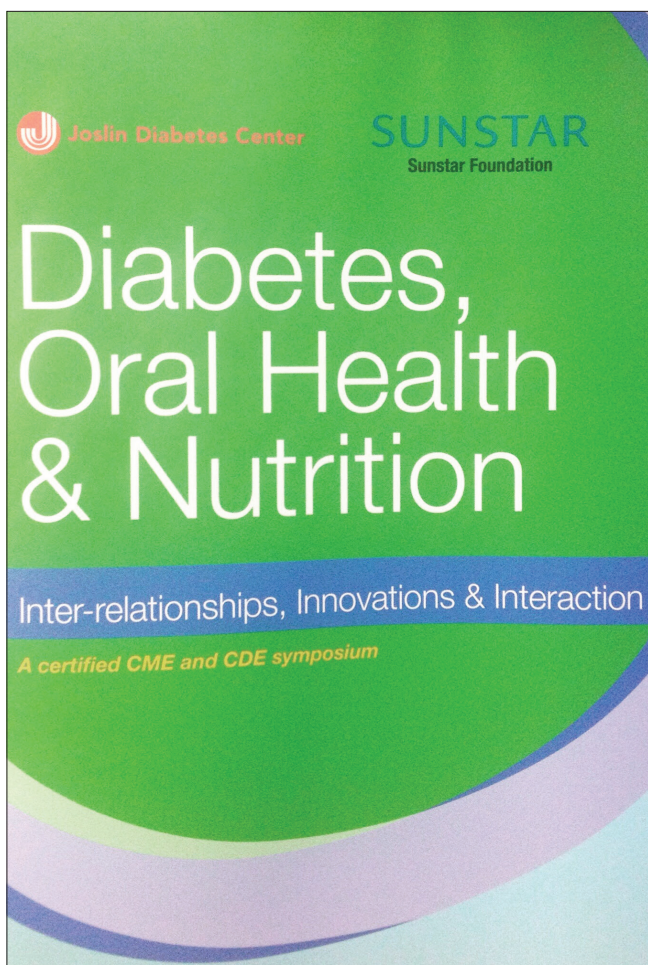
*Prof. Dr. Radnai Márta*  
A Fogpótlástani Társaság  
titkára

## Beszámoló a JSDEI 2015. évi barcelonai konferenciájáról

2015. november 6-án Barcelonában, a Barcelo Sants Hotelben rendezték meg immár 20. alkalommal a Joslin Sunstar Diabetes Education Initiative kongresszust, melynek témája a szájhüregi egészség, a cukorbetegség és a táplálkozás volt.

A konferenciát közösen szervezte a Harvard Egyetem Joslin Diabetes Centruma és a japán Sunstar Alapítvány. A Joslin Diabetes Centrum a világ leghíresebb diabéteszközpontja, kutatóbázisa, valamint a diabétesz edukáció fellegvára, a Sunstar Alapítvány pedig nagymértékben érdekelt a szájjápolási termékekkel kapcsolatban, Japánban és az Egyesült Államokban. A Sunstar szájjápolási termékei a piac vezetői közé tartoznak, bár ezek hazánkban jelenleg még kevésbé ismertek.

Magyarországot és a Semmelweis Egyetemet első alkalommal képviselhettem ezen a magas színvonalú rendezvényen. A konferencia résztvevői fogorvosok, parodontológus szakorvosok és dentálhigiénikusok voltak a világ közel 30 országából.



A konferenciát nem csupán a jelenlévő 600 személy hallgathatta meg, hanem a világon több mint 40 egyetemen is élőben közvetítették, és több ezer személy követte az online streamet webinar formájában. Az előadások interaktivitását a konferencia alatt egy speciális online felület adta, ahová a jelenlévők és az otthonról követők írhatták meg kérdéseiket, illetve „like” formájában bárki hozzászólhatott a témához. Az előadók előadásuk utolsó 5 percében Q&A (kérdések és válaszok) formában, a rendező által kiválasztott 2-3 kérdésre válaszolhattak.

Kiemelt hangsúlyt kapott a diabétesz és a parodontális megbetegedések között lévő összefüggések háttere, illetve a szájhüregi egészség fenntartása.

A programra való meghívásért szeretnék köszönetet mondani Dr. Ujpál Márta docens asszonynak, illetve kiutazásom és szállásom szervezése kapcsán a Profimed cégnek, amely Magyarországon a Sunstar Gum szájjápolási termékcsalád forgalmazója.

Dr. Végh Dániel  
Semmelweis Egyetem, Fogpótlástani Klinika

## ÚTMUTATÓ A FOGORVOSI SZEMLE SZERZŐI SZÁMÁRA

A *Fogorvosi Szemle* a Magyar Fogorvosok Egyesületének (MFE) hivatalos lapja, mely a magyar fogorvosok szakmai képzését és továbbképzését kívánja szolgálni a magyar és nemzetközi fogászati kutatások eredményeinek ismertetésével.

### Közlésre elfogad

Összefoglaló referátumokat (a szerkesztőség felkérésére, illetve előzetes egyeztetés alapján), eredeti közleményeket (önálló elméleti vagy klinikai tudományos munkákról), esetismertetések betegeken tett megfigyelésekről, valamint közöl szakmai állásfoglalásokat, könyvismertetéseket, tudományos rendezvényekről szóló beszámolókat, illetve közli az MFE híreit is.

A kéziratokat elektronikus formában rögzítve, illetve elektronikus úton kérjük beküldeni.

E-mail cím: gecse.veronika@dent.semmelweis-univ.hu  
Telefonszám: +36/1-266-7006

### Az elfogadás feltételei

A szerkesztőséghez beadott közleményhez mellékelni kell a *Nyilatkozatot*, amelyben a szerzők kijelentik, hogy a közléshez hozzájárulnak, és aláírásukkal igazolják, hogy az abban közöltek saját kutatásuk eredményei. A *Nyilatkozatot* a közlemény minden szerzőjének saját aláírásával kell ellátnia. Kérjük csatolni a munkahely(ek) vezetőjének aláírással ellátott engedélyét is. A *Nyilatkozatot* postai úton kell eljuttatni Szerkesztőségünkbe. (A *Nyilatkozat* formanyomtatvány letölthető: [www.mfe-hda.hu](http://www.mfe-hda.hu))

A kéziratok beérkezése után a szerkesztőség e-mailben visszaigazolást küld a levelező szerzőnek, a kézirat-hoz rendelt iktatószám feltüntetésével. Ezt követően a közleményt továbbítjuk szaklektorokhoz szakmai és formai értékelésre. A lektori véleményt a szerzőnek elektronikus úton visszaküldjük, ha a közlemény ennek alapján átdolgozást igényel. Ez esetben kérjük az átdolgozást mielőbb elvégezni, és a javított szöveget visszaküldeni. A közlemény elfogadásáról a szerkesztőség e-mailben értesíti a levelező szerzőt.

### Megjelentetés

A beérkezett közleményt a lektorálás és a szerkesztés után megjelentetjük a *Fogorvosi Szemle* valamelyik következő lapszámában. Amennyiben több közlemény készül el, mint amennyit egy lapszámában meg tudunk jelentetni, a közlemények beérkezési sorrendje határozza meg a megjelenést, illetve a Szerkesztőség dönt a közlemény másik számbeli elhelyezéséről. A *Fogorvosi Szemle* frissen megjelent lapszámait online, nyílt hozzáféréssel is megjelennek az MFE honlapján: <http://www.mfe-hda.hu/szemle/> A lapszámok letöltéséhez ezen az oldalon kell bejelentkezni: <http://issuu.com/mfehda/docs>

### Egyéb folyóiratban történő közlés

Más magyar folyóirathoz benyújtott, vagy ott megjelent közleményt a szerkesztőség nem fogad el. Nemzetközi folyóiratban történt közlés a folyóiratunkban való megjelentetésnek nem akadály, az előbbi tény azonban a közleményt kísérő levélben közölni kell.

### Nemzetközi irányelvek

A kéziratoknak formailag az 1978-ban Vancouverben megtartott konferencia által felállított szabályoknak (Recommendation for the Conduct, Reporting, Editing, and Publication of Scholarly Work in Medical Journals), illetve azok mindenkori frissítéseinek ([http://www.icmje.org/urm\\_main.html](http://www.icmje.org/urm_main.html)) kell megfelelniük, melyeket a nemzetközi és a hazai vezető folyóiratok jelenleg is megkívánnak. Ezeket az alábbiakban ismertetjük.

## Emberi jogok tiszteletben tartása

A kéziratoknak tartalmilag meg kell felelniük a Helsinki Deklaráció etikai irányelveinek, melyeket a World Medical Association határozott meg. A fényképeken, ahol felismerhető lenne, a beteg szemét el kell takarni, tiszteletben tartva a beteg személyiségi jogait.

### Formai követelmények

A kéziratokat magyar nyelven kell beküldeni, Word dokumentumként szerkesztve. „Times New Roman” 12-es betűtípussal, 2-es sorközzel, A/4-es formátumban, 80 leütéssel, 25 sorral egy oldalon. Mellékelve az ábrajegyzéket, amely a pontos kép- és ábrásorrendet és a képaláírásokat is tartalmazza, illetve a képeket és ábrákat is.

A küldéssel és a formai követelményekkel kapcsolatos kérdéseiket a [gecse.veronika@dent.semmelweis-univ.hu](mailto:gecse.veronika@dent.semmelweis-univ.hu) e-mail címen várjuk.

### Terjedelem

Összefoglaló referátum esetén 10-12 (irodalmi hivatkozások száma maximálisan 40 db), eredeti közleményről 6-8 (irodalmi hivatkozások száma maximálisan 30 db), kazuisztikánál 4-5 oldal lehetséges (irodalmi hivatkozások száma maximálisan 15 db).

### A kézirat elrendezése

**Címdatal:** A kézirat első oldalának első bekezdésében adja meg a levelező (kapcsolattartó) szerző elérhetőségét: pontos cím, telefon és e-mail cím is. – A következő bekezdésben fel kell sorolni a szerzők munkahelyeit. – Alatta a közlemény címe szerepeljen. – A következő bekezdésben a szerzők(k) neve (Dr. feltüntetéssel, de egyéb titulus megjelölése nélkül). – Ha többszerzős a közlemény, és nem azonos a szerzők munkahelye, akkor a név után csillag jelzést (utalást) kell tenni, ami a munkahelyeknél is feltüntetve jelölje azt, ki, hol dolgozik. (Kérjük, hogy a \*, \*\*, \*\*\* stb. jelzést használja.) A gépelésnél ne használjon sem vastag (bold), sem nagybetűt (verzál)!

**Magyar nyelvű összefoglalás:** A munkahely(ek), a szerző(k), a cím(ek) felsorolása után következzen a rövid magyar nyelvű összefoglalás (maximum 150 szóban), amely tartalmazza a közlemény lényegét, a vizsgálat célját, anyagát, módszerét, eredményeit (számszerű adatokat), a következtetéseket.

**Kulcsszavak:** Az összefoglalástól egy üres sorral elválasztva adjon meg 4-5, az írásra jellemző kulcsszót.

### Az érdemi rész tagolása

**Bevezetés:** Problémafelvetés, irodalmi előzmények.

**Vizsgálati anyag és módszer:** Pontos tájékoztatás szükséges, másutt már megjelent módszerekre csupán hivatkozni kell.

**Eredmények:** Világos és korrekt közlése táblázatok vagy ábrák segítségével.

**Megbeszélés:** Az eredmények értékelése az irodalmi adatok tükrében, az új megállapítások kiemelése.

**Angol nyelvű összefoglalás:** A szerzők neve Dr. nélkül, vezetéknev kiírva, keresztnév kezdőbetűi pont nélkül (pl. Kovács B), a közlemény címe angolul, majd kb. 1 oldalban (200-250 szóban), a magyar nyelvű összefoglaláshoz hasonló szerkezetben, de részletesebben, a közlemény tagolásának megfelelően az absztrakt tartalma oly módon, hogy a nemzetközi nyilvánosságban kutató olvasó ebből megértse a lényegét.

**Angol nyelvű kulcsszavak:** Az angol összefoglalótól szintén egy üres sorral elválasztva 5-8 szóval adja meg. Kérjük, hogy a nemzetközi nyilvánosság miatt az NLM (National Library of Medicine) MeSH (Medical Subject Headings) rendszerét használják a kulcsszavak megadása során. Részletes információ az NLM MeSH-ről: <http://www.nlm.nih.gov/mesh/meshhome.html>

A szövegrészben számozással jelölje az ábrák, illetve táblázatok elhelyezését (lásd: *Ábrajegyzék*).

### Irodalom

Ebben a részben csak azok a művek szerepelhetnek, amelyekre a közleményben név szerint vagy szögletes zárójelben, számmal utalás történik. A felsorolt referenciák csak már megjelent, vagy közlésre elfogadott cikkek lehetnek. Az irodalomjegyzéket az első szerző neve szerint ábécé sorrendben kell megadni arab számokkal történő számozással, külön bekezdésben kezdve az egyes munkákat. Az irodalomjegyzékben hat szerzőig minden szerző nevét ki kell írni, ennél több szerzőt „és mtsai.”-ként kell említeni, angol nyelvű irodalom esetén „et al.” legyen a rövidítés. A folyóiratok nevének rövidítése az NLM folyóirat-katalógus alapján történik, a szerzők és egyéb ada-